Liga de los Casos Clínicos 2025

Coordinadores
Gonzalo Alonso Salinas / Sofía Calero Núñez /
Pedro Cepas Guillén / Rafael González Manzanares

SOCIEDAD
ESPAÑOLA DE
CARDIOLOGÍA
Publicación oficial

Liga de los Casos Clínicos 2025

Recopilación de los casos clínicos recibidos durante la competición

Coordinadores

Gonzalo Alonso Salinas / Sofía Calero Núñez / Pedro Cepas Guillén / Rafael González Manzanares

SOCIEDAD ESPAÑOLA DE CARDIOLOGÍA
Publicación oficial

Liga de los Casos Clínicos 2025

© 2025 Sociedad Española de Cardiología

ISBN: 978-84-09-77917-8

SEC: 2025-G

Reservados todos los derechos. El contenido de la presente publicación no puede ser reproducido, ni transmitido por ningún procedimiento electrónico o mecánico, incluyendo fotocopia, grabación magnética, ni registrado por ningún sistema de recuperación de información, en ninguna forma, ni por ningún medio, sin la previa autorización por escrito del titular de los derechos de explotación de la misma.

Prólogo 7

Casos clínicos de la Liga 2025

Jornada 1

- Repolarización precoz: un hallazgo no siempre benigno 9
- Síndrome de Hedinger: afectación cardiaca por tumor carcinoide 16

Jornada 2

- Beta-talasemia mayor e insuficiencia tricuspídea masiva, ¿enemigos del hierro? 22
- Manejo integral del paciente con múltiples síndromes coronarios agudos: ¿qué más puedo ofrecerle a mi paciente? 28

Jornada 3

- Ergoespirometría: un detalle y ajuste que devuelve el ritmo a la vida 34
- Ácido bempedoico y ezetimiba como tratamiento oral complementario a inclisirán 43

Jornada 4

- Cuando el foramen oval permeable te sorprende en medio de la tormenta 47
- Un susto de muerte: cuando el corazón se rompe de la forma más inesperada 54

Jornada 5

- Un corazón hipersensible 62
- Una conexión inesperada 70

Jornada 6

- Edema agudo de pulmón con FEVI conservada 77
- Remando a contracorriente: control lipídico más allá de las estatinas 82

Jornada 7

- Miocardiopatía avanzada en patología multisistémica 93
- *The bempedoic awakens*: la batalla contra la hipercolesterolemia continúa 101

Jornada 8

- De la meta a la unidad de críticos. Un caso de parada en un deportista joven 111
- Rápido y nervioso: no todas las causas de *shock* cardiogénico derivan del corazón 120

Casos aceptados

- Lo que esconden algunas insuficiencias tricuspídeas: a propósito de un caso de comunicación interventricular 128
- ¿Donde caben dos, caben tres? 134

- *Shark fin pattern*: un patrón de alto riesgo isquémico 143
- Desenmascarado por una taquiarritmia 149
- Del dolor lumbar a la catástrofe miocárdica en cuestión de horas 156
- Un código infarto con componente emocional 164
- Cuando el río suena... a veces agua no lleva 171
- Otro tipo de lesión coronaria: hiperlaxitud, vasculopatía y una disección inesperada 179
- La culpa fue de Cochabamba 186
- Congestión refractaria tras drenaje pericárdico efectivo en un taponamiento cardiaco 191
- Mejor no tocar la coronaria 200
- Confusión con la constricción 208
- *Shock* cardiogénico y obstrucción dinámica: ¿miocardiopatía hipertrófica, miocardiopatía de estrés o ambas? 215
- Más allá del ictus: descubriendo la miocardiopatía oculta 221
- Dos formas de muerte súbita relacionadas con la fibrilación auricular 228
- Endocarditis fúngica recidivante sobre válvula protésica 235
- Triple terapia en síndrome coronario agudo 242
- La clave está en la rama 245
- Pistas ignoradas en una infección devastadora 253
- ¿Una GEA en cardiología? 259
- Una causa infrecuente de taquicardia ventricular 265
- Tormenta arrítmica en la fase subaguda de la isquemia miocárdica: un desafío diagnóstico 269
- Miocardiopatía dilatada: tácticas para cambiar el juego 275
- Cuando el corazón está lleno, pero no de alegría 283
- Desafiando la muerte: el poder de la asistencia ventricular en *shock* cardiogénico 289
- Corazón con ritmo (o falta de él) 294
- El electrocardiograma más bonito (en lo que llevamos) del año 298
- Una endocarditis fuera de lo común 304
- Más allá del músculo: el desafío de los lípidos en las distrofinopatías 308
- Pedaleando hacia la cima tras la intolerancia a estatinas 316
- Afectación cardiaca de paciente en hemodiálisis en relación con un caso 323
- Cuando los betabloqueantes se quedan cortos 328
- ¿Algún neumólogo en la sala? 333
- Amiloidosis AL: el enemigo invisible 344
- Entre genes y arritmias: el dilema clínico 352
- Segundas oportunidades: la importancia de la prevención secundaria 359
- Cuando el enemigo parece inofensivo y es silencioso... 364
- Taquicardia ventricular a juicio: poniendo en entredicho la inocencia del tracto de salida del ventrículo derecho 370
- Un trayecto peligroso 377
- Cuando la disnea es solo la punta del iceberg 383
- Infarto agudo con elevación del ST aterotrombótico sin implante de *stent*: ¿cómo es posible? 391
- Una pericarditis que esconde algo, con la hipófisis y el riñón como invitados 397
- Buscando al culpable: el misterio del ventrículo hipertrófico 403
- Papel terapéutico de la valvuloplastia aórtica, ¿vuelta a los orígenes? 414
- Recambio de TRC-D programado con un desenlace inesperado 421
- Cuando has perdido la esperanza... 427
- ¿Qué tan raras son mis coronarias? 430
- Parada cardiaca recuperada por vasoespasmo coronario en un paciente con miocardiopatía hipertrófica 439

- Miocardiopatía hipertrófica e hipertensión pulmonar grave: enemigos acérrimos 445
- El alcohol, si se usa cuando toca, no es tan malo 453
- Más allá de las estatinas: control lipídico, metabólico e inflamatorio en una paciente con cardiopatía isquémica refractaria 460
- Taquicardia de RP largo, ¿quién eres? 467
- Un intruso en la aurícula izquierda 473
- Miocardiopatía hipertrófica obstructiva en la era previa al mavacamten 481
- ¿Qué misterioso invitado requerirá de punción lumbar en una disección aórtica? 490
- El dolor torácico, la coronaria solitaria y un sorprendente invitado nocturno 504
- No todo es lo que parece cuando la enfermedad aterosclerótica avanza. 512
- No siempre la causa es un virus 518
- Una espada de doble filo 527
- Tratamiento de complicación en paciente trasplantado: la ergoespirometría como aliada 534
- Cuando el corazón se transforma en un campo de batalla: endocarditis protésica fulminante y sus múltiples embolismos 541
- El enigma del culturista: un diagnóstico de insuficiencia cardiaca donde menos se espera 550
- Abordaje del riesgo cardiovascular, el arsenal terapéutico y el seguimiento para alcanzar objetivos 559
- Latidos atrapados en el aire 565
- Multivaso simultáneo: el infarto que vino por partida doble 573
- Síncopes en paciente joven, ¿por dónde empiezo? 579
- Crónica de una miocardiopatía anunciada 590
- Hipertensión pulmonar por drepanocitosis 597
- El tiempo no todo lo corrige: Fallot no reparado en la adultez 603
- Un rescate en medio de la tormenta 610
- Miocardiopatía arritmogénica del ventrículo derecho y su evolución a lo largo del tiempo 616
- Neumonectomía y ventrículo derecho: la importancia de la interdependencia 623
- Muerte súbita recuperada: ¿el culpable se esconde en la coronaria? 629
- Cuando el marcapasos no marca el compás: un caso de takot-subo inesperado 635
- Taquicardias ventriculares sostenidas en paciente joven 641
- Superando los límites de la enfermedad arterial periférica 648
- Círculo vicioso 653
- Nunca es tarde si la dicha es mala 659
- Una decisión controvertida 666
- Más allá de las estatinas: el papel del ácido bempedoico en el paciente cardiovascular complejo 676
- Tomando el camino difícil: PCR-EH relacionada con el esfuerzo en atleta joven 683
- Cuando las arterias coronarias deciden jugar al escondite 687
- Las formas del error: anatomía de una sospecha errónea 695
- Corazón de acero: acumulando *stents* antes de los 50 700
- Modulador de la contractilidad cardiaca: cuando las opciones son limitadas 704

Prólogo

Con gran satisfacción presento este ebook que recopila los mejores casos clínicos enviados a la Liga de los Casos Clínicos 2025, una iniciativa de la Sociedad Española de Cardiología, coordinada por el Grupo de Jóvenes Cardiólogos, que celebra ya su decimocuarta edición.

En esta ocasión hemos contado con la participación de 59 equipos y 2.182 concursantes, que han competido durante ocho jornadas en dos meses resolviendo los casos clínicos propuestos. Este nivel de implicación consolida a la Liga como una de las actividades formativas más dinámicas y participativas de la cardiología en particular y de la formación médica en general en España.

A lo largo de esta edición se han recibido 159 casos clínicos, de los cuales 135 fueron aceptados, y 101 casos inéditos se incluyen en este ebook recopilatorio. Además, dos de los casos fueron seleccionados para su publicación en *Revista Española de Cardiología*, acompañados de sus correspondientes comentarios editoriales, lo que refuerza el valor científico y la calidad de los trabajos presentados.

La Liga ha otorgado este año 2.342 créditos de formación CASEC a 171 participantes, reflejo del compromiso de la Sociedad Española de Cardiología (SEC) con la formación continuada y la excelencia profesional. Los casos clínicos, como cada año, son una herramienta esencial para compartir experiencias, fomentar la reflexión crítica y promover el aprendizaje colaborativo entre residentes y jóvenes cardiólogos.

Quiero expresar mi más sincero agradecimiento a todos los participantes por su entusiasmo, dedicación y espíritu competitivo, así como a los servicios de cardiología que apoyan y alientan a sus residentes a formar parte de esta experiencia. Mi reconocimiento también al jurado de la Liga de Casos Clínicos 2025 —Rafael González Manzanares, Sofía Calero Núñez y Pedro Cepas Guillén— por su rigor, compromiso y meticulosidad en la revisión y selección de los casos. Agradezco igualmente al patrocinador de esta edición, Daiichi Sankyo, cuyo apoyo ha sido fundamental para mantener viva esta iniciativa, que cada año crece en alcance y prestigio. Mi gratitud se extiende al Grupo de Jóvenes Cardiólogos, y en especial a su presidenta durante este año, Cristina Lozano Granero, por su respaldo constante y su impecable trabajo para que la Liga siga avanzando y consolidándose. Y, por supuesto, al equipo TIC de la SEC, por su profesionalidad y esfuerzo incansable, con una mención especial a Linda Ontiveros, cuya dedicación y eficacia han sido esenciales para que esta actividad sea posible.

Tras diez años vinculado a la Liga —primero como concursante y después durante cinco ediciones como jurado, esta última además como coordinador—, este prólogo marca también mi despedida personal de un proyecto al que le tengo un profundo cariño. Han sido años llenos de ilusión, aprendizaje y crecimiento, compartidos con muchos compañeros que hoy son referentes y amigos. La Liga ha sido, sin duda, una de las experiencias más enriquecedoras de mi trayectoria profesional, un espacio único para aprender desde la clínica y compartir conocimiento entre generaciones.

Este año también se despide Pedro Cepas Guillén, compañero de largo recorrido en la Liga, a quien agradezco sinceramente su dedicación, compromiso y compañerismo durante todos estos años. Quiero,

además, animar y agradecer a Sofía Calero y Rafael González Manzanares por continuar un año más como jurado, garantizando con su talento y entusiasmo la continuidad y excelencia de esta actividad.

A todos los que formáis parte de esta comunidad, gracias por mantener intacto el espíritu de la Liga: el deseo de aprender, compartir y mejorar juntos. Vuestra implicación es la que hace posible que esta actividad siga siendo un referente en la educación médica.

Nos reencontraremos, sin duda, en otros caminos dentro de la cardiología en particular y de la formación médica en general en España, con la misma ilusión y el compromiso renovado de seguir impulsando el aprendizaje y la docencia desde la clínica.

Gonzalo Luis Alonso Salinas
Coordinador de la Liga de Casos Clínicos 2025
Hospital Universitario de Navarra

Repolarización precoz: un hallazgo no siempre benigno

Adrián Valverde Tavira, Mykola Harvat Shchesniy, Lidia Gómez-Elegido Tenes, Irene Serrano Pastor, Pau Aracil Boigues, Javier Moya Fernández, M.ª Lourdes Andreu Sempere, Miguel Benedito Pallarés

INTRODUCCIÓN

Varón de 17 años que es trasladado a urgencias tras parada cardiorrespiratoria extrahospitalaria recuperada con primer ritmo desfibrilable.

Se encontraba jugando a videojuegos en casa cuando presenta pérdida de conciencia, detectada por su primo que estaba jugando con él *online*. El amigo avisa a los padres telefónicamente que al entrar a la habitación lo encuentran inconsciente, sentado en la silla (tiempo hasta que llegan los padres 5 minutos aproximadamente). Al no detectar respiración, avisan al 112 y a un vecino, que empieza medidas de reanimación cardiopulmonar (RCP) básica. A los 8 minutos de la llamada acuden los servicios de emergencias, que continúa con maniobras RCP y coloca desfibrilador semiautomático (DESA). Se detecta ritmo desfibrilable aplicando una descarga, con cardioversión a ritmo sinusal y recuperación de circulación espontánea.

Administran flumazenilo y naloxona, sin respuesta, por lo que debido al bajo nivel de conciencia proceden realizan intubación orotraqueal y traslado a urgencia hospitalarias.

ANTECEDENTES, ENFERMEDAD ACTUAL Y EXPLORACIÓN FÍSICA

- No alergias medicamentosas.
- No consumo de tóxicos.
- Sin antecedentes familiares de cardiopatía o muerte súbita.
- Sin tratamiento habitual.

PRUEBAS COMPLEMENTARIAS

- Electrocardiogramas (ECG):
  - Posparada: ritmo sinusal a 75 lpm, PR normal, QRS estrecho con eje +120º por hemibloqueo posterior izquierdo, *notch* al final del QRS en derivaciones inferiores e inferolaterales, QTc normal.
  - Al llegar a urgencias: taquicardia sinusal a 120 lpm, PR normal, QRS estrecho con eje +120º por hemibloqueo posterior izquierdo, fragmentación del QRS en derivaciones inferiores, inferolaterales y V1.

- En ECG diarios sucesivos se objetiva variación del tamaño de la onda J, así como alteraciones dinámicas de la onda T en derivaciones inferiores e inferolaterales, con pendiente horizontal o descendente del segmento ST tras la onda J en algunas ocasiones.

- Ecocardiograma reglado: ventrículo izquierdo de diámetros normales con función global sistólica conservada, sin alteraciones de la contractilidad segmentaria en reposo. Función diastólica normal. Válvula aórtica trivalva normofuncionante. Insuficiencia mitral mínima. Aurículas no dilatadas. Ventrículo derecho normal en tamaño y función. Sin insuficiencia tricúspide que permita estimar presión sistólica en arteria pulmonar. Vena cava inferior normal. Sin derrame pericárdico. Ausencia de *shunts* intracardiacos. Raíz aórtica y aorta no dilatadas en porciones visualizadas.
- Radiografía de tórax al ingreso: refuerzo perihiliar con infiltrados alveolares en hemitórax izquierdo.
- Analítica ingreso: hemoglobina 17 g/dl, leucocitos 17,8 10*9/l, neutrófilos 15,8 10*9/l, plaquetas 291 10*9/l, dímero D 6145 ng/ml, tiempo de protrombina 12 s, TTPA 25,9 s, glucosa 177 mg/dl, sodio 141 mEq/l, potasio 3,3 mEq/l, cloro 104 mEq/l, bilirrubina total 0,53 mg/dl, alanina aminotransferasa GPT * 84 U/l, urea 30 mg/dl. Creatinina 0,88 mg/dl, proteínas 7,4 g/dl, troponina I (hsTnI) 1291 ng/l, proteína C reactiva 0,35 mg/dl, pH gasometría arterial 7,23, pCO2 52 mmHg, pO2 86 mmHg, HCO3a 24 mmol/l, lactato (gasometría) 1,3 mmol/l.
- Tóxicos en orina al ingreso negativos.
- Enolasa neuronal específica a las 24 y 72 horas: 57,64-9,35.
- Test de flecainida sin patrón de Brugada, pero con reducción de las ondas J.
- TAC de coronarias: cavidades cardiacas de tamaño normal. Raíz de aorta de tamaño normal, no se observan calcificaciones en la válvula aórtica. Ausencia de calcio coronario.
- Angio-TC coronaria: tronco coronario izquierdo de calibre y origen normal sin arterioesclerosis. Arteria descendente anterior de calibre y origen normal sin arterioesclerosis. Se visualizan dos arterias diagonales de buen calibre sin arterioesclerosis. Arteria circunfleja de calibre y origen normal sin arterioesclerosis. Se visualiza una marginal de buen calibre sin arterioesclerosis. Arteria coronaria derecha de calibre y origen normal sin arterioesclerosis. En resumen: arterias coronarias de calibre y origen normal sin arteriosclerosis.
- Resonancia magnética cardiaca: ventrículo izquierdo no dilatado (IVTDVI: 72 ml/m2) sin hipertrofia ni remodelado (IMVI: 69 g/m2) con función sistólica conservada y fracción de eyección calculada por Simpson de 62%. Ventrículo derecho no dilatado (IVTDVD: 59 ml/m2) con buena función sistólica y fracción de eyección calculada por Simpson de 55%. Aurículas normales (área de aurícula izquierda en sístole en plano de 4 cámaras. En secuencias potenciadas en T2 no se observa edema. El cálculo del T1 y T2 paramétricos muestra valores dentro de la normalidad en todos los segmentos. En las secuencias de perfusión no se observa hipoperfusión. Ausencia de realce tardío de gadolinio. En resumen: estudio dentro de la normalidad. Ausencia de zonas de fibrosis/necrosis.
- TAC al ingreso:
  - Estudio cerebral: no se observan signos de hemorragia intracraneal, LOE intracraneales ni signos de edema ni isquemia aguda. Sistema ventricular y cisternas basales de morfología y tamaño normales. Elementos de la línea media centrados.
  - Estudio de tórax: condensaciones/atelectasias bibasales en el lado izquierdo ocupando la totalidad del lóbulo inferior, probablemente en relación con brocoaspiración. Múltiples infiltrados bilaterales perihiliares en lóbulos superiores de distribución peribroncovascular en probable relación con componente de edema pulmonar agudo. No derrame pericárdico.
  - Estudio abdominal: dentro de lo que permite el estudio sin contraste no se identifican alteraciones en hígado, riñones, bazo, páncreas, glándulas suprarrenales, vesícula. No aire ectópico, líquido ni colecciones intraabdominales. Vejiga con balón de sonda en su interior Aireación de asas intestinales inespecífica, no signos de obstrucción ni alteraciones parietales visibles
  - Estructuras óseas sin hallazgos significativos.
  - Conclusión: condensaciones/atelectasias bibasales pulmonares en probable contexto de broncoaspiración. Infiltrados perihiliares en lóbulos superiores probablemente por componente de edema pulmonar.

EVOLUCIÓN CLÍNICA

Ingresa en la unidad de cuidados intensivos cardiológicos sedado con propofol e intubado, estable hemodinámicamente sin necesidad de drogas vasoactivas. Se canaliza vía arterial radial derecha para monitorización invasiva de tensión arterial y vía venosa yugular. Se aplican los protocolos de cuidados posresucitación del European Resuscitation Council y la European Society of Intensive Care Medicine Guidelines 2021.

Las primeras horas del ingreso están marcadas por infección respiratoria secundaria a broncoaspiración, la cual se resuelve con tratamiento antibiótico con meropenem + linezolid i.v. Se inserta sonda vesical con control de temperatura y se administra paracetamol i.v. y medidas físicas para evitar fiebre. Ausencia de aislamientos microbiológicos en hemocultivos y BAS. Evolución respiratoria favorable.

A las 48 horas se intenta ventana de sedación, presentando mioclonías, motivo por el cual se realiza interconsulta al servicio de neurología, se cambia propofol por midazolam y se asocia levetiracetam. En nueva ventana esa misma tarde, ausencia ya de mioclonías.

A las 72 horas se realiza nueva ventana de sedación y, ante buen nivel de conciencia y adecuado intercambio respiratorio, se realiza extubación exitosa.

En los primeros días tras la extubación amnesia del episodio y anterógrada, ligeramente desorientado. Evolución neurológica posterior favorable, sin secuelas a dicho nivel. Se realiza electroencefalograma solicitado por neurología, sin anomalías. Enolasa neuroespecífica a las 24 horas de 57.

A nivel cardiológico, estabilidad hemodinámica en todo momento. Inicialmente disfunción ventricular grave en el contexto de la posparada por fibrilación ventricular, con recuperación de la función en 24 horas. Ausencia de recidivas arrítmicas y extrasistolia en monitorización durante todo el ingreso.

Se inicia estudio de muerte súbita recuperada siguiendo los algoritmos diagnósticos de las guías de arritmias ventriculares y muerte súbita de la European Society of Cardiology de 2022 y el documento de consenso de expertos de la Heart Rhythm Society de 2020 sobre la investigación de fallecidos con muerte súbita inexplicable y pacientes con paro cardiaco repentino.

Se realiza TAC de coronarias sin anomalías y resonancia magnética cardiaca también dentro de la normalidad (descarta miocardiopatías o miocarditis como causas). En TAC al ingreso ausencia de anomalías en aorta y tampoco a nivel cerebral. En analítica al ingreso destacaba elevación de dímero D, no obstante, ante baja probabilidad de tromboembolismo pulmonar (TEP) como causa de la PCR (fibrilación ventricular, ventrículo derecho normal) y para evitar contraste y radiación innecesaria, se desestima realizar angio-TC pulmonar. Se realiza ECG con derivaciones altas y test de flecainida que descarta patrón de Brugada. QTc normal. Se realiza ergometría que es negativa para isquemia y no presenta eventos arrítmicos que hagan sospechar taquicardia ventricular polimórfica catecolaminérgica.

Así pues, como único hallazgo causal de la fibrilación ventricular, presenta en electrocardiogramas seriados un patrón de repolarización con características de malignidad (*notch* en cara inferior, onda J en algún ECG superior a 0,2 mv, segmento ST posterior a onda J con pendiente horizontal o descendente), siendo el cuadro clínico compatible con un síndrome de repolarización precoz. En este sentido, se extrae analítica para estudio genético de canalopatías.

El séptimo día de ingreso se realiza implante de desfibrilador automático implantable (DAI) subcutáneo sin incidencias y se da de alta a planta.

El octavo día de ingreso se procede al alta hospitalaria con valoración precoz en consultas externas.

DIAGNÓSTICO

- Parada cardiorrespiratoria extrahospitalaria recuperada con primer ritmo desfibrilable.
- Síndrome de repolarización precoz.
- Neumonía por broncoaspiración.

DISCUSIÓN

El síndrome de repolarización precoz se diagnostica en pacientes con fibrilación ventricular o taquicardia ventricular polimórfica reanimada que presentan un patrón de repolarización precoz en su ECG. Este patrón se caracteriza por una elevación del punto J >1 mm en 2 o más derivaciones contiguas inferiores o laterales del ECG, en ausencia de cualquier otra patología cardiaca[1].

El patrón de repolarización precoz es generalmente un hallazgo benigno y su prevalencia se ha reportado en hasta un 5,8% de los adultos, especialmente en atletas jóvenes de sexo masculino2. Ciertas características se asocian con mayor riesgo arrítmico en los pacientes con patrón de repolarización precoz, incluyendo la presencia de ondas J en derivaciones inferiores (las ondas J laterales aisladas se consideran de menor riesgo), una amplitud de la onda J >0,2 mV, cambios dinámicos en la elevación del punto J (>0,1 mV) y segmentos ST horizontales o descendentes posteriores al punto J (un segmento ST ascendente después del punto J se considera más benigno)[2].

La fisiopatología de dicha entidad involucra un desequilibrio iónico en la repolarización, creando un gradiente de voltaje transmural dinámico entre el epicardio y el endocardio. Se ha propuesto que un aumento en la corriente transitoria de salida de potasio (Ito) es un mecanismo central. Esta disparidad de voltaje aparece en el ECG como una onda J o una elevación del segmento ST. La heterogeneidad eléctrica resultante puede producir reentradas en la fase 2, generando contracciones ventriculares prematuras que pueden desencadenar circuitos de reentrada y llevar a fibrilación ventricular[3].

Si bien comparte ciertas similitudes en cuanto a fisiopatología con el síndrome de Brugada, se diferencia de este en que en el síndrome de repolarización precoz la región implicada es la región inferior del ventrículo izquierdo mientras que en síndrome de Brugada es la región del tracto de salida del ventrículo derecho. Además, también se diferencian por la respuesta electrocardiográfica a la administración de flecainida: mientras que en el síndrome de Brugada se incrementan las alteraciones del segmento ST en las derivaciones precordiales derechas, en el síndrome de repolarización precoz se reduce el voltaje de la onda J tras la administración de flecainida[3].

Hasta la fecha, pocas mutaciones genéticas se han asociado con el síndrome de repolarización precoz, lo que limita la efectividad de las pruebas genéticas. Las mutaciones identificadas incluyen aquellas en el gen KCNJ8 (que codifica una subunidad del canal de potasio sensible al ATP), genes del canal de calcio tipo L (CACNA1C, CACNB2B, CACNA2D1) y mutaciones con pérdida de función en SCN5A[4].

El tratamiento se basa principalmente en el DAI para prevención secundaria, pudiendo considerarse para prevención primaria en pacientes con ECG de alto riesgo o antecedentes familiares de eventos cardiacos súbitos o síndrome de repolarización precoz. Se desaconseja el uso de betabloqueantes porque pueden acentuar los cambios electrocardiográficos en estos pacientes. En casos de arritmias recurrentes, pueden utilizarse quinidina o cilostazol, y se recomienda el isoproterenol para el manejo de tormentas arrítmicas[1,5].

Imagen 1. ECG tras desfibrilación. Onda J en derivaciones inferiores e inferolaterales.

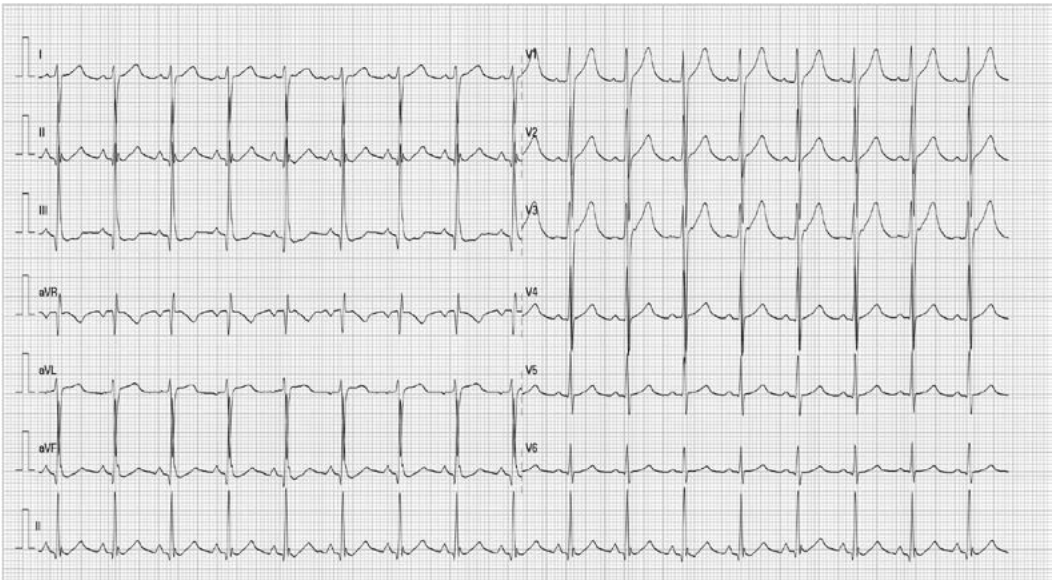

Imagen 2. ECG al segundo día. Onda J en derivaciones inferiores.

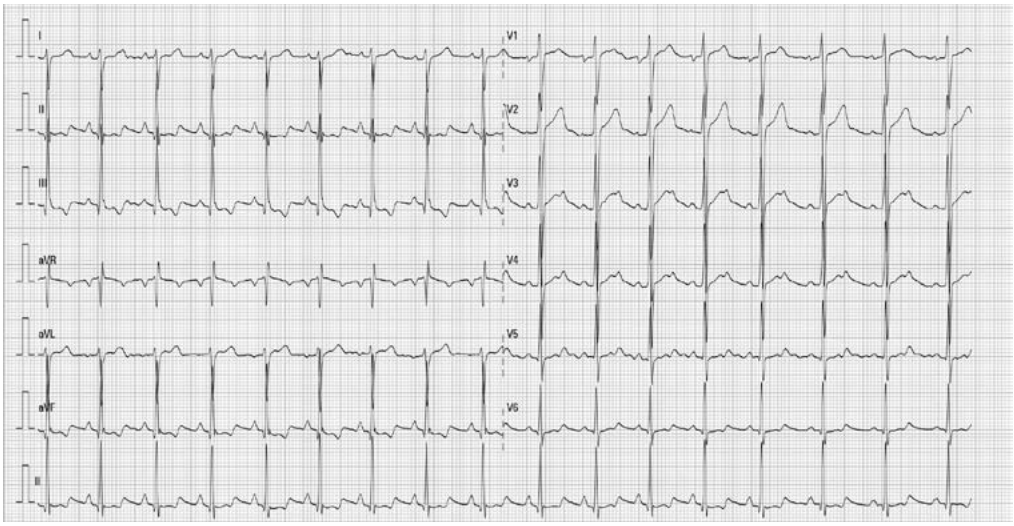

Imagen 3. ECG prealta. ST tras onda J en derivaciones inferiores con pendiente horizontal.

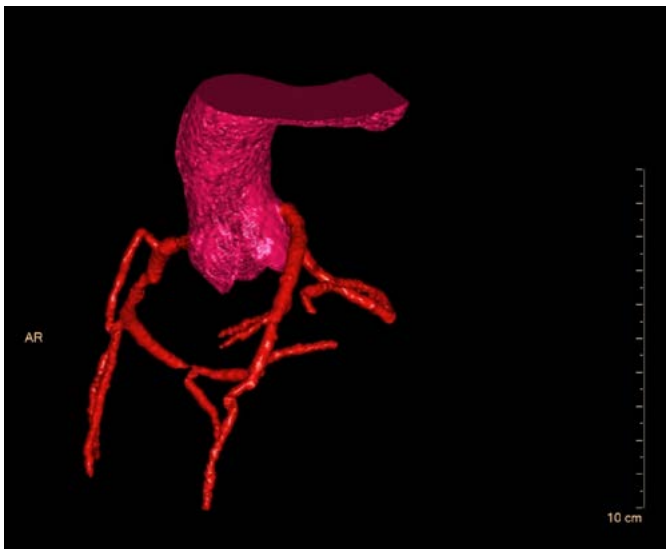

Imagen 4. Reconstrucción 3D de angio-TC de arterias coronarias.

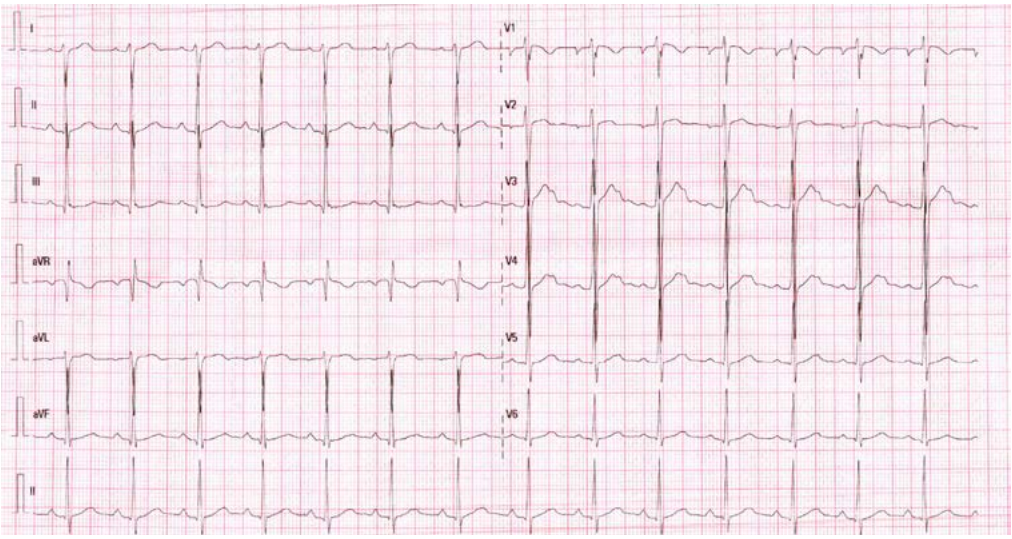

Imagen 5. ECG tras test de flecainida. Reducción de amplitud de ondas J.

Vídeo 1

Ecocardiograma durante el ingreso. Plano apical de 4 cámaras.

Bibliografía

1. Zeppenfeld K, Tfelt-Hansen J, de Riva M, et al. 2022 ESC Guidelines for the management of patients with ventricular arrhythmias and the prevention of sudden cardiac death. *Eur Heart J*. 2022;43(40):3997-4126.
2. Tikkanen JT, Huikuri HV. Characteristics of "malignant" vs. "benign" electrocardiographic patterns of early repolarization. *J Electrocardiol*. 2015;48(3):390-394.
3. Casado Arroyo R, Sieira J, Kubala M, et al. Electrophysiological Basis for Early Repolarization Syndrome. *Front Cardiovasc Med*. 2018;5:161.
4. Krahn AD, Tfelt-Hansen J, Tadros R, et al. Latent Causes of Sudden Cardiac Arrest. *JACC Clin Electrophysiol*. 2022;8(6):806-821.
5. Bourier F, Denis A, Cheniti G, et al. Early Repolarization Syndrome: Diagnostic and Therapeutic Approach. *Front Cardiovasc Med*. 2018;5:169.

Síndrome de Hedinger: afectación cardiaca por tumor carcinoide

Paula Bouzón Iglesias, Laura Pérez Bacigalupe, Rosana González Mesa, Cristina Helguera Amezua, María Martín Fernández, Alejandro Gullón de la Roza, Beatriz Nieves Ureña, María Fernández García

INTRODUCCIÓN

Presentamos el caso de un varón de 59 años que ingresa por síndrome general a estudio, episodios de *flushing* facial desde hace un año y clínica compatible con insuficiencia cardiaca en los últimos meses. El paciente es diagnosticado de tumor carcinoide ileal con metástasis hepática y afectación cardiaca secundaria (síndrome de Hedinger). Revisaremos las manifestaciones clínicas típicas de los tumores neuroendocrinos, así como el tipo de afectación cardiaca más frecuente.

ANTECEDENTES, ENFERMEDAD ACTUAL Y EXPLORACIÓN FÍSICA

Antecedentes

- No factores de riesgo cardiovascular.
- Diagnóstico de insuficiencia cardiaca, pendiente de completar estudio.
- Anemia microcítica ferropénica desde hace un mes a tratamiento con hierro oral. Pendiente de completar estudios.
- Desprendimiento de retina bilateral.

Tratamiento activo: dapagliflozina 10 mg un comprimido al desayuno, acetazolamida 250 mg un comprimido al desayuno, hierro oral una cápsula al desayuno, lorazepam 1 mg.

Enfermedad actual

Varón de 59 años que consulta por síndrome general desde hace 6 meses, con pérdida ponderal de 6 kilos de peso. Además, sensación de plenitud pospandrial, sin pirosis. Desde hace un mes episodios de despeños diarreicos, en ocasiones asociado a hematoquecia, sin clara relación con las ingestas. Además, refiere edemas progresivos en miembros inferiores, sin disnea ni ortopnea. Comenta desde hace dos años aproximadamente episodios autolimitados de *flushing* facial y torácico con marcado empeoramiento con la ingesta enólica.

Exploración física

- Constantes: tensión arterial 127/97 mmHg, frecuencia cardiaca 67 lpm, afebril.

- Regular estado general, palidez cutánea. Consciente y orientado en las tres esferas.
- Auscultación cardiaca: rítmica, sin soplos.
- Auscultación pulmonar: murmullo vesicular conservado, sin ruidos sobreañadidos.
- Abdomen: blando, depresible, no doloroso a la palpación. Hepatomegalia no dolorosa de 4 cm. No signos de irritación peritoneal.
- Miembros inferiores: edemas con fóvea bilaterales hasta zona pretibial.

PRUEBAS COMPLEMENTARIAS

- Hemograma: hemoglobina 8 g/dl, leucocitos 6.989/ul, plaquetas 199.000/ug.
- Bioquímica: glucosa 98 mg/dl, creatinina 1,14 mg/dl, sodio 143 mmol/l, potasio 4,6 mmol/l. Amilasa 39 U/l, lipasa 27 U/l, AST 30U/l, ALT 32U/l, bilirrubina total <1 mg/dl. Troponina T 9 ng/dl, NT-proBNP 309 pg/ml. Proteína C reactiva <0,1. Ferritina 26, índice de saturación de transferrina 7%, folato y B12 normales. Cromogranina 1300.
- Radiografía de tórax: signos de crecimiento de cavidades derechas, no redistribución vascular bilateral. Senos costofrénicos libres.
- Tomografía axial computarizada toracoabdominal: engrosamiento mural nodular hipercaptante de crecimiento endofítico en íleon terminal, de aproximadamente 26 mm a unos 20 cm de la válvula ileocecal sugestivo de tumor neuroendocrino. Se acompaña de lesión de plano blando espiculada con una calcificación nodular de aproximadamente 24x15 mm en grasa mesentérica de la región ileocólica en el mismo contexto. Hígado discretamente agrandado, con múltiples lesiones focales bilobares hipodensas en fase portal, alguna hipercaptante en fase arterial sugestivas de metástasis. Sin otros hallazgos de interés (imagen 1).
- Gastroscopia: sin hallazgos patológicos.
- Colonoscopia: a 20 centímetros de la válvula ileocecal, lesión polipoide, de 2 cm, que ocupa casi toda la circunferencia de la luz, sugestiva de tumor neuroendocrino. Se toman biopsias. Formación arteriovenosa en forma de asa de herradura compatible con síndrome del colon enojado también conocido como irritado (imagen 2).
- Electrocardiograma: ritmo sinusal a 65 lpm. Bloqueo auriculoventricular de primer grado. Bajos voltajes en derivaciones inferiores. Rectificación del ST en cara anterior. Aplanamiento de le repolarización en cara inferior (imagen 3).
- Ecocardiograma transtorácico: estudio realizado en ritmo sinusal a 60 lpm. Ventrículo izquierdo no dilatado, con grosor normal, función sistólica conservada. Sin alteraciones de la contractibilidad segmentaria. Patrón de relajación normal. Ventrículo derecho moderadamente dilatado, normofuncionante. Insuficiencia tricuspídea masiva, orgánica de aspecto carcinoide. Presión sistólica de la arteria pulmonar de 31 mmHg, probablemente infraestimado por insuficiencia tricuspídea libre. Aurícula derecha moderadamente dilatada. Aurícula izquierda de tamaño normal. Válvula aórtica trivalva con apertura conservada, sin insuficiencia ni estenosis. Válvula mitral con velos finos, apertura conservada, sin insuficiencia. Vena cava inferior no dilatada, adecuado colapso inspiratorio (imagen 4, vídeos 1-3).

EVOLUCIÓN CLÍNICA

El paciente ingresó a cargo del servicio de medicina interna como síndrome general a estudio y con clínica muy sugestiva de tumor carcinoide como es el *flushing* facial. Se realiza analítica que muestra anemia de perfil ferropénico, y llama la atención el valor de cromogranina elevado, que es altamente sensible de tumor neuroendocrino de origen pacreato-intestinal. Como primera prueba de imagen se solicita TC toracoabdominal con hallazgo de masa crecimiento endofítico a nivel de íleon terminal altamente sugestiva de tumor neuroendocrino, así como múltiples imágenes hepáticas sugestivas de metástasis. Se solicitan estudios endoscópicos de cara a filiar el origen de la masa, con hallazgos

histopatológicos compatibles con tumor neuroendocrino. Dada la presencia de síntomas compatibles con insuficiencia cardiaca de predominio derecho, se solicita ecocardiograma transtorácico que muestra fracción de eyección del ventrículo izquierdo conservada con dilatación moderada del ventrículo derecho y presencia de una válvula tricúspide con valvas engrosadas y fijas, con importante retracción de velos que condiciona una insuficiencia tricúspidea libre. El gradiente de presiones auriculoventricular tricúspideo, se estimó de 30 mmHg probablemente, infraestimado por la gravedad de la valvulopatía.

Se decidió presentar el caso en sesión multidisciplinar, decidiéndose tratamiento quimioterápico paliativo por tratarse de un tumor neuroendocrino estadio IV. Desde el punto de vista cardiológico, se decidió tratamiento conservador de la insuficiencia tricuspídea, ya que los síntomas del paciente se controlaron con tratamiento diurético oral, y la única opción de tratamiento intervencionista viable por la anatomía valvular era la sustitución quirúrgica de la válvula, no siendo candidato a terapia borde a borde.

DIAGNÓSTICO

- Tumor carcinoide ileal con metástasis hepáticas estadio IV.
- Afectación cardiaca secundaria. Dilatación de ventrículo derecho e insuficiencia tricuspídea libre.

DISCUSIÓN

Los tumores carcinoides son tumores muy poco frecuentes cuya incidencia en la población general se estima de 1-4/100.000 personas[1,2]; su origen se encuentra en las células cromafines del sistema neuroendocrino. La localización más frecuente es a nivel del tubo digestivo, sobre todo a nivel del intestino delgado; otras localizaciones menos frecuentes son la bronquial y genitourinaria[1,2]. La forma de presentación más frecuente en el momento del diagnóstico es como síndrome carcinoide (SC), que se caracteriza por la tríada: *flushing* facial, diarrea y broncoespasmo[3].

La afectación cardiaca (síndrome de Hedinger) es la complicación más frecuente del SC, afectando en torno a 20-35% de los pacientes. Las sustancias vasoactivas producidas por estos tumores, sobre todo la serotonina, producen activación de citoquinas proinflamatorias y factores de crecimiento de fibroblastos, que conducen a la fibrosis progresiva del endocardio y válvulas cardiacas[3,4]. En más del 90% de los casos la afectación cardiaca se produce a nivel de las cavidades derechas en tumores con metástasis hepáticas; la inactivación de la serotonina a nivel de la vasculatura pulmonar protege a las cavidades izquierdas de dicha afectación; aunque puede haber afectación bilateral en los casos de *shunt* intracardiaco[3]. En los tumores de origen gastrointestinal sin afectación hepática, el hígado sano depura estas sustancias por lo que no alcanzan las cavidades cardiacas[4]. Cuando el tumor progresa y metastatiza, el hígado pierde la capacidad de depurarlas por lo que se secretan directamente a la vena cava, alcanzado el lado derecho del corazón, produciendo la afectación cardiaca conocida como síndrome de Hedinger[3].

En algunos casos de afectación ovárica y bronquial, que tienen drenaje directo a la circulación sistémica, puede aparecer la afectación cardiaca en ausencia de metástasis hepáticas[3].

Los hallazgos ecocardiográficos más frecuente es la combinación de insuficiencia y estenosis de la válvula tricúspide, así como de la válvula pulmonar. Típicamente estos pacientes tienen engrosamiento y acortamiento de los velos tricupídeos/pulmonar secundario a la fibrosis endocárdica. Otra forma de presentación menos frecuente son las metástasis cardiacas y derrame pericárdico significativo[5].

Este caso que nos ocupa es un caso de afectación cardiaca clásica del síndrome carcinoide, si bien es una patología poco frecuente sí tiene una forma de presentación ecocardiográfica muy típica como la que presentamos, con fibrosis endocárdica y de la válvula tricúspidea que en ocasiones puede permitir establecer el diagnóstico de sospecha inicial.

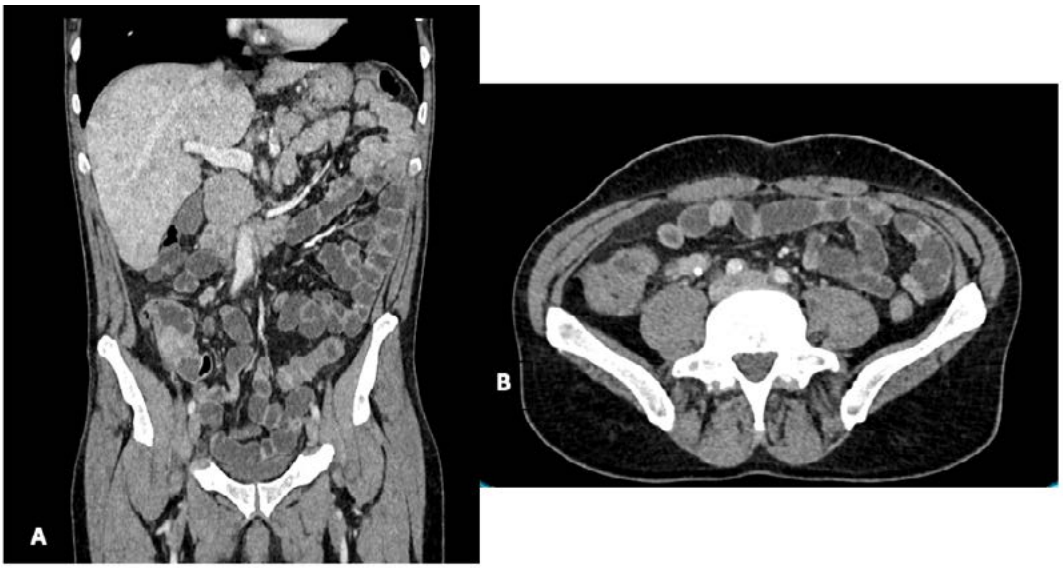

Imagen 1. A) Cortes coronales de tomografía axial computarizada (TC) abdominopélvico con contraste IV en fase portal: engrosamiento mural nodular e hipercaptante, de crecimiento endofítico en íleon terminal. B) Corte axial de TC abdominopélvico con contraste IV en fase portal: adenopatía con reacción desmoplásica y calcificación localizada en la grasa ileocólica de la fosa ilíaca derecha, adyacente a la lesión anteriormente descrita.

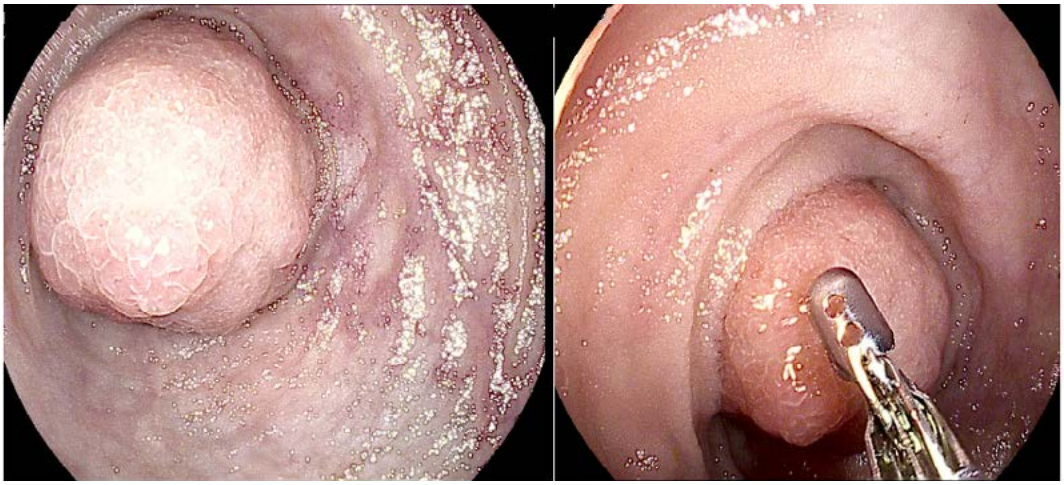

Imagen 2. A unos 20 cm de la válvula ileocecal, lesión polipoide de unos 2 cm, que ocupa casi toda la circunferencia de la luz, sugestiva de tumor neuroendocrino. Se toman biopsias.

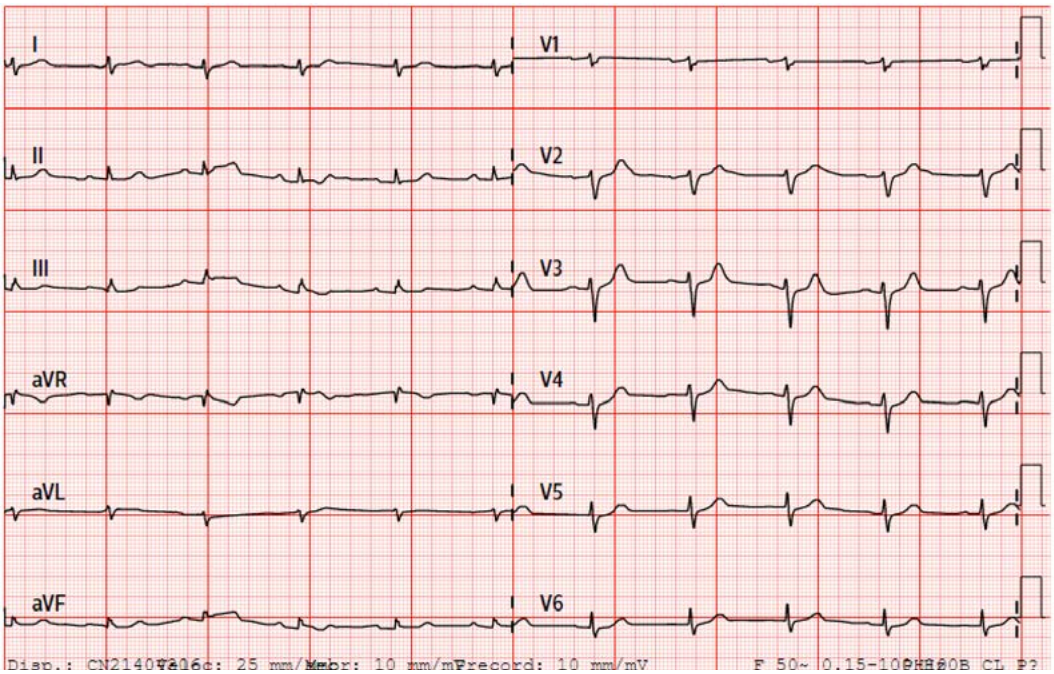

Imagen 3. Electrocardiograma del ingreso.

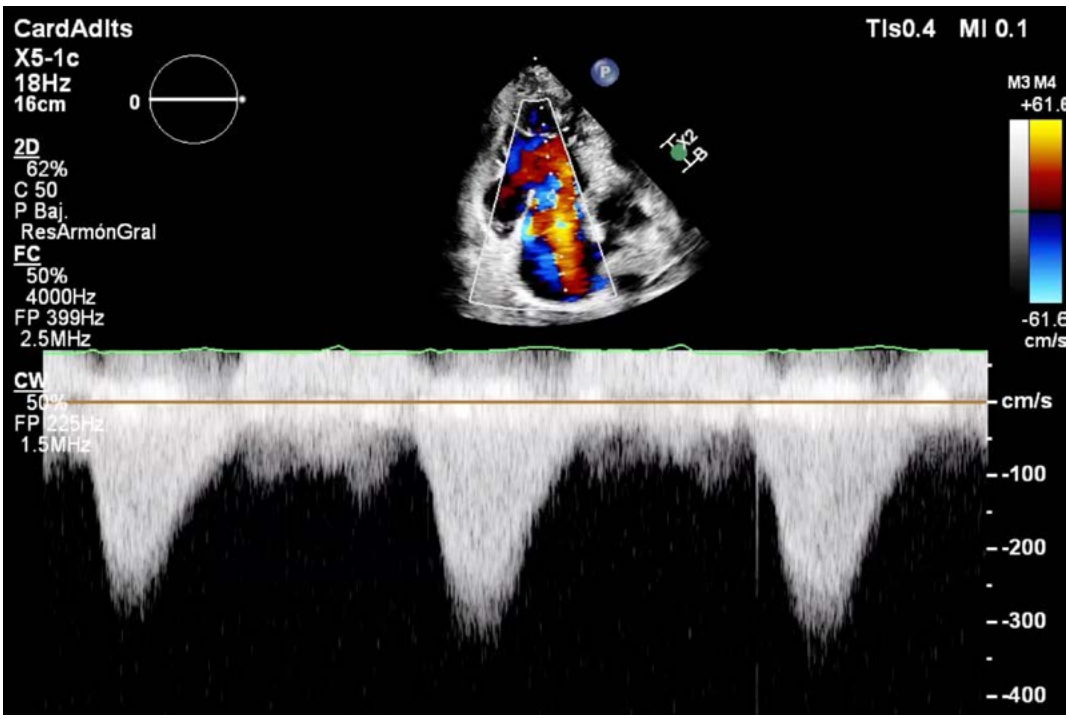

Imagen 4. Ecocardiograma transtorácico en proyección de 4 cámaras centrado en ventrículo derecho, con Doppler continuo sobre válvula tricúspide, que muestra una velocidad máxima de 350 cm/s.

Vídeo 1.

Ecocardiograma transtorácico en proyección de 4 cámaras centrados en ventrículo derecho, que muestra dilatación de este. Válvula tricúspide con velos engrosados y acortados, lo que provoca defecto de coaptación de estos.

Vídeo 2.

Ecocardiograma transtorácico en proyección de 4 cámaras con Doppler color, que muestra insuficiencia tricúspidea libre.

Vídeo 3.

Reconstrucción 3D de válvula tricúspide, que muestra engrosamiento de los velos, así como defecto de coaptación central.

Bibliografía

1. McStay MK, Caplin ME. Carcinoid tumour. *Minerva Med*. 2002 Oct;93(5):389-401. PMID: 12410171.
2. Godwin JD 2nd. Carcinoid tumors. An analysis of 2,837 cases. *Cancer*. 1975 Aug;36(2): 560–9.
3. Jin C, Sharma AN, Thevakumar B, et al. Carcinoid Heart Disease: Pathophysiology, Pathology, Clinical Manifestations, and Management. *Cardiology*. 2021;146(1):65-73. doi: 10.1159/000507847. Epub 2020 Oct 16. PMID: 33070143.
4. Delhomme C, Walter T, Arangalage D, et al. Carcinoid heart disease in patients with midgut neuroendocrine tumours. *J Neuroendocrinol*. 2023 Apr;35(4):e13262. doi: 10.1111/jne.13262. Epub 2023 Apr 2. PMID: 37005217.
5. Pellikka PA, Tajik AJ, Khandheria BK, et al. Carcinoid heart disease. Clinical and echocardiographic spectrum in 74 patients. *Circulation*. 1993 Apr;87(4):1188-96. doi: 10.1161/01.cir.87.4.1188. PMID: 7681733.

Beta-talasemia mayor e insuficiencia tricuspídea masiva, ¿enemigos del hierro?

Ane Erkoreka Gasituaga, Carlos Villoria Martín, Emilio Amigo Otero, José Andrés del Valle Montero

INTRODUCCIÓN

Masas intracardiacas en la aurícula derecha, un gran reto radiológico al que enfrentarse... ¡no siempre es lo que parece!

ANTECEDENTES, ENFERMEDAD ACTUAL Y EXPLORACIÓN FÍSICA

Antecedentes

Mujer de 39 años, diabetes mellitus tipo 2 secundaria a pancreatitis. En seguimiento por hematología por beta-talasemia mayor heterocigoto para las mutaciones IVS 1.1 [G>A] (c.92+1G>A) y IVS 1.6 [T>C] (c.92+-6T>C) con diagnóstico posnatal. Desde la infancia porta catéter central con soportes transfusionales aproximadamente de 4 CH al mes y doble tratamiento quelante del hierro. Desestimada para trasplante alogénico en adolescencia por comorbilidad de diabetes y afectación hepática. Presenta hemocromatosis cardiaca y hepática secundarias graves. Desde 2021 seguida por presencia de imagen compatible con una lesión ocupante de espacio intrauricular derecha, aparentemente pediculada y móvil, anclada en la válvula de Eustaquio. En julio de 2024, dicha masa de difícil caracterización radiológica (varios diagnósticos posibles: fibroelastoma papilar, trombo...) condiciona una estenosis tricuspídea leve-moderada e IT moderada. Baja probabilidad de hipertensión pulmonar (HTP). Entre su tratamiento domiciliario cardiovascular, destaca furosemida 40 mg, 1 comprimido cada 8 horas, y bisoprolol 2,5 mg/24 horas.

Acude al servicio de urgencias por episodios aislados de palpitaciones y dolor torácico asociado a disnea de moderados esfuerzos y ortopnea desde hace 10 días con aparición de edemas en miembros inferiores.

A la exploración, tonos arrítmicos con soplo sistólico II/VI tricuspídeo y 3º ruido cardiaco. Buen murmullo vesicular sin ruidos sobreañadidos, con llamativos edemas con fóvea hasta ambas rodillas.

PRUEBAS COMPLEMENTARIAS

- Electrocardiograma (ECG) al ingreso (imagen 1): en fibrilación auricular (FA) con respuesta ventricular rápida (RVR) a 210 lpm, con QRS 129 ms con morfología de bloqueo de rama derecha del haz de His (BRDHH) que posteriormente revierte a ritmo sinusal (imagen 2) tras cardioversión eléctrica (CVE), con PR 300 ms y BRDHH de 126 ms y alteraciones secundarias de repolarización.

- Analítica al ingreso:
  - Hemograma: leucocitos 10,6x10e3 e3/µl (4-11), 45,60% neutrófilos, hemoglobina 10,9 g/dl (13-18), volumen corpuscular medio 87,7%, hematocrito 34,1%, plaquetas 189x10e3/µl (130-450).
  - Coagulación: tiempo de protrombina (TP) 1,29 (0,7-1,2), tiempo de tromboplastina parcial activada (TTPA) 1,30 (0,7-1,2).
  - Bioquímica: glucosa 261 mg/dl (74-106), Cr 0,74 mg/dl (0,7-1,2), filtrado glomerular/1,73 m^2 (estimado) >90 ml/min, lactato deshidrogenasa (LDH) 153 U/l (127-232), aspartato aminotransferasa (AST) 47 U/L (0-40), alanina aminotransferasa (ALT) 55 U/l (5-40), Na 137 mEq/l (135-145), K 3,9 mEq/l (3,5-5,1), troponina T (Tnt) 14,7 ng/dl (0-14), prohormona N-terminal del péptido natriurético cerebral (NT-proBNP) 1519 pg/ml (5-300), (pico de 7.300 pg/ml), hemoglobina glicosilada (A1c) *8,4%.
  - Perfil férrico: ferritina * 7193,9 ng/ml (13-150), transferrina *86 mg/dl (200-360), transferrina (índice de saturación; porcentaje) * 118,3% (16-40).
- Ecocardiograma transtorácico (ETT) al ingreso que se completa con ecocardiograma transesofágico (ETE) dirigido a valorar masa en aurícula derecha (AD) y válvula tricúspide (vídeos 1-3). En la región posterior de la AD, dependiente de la válvula de Eustaquio se visualiza una masa de morfología ovalada y superficie irregular/excrecente, de densidad calcio que genera sombra acústica posterior. La masa parece extenderse desde la vena cava inferior (VCI) a la vena cava superior (VCS) y está muy próxima al extremo distal del catéter central, e interfiere a nivel inferior con la región septal y posterior del anillo tricúspide afectando a la movilidad de los velos. Movilidad restringida de todos los velos tricúspideos con *tenting* grave y gran defecto de coaptación central de hasta 15-16 mm que genera una insuficiencia tricuspídea masiva/torrencial. Gradiente medio transtricuspídeo gravemente elevado (Gr medio 8 mmHg) en probable relación con hiperaflujo por la insuficiencia. Ventrículo derecho (VD) dilatado (PEL 39 mm y A4C 50 mm) con hipocinesia marcada de territorio anterior/tracto de salida, y función sistólica subjetivamente deprimida. Derrame pericárdico moderado de predominio posterior y sobre AD con fibrina.

EVOLUCIÓN CLÍNICA

La paciente presenta una insuficiencia cardiaca de predominio derecho muy dependiente de diurético i.v. Ante hallazgos radiológicos de difícil caracterización de la masa de la AD, se completa estudio con tomografía computarizada (TC) (imagen 3) y resonancia magnética cardiaca (RMC) (imagen 4), para conocer con mayor precisión las relaciones anatómicas con las estructuras adyacentes y poder plantear posterior abordaje terapéutico.

En la TC (imagen 3) se objetiva calcificación vascular pericatéter de yugular interna y VCS, y masa heterogénea calcificada en la pared posterior de AD y también en algunas ramas arteriales pulmonares, hallazgos sugerentes de calcificaciones residuales a trombosis previa.

En la RMC (imagen 4) se objetiva importante depósito de hierro miocárdico sugerente de hemosiderosis grave. Ventrículo izquierdo levemente dilatado a expensas del volumen telesistólico con función sistólica global en el límite inferior de la normalidad (FEVI 58%). Ventrículo derecho moderadamente dilatado con función sistólica global muy levemente deprimida por leve hipocinesia global. Aplanamiento diastólico del septo interventricular como signo de sobrecarga de cavidades derechas. Trombo calcificado en aurícula derecha. Insuficiencia tricuspídea grave. Grave derrame pericárdico con un espesor máximo de 2,6 cm.

Paciente no candidata a trasplante cardiaco ante hemosiderosis hepática secundaria grave y desestimada para trasplante alogénico por comorbilidad de diabetes y afectación hepática. Lamentablemente, la paciente fallece a las pocas semanas por *shock* cardiogénico.

DIAGNÓSTICO

- Insuficiencia cardiaca de predominio derecho.
- Masa calcificada en AD que interfiere con región septal/posterior del anillo, insuficiencia tricuspídea masiva en dicho contexto.
- VD dilatado, FEVD ligeramente reducida. FEVI en límite inferior de la normalidad, con ventrículo izquierdo dilatado a expensas del VTLD.
- Hemosiderosis cardiaca secundaria grave.

DISCUSIÓN

La mayoría de las masas cardiacas no son neoplásicas, entre las que se encuentran el trombo, la vegetación, la calcificación caseosa del anillo mitral y el quiste pericárdico. El hallazgo de trombos en pacientes con fibrilación auricular o disfunción sistólica del ventrículo izquierdo ronda el 3-25%. Los tumores cardiacos, aunque raros, representan un reto diagnóstico y clínico en la práctica médica. Entre los primarios predominan los benignos como el mixoma, y entre los malignos el sarcoma. La mayoría de los tumores secundarios son metastásicos, procedentes de carcinomas pulmonares o de mama, y suelen ser detectados incidentalmente. El riesgo de morbimortalidad no solo dependerá del tamaño y la ubicación del tumor, sino también de la estirpe celular que tenga[1,2].

- Mixoma: es el tipo más común de tumor cardiaco primario. Afecta principalmente a mujeres de entre 30 y 60 años. Su localización típica es el tabique interauricular de la aurícula izquierda. Tiene una forma polipoide y redondeada. El tratamiento de primera línea es la cirugía[1,2].
- Fibroelastoma papilar: se presenta como una masa valvular pequeña, redondeada y pediculada con múltiples proyecciones, afectando mayormente la válvula aórtica. Tiene riesgo de eventos embólicos por lo que, cuando los produce o en prevención de los mismos, el tratamiento es quirúrgico[1].
- Angiosarcoma: es el más común de los tumores cardiacos malignos y tiene el peor pronóstico. Se diagnostica principalmente en hombres de mediana edad, con predilección por la aurícula derecha. Son neoplasias irregulares e infiltrantes de baja densidad en la TC, y aunque heterogéneas, predominan la iso/hipointensidad en T1w, la hiperintensidad en T2w, en la valoración mediante RM. La cirugía es el tratamiento preferido[1].
- Las localizaciones de tumores primarios de cánceres que suelen metastatizar al corazón incluyen pulmón, melanoma cutáneo, mama, esófago y neoplasias hematológicas. Su localización más frecuente es el pericardio, que representa dos tercios de los casos[1].

Los síntomas dependen de la localización, el tamaño y el tipo histológico del tumor. Los tumores benignos, como el mixoma, pueden causar obstrucción valvular, arritmias o fenómenos embólicos[3,4]. Los tumores malignos suelen manifestarse con síntomas más graves debido a su rápida progresión y capacidad invasiva. Síntomas obstructivos (disnea, edema pulmonar o síncope), síntomas embólicos (accidente cerebrovascular o embolia periférica) y síntomas sistémicos (fiebre, pérdida de peso o astenia).

Es importante destacar que un gran porcentaje de los tumores cardiacos son asintomáticos y se detectan de manera incidental durante estudios de imagen realizados por otras razones.

El diagnóstico de los tumores cardiacos ha avanzado significativamente gracias a las técnicas de imagen. El ETT es la herramienta inicial en la mayoría de los casos, junto con el ETE[5]. La RC y la TC complementan al ecocardiograma al ofrecer información sobre la extensión del tumor, su composición (vascularización, componente lipomatoso o fibroso…), mejor caracterización (forma, tamaño…) y posibles invasiones locales[6,7].

El manejo de los tumores cardiacos depende del tipo histológico, el tamaño y la localización del tumor. En el caso de los tumores benignos, la resección quirúrgica suele ser curativa. En contraste, los tumores malignos, como los sarcomas, requieren un enfoque multimodal que incluye la cirugía para reducir la masa tumoral, y la quimioterapia y radioterapia para controlar el crecimiento tumoral y prevenir la recidiva.

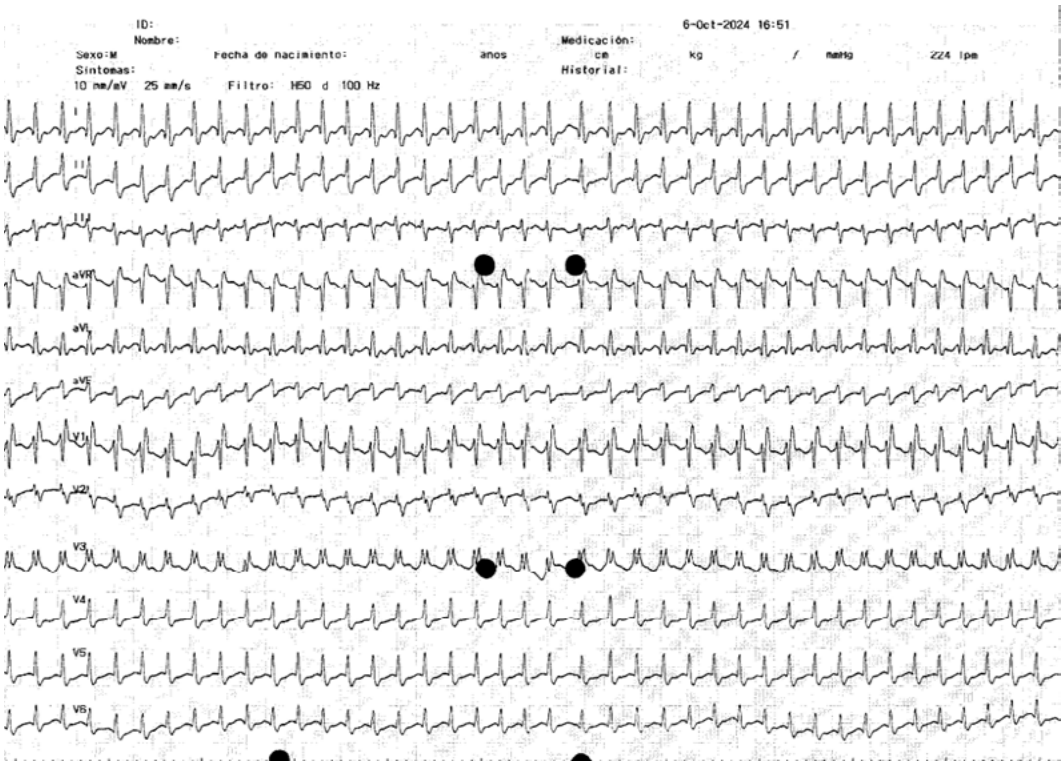

Imagen 1. FA a 224 lpm, QRS 129 ms con morfología de BRDHH.

Imagen 2. Ritmo sinusal a 96 lpm, PR 302 ms y QRS 128 ms con morfología de BRDHH con alteraciones secundarias de repolarización.

Imagen 3. TAC: calcificación vascular pericatéter de yugular interna y VCS, y masa heterogénea calcificada en la pared posterior de AD y también en algunas ramas arteriales pulmonares, hallazgos sugerentes de calcificaciones residuales a trombosis previa.

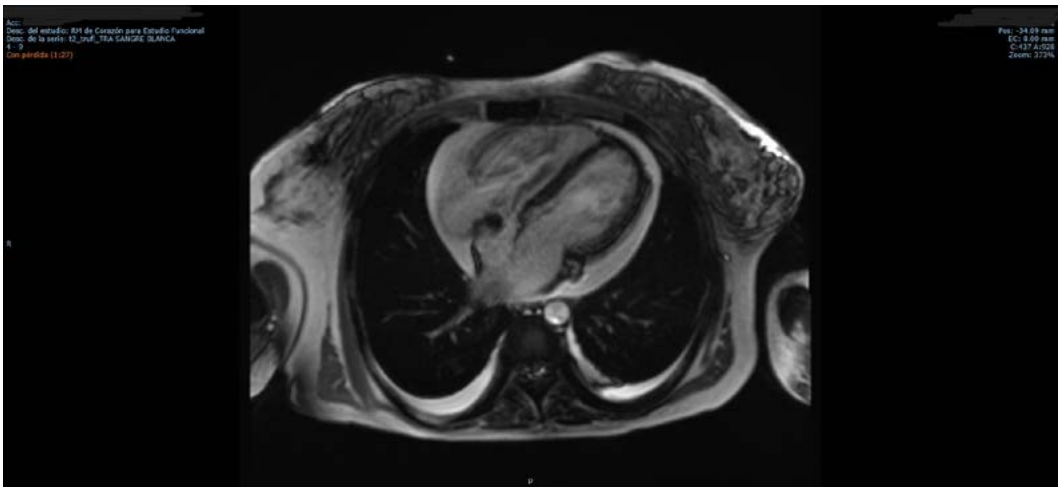

Imagen 4. RMC: importante depósito de hierro miocárdico sugerente de hemosiderosis grave. Ventrículo izquierdo levemente dilatado a expensas del volumen telesistólico con función sistólica global en el límite inferior de la normalidad (FEVI 58%). Ventrículo derecho moderadamente dilatado con función sistólica global muy levemente deprimida por leve hipocinesia global. Aplanamiento diastólico del septo interventricular como signo de sobrecarga de cavidades derechas. Trombo calcificado en aurícula derecha. Insuficiencia tricuspídea grave. Grave derrame pericárdico con un espesor máximo de 2,6 cm.

Vídeo 1.

En la región posterior de la AD, dependiente de la válvula de Eustaquio se visualiza una masa de morfología ovalada y superficie irregular/excrecente, de densidad calcio que genera sombra acústica posterior. La masa parece extenderse desde la VCI a la VCS y está muy próxima al extremo distal del catéter central, e interfiere a nivel inferior con la región septal y posterior del anillo tricúspide afectando a la movilidad de los velos.

Vídeo 2.

Movilidad restringida de todos los velos tricúspideos con tenting grave y gran defecto de coaptación central de hasta 15-16 mm que genera una insuficiencia tricuspídea masiva/torrencial.

Vídeo 3.

Ventrículo derecho dilatado (PEL 39 mm y A4C 50 mm) con hipocinesia marcada de territorio anterior/tracto de salida, y función sistólica subjetivamente deprimida. Derrame pericárdico moderado de predominio posterior y sobre AD con fibrina.

Bibliografía

1. J. Maleszewski, C. Basso, M.C. Bois, et al. The 2021 WHO classification of tumors of the heart. *J Thorac Oncol.*, 17 (2022), pp. 510-518.
2. R. Bussani, M. Castrichini, L. Restivo, et al. Cardiac tumors: Diagnosis, prognosis, and treatment. *Curr Cardiol Rep.*, 22 (2020), pp. 169.
3. Campisi A, Ciarrocchi AP, Asadi N, Dell'Amore A. Primary and secondary cardiac tumors: clinical presentation, diagnosis, surgical treatment, and results. *Gen Thorac Cardiovasc Surg*. 2022 Feb;70(2):107-115. doi: 10.1007/s11748-021-01754-7. Epub 2022 Jan 9. PMID: 35000140
4. Karigyo CJT, Pessoa BMS, Nicacio SP, Terwilliger E, Costa P, Santos PRD, et al. Cardiac Tumors: Review. *Braz J Cardiovasc Surg*. 2024 Jul 22;39(6):e20230405. doi: 10.21470/1678-9741-2023-0405.
5. Stöllberger C, Chnupa P, Kronik G, et al. Transesophageal echocardiography to assess embolic risk in patients with atrial brillation. ELAT Study Group. Embolism in left atrial thrombi. *Ann Intern Med*. 1998;128:630–638.
6. Weinsaft JW, Kim HW, Shah DJ, et al. Detection of left ventricular thrombus by delayed-enhancement cardiovascular magnetic resonance prevalence and markers in patients with systolic dysfunction. *J Am Coll Cardiol*. 2008;52:148–157.
7. Arévalo-Santa-María A, Gonzales-Castro S, Salas-Escobedo G, Ríos-Ortega JC. Lipoma intrauricular derecho. Reporte de un caso [Right intraatrial lipoma. A case report]. *Arch Peru Cardiol Cir Cardiovasc*. 2023 Mar 31;4(1):37-40. Spanish. doi: 10.47487/apcyccv.v4i1.275. PMID: 37408782; PMCID: PMC10318987.

Manejo integral del paciente con múltiples síndromes coronarios agudos: ¿qué más puedo ofrecerle a mi paciente?

Antonio Meseguer Hernández, Francisco Buendía Santiago, M.ª Isabel Baños Maturano, Claudia Azcondo San Segundo, Leticia Risco Eres, Jaime Merino Romero, Bettina de Berardinis Moreno, José Manuel Andreu Cayuelas

INTRODUCCIÓN

En pacientes con síndromes coronarios agudos de repetición, gran parte de las medidas en prevención secundaria ya están instauradas. No obstante, un ingreso debería plantearse como una oportunidad terapéutica para implementar intervenciones que reduzcan el riesgo de eventos.

ANTECEDENTES, ENFERMEDAD ACTUAL Y EXPLORACIÓN FÍSICA

Antecedentes personales

Varón de 79 años, sin reacciones adversas a fármacos. Hipertenso, dislipémico, diabético tipo 2. Exfumador desde 2018, con consumo acumulado de 40 paquetes/año. Sobrepeso.

Cardiopatía previa:

- Debut en 2018 con angina inestable. Lesiones significativas en la arteria descendente anterior proximal (DAp) y distal (DAd), primera diagonal (D1), así como circunfleja media (CXm); tratadas con angioplastia (ACTP) y tres *stents* farmacoactivos (SFA), con buen resultado angiográfico.
- Ingreso en 2019 por angina inestable, comprobándose lesión grave proximal al inicio del *stent* en DAd, colocándose un SFA; además de ACTP con balón sobre D1.
- Ingreso en 2023 por infarto agudo de miocardio sin elevación de ST (IAMSEST) Killip III. En cateterismo, reestenosis de D1 y suboclusión de SFA de DAd, CX con lesiones no significativas (salvo tercera obtusa margina [OM3]) y lesiones graves muy calcificadas en *ostium* de coronaria derecha (CD) y CDm, que se tratan con 2 SFA solapados. El último ecocardiograma, realizado en dicho ingreso, presenta una estenosis aórtica moderada (EAo) moderada y una fracción de eyección de ventrículo izquierdo (FEVI) ligeramente deprimida, con alteraciones en la contractilidad regional en territorio CD/CX.
- Implante de marcapasos en 2022 por bloqueo auriculoventricular de segundo grado tipo Mobitz, detectado durante ingreso por ictus.

Otras patologías:

- Ictus en 2022 agudo-subagudo en territorio frontera de la arteria cerebral media con la cerebral posterior/anterior, con estudio que revela estenosis grave de la arteria carótida interna izquierda, que se trata con ACTP y un *stent*.
- Claudicación intermitente: isquemia arterial periférica crónica grado IIA en miembro inferior izquierdo, secundaria a obstrucción del 60-70% femoral superficial.
- Anemia ferropénica en 2022, con colonoscopia sin lesiones, y gastroscopia con gastritis crónica y extirpación de pólipo hiperplásico.

Tratamiento crónico: ácido acetilsalicílico 100 mg/día, clopidogrel 75 mg/día, bisoprolol 10 mg/día, ramipril 5 mg c/12h, espironolactona 25 mg/día, amlodipino 5 mg/día, rosuvastatina/ezetimiba 80/10 mg/día, metformina 850 mg/día, semaglutida 7 mg/día, pantoprazol 20 mg/día.

Enfermedad actual

Varón de 79 años que acude a urgencias por episodio de dolor torácico. Refiere que desde hace 7-10 días presenta episodios repetidos de angina de esfuerzo progresiva, que inicialmente aparecía tras caminar unos 100 metros, y en los últimos días tras caminar apenas unos pocos pasos, mejorando rápidamente con el reposo.

La mañana del ingreso, a las 8:30 h, en reposo, refiere aparición dolor torácico opresivo irradiado a hombros, cuello y mandíbula, no acompañado de cortejo vegetativo. A su llegada a urgencias ya no persistía el dolor, habiendo desaparecido a las 3 horas de su inicio, sin haber administrado medicación analgésica o antianginosa.

Exploración física

Constantes vitales: tensión arterial 120/82 mmHg, frecuencia cardiaca 78 lpm, saturación O2 96%.

Auscultación cardiaca rítmica, con soplo sistólico en foco aórtico que no borra el segundo ruido. Auscultación pulmonar con murmullo vesicular conservado. Abdomen blando y depresible, no doloroso a la palpación, sin masas ni megalias. No edema en miembros inferiores.

PRUEBAS COMPLEMENTARIAS

- Electrocardiograma a su llegada a urgencias, asintomático (imagen 1): ritmo sinusal, QRS ancho estimulado por marcapasos, descenso del ST y ondas T negativas en I, aVL, V5-6.
- Analítica urgente (07/10/23): glucosa: 194 mg/dl; urea: 36 mg/dl; creatinina: 0,98 mg/dl; sodio: 144 mEq/l; potasio: 4,5 mEq/l; hemoglobina: 11,3 g/dl; plaquetas: 200x10e^3/ul; leucocitos: 8,74x10e^3/ul. Troponina T seriada: 89- 213- 348-633 pg/ml.
- Radiografía de tórax urgente (imagen 2): índice cardiotorácico normal. Senos costofrénicos libres, con ligero aumento de la trama broncovascular. No condensaciones pulmonares.
- Analítica planta (09/10/2023): colesterol total: 127 mg/dl; triglicéridos: 122 mg/dl; colesterol HDL: 34 mg/dl; colesterol LDL: 68 mg/dl; apolipoproteína B: 72 mg/dl; lipoproteína (a): 376,8 nmol/l; HbA1c: 7,2%. Resto anodino.
- Ecocardiografía (09/10/2023): estudio limitado por mala ventana. Dilatación importante de aurícula izquierda. Ventrículo izquierdo con ligera hipertrofia de sus paredes; FEVI en torno el 0,45-0,50 con hipocinesia inferoposterior. Válvula aórtica calcificada, con apertura reducida que condiciona

una estenosis de grado moderado. Válvula mitral con aspecto degenerativo y calcio en anillo, con apertura conservada y regurgitación grado II/IV. Insuficiencia tricuspídea leve. Resto normal.

- Coronariografía (09/10/2023): tronco común izquierdo sin lesiones. DA con *stents* de DAp permeables, con reestenosis en bifurcación con D1, que se encuentra ocluida (relleno retrógrado por circulación homocoronaria); *stent* de tercio distal permeable y suboclusión distal al mismo, siendo vaso de fino calibre a dicho nivel (vídeo 1). La CX presenta enfermedad del 50% de tercio medio; enfermedad grave y difusa de tercera obtusa marginal de fino calibre (vídeo 2). CD dominante gravemente calcificada, con lesión critica ostial (zona no cubierta por *stent*), con reestenosis focal de *stent* de tercio medio (imagen 3). Con apoyo de microcatéter se consigue pasar lesión muy crítica de CD, se predilata con balones crecientes y se implanta *stent* farmacoactivo solapado a previo cubriendo todo el *ostium*. Se predilata zona de reestenosis de *stent* previo en tercio medio y se administra balón farmacoactivo de paclitaxel. Buen resultado final.

EVOLUCIÓN CLÍNICA

Tras un nuevo ingreso por síndrome coronario agudo (SCA) y tratar la única lesión revascularizable, se estudiaron diversos factores tratables en prevención secundaria.

En primer lugar, se comprobó una correcta adherencia al tratamiento pautado mediante la escala de Morisky Green y con la tasa de dispensación farmacológica. Dado que el paciente no alcanzaba los niveles de colesterol LDL sugeridos en guías de práctica clínica, se decidió asociar al alta ácido bempedoico. Además, debido a la complejidad de las múltiples revascularizaciones y una proteína C reactiva (PCR) basal elevada en controles previos, se decidió pautar colchicina. Por último, previo al alta, se vacunó contra la gripe y el Sars-CoV-2.

Tras un año se realiza revisión en consulta, en la que se constata buen control tras los cambios introducidos. El paciente refiere estar asintomático, sin recidivas del dolor torácico desde el alta. Analíticamente destaca: colesterol total: 86 mg/dl; triglicéridos: 100 mg/dl; colesterol HDL: 26 mg/dl; colesterol LDL: 40 mg/dl; apolipoproteína B: 52 mg/dl; PCR: 0,38 mg/dl. Como único cambio, se decide continuar la antiagregación más allá del año con ticagrelor 60 mg cada doce horas.

DIAGNÓSTICO

Infarto agudo de miocardio sin elevación del segmento ST, Killip I. Enfermedad coronaria de tres vasos parcialmente revascularizada (lesión crítica de CD ostial, revascularizada con 1 *stent*; D1, DAd ocluidas y OM3 con enfermedad grave no revascularizables; *stents* previos en DA (3), CX (1) y CD (2) permeables).

Otros:

- Diabetes mellitus tipo 2, hipertensión arterial, dislipemia.
- Enfermedad cardiovascular aterosclerótica (síndrome coronario crónico, enfermedad arterial periférica, ictus isquémico).
- FEVI ligeramente reducida (FE 45-50%). Estenosis aórtica moderada.
- Portador de marcapasos bicameral DDDR.

DISCUSIÓN

El descenso de los niveles de LDL y apolipoproteína B (apoB) resulta fundamental en la prevención secundaria tras un SCA, pudiendo plantearse incluso objetivos más exigentes en pacientes con eventos de repetición[1]. Es por ello que en los últimos años se han desarrollado terapias que ayudan a la obtención de estos objetivos, como los iPCSK9 o el ácido bempedoico.

En diversos estudios[2,3] se ha comprobado la efectividad del ácido bempedoico combinado con estatinas a dosis máximas toleradas, con o sin otro hipolipemiante, en el descenso de los niveles de LDL y apoB, así como en la reducción de PCR. Además, este fármaco inhibidor de la adenosina trifosfato-citrato liasa a nivel hepático, ha demostrado la reducción de eventos cardiovasculares mayores en pacientes intolerantes a estatinas[4]. Por todas estas razones, el ácido bempedoico es una herramienta muy útil en pacientes con enfermedad cardiovascular aterosclerótica establecida o de alto riesgo, los cuales sean intolerantes a estatinas o no alcancen los niveles de LDL recomendados con estatinas a la dosis máxima tolerada con o sin ezetimiba, como en el caso que ilustramos.

Además del control de los factores de riesgo cardiovascular clásicos, resulta de interés el estudio del riesgo residual. La lipoproteína (a) [Lp(a)] es una molécula estructuralmente similar al LDL, que se caracteriza por presentar una glicoproteína denominada apolipoproteína (a). La aterogenicidad de una molécula de Lp(a) es, al menos, cinco veces superior al del resto de lipoproteínas que contienen apoB[5], lo cual puede explicarse por sus propiedades proinflamatorias y protrombóticas, así como la capacidad de atravesar el endotelio, depositarse y favorecer la aparición y/o el desarrollo de la placa de ateroma[6]. Niveles elevados se asocian a enfermedad cardiovascular aterosclerótica y estenosis aórtica, hallazgos encontrados en nuestro paciente. A pesar de que en la actualidad no existen tratamientos farmacológicos aprobados específicamente para disminuir sus niveles, su determinación puede contribuir a estratificar el riesgo de los pacientes y modificar sus objetivos terapéuticos.

En la etiopatogenia del SCA, la inflamación tiene un papel importante, favoreciendo la progresión de la placa y su desestabilización, pudiendo incluso ser el *trigger* de un evento agudo. La PCR basal medida tras un SCA ha mostrado ser un marcador útil en la detección de este riesgo, existiendo una relación entre sus niveles y eventos cardiovasculares[7].

La colchicina, con propiedades antiinflamatorias, es un fármaco que puede resultar beneficioso en la reducción de eventos cardiovasculares tras un SCA[8], debido a la disminución de ese riesgo residual inflamatorio. No obstante, estudios recientes[9] han evidenciado una ausencia de beneficio en su uso sistemático tras un SCA, por lo que es posible que haya que realizar una selección de los pacientes candidatos al mismo.

La vacunación contra la gripe es otra medida recomendada en las guías que reduce la incidencia de eventos cardiovasculares[10] al disminuir el riesgo inflamatorio. Se hipotetiza que, más allá de prevenir la inflamación asociada a un proceso infeccioso, produce una modulación de la respuesta inmune beneficiosa para pacientes que han sufrido un infarto. Incluir en el arsenal terapéutico hospitalario la accesibilidad a la vacunación aumenta la tasa de vacunación, con las ventajas mencionadas anteriormente.

En definitiva, en pacientes con eventos ateroscleróticos de repetición, hemos de realizar un enfoque integral del paciente, no dejándonos llevar por la inercia terapéutica, con el objetivo de implementar medidas destinadas a mejorar el pronóstico de los pacientes. Además, con este caso intentamos ilustrar cómo no solo resulta importante el control de los factores de riesgo cardiovascular clásicos, sino también la detección y tratamiento de diversos componentes del riesgo residual cardiovascular.

Imagen 1. Electrocardiograma a su llegada a urgencias (asintomático): ritmo sinusal, QRS ancho estimulado por marcapasos, descenso del ST y ondas T negativas en I, aVL, V5-6.

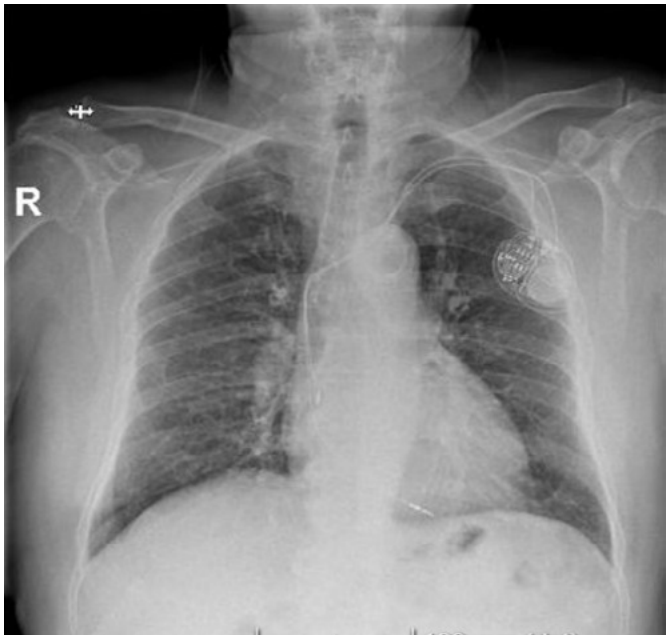

Imagen 2. Radiografía de tórax urgente: índice cardiotorácico normal. Senos costofrénicos libres, con ligero aumento de la trama broncovascular. No condensaciones pulmonares.

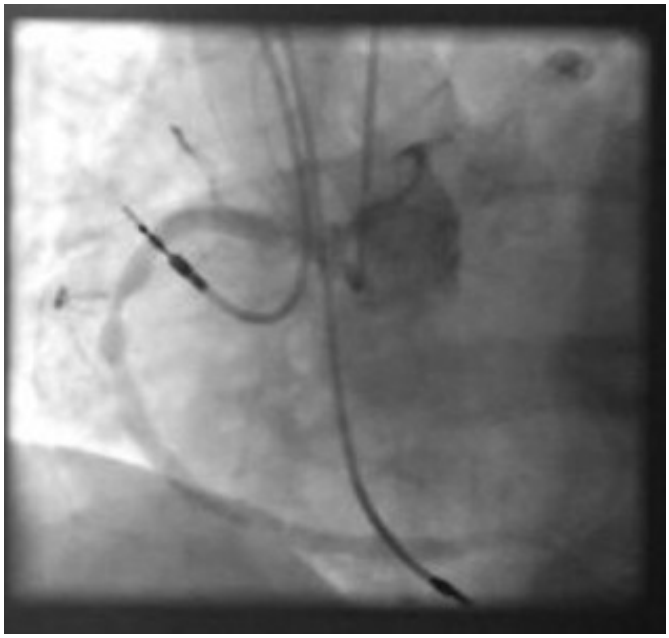

Imagen 3. Arteria coronaria derecha con lesión crítica en ostium y reestenosis de *stent* de tercio medio.

Vídeo 1.

Arteria descendente anterior con stents proximales permeables y reestenosis en bifurcación con primera diagonal, que se encuentra ocluida (relleno retrógrado por circulación homocoronaria); stent de tercio distal permeable y suboclusión distal al mismo, siendo vaso de fino calibre a dicho nivel.

Vídeo 2.

Arteria circunfleja, que presenta enfermedad del 50% de tercio medio; enfermedad grave y difusa de tercera obtusa marginal de fino calibre.

Bibliografía

1. Byrne RA, Rossello X, Coughlan JJ, et al. ESC Scientific Document Group. 2023 ESC Guidelines for the management of acute coronary syndromes. *Eur Heart J*. 2023 Oct 12;44(38):3720-3826. doi: 10.1093/eurheartj/ehad191.
2. Ray KK, Bays HE, Catapano AL, et al. CLEAR Harmony Trial. Safety and Efficacy of Bempedoic Acid to Reduce LDL Cholesterol. *N Engl J Med*. 2019 Mar 14;380(11):1022-1032. doi: 10.1056/NEJMoa1803917.
3. Goldberg AC, Leiter LA, Stroes ESG, et al. Effect of Bempedoic Acid vs Placebo Added to Maximally Tolerated Statins on Low-Density Lipoprotein Cholesterol in Patients at High Risk for Cardiovascular Disease: The CLEAR Wisdom Randomized Clinical Trial. *JAMA*. 2019 Nov 12;322(18):1780-1788. doi: 10.1001/jama.2019.16585
4. Nissen SE, Lincoff AM, Brennan D, et al. CLEAR Outcomes Investigators. Bempedoic Acid and Cardiovascular Outcomes in Statin-Intolerant Patients. *N Engl J Med*. 2023 Apr 13;388(15):1353-1364. doi: 10.1056/NEJMoa2215024.
5. Marston NA, Melloni GEM, Murphy SA, et al. Per-Particle Cardiovascular Risk of Lipoprotein(a) vs Non-Lp(a) Apolipoprotein B-Containing Lipoproteins. *J Am Coll Cardiol*. 2024;83(3):470-472. doi:10.1016/j.jacc.2023.09.836.
6. Nordestgaard BG, Langsted A. Lipoprotein(a) and cardiovascular disease. *Lancet*. 2024;404(10459):1255-1264. doi:10.1016/S0140-6736(24)01308-4.
7. Lawler PR, Bhatt DL, Godoy LC, et al. Targeting cardiovascular inflammation: next steps in clinical translation. *Eur Heart J*. 2021 Jan 1;42(1):113-131. doi: 10.1093/eurheartj/ehaa099.
8. Tardif JC, Kouz S, Waters DD, et al. Efficacy and Safety of Low-Dose Colchicine after Myocardial Infarction. *N Engl J Med*. 2019 Dec 26;381(26):2497-2505. doi: 10.1056/NEJMoa1912388.
9. Jolly SS, d'Entremont MA, Lee SF,et al; CLEAR Investigators. Colchicine in Acute Myocardial Infarction. *N Engl J Med*. 2025 Feb 13;392(7):633-642. doi: 10.1056/NEJMoa2405922.
10. Fröbert O, Götberg M, Erlinge D, et al. Influenza Vaccination After Myocardial Infarction: A Randomized, Double-Blind, Placebo-Controlled, Multicenter Trial. *Circulation*. 2021 Nov 2;144(18):1476-1484. doi: 10.1161/CIRCULATIONAHA.121.057042.

Ergoespirometría: un detalle y ajuste que devuelve el ritmo a la vida

Gloria M.ª Heredia Campos, Adriana Resúa Collazo, Consuelo Fernández-Avilés Irache, Javier Herrera Flores, Laura Calvo Gutiérrez, José López Aguilera, Manuel Crespín Crespín, Jorge Perea Armijo

INTRODUCCIÓN

Varón de 66 años con miocardiopatía dilatada presenta disnea progresiva, sin una causa aparente que explique el deterioro reciente. La realización de la ergoespirometría aporta una información clave diagnóstica que marcará la diferencia entre el deterioro funcional y la recuperación.

ANTECEDENTES, ENFERMEDAD ACTUAL Y EXPLORACIÓN FÍSICA

Antecedentes

- Sin alergias medicamentosas conocidas.
- Sin hábitos tóxicos.
- Hipertensión arterial (tensión arterial habitual con tratamiento de 100/50 mmHg) y dislipemia (último LDL 60 mg/dl).
- Historia cardiológica:
  - Miocardiopatía dilatada no isquémica con disfunción grave del ventrículo izquierdo (VI), diagnóstico en 2007 (FEVI 22% en último ecocardiograma hace 6 meses). Clase funcional NYHA II.
  - Implante de desfibrilador automático asociado a terapia de resincronización (DAI-TRC) en julio 2016 con recambio generador el 16/04/2024.
  - Fibrilación auricular (FA) con respuesta ventricular rápida en mayo de 2024 con necesidad de cardioversión eléctrica.
- Ictus cerebeloso izquierdo en 2018 sin secuelas.
- Enfermedad renal crónica estadio IIIa (filtrado glomerular 47-53 ml/min), síndrome cardiorrenal tipo 2.

Tratamiento habitual: sacubitrilo 97 mg/ valsartán 103 mg, 1 comprimido en desayuno y cena. Nebivolol 2,5 mg, 1 comprimido en desayuno. Eplerenona 25 mg, 1 comprimido en comida. Dapagliflozina 10 mg, 1 comprimido en desayuno. Vericiguat 2,5 mg, 1 comprimido en comida. Apixabán 5 mg, 1 comprimido en desayuno y cena. Furosemida 40 mg, 1 comprimido en desayuno y comida. Amiodarona 200 mg, 1 comprimido en desayuno. Atorvastatina 40 mg/ezetimiba 10 mg, 1 comprimido en cena. Omeprazol 20 mg, 1 comprimido en desayuno.

Enfermedad actual

Varón de 66 años que acude al servicio de urgencias por disnea y astenia de moderados esfuerzos que se ha hecho de mínimos esfuerzos junto a ortopnea desde hace 1 semana. No fiebre, sintomatología infecciosa, síncopes ni palpitaciones.

Exploración física

- Buen estado general. Eupneico en reposo con adecuada tolerancia al decúbito.
- Auscultación cardiorrespiratoria: tonos rítmicos sin soplos ni extratonos. Murmullo vesicular conservado con crepitantes bibasales.
- Extremidades inferiores: leves edemas pretibiales con fóvea.

PRUEBAS COMPLEMENTARIAS

- Analítica al ingreso:
  - Hemograma: hemoglobina 15,4 g/dl, VCM 89,1 fl, leucocitos 6740/µl, plaquetas 164000/µl.
  - Coagulación: INR 1,35.
  - Bioquímica: glucosa 79 mg/dl, urea 75 mg/dl, creatinina 1,92 mg/dl (previa 1,49 mg/dl), filtrado glomerular 37 ml/min (previo 51 ml/min), colesterol 105 mg/dl, HDL 36 mg/dl, LDL 47 mg/dl. Triglicéridos 111 mg/dl. Perfil férrico y enzimas hepáticas normales. Sodio 138 mEq/l, potasio 4,7 mEq/l. NT-proBNP 2624 pg/ml (previo 1230 pg/ml).
- ECG ritmo propio (imagen 1): ritmo sinusal a 55 lpm, PR 210 ms, QRS de 160 ms con morfología de bloqueo completo de rama izquierda.
- ECG estimulado (imagen 2): ritmo sinusal a 60 lpm, PR 210 ms, QRS estimulado por marcapasos de 130 ms con morfología de bloqueo completo de rama derecha.
- Radiografía de tórax (imagen 3): índice cardiotorácico aumentado, patrón de redistribución vascular, senos costofrénicos libres, cable de DAI normoposicionado.
- Ecocardiograma (vídeos 1 y 2): ventrículo izquierdo no hipertrófico, dilatado con paredes adelgazadas y disfunción sistólica muy grave por hipocinesia generalizada (septo 7 mm, diámetro diastólico 70 mm, volumen telediastólico 201 ml, fracción de eyección del ventrículo izquierdo (FEVI) por Simpson biplano (BP) del 21%). Aurícula izquierda dilatada (69 ml/m^2). Llenado ventricular izquierdo con disfunción diastólica grado III (E/A 2.7, E/e' promedio de 16). Insuficiencia mitral funcional leve. Raíz aórtica normal. Aorta ascendente 39 mm. Cavidades derechas normales (desplazamiento sistólico del plano del anillo tricuspídeo 24 mm, S' 9 cm/s). Insuficiencia tricúspide moderada (vena contracta de 4 mm) que permite estimar presión sistólica de la arteria pulmonar en 33 mmHg. No derrame pericárdico. Conclusión: miocardiopatía dilatada con disfunción sistólica ventricular izquierda grave (FEVI 21%) sin cambios significativos respecto a estudio previo.
- Ergoespirometría 03.06.2024 (imagen 4):
  - Ergoespirometría realizada en tapiz rodante mediante el protocolo incremental en rampa Extra-SOFT. El paciente está en tratamiento con betabloqueantes. La prueba es detenida por cansancio, es clínica, eléctrica y ergoespirométricamente negativa para isquemia. Estudio realizado en ritmo sinusal. La tensión arterial (TA) basal es de 113/78 mmHg. La TA final es de 140/70 mmHg. Se alcanza un tiempo de ejercicio de 06:38 min, alcanzando una velocidad máxima de 4,3 km/h y un 5,9% de inclinación.
  - La frecuencia cardiaca (FC) basal es de 58 lpm, la máxima alcanzada es de 69 lpm (que corresponde al 45% de su predicho) y la FC en el primer minuto de la recuperación es de 67 lpm. Índice de recuperación de FC (IRFC) de 2 lpm, anormal, patológico menos de 16.
  - La prueba se considera máxima, presentando un RER pico de 0,92 y a los 2 minutos de recuperación de 1,05. El VO_2 pico alcanzado es de 14,7 ml/kg/min que equivale al 58% de su predicho, lo que

corresponde a una capacidad funcional moderadamente reducida. Los MET directos alcanzados son 4,4. Presenta una cinética de recuperación es anormal, con una deuda O_2 del 96% (patológica). El pulso de O_2 es de 18,3 ml/lat (128% del predicho) con curva ascendente. El VO_2 en VT_1 es de 9,2 ml/min/kg, que corresponde a un 36,02% de su predicho y a un 62,59 % del pico. VO_2 en VT_2 es 13 ml/min/kg.
- La FC en VT_1 es de 65 lpm, en VT_2 68 lpm.
- La pendiente VE/VCO_2 es de 40,09 que corresponde a una clase ventilatoria III. La $PETCO_2$ basal es 25,6, en VT_1 28,1 y final 29,8. El $EqCO_2$ en VT_1 es de 43 y el EqO_2 en carga máxima es 38. Datos de ineficiencia ventilatoria (hipertensión pulmonar de esfuerzo). No presenta oscilaciones respiratorias. La reserva respiratoria es del 41% (normal).
- Patrón de la espirometría: normal
- OUES de 1,34 (61% del predicho).
- Índice cronotrópico 0,11 (muy anormal). Patológico >0,8 o 0,62 con betabloqueantes.
- *Recovery delay* 50 s.
- MECKI-score: 24,54 % de riesgo de muerte cardiovascular o trasplante cardiaco a los 2 años.

Conclusión: ergoespirometría máxima con capacidad funcional moderadamente reducida de causa cardiogénica (VO2 pico 14,7 ml/kg/min, 58% de su predicho). Incompetencia cronotrópica muy marcada. Datos de ineficiencia ventilatoria con clase ventilatoria III. MECKI-score: 24,54%.

- Ergoespirometría tras el cambio a DDDR (imagen 5):
  - Ergoespirometría realizada en tapiz rodante mediante el protocolo incremental en rampa Extra-SOFT. El paciente está en tratamiento con betabloqueantes. La prueba es detenida por cansancio, es clínica, eléctrica y ergoespirométricamente negativa para isquemia. Estudio realizado en ritmo sinusal. La TA basal es de 135/83 mmHg. La TA final es de 148/81 mmHg. Se alcanza un tiempo de ejercicio de 09:14 min, alcanzando una velocidad máxima de 5,3 km/h y un 6,8% de inclinación.
  - La FC basal es de 61 lpm, la máxima alcanzada es de 115 lpm (que corresponde al 75% de su predicho), y la FC en el primer minuto de la recuperación es de 103 lpm. IRFC de 12 lpm, anormal, patológico menos de 16.
  - La prueba se considera máxima, presentando un RER pico de 1,0 y a los 2 minutos de recuperación de 1,12. El VO_2 pico alcanzado es de 18,6 ml/kg/min que equivale al 73% de su predicho, lo que corresponde a una capacidad funcional levemente reducida. Los MET directos alcanzados son 5,59. Presenta una cinética de recuperación es anormal, con una deuda de O_2 del 76%. El pulso de O_2 es de 13,9 ml/lat (97,46% del predicho) con curva ascendente. El VO_2 en VT_1 es de 11,1 ml/min/kg, que corresponde a un 43,46% de su predicho y a un 59,68% del pico. VO_2 en VT_2 es 15,8 ml/min/kg.
  - La FC en VT_1 es de 93 lpm, en VT_2 109 lpm.
  - La pendiente VE/VCO_2 es de 33 que corresponde a una clase ventilatoria II. La $PETCO_2$ basal es 25,1, en VT_1 29,7 y final 30,6. El $EqCO_2$ en VT_1 es de 36 y el EqO_2 en carga máxima es 39. No presenta oscilaciones respiratorias. La reserva respiratoria es del 30% (normal).
  - Patrón de la espirometría: normal
  - OUES de 1,85 (83% del predicho).
  - Índice cronotrópico 0,63, normal.
  - *Recovery delay* 10 s.
  - MECKI-score 10,54 % de riesgo de muerte cardiovascular o trasplante cardiaco a los 2 años.

Conclusión: ergoespirometría máxima con capacidad funcional levemente reducida de causa cardiogénica (VO_2 pico 18,6 ml/kg/min, 73% de su predicho), con importante mejoría del índice cronotrópico y de la capacidad funcional con respecto a los datos de la ergoespirometría previa, antes de optimizar el marcapasos a modo DDDR. Clase ventilatoria II. MECKI-score 10,54%.

EVOLUCIÓN CLÍNICA

El paciente acudió al servicio de urgencias por clínica de disnea y astenia de mínimos esfuerzos sin claro desencadenante del empeoramiento clínico. Durante el ingreso, se ajustó tratamiento depletivo con buena respuesta clínica, por lo que se decidió realizar una ergoespirometría para tratar de identificar la causa de este empeoramiento.

En este sentido, la ergoespirometría nos dio la clave al detectar una incompetencia cronotropa grave, siendo esta una causa reversible de deterioro de la clase funcional que podía estar jugando un papel clave en el empeoramiento de nuestro paciente.

Con estos resultados, se decidió realizar una interrogación del DAI-TRC. Se observó que estaba en modo VVI a 60 lpm, con un 79% de estimulación ventricular, el cual se había programado así en el ingreso previo de hace dos meses por el episodio de FA con respuesta ventricular rápida. De esta forma, como el paciente estaba en ritmo sinusal y, como consecuencia de los hallazgos de la ergoespirometría, se decidió cambiar de nuevo el modo a DDDR 50-130, con estimulación adaptada a la FC.

Tras dicho ajuste, el paciente mejoró clínicamente y se realizó una ergoespirometría al día siguiente del cambio de modo en la que observamos una importante mejoría del índice cronotrópico, de la capacidad funcional y del MECKI-score (de 24,54% a 10,45%) con respecto a los la ergoespirometría previa. Finalmente, el paciente fue dado de alta con el mismo tratamiento que tenía al ingreso.

En el seguimiento, el paciente permanece bien clínicamente, en clase funcional NYHA II, sin nuevas descompensaciones ni ingresos hospitalarios, sin necesidad de aumento de diurético oral ni de diurético intravenoso y sin nuevas recurrencias de FA. A nivel analítica, a los 2 meses del seguimiento tras el ingreso, el NT-proBNP es de 1010 pg/ml, creatinina de 1,53 mg/dl y el filtrado glomerular de 47 ml/min.

Por lo tanto, se trata de un paciente con miocardiopatía dilatada no isquémica con disfunción sistólica grave de VI de 17 años de evolución que, tras un cambio de modo del marcapasos a VVI a 60 lpm por un ingreso con un episodio FA *de novo* 2 meses antes, presenta un ingreso hospitalario por descompensación de insuficiencia cardiaca (IC). Ante la ausencia de un claro desencadenante, se decidió la realización de una ergoespirometría que nos aportase la información necesaria para determinar la etiología de la descompensación. En este caso, se identificó la presencia de una incompetencia cronotropa, por lo que se realizó el cambio de modo del DAI-TRC a DDDR, obteniéndose una mejoría clínica del paciente, así como mejoría de parámetros ergoespirométricos con impacto pronóstico (imagen 6).

DIAGNÓSTICO

- Incompetencia cronotropa en paciente portador de DAI-TRC.
- Miocardiopatía dilatada no isquémica con disfunción sistólica grave de VI.
- Enfermedad renal crónica estadio IIIa reagudizada.
- FA paroxística CHADS-VA 5.

DISCUSIÓN

La incompetencia cronotropa es la incapacidad de aumentar adecuadamente la frecuencia cardiaca (FC) durante el ejercicio para adaptar el gasto cardiaco a las demandas metabólicas y puede provocar intolerancia al ejercicio, empeoramiento de la calidad de vida y es un predictor de eventos adversos cardiovasculares y de mortalidad[1].

La incompetencia cronotropa tiene una alta prevalencia en la población con IC, se asocia a una menor capacidad funcional y supervivencia y puede ser una causa infradiagnosticada de intolerancia al ejercicio y descompensación de IC. Aunque no se conocen bien los mecanismos de la incompetencia cronotropa en la IC, el aumento crónico de la vía simpática y una reducción de la sensibilidad de los receptores beta-adrenérgicos, así como el tratamiento crónico con betabloqueantes, da lugar a una respuesta reducida de la FC al ejercicio. Dado que en los pacientes con IC la reserva contráctil está también disminuida, la incompetencia cronotropa puede ser un factor limitante de la capacidad de ejercicio[2].

No hay un diagnóstico estandarizado de la incompetencia cronotropa, puede evaluarse mediante la FC máxima, la reserva de FC (FC máxima-FC en reposo) o el índice cronotrópico (FC máxima-FC en reposo/FC máxima predicha-FC en reposo), evaluadas en una prueba de ejercicio máximo, preferiblemente con ergoespirometría. Sin embargo, estas medidas no son muy valorables para pacientes con IC en los que deberían compararse con un grupo población con sus mismas características, no hay aún por lo tanto una prueba diagnóstica *gold standard*[2].

De este modo, la incompetencia cronotropa es una potencial diana terapéutica para la que aún no hay un manejo claro. Se ha estudiado la suspensión de los betabloqueantes en los pacientes con IC, no siendo recomendable ya que en la mayoría de los casos no se consigue normalizar por completo la respuesta cronotropa y se puede perder el efecto beneficioso que tienen estos fármacos en la supervivencia de los pacientes con IC con FEVI reducida[3].

Un alto porcentaje de pacientes con IC son portadores de dispositivos de estimulación, lo que permite administrar una terapia de estimulación adaptada a la FC, con beneficios en la capacidad de ejercicio y en la supervivencia[2,4], siendo fundamental la estimulación fisiológica o resincronización en estos casos para evitar la disfunción por estimulación.

En este sentido, en los pacientes con indicación de terapias de resincronización se ha observado que, en aquellos con incompetencia cronotropa, el uso de una estimulación adaptada a la FC mejora la distancia recorrida en el test de 6 minutos marcha, la FC, el consumo de oxígeno en el primer umbral en la ergoespirometría[5], así como el VO_2 máximo, los MET, el tiempo de ejercicio[6] y el *V-slope*[4].

De igual forma, en los pacientes con IC con FEVI conservada el índice cronotrópico es un predictor de episodios de empeoramiento de insuficiencia cardiaca, siendo estos más frecuentes en los pacientes en ritmo sinusal con un índice cronotrópico bajo y en los pacientes en FA con un índice cronotrópico alto, siendo beneficioso en el primer grupo suspender o evitar los betabloqueantes, mientras que aquellos con un índice alto sería beneficioso su inicio[7,8].

Por lo tanto, la evaluación de la respuesta cronotropa puede ser clave para intentar evaluar la posible de causa de descompensación en un paciente con disfunción ventricular, así como para clasificar distintos fenotipos dentro de los pacientes con insuficiencia cardiaca con FEVI conservada, recomendándose su evaluación y pudiendo ser una diana terapéutica alternativa al tratamiento de la congestión[7,8].

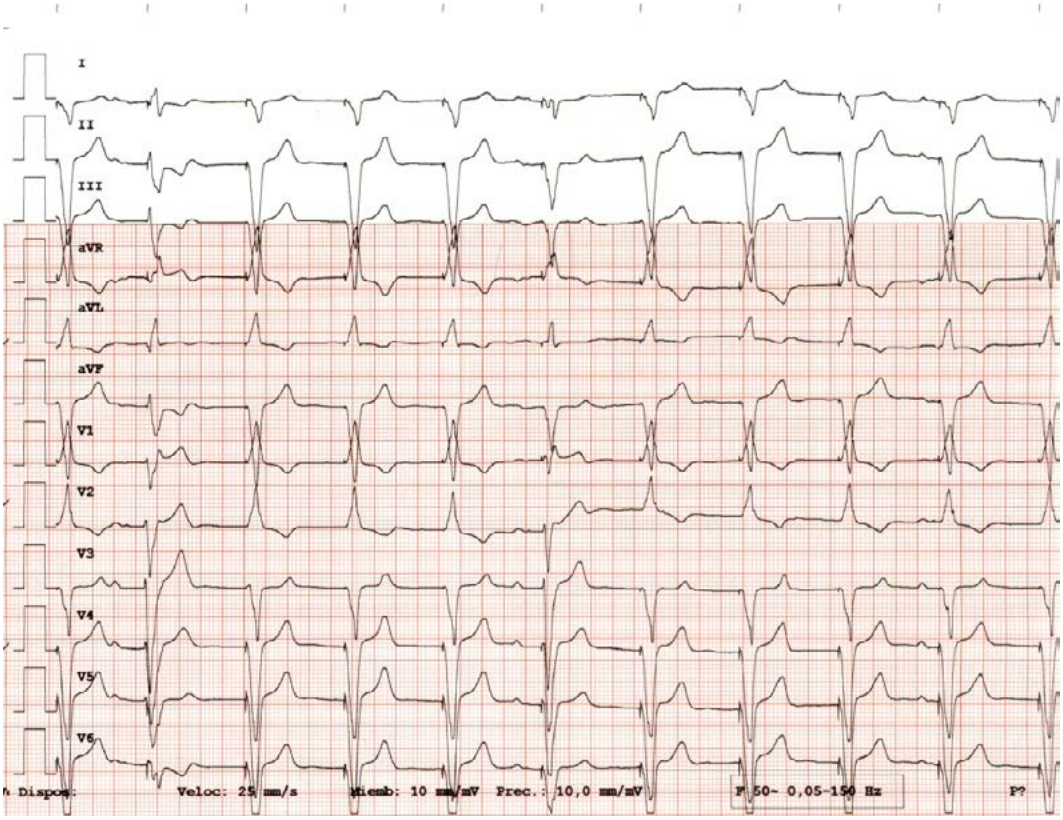

Imagen 1. ECG estimulado por DAI-TRC.

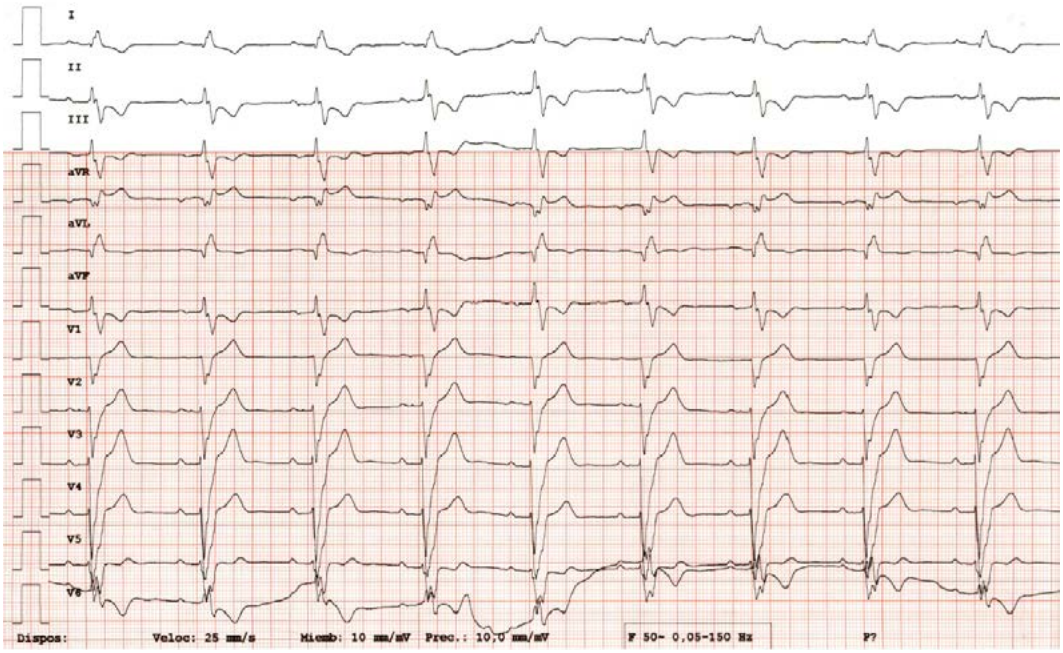

Imagen 2. ECG basal.

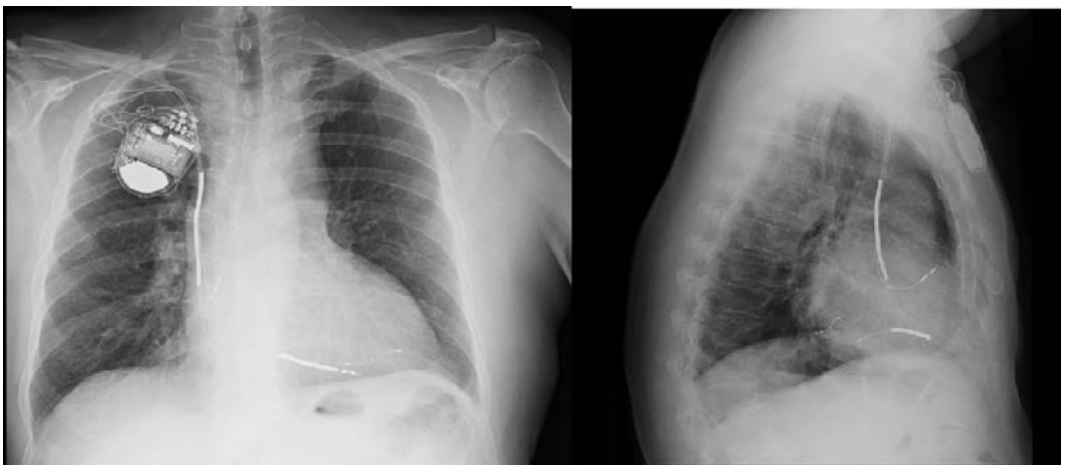

Imagen 3. Radiografía de tórax PA y lateral.

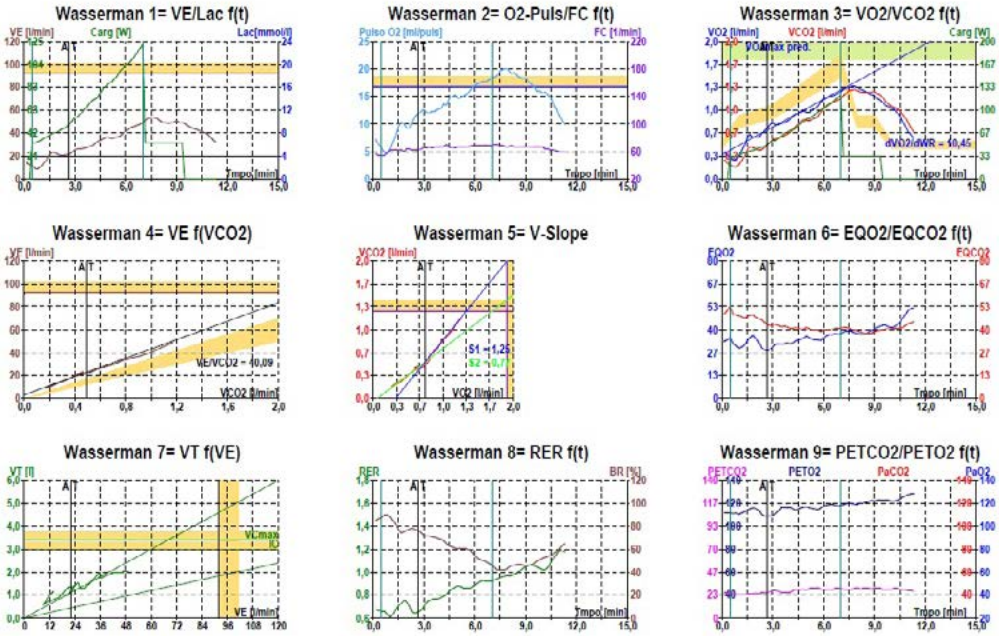

Imagen 4. Ergoespirometría con DAI-TRC en modo VVI.

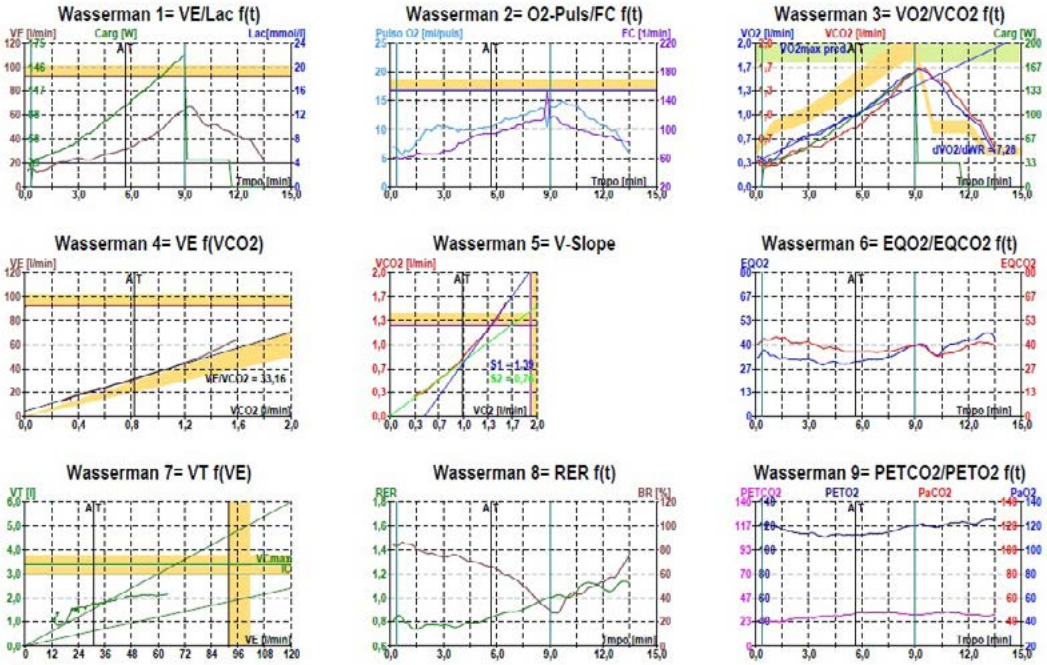

Imagen 5. Ergoespirometría con DAI-TRC en modo DDDR.

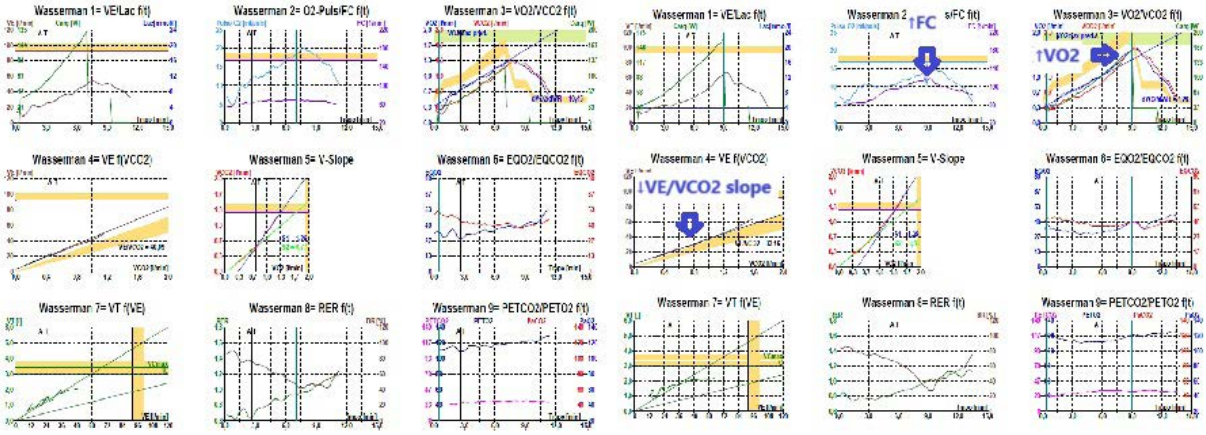

Imagen 6. Comparación ergoespirometría antes y después del cambio del modo del DAI-TRC a estimulación adaptada a la FC.

Vídeo 1

Ecocardiograma, proyección apical 4 cámaras.

Bibliografía

1. Brubaker PH, Kitzman DW. Chronotropic incompetence: causes, consequences, and management. *Circulation* [Internet]. 2011 Mar 8 [cited 2025 Feb 24];123(9):1010–20. Available from: pubmed.ncbi.nlm.nih.gov/21382903/
2. Zweerink A, van der Lingen ALCJ, Handoko ML, van Rossum AC, Allaart CP. Chronotropic Incompetence in Chronic Heart Failure. *Circ Heart Fail* [Internet]. 2018 Aug 1 [cited 2025 Feb 24];11(8):e004969. Available from: pubmed.ncbi.nlm.nih.gov/30354566/
3. Hirsh BJ, Mignatti A, Reshad Garan A, et al. Effect of β-blocker cessation on chronotropic incompetence and exercise tolerance in patients with advanced heart failure. *Circ Heart Fail* [Internet]. 2012 Sep [cited 2025 Feb 24];5(5):560–5. Available from: pubmed.ncbi.nlm.nih.gov/22855557/
4. Proff J, Merkely B, Papp R, et al. Impact of closed loop stimulation on prognostic cardiopulmonary variables in patients with chronic heart failure and severe chronotropic incompetence: a pilot, randomized, crossover study. *Europace* [Internet]. 2021 Nov 1 [cited 2025 Feb 24];23(11):1777–86. Available from: pubmed.ncbi.nlm.nih.gov/33982093/
5. Sims DB, Mignatti A, Colombo PC, et al. Rate responsive pacing using cardiac resynchronization therapy in patients with chronotropic incompetence and chronic heart failure. *Europace* [Internet]. 2011 Oct [cited 2025 Feb 24];13(10):1459–63. Available from: pubmed.ncbi.nlm.nih.gov/21551475/
6. Tse HF, Siu CW, Lee KLF, et al. The incremental benefit of rate-adaptive pacing on exercise performance during cardiac resynchronization therapy. *J Am Coll Cardiol* [Internet]. 2005 Dec 20 [cited 2025 Feb 24];46(12):2292–7. Available from: pubmed.ncbi.nlm.nih.gov/16360061/
7. Palau P, Domínguez E, Seller J, et al. Chronotropic index and long-term outcomes in heart failure with preserved ejection fraction. *Rev Esp Cardiol*. 2023 Jul 1;76(7):511–8.
8. Jiménez-Marrero S, Ramos R, Comín-Colet J. Chronotropic incompetence: rediscovering phenotypes in heart failure with preserved ejection fraction. *Rev Esp Cardiol*. 2023 Jul 1;76(7):497–9.

Ácido bempedoico y ezetimiba como tratamiento oral complementario a inclisirán

Raquel Frías García-Lago, Patricia Landín Jiménez, Jorge García Onrubia, Daniel Gómez Ramírez, Ernesto González Calvo, Irene Marco Clement, Leopoldo Pérez de Isla

INTRODUCCIÓN

¿Qué hacer cuando el tratamiento con estatinas no es tolerado por el paciente y los fármacos inyectables no son suficientes para conseguir la reducción objetivo de LDL?: ácido bempedoico y su nuevo papel en la práctica clínica.

ANTECEDENTES, ENFERMEDAD ACTUAL Y EXPLORACIÓN FÍSICA

Antecedentes

Varón de 60 años derivado a la consulta monográfica de lípidos para evaluar control de los factores de riesgo cardiovascular y mejorar su salud como prevención secundaria tras evento isquémico coronario.

El paciente no cuenta con alergias ni intolerancias medicamentosas previas. Destaca su historia cardiovascular y sus factores de riesgo cardiovascular (exfumador, hábito enólico moderado). Ha padecido un infarto de miocardio inferior hace 8 años, evidenciando enfermedad de tres vasos coronarios tratada mediante revascularización quirúrgica (arteria mamaria izquierda a descendente anterior y safena a oblicua marginal y descendente posterior).

Presenta importante carga de enfermedad cardiovascular entre sus antecedentes familiares. Muerte de su padre a los 74 años secundaria a infarto agudo de miocardio. Tío paterno fallecido por infarto agudo de miocardio a los 55 años. Madre con aneurisma de aorta abdominal e ictus con debut a los 65 años. Tía materna con ictus a los 80 años. Hermana con hipercolesterolemia. Hija de 28 años con niveles normales de colesterol.

Cuando acude por primera vez a la consulta de lípidos, está siendo tratado con rosuvastatina/ezetimiba 20/10 mg en combinación fija, pantoprazol 20 mg/24h, adiro 100 mg/24h y bisoprolol 1,25 mg/24h.

Con dicho tratamiento, tiene niveles de LDL de 58 mg/dl. Además, el paciente sufre desde hace años graves mialgias que limitan su actividad física habitual y repercuten sobre su calidad de vida (había probado previamente atorvastatina, retirada por peor tolerancia). Realiza ejercicio físico con regularidad, ejercicio aeróbico 4 días por semana y ejercicio funcional todos los días de la semana porque está

convencido de sus beneficios para su salud cardiovascular, pero tiene que convivir con importantes mialgias, localizadas en los grupos musculares proximales de miembros inferiores y superiores.

A la exploración física en su primera visita a la unidad, presenta tensión arterial bien controlada (TA 116/67 mmHg, frecuencia cardiaca 68 lpm), índice de masa corporal 24,5, perímetro abdominal 93 cm, sin arco corneal senil.

PRUEBAS COMPLEMENTARIAS

- Analítica sanguínea en su primera visita a la unidad de lípidos (en tratamiento con rosuvastatina/ezetimiba 20/10 mg): colesterol total 137 mg/dl, colesterol LDL 58 mg/dl, colesterol HDL 66 mg/dl, lipoproteína a 8 mg/dl, ApoB 54 mg/dl, triglicéridos 66 mg/dl. Se solicitó a la comisión de farmacia el uso de inclisirán justificando la no retirada de la medicación oral por el impacto pronóstico que dicha retirada tendría.
- Analítica sanguínea al mes de iniciar tratamiento con inclisirán en monoterapia, con retirada de medicación oral por médico privado: LDL 88 mg/dl. Tras 3-4 días de retirar la medicación oral, desaparecieron las mialgias por completo.
- Analítica sanguínea a los 3 meses de inicio de inclisirán y tratamiento oral con ácido bempedoico y ezetimiba: LDL 43 mg/dl.
- Última visita del paciente (8 meses tras inicio de inlisirán combinado con ácido bempedoico y ezetimiba): LDL 39 mg/dl.

EVOLUCIÓN CLÍNICA

El paciente persiste con hipercolesterolemia sin alcanzar rango terapéutico objetivo de prevención secundaria (LDL<50 mg/dl) a pesar de tratamiento hipolipemiante de alta potencia durante un periodo prolongado de tiempo, además de importantes efectos adversos (mialgias limitantes), e imposibilidad de suspender tratamiento hipolipemiante por alto riesgo de recurrencia de síndrome coronario agudo. Ante esto se solicita tratamiento con inclisirán a farmacia hospitalaria.

El paciente acude de manera paralela a médico privado, que suspende medicación hipolipemiante oral tras el inicio de inclisirán por mala tolerancia del paciente a estatinas. En los controles analíticos subsiguientes (alrededor de 3 meses tras el inicio de inclisirán), el paciente tiene nuevo incremento del colesterol LDL, hasta 88 mg/dl. Ante persistencia de niveles de colesterol por encima del objetivo a pesar de inyectable y sin tolerancia a estatinas como medicación oral, se inicia tratamiento con ácido bempedoico y ezetimiba en combinación fija 180/10 mg de manera complementaria al tratamiento inyectable. En menos de 3 meses desde el cambio de medicación, al primer control analítico del paciente, se ha conseguido reducción del LDL por debajo de 55mg/dl por primera vez desde que el paciente ha comenzado su seguimiento.

La última revisión del paciente, tras 8 meses del inicio de ácido bempedoico/ezetimiba como medicación oral complementaria a inclisirán, analíticamente tiene LDL de 39 mg/dl, su nivel más bajo hasta ahora y sin aparición de efectos secundarios, sin recidiva de mialgias y sin limitación de su actividad diaria y permanece asintomático desde el punto de vista cardiológico, sin que se hayan producido nuevos eventos coronarios.

DIAGNÓSTICO

- Infarto inferior de miocardio y enfermedad grave de 3 vasos que precisa revascularización quirúrgica.
- Dislipemia por hipercolesterolemia sin control óptimo.
- Intolerancia al tratamiento con estatinas por mialgias.
- Consecución de LDL objetivo con la combinación de ácido bempedoico/ezetimiba más inclisirán.

DISCUSIÓN

El uso de las estatinas está ampliamente extendido como terapia hipolipemiante. A pesar de ello, es frecuente encontrar pacientes con reducciones insuficientes de colesterol al ajustarlo por su riesgo cardiovascular y efectos secundarios a nivel muscular que generan intolerancia a la medicación[1].

De esta necesidad surge el ácido bempedoico (ETC-1002), que modula la actividad de ACL y AMPK, lo que conlleva un aumento de los receptores de LDL y con ello aumenta su aclaramiento y reduce la carga de aterosclerosis[1]. El ácido bempedoico es un profármaco que requiere una activación a su forma CoA-ácido bempedoico. Esta activación es llevada a cabo por ACSVL 1, que se encuentra en los hepatocitos, pero no en las células musculares esqueléticas, por lo que no tiene efecto a este nivel[2]. El ácido bempedoico potencia la acción hipolipemiante del resto de fármacos, también de las estatinas. Sin embargo, se debe tener en cuenta que aumenta la concentración plasmática de las mismas, por eso puede ser una limitación usar dosis máximas de ácido bempedoico además de dosis plenas de estatinas de alta intensidad. Otras de sus consideraciones es su contraindicación en embarazadas y la indicación de suspensión cuando las enzimas hepáticas multiplican por 3 su valor basal, aunque esto no se asocie con signos de disfunción hepática[3]. Otro de los potenciales beneficios del ácido bempedoico en pacientes con alto riesgo cardiovascular que padecen de síndrome metabólico, se encuentra la reducción de hemoglobina glicosilada y los niveles plasmáticos de glucosa de manera basal[4].

Hasta ahora, el uso del ácido bempedoico se había entendido como un complemento a la terapia oral hipolipemiante con estatinas y ezetimiba. Efectivamente, hasta el 36,5%[5] de los pacientes que reciben ácido bempedoico, lo hacen de manera suplementaria a estatinas. Sin embargo, en este caso señalamos el papel del ácido bempedoico como tratamiento hipolipemiante oral en sinergia con fármacos inyectables como inclisirán y ezetimiba, en sustitución de tratamiento con estatinas, sobre todo en aquellos pacientes con intolerancia por sus efectos adversos.

La Sociedad Española de Cardiología recoge los nuevos algoritmos a los que optamos en el tratamiento hipolipemainte de alta intensidad, considerando los pacientes parcial o totalmente intolerantes a estatinas: se puede comenzar por tratamiento oral con ácido bempedoico y ezetimiba, y pudiendo añadir fármacos inyectables para llegar a LDL objetivo: terapia dirigida a la vía PCSK9, ya sean los anticuerpos monoclonales, como los péptidos miméticos que compiten con la unión a los receptores de LDL, como la manipulación genética a través del ARN encargado de la formación de la proteína PCSK9[6]. En el caso propuesto, se observa un ejemplo real de cómo se puede conseguir un óptimo control de nivel de colesterol LDL en un paciente de alto riesgo a través del uso de medicación hipolipemiante oral en sinergia con inclisirán sin el uso de estatinas. A pesar de esta evidencia, algunos de los datos que disponemos en la actualidad, es que tan solo el 5,3% de los pacientes con iPCSK9 reciben tratamiento oral con ácido bempedoico y ezetimiba[6].

El tratamiento hipolipemiante debe ser una prioridad y tener siempre el objetivo de alcanzar el rango terapéutico adaptado a cada paciente, incluso hay evidencia que demuestra que retirar la medicación hipolipemiante (estatinas) tras un evento isquémico, aumenta el riesgo cardiovascular y la incidencia de MACE. La enfermedad aterosclerótica cardiovascular es una enfermedad crónica inflamatoria en la que la hipercolesterolemia juega un papel fundamental que hay que combatir[5].

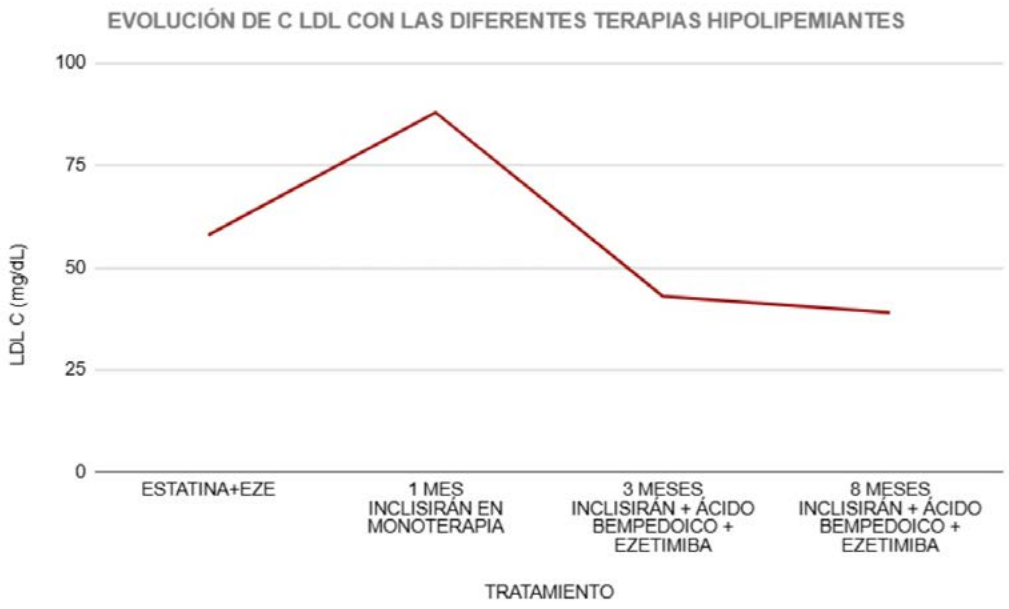

Imagen 1. Gráfico de la evolución de los niveles de colesterol LDL en el paciente caso con las diferentes terapias hipolipemiantes que recibe. Destaca que únicamente se obtienen valores por debajo de 50 mg/dl de LDL tras el inicio de inclisirán en combinación con ácido bempedoico y ezetimiba.

Bibliografía

1. Parham JS, Goldberg AC. Major concepts in treatment with bempedoic acid and inclisiran that clinicians need to know. *Curr Atheroscler Rep* [Internet]. 2022;24(8):619–25. Disponible en: dx.doi.org/10.1007/s11883-022-01036-4
2. Pinkosky SL, Newton RS, Day EA, et al. Liver-specific ATP-citrate lyase inhibition by bempedoic acid decreases LDL-C and attenuates atherosclerosis. *Nat Commun* [Internet]. 2016;7:13457. Disponible en: dx.doi.org/10.1038/ncomms13457
3. Medicamentos y Productos Sanitarios AEMPS – CIMA. FICHA TECNICA NILEMDO 180 mg COMPRIMIDOS RECUBIERTOS CON PELICULA [Internet]. Aemps.es. [citado el 24 de marzo de 2025]. Disponible en: cima.aemps.es/cima/dochtml/ft/1201425002/FT_1201425002.html
4. Shapiro MD, Taub PR, Louie MJ, Lei L, Ballantyne CM. Efficacy and safety of bempedoic acid in patients with and without metabolic syndrome: Pooled analysis of data from four phase 3 clinical trials. *Atherosclerosis* [Internet]. 2023;378(117182):117182. Disponible en: dx.doi.org/10.1016/j.atherosclerosis.2023.06.973
5. Klaus G Parhofer, Carlos Aguiar, Maciej Banach, et al. Expert opinion on the integration of combination therapy into the treatment algorithm for the management of dyslipidaemia: the integration of ezetimibe and bempedoic acid may enhance goal attainment, *European Heart Journal - Cardiovascular Pharmacotherapy*, 2025;pvaf007, doi.org/10.1093/ehjcvp/pvaf007
6. Gouni-Berthold I, et al. e-Poster presented at German Cardiac Society (DGK) Fall Meeting, 29.09.2022

Cuando el foramen oval permeable te sorprende en medio de la tormenta

Claudia Taroncher Domingo, Francesc Altadill Balsells, David López González, Daniel García Sance, Enric Calvera Martínez, Mireia Padilla López

INTRODUCCIÓN

En medio de una tormenta arrítmica y un procedimiento complejo, como la ablación por vía retroaórtica de una taquicardia ventricular pericánula en un paciente con un dispositivo de asistencia ventricular izquierda (HeartMate 3), un pequeño detalle pasó desapercibido: un foramen oval permeable. Este 'invitado' desató una hipoxia refractaria que persistió incluso después de su cierre en un varón de 69 años.

ANTECEDENTES, ENFERMEDAD ACTUAL Y EXPLORACIÓN FÍSICA

Antecedentes

Varón de 69 años que consulta por sensación de descarga de su desfibrilador automático implantable (DAI).

Presenta antecedentes personales de tabaquismo, hipertensión, dislipemia y diabetes. También tenía enfermedad renal crónica, apnea obstructiva del sueño y enfermedad arterial periférica.

Desde el punto de vista cardiológico, presentaba un síndrome coronario crónico de larga evolución que debutó en 2009 con un infarto agudo de miocardio con elevación del segmento ST (IAMCEST) inferior-posterior y enfermedad arterial coronaria (EAC) de tres vasos, con múltiples eventos y revascularizaciones percutáneas. Durante el seguimiento, la función ventricular se deterioró progresivamente, presentando una fracción de eyección ventricular izquierda (FEVI) gravemente reducida y disfunción ventricular derecha leve. En 2018 se implantó un desfibrilador automático implantable con terapia de resincronización cardiaca (DAI-TRC), sin eventos arrítmicos reportados durante el seguimiento. Presentó fibrilación auricular paroxística desde 2021. En 2022 se realizó una reparación transcatéter de la válvula mitral (M-TEER).

Dado su estado de insuficiencia cardiaca avanzada, fue incluido en lista de espera de trasplante cardiaco. Mientras esperaba el trasplante, el paciente experimentó un empeoramiento clínico y se decidió implantar un dispositivo de asistencia ventricular izquierda (DAVI) tipo HeartMate 3 como terapia de destino en abril de 2024. No hubo complicaciones durante el seguimiento ambulatorio.

El paciente consulta por sensación de descarga del DAI los días previos. En el momento de la atención en urgencias el paciente estaba asintomático. Estaba hemodinámicamente estable, con una

presión arterial media de alrededor de 55-60 mmHg. La exploración física era anodina y no mostraba signos de insuficiencia cardiaca ni bajo gasto cardiaco.

La interrogación del DAI-TRC reveló 30 episodios de taquicardia ventricular monomórfica sostenida en menos de 24 horas. Se administró estimulación antitaquicardia (ATP), junto con 11 descargas efectivas y apropiadas.

El paciente no realizó cambios recientes de medicación ni presentó alteraciones iónicas. Se administraron 300 mg de amiodarona intravenosa. Las terapias DAI se desactivaron al ingreso.

PRUEBAS COMPLEMENTARIAS

En el electrocardiograma (imagen 1) se objetivó fibrilación auricular de base con estimulación biventricular a 80 lpm y un QRS de 140 ms. Presentaba un patrón de bloqueo de rama derecha con eje superior, y el intervalo QTc era normal.

El análisis de sangre mostró que todos los electrolitos se encontraban en rango de normalidad, sin anomalías en el hemograma ni en los reactantes de fase aguda. Los niveles de hemoglobina eran estables, y el NT-proBNP estaba en 6200 ng/dl, con un valor inferior al registrado previamente.

La radiografía de tórax no mostró signos de congestión ni consolidación pulmonar (imagen 2).

El ecocardiograma (vídeo 1) reveló un ventrículo izquierdo dilatado con leve hipertrofia septal. La fracción de eyección del ventrículo izquierdo (FEVI) estaba gravemente reducida debido a hipocinesia difusa y un movimiento septal anómalo. La aurícula izquierda estaba moderadamente dilatada. La válvula aórtica era morfológicamente normal, aunque su apertura parecía reducida o incluso ausente en algunos latidos. No se observó evidencia de regurgitación ni estenosis. La cánula de entrada mostró un flujo continuo-pulsátil sin aumentos de gradientes, y no se detectó flujo retrógrado en ningún momento. La válvula mitral, con el dispositivo de reparación transcatéter de válvula mitral (TEER) correctamente posicionado, no presentaba signos de regurgitación. El ventrículo derecho estaba dilatado y mostraba una reducción significativa del acortamiento longitudinal. El gasto cardiaco de las cavidades derechas se estimó en 2,8 l/min (indexado a 1,35 l/min/m^2). La vena cava inferior estaba dilatada, con colapso inspiratorio reducido, y se observaron patrones de congestión en las venas hepáticas, porta y renales. No había evidencia de derrame pericárdico.

EVOLUCIÓN CLÍNICA

Durante su ingreso, el paciente experimentó múltiples episodios de taquicardia ventricular a pesar del tratamiento con amiodarona y bisoprolol. Los episodios mejoraron con procainamida.

Se propuso y se realizó una ablación de taquicardia ventricular bajo anestesia general, utilizando un abordaje retroaórtico. Se localizaron áreas de potenciales fragmentados alrededor de la cánula del dispositivo HeartMate 3, sin observarse zonas de cicatriz densa (imagen 3).

Durante el procedimiento, el paciente desarrolló una desaturación significativa, refractaria al aumento de PEEP y FiO2. El ecocardiograma intracardiaco con suero salino agitado confirmó la presencia de un foramen oval permeable (FOP) con paso importante de burbujas hacia las cavidades izquierdas (vídeo 2).

Se decidió realizar una ablación del sustrato en el área inferoapical, dirigida a una taquicardia ventricular pericánula del HeartMate 3 (imagen 4). Tras la ablación, se procedió al cierre urgente del FOP con un dispositivo cribiforme de 25 mm (vídeo 3).

El paciente fue trasladado a la unidad coronaria, donde presentó una desaturación significativa, con una pO2 arterial de 43 mmHg a FiO2 del 100% y PEEP de 7. Para investigar la causa de la hipoxemia refractaria, se realizó un ecocardiograma transesofágico (ETE) (vídeo 4) que mostró un colapso parcial del ventrículo izquierdo y un paso residual significativo de derecha a izquierda a través del FOP adyacente al dispositivo de cierre implantado, que estaba parcialmente deformado.

Este paso persistente de derecha a izquierda, a pesar del cierre del FOP, se atribuyó a un mecanismo de succión del dispositivo de asistencia ventricular en un paciente con disfunción ventricular derecha significativa. La ventilación mecánica y el aumento del PEEP habían empeorado la función ventricular derecha, lo que contribuyó al *shunt* de derecha a izquierda.

Se redujeron las revoluciones del HeartMate 3. Posteriormente, una gasometría arterial mostró la resolución de la acidosis e hipoxemia. Se repitió el ETE (vídeo 5), que demostró la resolución completa del *shunt* y una correcta posición del dispositivo de cierre. Seguidamente el paciente presentó resolución de la hipoxemia y se pudo progresar en el destete respiratorio y extubación.

El paciente toleró la retirada progresiva de los fármacos vasoactivos. La evolución clínica fue favorable, y reanudó su tratamiento habitual con sacubitrilo/valsartán y bisoprolol, mostrando buena tolerancia.

Se realizó un test de rampa y se ajustaron los parámetros del HeartMate 3 a los valores previos: 5000 rpm, flujo de 4,2 l/min y un índice de pulsatilidad (IP) de 2,2-3,1. Se realizó una ecocardiografía previa al alta (vídeo 6) que reveló un ventrículo izquierdo dilatado, pero bien descargado (sin regurgitación mitral y con apertura parcial de la válvula aórtica), disfunción ventricular derecha moderada y regurgitación tricuspídea, ninguna de las cuales comprometía los flujos.

No se registraron nuevos eventos arrítmicos en la telemetría mientras el paciente estaba en tratamiento con amiodarona y bisoprolol. Tras ajustar la medicación y la velocidad del HeartMate 3, el paciente fue dado de alta a domicilio debido a su evolución clínica favorable.

DIAGNÓSTICO

- Tormenta arrítmica secundaria a taquicardia ventricular monomorfa pericánula de HeartMate 3.
- Hipoxia refractaria secundaria a foramen oval permeable con *shunt* derecha-izquierda.
- Deformación del dispositivo de cierre de foramen oval permeable debido a mecanismos de succión.
- Disfunción del ventrículo derecho agravada por ventilación mecánica.

DISCUSIÓN

Este caso pone de manifiesto la complejidad en el manejo de pacientes con dispositivos de asistencia ventricular izquierda quienes enfrentan desafíos únicos derivados de la interacción entre la enfermedad cardiaca subyacente y las posibles complicaciones relacionadas con el dispositivo.

El diagnóstico de arritmias ventriculares en pacientes con DAVI puede ser complejo debido a la interferencia electromagnética generada por el dispositivo, lo que dificulta la interpretación de los registros electrocardiográficos convencionales. Por ello, se recomienda la utilización combinada de diversas

técnicas diagnósticas, como ECG de 12 derivaciones, Holter continuo, registros de dispositivos implantados y tecnologías portátiles[1]. Una vez confirmada la arritmia, la ablación con catéter ha demostrado ser una intervención eficaz y relativamente segura, especialmente en pacientes con arritmias ventriculares recurrentes y clínicamente significativas[2].

El diagnóstico diferencial de la taquicardia ventricular en pacientes con HeartMate 3 supone un reto y debe contemplar opciones como la enfermedad cardiaca subyacente, los mecanismos de succión y las cicatrices pericánula[4].

La hipoxia refractaria grave en pacientes con DAVI puede estar relacionada con la presencia no diagnosticada de un FOP, cuyo impacto, tradicionalmente subestimado, puede tornarse clínicamente relevante en situaciones hemodinámicas complejas[6]. Altas revoluciones del DAVI pueden generar efectos significativos de succión en el ventrículo izquierdo, facilitando el paso de sangre desoxigenada desde el lado derecho al izquierdo a través del FOP, exacerbando la hipoxemia. En estos casos, la persistencia del *shunt* derecha-izquierda puede agravar la desaturación a niveles críticos. Por ello, el manejo del FOP en este contexto requiere una evaluación multidisciplinaria y multimodal que combine la optimización de los parámetros del DAVI con intervenciones terapéuticas personalizadas, garantizando un equilibrio preciso entre la estabilidad hemodinámica, la reducción de la hipoxia y la prevención de complicaciones derivadas del flujo anómalo interauricular[7].

En este paciente, la concurrencia de una taquicardia ventricular monomórfica y episodios de hipoxia refractaria requirió un diagnóstico preciso y un enfoque terapéutico altamente especializado. La identificación de un FOP como la causa de la hipoxia refractaria y la implementación de un tratamiento dirigido y rápido permitieron la resolución de una situación crítica.

Los ajustes personalizados de los parámetros del DAVI, modulando específicamente las revoluciones de la bomba, fueron clave para estabilizar la hemodinámica del paciente, lo que subraya la importancia de adaptar continuamente los ajustes del dispositivo a las necesidades individuales. Este caso refleja el valor de un enfoque multidisciplinar que combina un manejo hemodinámico personalizado con una evaluación diagnóstica integral.

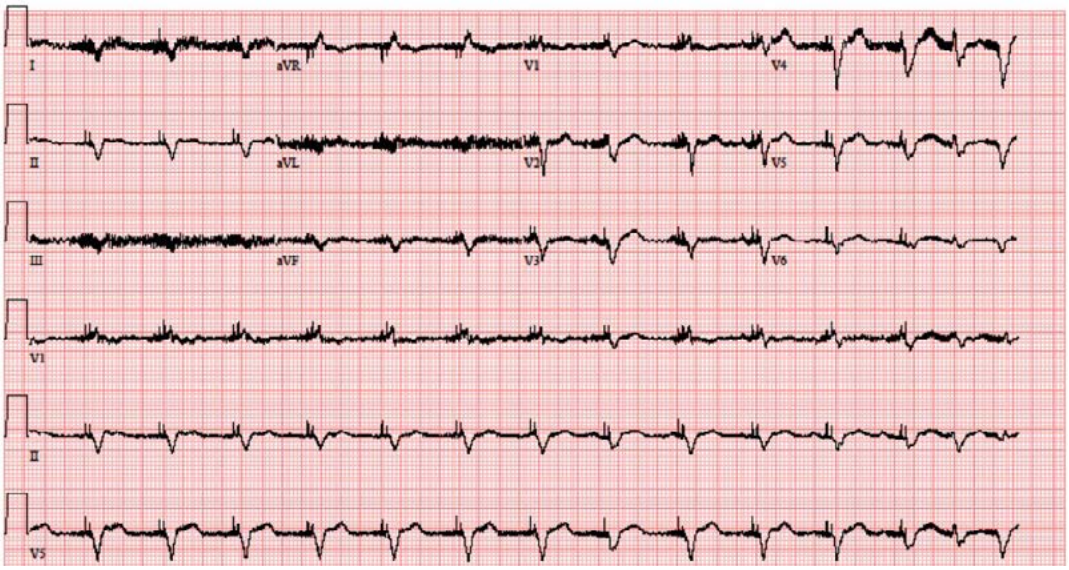

Imagen 1. ECG en FA y estimulación biventricular.

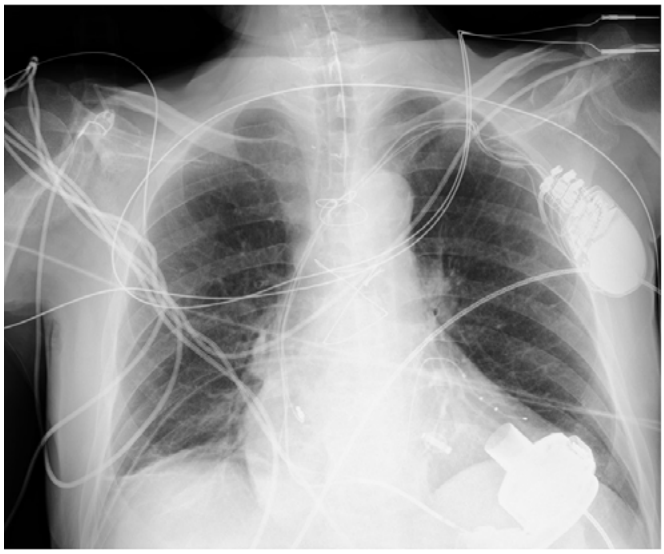

Imagen 2. Radiografía de tórax sin hallazgos patológicos.

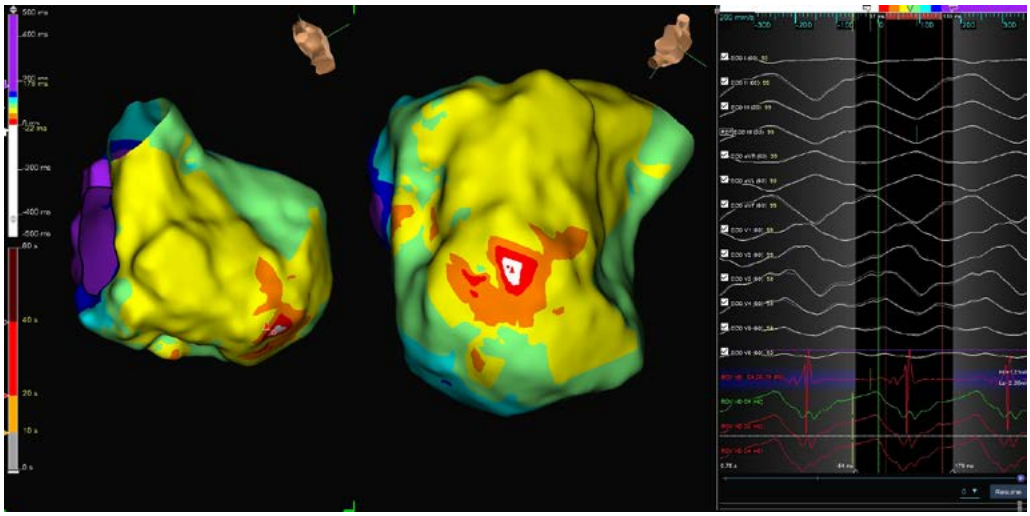

Imagen 3. Estudio electrofisiológico con potenciales pericánula.

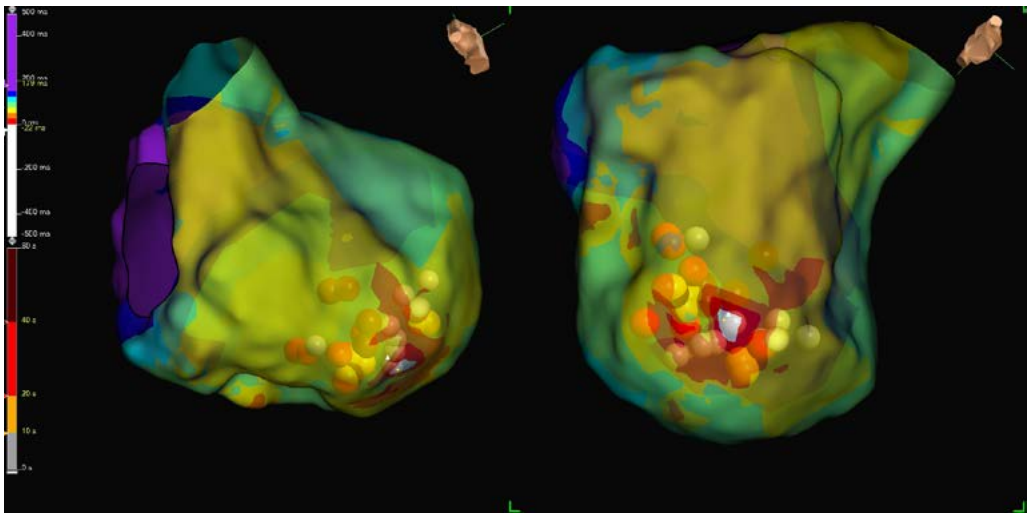

Imagen 4. Ablación taquicardia ventricular pericánula HeartMate 3.

Vídeo 1.

Ecoscopia ingreso con disfunción VI grave.

Vídeo 2.

ETE diagnóstico FOP con burbujas.

Vídeo 3.

ETE cierre FOP percutáneo con dispositivo cribiforme 25 mm.

Vídeo 4.

ETE con dispositivo cierre FOP parcialmente deformado con shunt residual derecha izquierda.

Vídeo 5.

ETE resolución shunt con dispositivo cierre FOP normoposicionado tras reducción revoluciones HeartMate 3.

Vídeo 6.

ETT previa al alta con mejoría función biventricular.

Bibliografía

1. Załucka L, Świerżyńska E, Orczykowski M, et al. Ventricular Arrhythmias in Left Ventricular Assist Device Patients—Current Diagnostic and Therapeutic Considerations. *Sensors* (Basel). 2024 Feb 8;24(4):1124. doi: 10.3390/s24041124.
2. Sisti N, Santoro A, Carreras G, Valente S, et al. Ablation therapy for ventricular arrhythmias in patients with LVAD: Multiple faces of an electrophysiological challenge. *J Arrhythm*. 2021 May 5;37(3):535–543. doi: 10.1002/joa3.12542.
3. Vollkron M, Voitl P, Ta J, Wieselthaler G, Schima H. Suction events during left ventricular support and ventricular arrhythmias. *J Heart Lung Transplant*. 2007 Aug;26(8):819-25. doi: 10.1016/j.healun.2007.05.011. PMID: 17692786.
4. Gopinathannair R, Cornwell WK, Dukes JW, et al, on behalf of the American Heart Association Electrocardiography and Arrhythmias Committee; Heart Failure and Transplantation Committee of the Council on Clinical Cardiology; and Council on Cardiovascular and Stroke Nursing. Device Therapy and Arrhythmia Management in Left Ventricular Assist Device Recipients: A

Scientific Statement From the American Heart Association. *Circulation*. 2019 Apr 4. doi: 10.1161/CIR.0000000000000687.

5 Mancini D, Hunt SA, Leung LLK, Dardas TF, Tirnauer JS. Management of long-term mechanical circulatory support devices. UpToDate [Internet]. Jul 22, 2022 [cited 2025 Mar 27]. Available from: www.uptodate.com

6 Cruz-González I, Solis J, Inglessis-Azuaje I, Palacios IF. Foramen oval permeable: situación actual. Cardiology Division. Massachusetts General Hospital. Harvard Medical School. Boston. Massachusetts, Estados Unidos.

7 Maisonave Y, Nicoara A. Anesthesia for placement of ventricular assist devices. In: Mark JB, Mancini D, editors. Literature review current through: Feb 2025; last updated: Aug 21, 2024. Deputy Editors: Nussmeier NA, Dardas TF.

CASO PUBLICADO EN LA JORNADA 4

Un susto de muerte: cuando el corazón se rompe de la forma más inesperada

Ander Larrea Iñarra, Alba Domínguez Castillo, Amaia Ochoa González, Rocío Álvarez Abril, Martín Fernández Quevedo, Ramón Albarrán Rincón, Nahikari Salterain González, Rebeca Manrique Antón, Juan Gavira Gómez

INTRODUCCIÓN

Presentamos el caso de una mujer de 87 años, sin factores de riesgo cardiovascular, con dolor torácico típico y ECG compatible con infarto agudo de miocardio con elevación del ST (IAMEST). Pero ¿y si el problema no está en las arterias coronarias? El corazón, a veces, se rompe de la forma más inesperada.

ANTECEDENTES, ENFERMEDAD ACTUAL Y EXPLORACIÓN FÍSICA

Antecedentes

- Carcinoma ductal infiltrante de mama izquierda diagnosticado en 2014, tratado mediante tumorectomía, braquiterapia, radioterapia externa y hormonoterapia. Sin signos clínicos de recidiva en última revisión.
- Melanoma *in situ*.
- Paraparesia de extremidades inferiores que limita la deambulación secundaria a compresión medular, intervenida quirúrgicamente en varias ocasiones.
- Reflujo gastroesofágico.
- Vértigo posicional paroxístico benigno.
- Intervenciones quirúrgicas: amigdalectomía. Síndrome piramidal y cordonal posterior secundario a compresión medular toraco-lumbar, tratado mediante cirugía de descompresión. Laminectomía y artrodesis. Facoemulsificación. Extirpación de melanoma *in situ*.
- Medicación habitual: omeprazol 20 mg cada 24 horas; orfidal 2 mg cada 24 horas; pregabalina 75 mg cada 24 horas; paracetamol a demanda.

Enfermedad actual

Mujer de 87 años sin factores de riesgo cardiovascular conocidos ni historia cardiovascular previa, que acude a urgencias por dolor centrotorácico de 90 minutos de duración, opresivo, irradiado a la mandíbula y que asocia malestar general y sudoración profusa. Niega episodios de dolor torácico en los días previos, infecciones recientes, o cambios en su medicación habitual. Únicamente refiere preocupación y ansiedad por una situación familiar que aún no se ha resuelto.

Exploración física

- Constantes vitales: presión arterial 66/38 mmHg. Frecuencia cardiaca 58 lpm. Frecuencia respiratoria 14 rpm. Saturación O_2 98% (aire ambiente). Temperatura 35,8 ºC.
- Peso 52 kg. Talla 158 cm. IMC 21 kg/m^2
- Mal estado general. Mala perfusión periférica. Palidez cutánea. Relleno capilar 4 segundos.
- Cuello: no ingurgitación yugular ni soplos carotídeos.
- Auscultación cardiaca: ruidos rítmicos, soplo holosistólico III/IV en foco mitral.
- Auscultación pulmonar: murmullo vesicular conservado, sin agregados.
- Extremidades: frías, sin edemas, pulsos débiles pero presentes y simétricos.

PRUEBAS COMPLEMENTARIAS

Al ingreso:

- Electrocardiograma: bradicardia sinusal a 55 lpm. Eje desviado a la izquierda. QRS estrecho. Elevación cóncava supramilimétrica del ST en V3, V4, V5 y V6. Ondas T hiperagudas en dichas derivaciones. QTc normal (imagen 1).
- Analítica:
  - Bioquímica: troponina T 288 ng/l. Pro-BNP 865 pg/ml. Creatinina 0,72 mg/dl (FG estimado 75 ml/m^2/min). Sodio 139 mmol/l. Potasio 4,1 mmol/l. Cloruro 100 mmol/l. Bicarbonato 27,9 mmol/l. LDH 195 UI/l.
  - Hemograma: hemoglobina 13,3 g/dl. Hematocrito 40,1%. Plaquetas 358.000. Leucocitos 11.900. Neutrófilos 5.970 (50,1%). Linfocitos 3.600 (30,2%). Coagulación: INR 0,9. rTTPA 1. Tiempo de trombina 14 seg. Fibrinógeno 97 mg/dl.
  - Pruebas de función hepática: bilirrubina total 0,28 mg/dl. GOT 22 UI/l. GPT 19 UI/l. GGT 30 UI/l.
- Gasometría venosa: pH 7,38. PCO2 51,4 mmHg. PO2 13. Lac 2,97. Bioquímica similar a la de la analítica.
- Cateterismo cardiaco:
  - Coronariografía: dominancia derecha. Tronco principal sin lesiones significativas. Arteria descendente anterior con irregularidades no significativas y lesión leve-moderada en el tercio proximal, con trayecto intramiocárdico marcado. Arteria circunfleja y coronaria derecha con irregularidades leves-moderadas (imágenes 2 y 3).
  - Ventriculografía: miocardiopatía de estrés con disquinesia de segmentos medio-apicales e hipercontractilidad de segmentos basales. Gradiente intraventricular de 50 mmHg (vídeo 1).
- Ecocardioscopia: ventrículo izquierdo (VI) no dilatado, con hipertrofia concéntrica moderada más pronunciada a nivel septal basal. Acinesia de todos los segmentos apicales y medios, con hipercontractilidad de las bases. Se observa movimiento sistólico anterior de la válvula mitral (SAM) y contacto de esta con el septo interventricular durante la sístole, condicionando obstrucción de tracto de salida del ventrículo izquierdo (TSVI) con gradiente de presión máximo de en torno a 50 mmHg. Función sistólica VI levemente deprimida (FEVI en torno a 40%). Insuficiencia mitral (IM) grave con *jet* ligeramente excéntrico hacia la pared posterior de aurícula izquierda (AI). Insuficiencia tricuspídea moderada con V. max de 4 m/s. Ventrículo derecho (VD) no dilatado con función sistólica normal. Sin derrame pericárdico. Vena cava inferior dilatada con colapso >50% (vídeos 2-4; imagen 4).
- Ecocardiograma-Doppler (día 8 de ingreso): VI de tamaño y función normal. FEVI 4 cámaras: 54%, leve hipocinesia apical. Sin obstrucción al tracto de salida en el momento actual. Espacio pericárdico apical con posible hematoma, sin compromiso hemodinámico. Derrame pleural izquierdo.

EVOLUCIÓN CLÍNICA

La paciente ingresa con diagnóstico inicial de síndrome coronario agudo con elevación del ST anterior Killip IV. Dada la inestabilidad hemodinámica con PA en torno a 65/40 mmHg, se inició fluidoterapia, dobutamina y noradrenalina en perfusión continua y se realizó cateterismo emergente. En la coronariografía se descartaron lesiones coronarias significativas. Por ello, se completó el estudio mediante ventriculografía, con hallazgos sugestivos de miocardiopatía de estrés. El análisis de presiones puso de manifiesto un gradiente VI-Ao de 50 mmHg, por lo que se redujo la dosis de dobutamina y noradrenalina. Dada la discreta mejoría hemodinámica inicial y el diagnóstico de miocardiopatía de estrés, se descartó la implantación de un dispositivo de asistencia ventricular izquierda. Reinterrogando a la paciente, comentó una situación familiar estresante desde hacía varias semanas que le generaba inquietud y ansiedad.

Es trasladada a la unidad coronaria donde se realiza ecocardioscopia que objetiva acinesia de segmentos apicales y medios e hipercontractilidad de bases que condiciona movimiento sistólico anterior de la válvula mitral y obstrucción del tracto de salida del VI. Visualmente la función sistólica del VI estaba ligeramente deprimida. Se objetivó también una IM grave ligeramente excéntrica hacia la pared posterior de la AI. Durante las primeras horas en la unidad coronaria, presentó ligera mejoría hemodinámica, manteniendo PA en torno a 90/60 mmHg, con relleno capilar en mejoría y niveles de láctico en descenso (2 mmol/l).

A pesar de esta mejoría inicial, a las dos horas del ingreso la paciente presentó un deterioro hemodinámico brusco y situación de peri-parada cardiorrespiratoria, marcado por hipotensión arterial (40/20 mmHg), palidez cutánea y una marcada ingurgitación yugular. La ecoscopia permitió diagnosticar el derrame pericárdico de nueva aparición con colapso de aurícula y ventrículo derechos, permitiendo confirmar la sospecha inicial de taponamiento cardiaco. Tras intensificar la fluidoterapia y reiniciar el tratamiento vasoactivo con aminas, se procedió a realizar una pericardiocentesis eco-guiada con un débito inicial de 400 ml de sangre. Con ello, añadido al soporte respiratorio con IOT + VMI, mejoró significativamente la situación hemodinámica. Sin embargo, el débito a través del *pigtail* pericárdico era prácticamente continuo por lo que, tras activar el protocolo de transfusión masiva y ante la sospecha de perforación miocárdica, se avisó al equipo de cirugía cardiaca. El hemograma antes de bajar al quirófano mostró un pH de 7,32, una PaFI de 345, un láctico de 5 mmol/l (previo al taponamiento cardiaco de 2 mmol/l) y una anemización de 3 g/dl de hemoglobina. Dada la normalidad de las pruebas de coagulación no hubo que añadir tratamientos específicos para corregirla.

Una vez en el quirófano, se realizó toracotomía exploradora que objetivó sangrado profuso localizado en la parte más apical del VD, inmediatamente adyacente al septo interventricular, confirmándose el diagnóstico de rotura espontánea miocárdica en contexto de miocardiopatía de estrés. Se intentó reparación inicial mediante sutura Prolene 3/0 apoyado sobre Teflón, observándose recurrencia de sangrado a través de otros tres puntos alrededor de la sutura inicial. Dada la friabilidad del miocardio en esta zona no se pudo suturar con éxito la perforación. Finalmente, como única alternativa posible en este contexto, se controló el sangrado mediante aposición de doble parche hemostático Veriset y aplicación de cianoacrilato, con buen resultado final (imagen 5). Tras esperar 45 minutos en el quirófano y no observarse recurrencia del sangrado, se procedió al cierre del pericardio y de la esternotomía media. Se retiró el *pigtail* pericárdico, dejando dos drenajes mediastínicos. En total, durante el procedimiento precisó aporte de 10 concentrados de hematíes, 2 pool de plaquetas, 1500 ml de plasma fresco congelado, 2 gramos de fibrinógeno y 1,5 gramos de ácido tranexámico.

Es trasladada a la unidad de cuidados Intensivos donde mantiene estabilidad hemodinámica bajo tratamiento vasopresor, sin poder reiniciarse dobutamina por empeoramiento del SAM y la obstrucción en TSVI. A pesar de la mala ventana ecocardiográfica se llegaba a ver hipocinesia de segmentos medio-apicales de VI y de la parte más apical del VD. Durante su estancia en UCI se obtienen hemocultivos positivos para *Staphylococcus hominis* (solo en un frasco de 2) por lo que, a pesar de ser probablemente

contaminante, se consensuó escalar la cobertura antibiótica a piperacilina/tazobactam (manteniendo vancomicina), por lo que se inicia tratamiento con Tazocel y vancomicina. La evolución posterior es adecuada, permitiendo retirada de drenajes, soporte vasoactivo y permitiendo la extubación el cuarto día de ingreso. El quinto día es dada de alta a planta, donde comienza rehabilitación. El octavo día de ingreso se realiza ecocardiograma reglado donde se aprecia mejoría significativa de las alteraciones de la contractilidad segmentaria, de la obstrucción al tracto de salida del VI, así como de la función sistólica global del VI (FEVI 54%). Se observaba una pequeña colección pericárdica compatible con hematoma pericárdico adyacente a los segmentos apicales del VI, sin que condicionara compromiso de cavidades. La paciente fue dada de alta tras 14 días de ingreso, y desde entonces no ha vuelto a precisar hospitalización.

DIAGNÓSTICO

Síndrome coronario agudo con elevación del ST anterior. Miocardiopatía de estrés. Como complicaciones:

- *Shock* cardiogénico SCAI D como consecuencia de la obstrucción dinámica del tracto de salida del VI, insuficiencia mitral grave y disfunción ventricular izquierda ligera.
- Rotura espontánea del ápex del VD. Taponamiento cardiaco secundario a lo anterior tratado mediante pericardiocentesis y reparación quirúrgica emergente.

DISCUSIÓN

La miocardiopatía de estrés (ME), también conocida como síndrome de tako-tsubo, es una entidad caracterizada por alteraciones transitorias de la contractilidad miocárdica en ausencia de enfermedad coronaria obstructiva significativa. Se manifiesta clínicamente con síntomas similares al infarto agudo de miocardio (IAM), incluyendo dolor torácico, cambios electrocardiográficos y elevación de biomarcadores cardiacos. Se asocia frecuentemente con estrés físico o emocional intenso, lo que sugiere un mecanismo mediado por catecolaminas[1]. Aunque la fisiopatología de la ME aún no se conoce con exactitud, se han propuesto varias posibles causas de esta entidad, entre las que destacan los espasmos coronarios, la disfunción microvascular y la toxicidad por catecolaminas. En términos generales, existe cierto consenso en que el mecanismo mayormente implicado en la ME es la alteración de la regulación de la microcirculación secundaria a una hiperestimulación simpática en respuesta al estrés, lo que resulta en disfunción miocárdica transitoria con hipocinesia o acinesia en la región apical y preservación de la contractilidad basal[2]. El perfil típico de pacientes incluye mujeres posmenopáusicas, lo que sugiere una influencia hormonal en la susceptibilidad a este trastorno[3].

Aunque la ME es autolimitada, puede dar lugar a complicaciones graves como la insuficiencia cardiaca, el *shock* cardiogénico, el movimiento sistólico anterior de la válvula mitral (SAM) y obstrucción del tracto de salida del VI (en aproximadamente el 20% de casos)[4], la prolongación del intervalo QTc y, de forma muy infrecuente, la rotura ventricular[5]. Esta última es la complicación menos frecuente pero más temida de la miocardiopatía de estrés (1-2% de los casos), y conlleva una mortalidad del 60-70% que aumenta casi al 100% en los casos en los que la ruptura miocárdica condiciona una parada cardiorrespiratoria[6].

Apenas hay 44 casos descritos en la literatura sobre rotura miocárdica espontánea en el contexto de la miocardiopatía por estrés[6], por lo que hay escasa evidencia sobre los factores de riesgo de dicha complicación. La revisión sistemática llevada a cabo por Kumar *et al.*, identificó los siguientes factores de riesgo: sexo femenino, edad avanzada, elevación del ST en derivaciones inferiores y disfunción ventricular izquierda grave[7]. Otros determinantes de interés incluyen un GRACE score elevado, frecuencia

cardiaca elevada y valores elevados de troponinas. Hasta el momento no hay datos que sugieran que el uso de fármacos inotrópicos aumente el riesgo de perforación miocárdica.

En la mayoría de los casos la perforación miocárdica se localiza en la pared libre del VI. El segundo lugar más frecuente es el septo interventricular, que asocia un pronóstico ligeramente mejor por la ausencia de taponamiento cardiaco (mortalidad de en torno al 30%). La pared libre del VD, como en el caso que se ha presentado, es la localización menos frecuente (en torno al 7% de los casos de rotura miocárdica en ME).

El tratamiento de la ME es principalmente el de las complicaciones derivadas. En casos sin complicaciones, los betabloqueantes y los inhibidores de la enzima convertidora de angiotensina (IECA) pueden ser beneficiosos para reducir el estrés simpático y mejorar la recuperación miocárdica[8]. Sin embargo, en presencia de obstrucción del TSVI, los betabloqueantes pueden estar indicados, mientras que los inotrópicos deben evitarse debido al riesgo de empeoramiento de dicha obstrucción. En pacientes sin obstrucción TSVI en los que predomina la disfunción ventricular izquierda, puede estar indicado el uso cauteloso de inotrópicos. En casos con prolongación significativa del intervalo QTc, se deben corregir las alteraciones electrolíticas, suspender fármacos que puedan estar contribuyendo a dicha prolongación y, en aquellos casos en los que aparezcan arritmias ventriculares, tratamiento farmacológico con isoprenalina o estimulación con marcapasos temporal. En nuestro caso, el tratamiento vasoactivo inicial (dobutamina/noradrenalina) fue iniciado en el contexto de SCACEST anterior Killip IV- lo que, en el contexto de ME asociada a SAM y obstrucción del tracto de salida del VI, pudo haber agravado el cuadro[9]. Tras realizarse la ventriculografía y la ecoscopia y diagnosticarse la ME con sus complicaciones, se redujeron las dosis de dobutamina y noradrenalina con cierta mejoría hemodinámica. Antes de valorar la posibilidad de cambiar a fármacos agonistas -1 puros, se diagnosticó el taponamiento cardiaco por rotura miocárdica precisando cirugía cardiaca emergente.

A pesar del carácter transitorio de la miocardiopatía de estrés, puede dar lugar a complicaciones potencialmente mortales. La rotura miocárdica espontánea es una complicación infrecuente pero muy grave de la miocardiopatía de estrés. El rápido deterioro hemodinámico que produce exige un alto índice de sospecha y un tratamiento multidisciplinar inmediato que pasa por una intervención quirúrgica emergente.

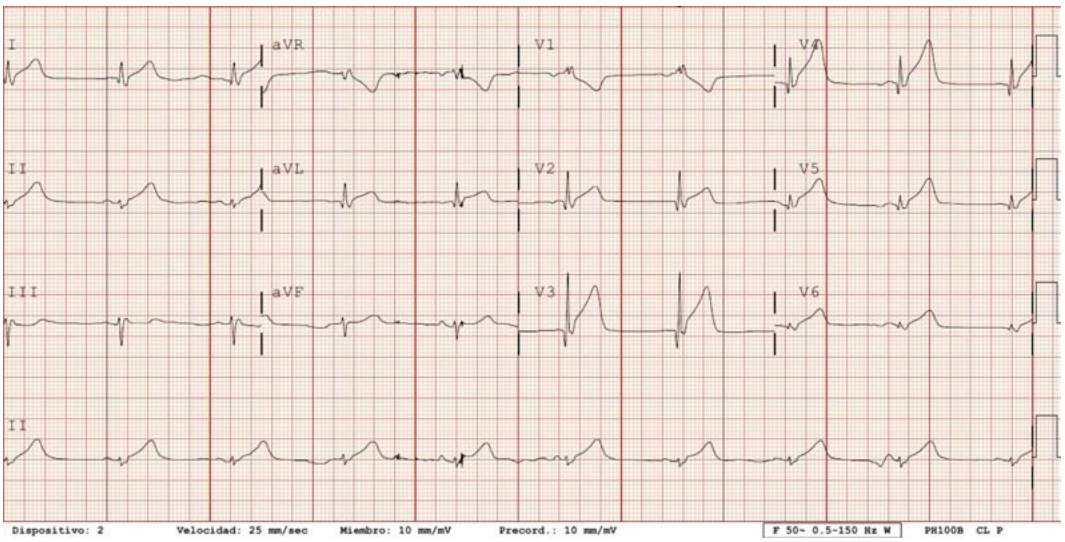

Imagen 1. Electrocardiograma: ritmo sinusal. QRS estrecho. Elevación del segmento ST en V3, V4, V5 y V6. Ondas T hiperagudas en dichas derivaciones. QTc normal.

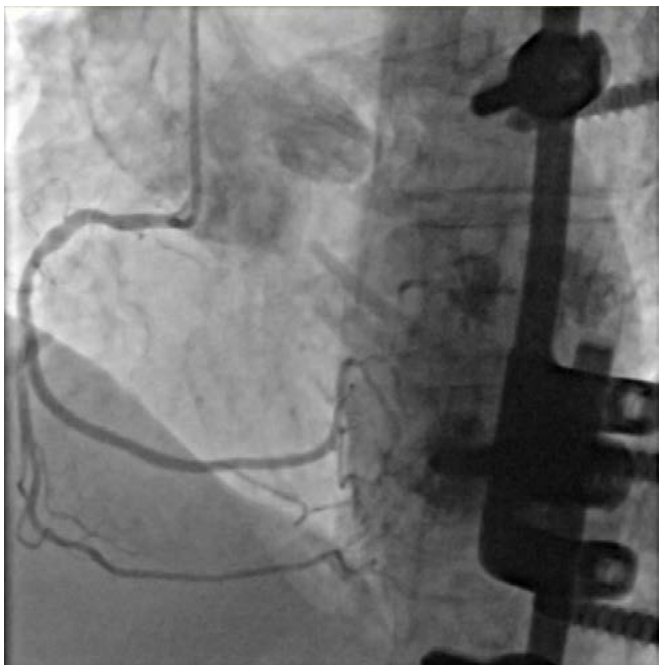

Imagen 2. Coronariografía: arteria coronaria derecha sin lesiones significativas.

Imagen 3. Coronariografía: arteria coronaria izquierda sin lesiones significativas.

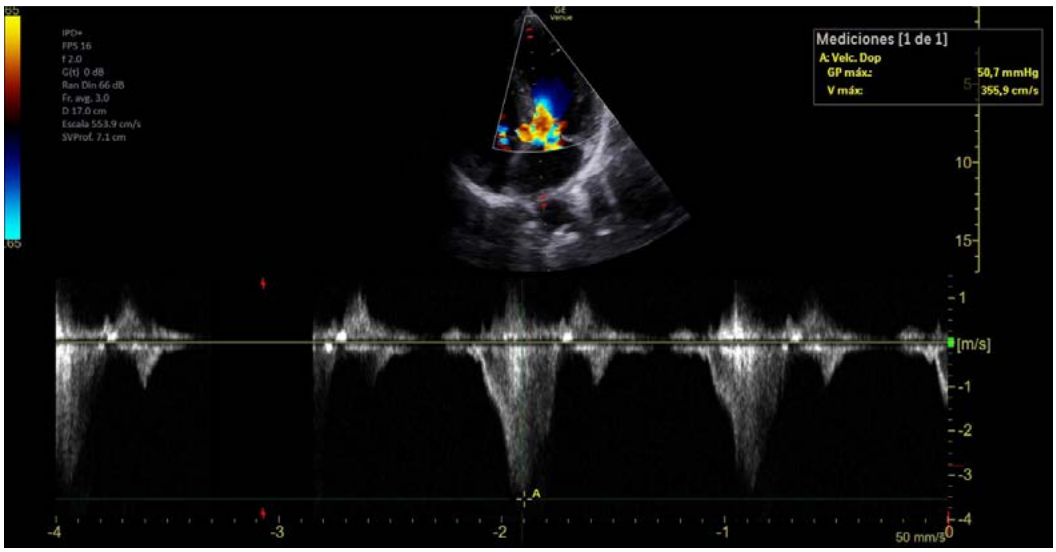

Imagen 4. Ecocardiograma: obstrucción en el TSVI con gradiente máximo de 50 mmHg.

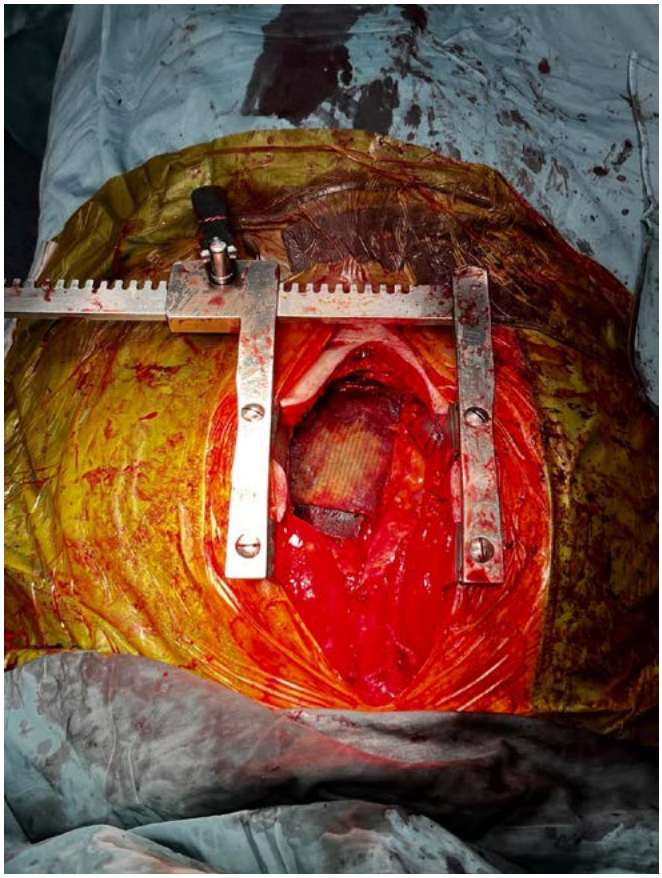

Imagen 5. Cirugía cardiaca: resultado de la reparación miocárdica mediante sutura de miocardio y colocación de dos parches hemostáticos Veriset.

Vídeo 1.

Ventriculografía: acinesia de segmentos medios y apicales, e hipercontractilidad de las bases sugestivas de miocardiopatía de estrés.

Vídeo 2.

Ecocardiograma: apical 4 cámaras que muestra aquinesia apical y movimiento sistólico anterior de la válvula mitral.

Vídeo 3.

Ecocardiograma: apical 4 cámaras. Insuficiencia mitral grave e insuficiencia tricuspídea moderada.

Vídeo 4.

Ecocardiograma: apical 3 cámaras. Acinesia apical y movimiento sistólico anterior de la válvula mitral.

Bibliografía

1. Ghadri JR, Wittstein IS, Prasad A, et al. International Expert Consensus Document on Takotsubo Syndrome (Part I). *Eur Heart J*. 2018;39(22):2032-46.
2. Lyon AR, Bossone E, Schneider B, et al. Current state of knowledge on Takotsubo syndrome: a position statement from the Taskforce on Takotsubo Syndrome of the Heart Failure Association of the European Society of Cardiology. *Eur J Heart Fail*. 2016;18(1):8-27.
3. Templin C, Ghadri JR, Diekmann J, et al. Clinical features and outcomes of Takotsubo (stress) cardiomyopathy. *N Engl J Med*. 2015;373(10):929-38.
4. Pelliccia F, Kaski JC, Crea F, Camici PG. Pathophysiology of Takotsubo Syndrome. *Circulation*. 2017;135(24):2426-41.
5. Dias A, Núñez Gil IJ, Santoro F, et al. Takotsubo Syndrome: State-of-the-Art Review by an Expert Panel – Part 1. *Cardiovasc Revasc Med*. 2019;20(1):70-9.
6. Denicolai, Martin, et al. Cardiac Rupture as a Life-Threatening Outcome of Takotsubo Syndrome: A Systematic Review. *International Journal of Cardiology* 412 (2024): 132336.
7. Kumar S, Kaushik S, Nautiyal A, et al. (2011) Cardiac Rupture in Takotsubo Cardiomyopathy: A Systematic Review. *Clin Cardiol*. 2011 Nov;34(11):672-6. doi: 10.1002/clc.20957. Epub 2011 Sep 14.
8. Madias JE. Why the current diagnostic criteria of Takotsubo syndrome are outmoded: A proposal for new criteria. *Int J Cardiol*. 2014;174(3):468-70.
9. Redfors B, Shao Y, Lyon AR, Omerovic E. Stress-induced cardiomyopathy (Takotsubo) – broken heart and mind? *Clin Cardiol*. 2014;37(3):147-56.

Un corazón hipersensible

Lucía Canales Muñoz, Alejandro Lara García, Carmen Labarta Bello, Gonzalo Acedo, Miguel Ángel Arena, Cristina Contreras Lorenzo, Regina Dalmau

INTRODUCCIÓN

Una joven de 23 años con perfil alérgico marcado consulta por síntomas respiratorios y constitucionales tras una infección viral. Lo que parecía un cuadro leve da un giro inesperado cuando surgen hallazgos sugestivos de afectación cardiaca, poniendo en marcha una búsqueda diagnóstica con un desenlace poco habitual.

ANTECEDENTES, ENFERMEDAD ACTUAL Y EXPLORACIÓN FÍSICA

Antecedentes

Mujer de 23 años con antecedentes de asma leve-moderada, sinusitis y rinitis de repetición, y alergia a epitelio de animales y pólenes.

Tratamiento habitual: budesonida 160 mcg / formoterol 4,5 mcg, una inhalación dos veces al día.

Enfermedad actual

Es derivada a las consultas de neumología y alergología por presentar un cuadro clínico sistémico consistente en rinorrea persistente, febrícula, astenia, dolor epigástrico y parestesias en miembros, síntomas que se mantenían desde una infección por SARS-CoV-2 durante la pandemia. En la exploración física no presentaba lesiones cutáneas, pero sí un soplo compatible con roce pericárdico.

La analítica reveló hipereosinofilia periférica (9,6 x10^9/l; VN <0,5 x10^9/l) y elevación de IgE, con ANCA negativos. En controles posteriores persistía la eosinofilia, junto con elevación de troponina ultrasensible, NT-proBNP y reactantes de fase aguda.

Ante la sospecha de eosinofilia crónica, se completó el estudio con análisis citogenético y estudio molecular de médula ósea, sin detectar mutaciones ni alteraciones cromosómicas, lo que permitió descartar un síndrome hipereosinofílico.

En la tomografía computarizada de alta resolución (TCAR) pulmonar y de senos nasales (imágenes 1 y 2) se observó engrosamiento de septos interlobulillares, opacidades en vidrio deslustrado y pólipos nasales etmoidales. La biopsia nasal no mostró hallazgos específicos. El conjunto clínico-analítico fue compatible con granulomatosis eosinofílica con poliangeítis (GEPA), con una puntuación de 11 en los criterios ACR/EULAR.

La paciente refería molestias torácicas de características pericardíticas y ligera disnea de esfuerzo. La TC evidenció un leve derrame pericárdico (imagen 3), motivo por el cual se derivó a cardiología.

PRUEBAS COMPLEMENTARIAS

- TC de senos paranasales 14/04/2021 (imagen 1): patología inflamatoria de senos paranasales con posibles pólipos inflamatorios etmoidales de predominio izquierdo y remodelación del techo etmoidal, sin invasión de espacios vecinos.
- TC pulmonar de alta resolución 14/04/2021 (imagen 2 y 3): derrame pleural y pericárdico. Engrosamiento liso de septos interlobulillares (infiltración eosinófila vs. sobrecarga hídrica). Opacidades en vidrio deslustrado parcheadas.
- Electrocardiograma 14/04/2021 (imagen 4): ritmo sinusal a 90 lpm, eje normal. PR normal. QRS estrecho con T negativas simétricas en II, III, aVF y V3-V6.
- Analítica 19/04/2021: Hb 15,6 g/dl, Hto 46,9%, VCM 95,5 fl, HCM 31,7 pg, leucocitos 15,95x10^9/L, neutrófilos 25,7 %, linfocitos 10,6%, monocitos 2,8%, eosinófilos 59,1%, basófilos 0,7%, eosinófilos 9,43x10^9/l, plaquetas 275.000/µl, VSG 12 mm/h, TP 11,9 s / 80%, INR 1,1, fibrinógeno 510 mg/dl, TTPa 28,4 s / ratio 1,06, glucemia 89 mg/dl, creatinina 0,61 mg/dl, filtrado glomerular >90 ml/min, urato 3,6 mg/dl, Na+ 138 mmol/l, K+ 4,2 mmol/l, Cl- 104 mmol/l, calcio total 10,6 mg/dl, fosfato 3,4 mg/dl, ALAT 30 UI/l, BRT 0,66 mg/dl, CPK 109 UI/l, troponina I (hs-TnI) 59,4 ng/l, NT-proBNP 1.807 pg/ml, PCR 7,9 mg/l, Ac. anti-MPO NEGATIVO, cANCA.
- Ecocardiograma transtorácico 21/04/2021 (vídeos 1-4): derrame pericárdico moderado, sin signos de compromiso hemodinámico. Predomina en la cara posterior (15 mm) y pared lateral de VD. Colapso ligero de la pared de la aurícula derecha. Imagen de fibrina en pericardio visceral. Ventrículo izdo no dilatado, hipertrofia de la pared posterior (16 mm), función sistólica global y segmentaria normales. Leve IT fisiológica, PSP estimada 31 mmHg.
- Resonancia magnética cardiaca 21/04/2021 (vídeo 5, imágenes 5 y 6): el ventrículo izquierdo es de tamaño normal. Presenta una contractilidad segmentaria y global normal. Los tiempos T2 están prolongados, lo que señala presencia de edema difuso. Se aprecia tenue realce miocárdico parcheado difuso. El ventrículo derecho es de tamaño normal con función conservada. No presenta alteraciones en su morfología. No se observan insuficiencias ni estenosis valvulares. Derrame pericárdico circunferencial de aspecto homogéneo (espesor máximo 17 mm en la cara inferior). FEVI 57%, FEVD 61%. Realce parcheado difuso y datos de inflamación miocárdica, en relación con miocarditis aguda.
  - T1 nativo: 1147 ms (+ 4 SD respecto a normalidad).
  - T2: 162 ms.
  - Volumen extracelular: 31%.
- Biopsia de fosa nasal 21/04/2021: estroma mucoso con mínima inflamación crónica inespecífica. No se observan imágenes de vasculitis.
- Análisis citométrico 14/05/2021: muestra de sangre periférica que presenta predominio granulocítico con área linfoide en porcentaje normal de predominio T con cociente CD4/CD8 normal (CD4/CD8:1.5), sin alteración en la expresión de marcadores pan-T. Linfocitos B sin signos de monoclonalidad (Coc Kappa/Lambda: 1.3). Discreto incremento de esosinófilos. Conclusión: sin poblaciones linfoides anormales.
- Ecocardiograma transtorácico 08/06/2021 (vídeo 6): práctica desaparición del derrame pericárdico, persiste mínima cantidad con restos de fibrina en cara posterior. Resto del estudio dentro de la normalidad.
- Resonancia magnética cardiaca (RMC) 08/06/2021 (imagen 7 y 8): ventrículo izquierdo no dilatado, ni hipertrófico sin alteraciones segmentarias con función sistólica normal (FE 58%). Ventrículo derecho no dilatado, ni hipertrófico sin alteraciones segmentarias con función sistólica normal (FE 54%). Focos de realce tardío nodular de aspecto residual en segmento medio de cara inferolateral y lineal mesocárdico en el septo, ya presentes en fase aguda, de menor tamaño y señal en la actualidad. Resolución del derrame pericárdico visible en control previo. En conclusión, se observan leves

alteraciones residuales sin datos de inflamación actual, con mejoría respecto al estudio realizado en fase aguda.

- Analítica 03/09/2021: Hb 14,7 g/dl, Hto 47,2%, VCM 97,7 fl, HCM 30,4 pg, leucocitos 11,06 x10^9/l, neutrófilos 66,9%, linfocitos 26%, monocitos 5%, eosinófilos 0,4%, basófilos 0,3%, neutrófilos absolutos 7,40 x10^9/l, linfocitos 2,88 x10^9/l, monocitos 0,55 x10^9/l, eosinófilos 0,04 x10^9/l, basófilos 0,03 x10^9/l, plaquetas 248.000/µl, creatinina 0,77 mg/dl, filtrado glomerular >90 ml/min, urato 4,7 mg/dl, NT-proBNP 50 pg/ml, PCR 1,3 mg/l, vitamina D (25-OH) 28 ng/ml, fracción albúmina 61,5%, alfa 1: 4,7%, alfa 2: 9,7%, beta 1: 6,6%, beta 2: 5,3%, gamma: 12,2%, proteínas totales 7,6 g/dl, albúmina 4,67 g/dl, Alfa 1: 0,36 g/dl, Alfa 2: 0,74 g/dl, Beta 1: 0,50 g/dl, Beta 2: 0,40 g/dl, Gamma: 0,93 g/dl, Ratio albúmina/globulina: 1,60.

EVOLUCIÓN CLÍNICA

El ecocardiograma transtorácico mostró un derrame pericárdico circunferencial moderado, ecogénico, sin signos de compromiso hemodinámico y una hipertrofia leve de la pared posterior del ventrículo izquierdo, sin alteraciones segmentarias (vídeos 1-4). Se planteó la sospecha de perimiocarditis aguda en el contexto de GEPA.

La RMC confirmó la presencia de edema difuso (aumento del T2) y realce miocárdico parcheado, compatible con miocarditis aguda eosinofílica (vídeo 5, imágenes 5 y 6).

Se inició tratamiento con bolos de metilprednisolona, seguido de pauta descendente de prednisona y administración subcutánea de mepolizumab.

Tras el inicio del tratamiento inmunosupresor, la paciente presentó una clara mejoría clínica y radiológica, con resolución progresiva de los infiltrados pulmonares y descenso de los niveles de eosinófilos, troponina y NT-proBNP. Un ecocardiograma de control a los tres meses mostró resolución completa del derrame pericárdico (vídeo 6). La RMC también evidenció mejoría: normalización de los valores de T2 (39 ms) y persistencia de focos de realce tardío de aspecto residual, de menor tamaño e intensidad que en la fase aguda, sin signos de inflamación activa (imagen 7 y 8).

Actualmente, la paciente se encuentra clínicamente estable, bajo seguimiento en medicina interna y sin signos de actividad de la enfermedad mientras mantiene tratamiento con mepolizumab.

DIAGNÓSTICO

- Granulomatosis eosinofílica con poliangeítis con afectación pulmonar y de vías aéreas superiores.
  - Anticuerpos ANCA negativos.
- Miocarditis eosinofílica aguda secundaria a granulomatosis eosinofílica con poliangeítis.
  - Insuficiencia cardiaca con función sistólica global conservada.

DISCUSIÓN

La granulomatosis eosinofílica con poliangeítis (GEPA), previamente conocida como síndrome de Churg-Strauss, es una vasculitis sistémica necrosante que afecta a vasos de pequeño y mediano calibre. Se caracteriza por la presencia de asma de larga evolución, eosinofilia periférica, inflamación granulomatosa extravascular y afectación multiorgánica, siendo la afectación cardiaca una de sus manifestaciones más graves. De hecho, la afectación cardiaca representa la principal causa de morbimortalidad en GEPA[1-3]. La

proporción de pacientes con compromiso cardiaco varía entre el 27,7% y el 43% según diferentes cohortes[4-6]. Se ha observado que este compromiso es más frecuente en pacientes con ANCA negativos y con fenotipo clínico eosinofílico. Por ello, se recomienda realizar estudios cardiacos de base en todos los pacientes con GEPA, incluso en ausencia de síntomas, dada la elevada incidencia y el mal pronóstico asociado[1,7].

El diagnóstico de GEPA se basa en una combinación de hallazgos clínicos, analíticos, de imagen y, en algunos casos, histológicos. Los criterios de clasificación ACR/EULAR 2022 utilizan un sistema de puntuación que considera aspectos como asma, eosinofilia, neuropatía periférica, infiltrados pulmonares, hallazgos histológicos y presencia de ANCA, entre otros[8]. Una puntuación total igual o superior a 6 permite clasificar al paciente como GEPA con alta sensibilidad y especificidad. Además, se recomienda realizar estudios complementarios como hemograma con recuento de eosinófilos, IgE total, ANCA, reactantes de fase aguda (PCR, VSG), biomarcadores cardiacos (troponina, NT-proBNP), técnicas de imagen (radiografía, TC torácico, ecocardiograma y RMC), pruebas funcionales respiratorias y estudios neurofisiológicos si hay sospecha de afectación neurológica. En algunos casos, puede ser necesaria una biopsia tisular para confirmar el diagnóstico.

Desde el punto de vista cardiaco, la afectación puede seguir un patrón evolutivo en tres fases[9]. La primera fase es inflamatoria, caracterizada por infiltración de eosinófilos en el miocardio, con liberación de proteínas granulares como MBP, ECP y EPO que inducen necrosis tisular. La segunda fase está dominada por la formación de trombos intracavitarios o intravasculares, consecuencia de la alteración de la función anticoagulante de la trombomodulina por las proteínas catiónicas eosinofílicas. Finalmente, la tercera fase consiste en la cicatrización y fibrosis miocárdica, que puede llevar a una miocardiopatía restrictiva con engrosamiento del endocardio y las válvulas, cuadro descrito clásicamente como endocarditis fibroplástica de Löffler.

Desde el punto de vista clínico, se describen dos formas predominantes de afectación cardiaca en GEPA. La miocarditis eosinofílica aguda es la forma más grave y de evolución rápida, cursando con insuficiencia cardiaca aguda, arritmias o shock, y hallazgos de edema y realce tardío subepicárdico en la RMC. Esta forma puede revertir con tratamiento inmunosupresor precoz[3]. Por otro lado, la miocardiopatía inflamatoria crónica presenta una evolución más lenta, con fibrosis miocárdica progresiva, disfunción ventricular y realce parcheado en la RMC.

Para cuantificar la afectación cardiaca y estratificar el riesgo, se ha propuesto el *score* LATE-EAST, que integra hallazgos de la RMC: la presencia de realce tardío, alteración de motilidad segmentaria, trombos intracavitarios, edema miocárdico, fracción de eyección reducida, dilatación o aneurismas, afectación del tabique y engrosamiento de la pared. A mayor puntuación, mayor es la gravedad de la enfermedad cardiaca[3].

Dado que otras entidades pueden cursar con eosinofilia e inflamación miocárdica, es esencial realizar un diagnóstico diferencial adecuado. El síndrome hipereosinofílico (HES) se define por eosinofilia persistente mayor a 1500/µl durante al menos seis meses, sin causa secundaria conocida, y con afectación orgánica[4]. Se distinguen dos variantes: la mieloproliferativa (M-HES), asociada con mutaciones como FIP1L1-PDGFRA, que responde a imatinib[6], y la linfocítica (L-HES), caracterizada por expansión clonal de linfocitos T que secretan IL-5, más sensible a corticoides y a tratamientos biológicos como mepolizumab[7]. Otras entidades a considerar incluyen la miocarditis eosinofílica aguda por fármacos o infecciones, la fibrosis endomiocárdica de Löffler, y la aspergilosis broncopulmonar alérgica, que puede simular GEPA pero sin vasculitis sistémica.

La miocarditis en GEPA es una manifestación potencialmente letal. Su reconocimiento precoz, la caracterización estructural mediante RMC y el uso de herramientas como el LATE-EAST *score* permiten establecer un pronóstico más preciso y guiar el tratamiento inmunosupresor de forma personalizada. Diferenciar GEPA de otras entidades eosinofílicas como el HES es crucial para un abordaje terapéutico adecuado.

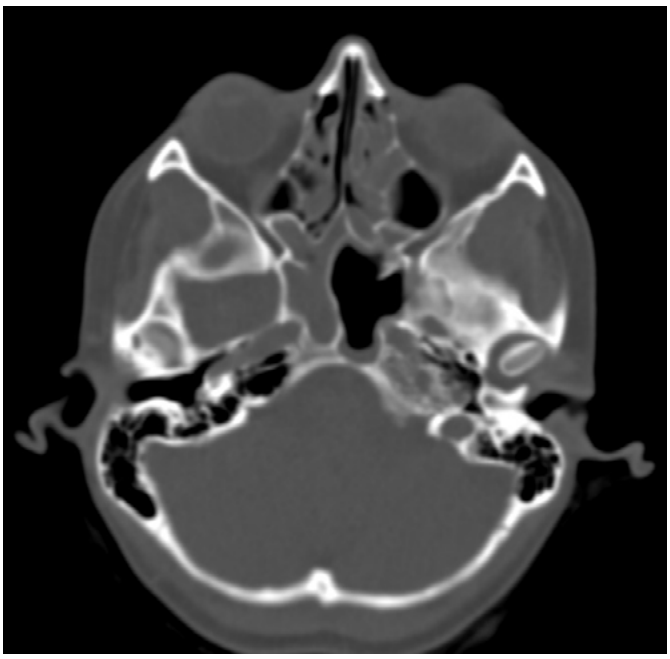

Imagen 1. TC de senos paranasales. Pólipos inflamatorios etmoidales.

Imagen 2. TC de alta resolución pulmonar. Opacidades en vidrio deslustrado parcheadas.

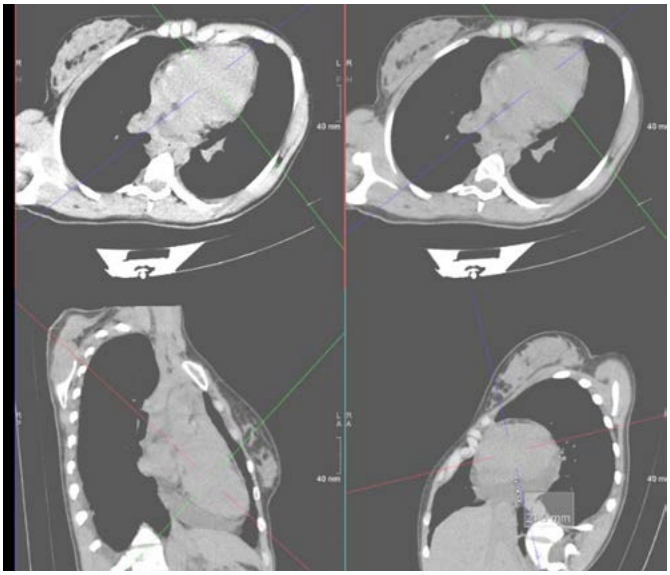

Imagen 3. Reconstrucción de TC de alta resolución pulmonar. Derrame pericárdico moderado.

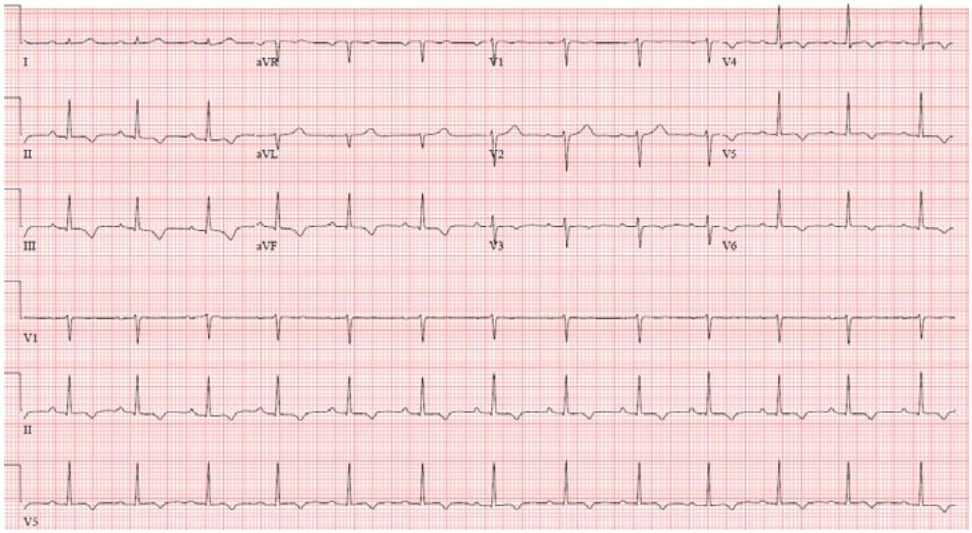

Imagen 4. Electrocardiograma. Ondas T negativas en cara inferior y lateral.

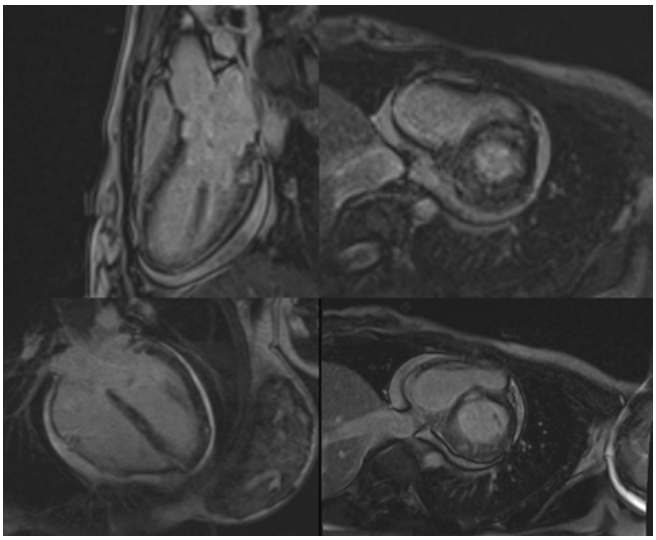

Imagen 5. RMC. Realce tardío con gadolinio. Montaje de cortes en distintos planos, con realce heterogéneo de predominio inferior y lateral.

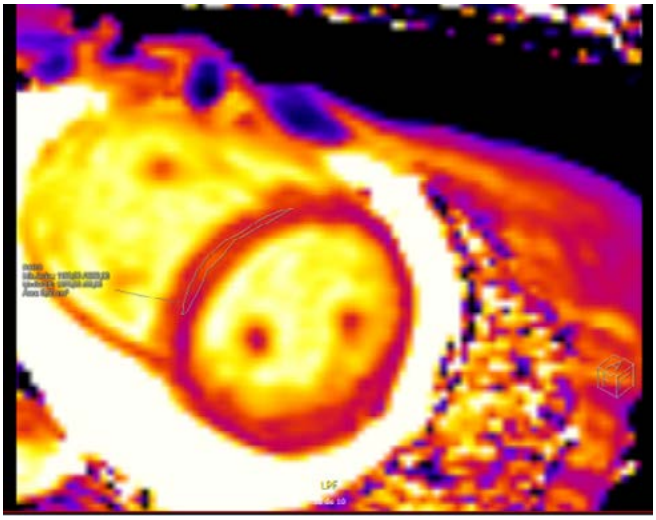

Imagen 6. Mapa T2 de RMC. Elevación del valor T2, indicativa de edema miocárdico focal.

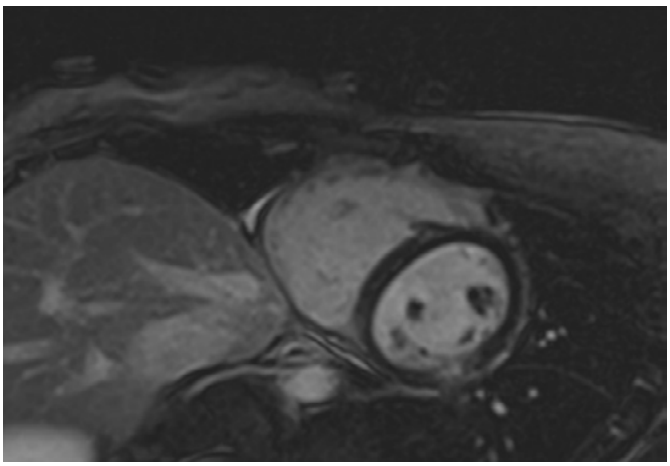

Imagen 7. RMC de control. Corte en eje corto que muestra resolución del derrame pericárdico tras tratamiento inmunosupresor.

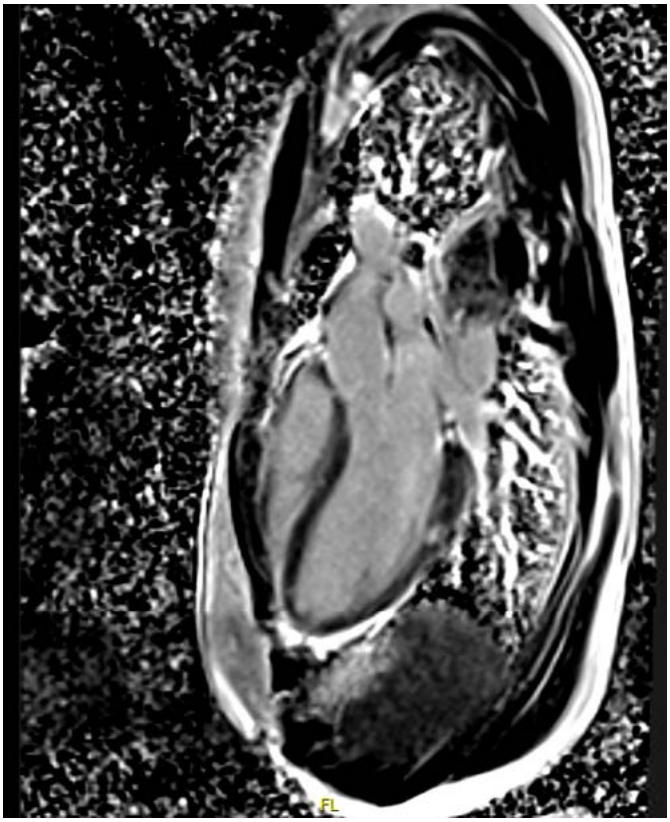

Imagen 8. RMC en eje largo (LGE). Estudio de control que muestra ausencia de nuevo realce tardío y persistencia de focos residuales, indicativos de evolución favorable tras tratamiento.

Vídeo 1.

Ecocardiograma transtorácico inicial. Eje paraesternal, con derrame a nivel posterior e hipertrofia de pared inferolateral del ventrículo izquierdo.

Vídeo 2.

Ecocardiograma transtorácico inicial. Eje corto, con derrame pericárdico moderado de predominio posterior.

Vídeo 3.

Ecocardiograma transtorácico inicial. Plano de 4 cámaras, con derrame pericárdico sin compromiso de cavidades.

Vídeo 4.

RMC inicial, secuencia cine.

Vídeo 5.

Ecocardiograma transtorácico de control tras tratamiento inmunosupresor. Resolución del derrame pericárdico.

Bibliografía

1. Pakbaz M, Pakbaz M. Cardiac involvement in eosinophilic granulomatosis with polyangiitis: A meta-analysis of 62 case reports. J Tehran Heart Cent. 2020;15(1):18–26. doi:10.18502/jthc.v15i1.3334
2. Jennette JC, Falk RJ, Bacon PA, et al. 2012 revised international Chapel Hill consensus conference nomenclature of vasculitides. Arthritis Rheum. 2013;65(1):1–11. doi:10.1002/art.37715
3. Liu X, Zhou Y, Li J, et al. Cardiac involvement in eosinophilic granulomatosis with polyangiitis: acute eosinophilic myocarditis and chronic inflammatory cardiomyopathy. Rheumatology (Oxford). 2025;64(2):722–731. doi:10.1093/rheumatology/keae085
4. Chusid MJ, Dale DC, West BC, Wolff SM. The hypereosinophilic syndrome: Analysis of fourteen cases with review of the literature. Medicine (Baltimore). 1975;54(1):1–27. doi:10.1097/00005792-197501000-00001
5. Gotlib J. World Health Organization-defined eosinophilic disorders: 2017 update on diagnosis, risk stratification, and management. Am J Hematol. 2017;92(11):1243–1259. doi:10.1002/ajh.24880
6. Cools J, DeAngelo DJ, et al. A tyrosine kinase created by fusion of the PDGFRA and FIP1L1 genes as a therapeutic target of imatinib in idiopathic hypereosinophilic syndrome. N Engl J Med. 2003;348(13):1201–1214. doi:10.1056/NEJMoa022283
7. Roufosse F. Hypereosinophilic syndrome variants: diagnostic and therapeutic considerations. Haematologica. 2009;94(9):1188–1193. doi:10.3324/haematol.2009.010421
8. Grayson PC, Ponte C, Suppiah R, et al. 2022 American College of Rheumatology/European Alliance of Associations for Rheumatology Classification Criteria for Eosinophilic Granulomatosis with Polyangiitis. Ann Rheum Dis. 2022;81(3):309–314. doi:10.1136/annrheumdis-2021-221794
9. Ogbogu PU, Rosing DR, Horne MK 3rd. Cardiovascular manifestations of hypereosinophilic syndromes. Immunol Allergy Clin North Am. 2007;27(3):457–475. doi:10.1016/j.iac.2007.07.001.

Una conexión inesperada

Beatriz Jiménez Rubio, Andrez Felipe Cubides Novoa, Pablo Soto Martín, Cynthia Nuez Cuartango, Marta Muñoz Calvo, Marta Andrés Sierra, Emilio Blanco López, María Maeve Soto Pérez, Laura Montesinos Vinader, Carlos Sánchez Sánchez, Daniel Águila Gordo

INTRODUCCIÓN

La comunicación interauricular (CIA) es considerada un defecto simple y con baja morbimortalidad, pero su gran heterogeneidad anatómica, su presentación clínica insidiosa y las posibles complicaciones a largo plazo siguen suponiendo un reto diagnóstico y terapéutico hoy en día. Presentamos el caso de una mujer de mediana edad con unos hallazgos incidentales que marcaran su pronóstico…

ANTECEDENTES, ENFERMEDAD ACTUAL Y EXPLORACIÓN FÍSICA

Antecedentes

- Mujer de 54 años.
- No alergias medicamentosas conocidas.
- Sin factores de riesgo cardiovascular ni cardiopatías conocidas.
- Colelitiasis de repetición.
- Intervenciones quirúrgicas previas: cesárea.
- Antecedentes familiares: relata antecedentes familiares de miocardiopatía que no sabe referir (natural de Colombia, donde reside el resto de la familia).

Tratamiento habitual: hidroferol 0,266 mg 1 comprimido/15 días, omeprazol 20 mg 1 comprimido/24 h, paracetamol 1 g a demanda.

Enfermedad actual

Mujer de 54 años que acude a consulta de cardiología derivada por su médico de atención primaria tras hallazgo incidental en TAC abdomino-pélvico: dilatación de aurícula derecha, vena cava inferior y venas suprahepáticas. En la anamnesis la paciente refiere edemas de miembros inferiores de varias semanas de evolución. Niega disnea de esfuerzo, no ortopnea ni disnea paroxística nocturna, no dolor torácico, no clínica de palpitaciones ni otra sintomatología acompañante. No había presentado edemas previamente.

Exploración física

- Tensión arterial 126/70 mmHg, frecuencia cardiaca 70 lpm, saturación de oxígeno basal 98%, afebril.
- Pulsos presentes y simétricos. No ingurgitación yugular.
- Auscultación cardiaca rítmica, sin soplos ni extratonos, no roce.
- Auscultación pulmonar: murmullo vesicular conservado, sin ruidos patológicos.
- Miembros inferiores (MMII): ligeros edemas con fóvea hasta tercio medio tibial, bilaterales. Resto anodina.

Pruebas complementarias

- TAC abdomino-pélvico (imagen 1): dilatación de aurícula derecha con dilatación de vena cava inferior y venas suprahepáticas.
- Electrocardiograma (ECG) (imagen 2): ritmo sinusal a 69 lpm, PR en rango, QRS estrecho con morfología de bloqueo incompleto de rama derecha. QTc en rango.
- Analítica: hemograma y coagulación anodinos, creatinina 0,76 mg/dl, filtrado glomerular CKD-EPI 89 ml/min/1,73 m2, colesterol total en suero 145 mg/dl, colesterol LDL 64 mg/dl, colesterol HDL 69 mg/dl, triglicéridos 58 mg/dl, enzimas hepáticas en rango, sodio 139,5 mmol/l, potasio 4,18 mmol/l, TSH basal 3,1 mcU/ml, hierro 94 mcg/dl, ferritina 110 ng/ml, NT-proBNP 538 pg/ml.
- Radiografía de tórax: ICT <0,5, no infiltrados parenquimatosos ni intersticiales, no pinzamiento de senos costofrénicos.
- Resonancia magnética cardiaca (RMC): se descarta la presencia de drenaje venoso anómalo de las venas pulmonares mediante esta técnica de imagen. Se completa el estudio con la valoración del Qp/Qs, y obtenemos los siguientes resultados: El Qp: 114,38 ml/lat x 64 lat/min = 7.320,32 ml/min. El Qs: 63,57 ml/lat x 59 lat/min = 3.750,63 ml/min. Lo que implica una relación Qp/Qs = 1,95. Por lo que resulta un valor hemodinámicamente significativo.
- Ecocardiograma transtorácico (vídeos 1 y 2, imagen 3): ventrículo izquierdo (VI) no dilatado ni hipertrófico, con función sistólica conservada (FEVI SBP 62%) y presiones de llenado normales. Aurícula izquierda (AI) normal y derecha (AD) ligera-moderadamente dilatada (área A4C 27 cm2). Ventrículo derecho (VD) dilatado (TSVD proximal 43 mm, distal 37 mm, diámetro basal 56 mm, medio 49 mm, longitudinal 74 mm), anillo pulmonar 31 mm; con función sistólica longitudinal y radial conservadas (TAPSE 18 mm, onda S' 13 cm/s, FAC 42%). Desde subcostal se observa con Doppler color imagen compatible con CIA tipo OS con shunt izquierda-derecha. Tronco pulmonar ligeramente dilatado (29 mm). No valvulopatías significativas. IT ligera (Vel máx. 1,5 m/s, GP máx. 20 mmHg) que permite estimar una PSAP de 28 mmHg (20+8). Vena cava inferior (VCI) ligeramente dilatada (21 mm) con colapso inspiratorio conservado. CONCLUSIONES: probable CIA tipo *ostium secundum* (OS) con dilatación de cavidades derechas. VD normofuncionante.
- Ecocardiograma transesofágico (ETT) (vídeos 3-5 3, imagen 4): defecto septal interauricular tipo CIA *ostium secundum* con *shunt* izquierda-derecha. Dimensiones:
  - 0º: dimensiones CIA 12,3 mm, remanente auriculoventricular (AV) 4,5 mm, remanente posterior 5 mm.
  - 30º: CIA 14,5 mm
  - 45ª: CIA 14,6 mm, remanente aórtico 4 mm (en rango 30-75º reborde no mayor de 4 mm), remanente posterosuperior 11,5 mm.
  - 90º: CIA 14 mm, remanente VCS 10 mm, remanente VCI 6,8 mm.
  - Dimensiones 3D: diámetro mayor 16,7 mm diámetro menor 15,6 mm, área 2 cm^2.
- Válvula mitral sin afectación orgánica de interés, con insuficiencia mitral (IM) leve. Válvula aórtica trivalva sin alteraciones. CONCLUSIONES: CIA *ostium secundum* con *shunt* izquierda-derecha. Remanentes aórticos, AV y posterior limítrofes para considerar apto para cierre percutáneo. IM leve.

EVOLUCIÓN CLÍNICA

Apoyados por los hallazgos del TAC abdomino-pélvico, el ECG (BIRDHH) y la clínica de la paciente (clínica de IC derecha con edemas de MMII) inicialmente se decide solicitar una RMC para descartar drenaje venoso anómalo de venas pulmonares y calcular el Qp/Qs en caso de *shunt*. En dicha prueba se descarta drenaje venoso anómalo y se informa de un Qp/Qs significativo, por lo que se solicita ecocardiograma transtorácico (ETT) reglado. Este confirma la dilatación de cavidades derechas, estando el VD normofuncionante, y aporta el diagnóstico de CIA tipo OS con *shunt* izquierda-derecha. Dado que la paciente se encuentra sintomática, presenta afectación hemodinámica con dilatación de cavidades derechas, y no tenemos una alta probabilidad de hipertensión pulmonar (HTP), se decide realizar cierre del defecto.

De cara a elegir la técnica de reparación más adecuada (percutánea vs. quirúrgica) se solicita un ETT. Evaluamos el caso conjuntamente con la unidad de imagen cardiaca y hemodinámica, y dado que las características anatómicas del defecto no la hacen buena candidata para cierre percutáneo, se decide cierre quirúrgico.

Contactamos con hospital de referencia para cirugía cardiaca (ya que no disponemos de dicho servicio en nuestro centro) y se deriva para cierre del defecto. La cirugía cursa sin complicaciones, y la paciente pudo ser dada de alta de forma precoz.

Durante el seguimiento la paciente ha permanecido asintomática, sin presentar edemas de MMII ni otra sintomatología de insuficiencia cardiaca (IC). La radiografía de tórax de control no muestra cardiomegalia ni datos congestivos (imagen 4). En ETT de control (realizado a los 3 meses de la cirugía) no se objetiva flujo residual a través del defecto, presenta normalización de las dimensiones de AD, la VCI no está dilatada (con colapso inspiratorio conservado), pero persiste dilatación de VD, con función longitudinal reducida y radial conservada:

- Ecocardiograma transtorácico posintervención (vídeo 6, imágenes 6 y 7): VI no dilatado, FEVI SBP 61%. Relación E/E' promedio 7. VD dilatado (diámetro basal 46,5 mm, medio 35 mm, longitud 63 mm) con parámetros de función longitudinal reducidos (TAPSE 11 mm, onda S' 9 cm/s) pero función radial conservada (FAC 49%). AI y AD de tamaño normal (área AD 17 cm2). IT ligera (Vel máx. 2,35 m/s, GP máx. 22 mmHg) que permite estimar una PSAP de 25 mmHg, sin otros signos indirectos de HTP (salvo dilatación de VD). Baja probabilidad de HTP. VCI no dilatada con colapso conservado. Se explora septo interauricular en diferentes planos, encontrándose íntegro y sin objetivarse paso de flujo a su través mediante Doppler color. CONCLUSIONES: SIA íntegro tras cierre de CIA tipo OS. VD dilatado, similar a estudio previo, con función longitudinal reducida pero radial conservada. AD no dilatada. VI de dimensiones normales con FEVI conservada. Insuficiencia tricuspídea (IT) ligera. Probabilidad baja de HTP.

Dado que la reparación del defecto se ha realizado en la edad adulta, y que presenta dilatación y disfunción longitudinal de cavidades derechas, se ha optado por realizar un seguimiento regular cada 1-2 años. Hasta la fecha no ha presentado clínica de palpitaciones ni se han registrado taquiarritmias.

DIAGNÓSTICO

- Comunicación interauricular tipo *ostium secundum* con *shunt* izquierda-derecha y repercusión hemodinámica.
- Dilatación y disfunción de cavidades derechas.
- Insuficiencia cardiaca derecha ligera.

DISCUSIÓN

La CIA representa la cardiopatía congénita más frecuente diagnosticada en el adulto. Distinguimos varios tipos en función de su localización, siendo la CIA tipo *ostium secundum* (OS) la más frecuente (80%)[1].

Inicialmente la CIA simple genera un cortocircuito izquierda-derecha, causando sobrecarga de volumen del VD e hiperaflujo pulmonar. Habitualmente los pacientes se mantienen asintomáticos hasta la edad adulta, iniciando la sintomatología tras los 40 años: disnea de esfuerzo, reducción de la capacidad funcional y taquiarritmias supraventriculares (*flutter* y fibrilación auricular); siendo menos frecuente la insuficiencia cardiaca derecha y las infecciones pulmonares[1,2].

La ecocardiografía juega un papel fundamental tanto para el diagnóstico como para la adecuada cuantificación y caracterización del defecto, lo que permite decidir el manejo y la técnica de reparación más adecuada. En presencia de defectos muy pequeños o mala ventana acústica se recomienda el uso de técnicas de imagen avanzadas[1,2,3].

En pacientes con PAP elevada estimada por ETT (PSAP >40 mmHg o signos indirectos de hipertensión pulmonar (HTP) cuando esta no se pueda calcular) es necesaria la realización de un cateterismo para determinar las resistencias vasculares pulmonares (RVP): si son <5 WU, el cierre del defecto es seguro y ha demostrado beneficios en la PAP y los síntomas[1].

La decisión de intervenir depende principalmente del tamaño del defecto, la presencia de síntomas y las complicaciones asociadas. Aquellos pacientes con evidencia de sobrecarga de volumen del VD y sin HTP ni disfunción del VI deben someterse a cierre de la CIA independientemente de los síntomas (clase de recomendación I, nivel de evidencia B). Si presentan HTP, pero las RVP medidas por cateterismo están entre 3-5 WU, se debe considerar el cierre si el *shunt* es significativo (Qp/Qs >1,5) (clase de recomendación I, nivel de evidencia C). Si las RVP >5 WU, se recomienda tratar la HTP y revalorar el cierre (fenestrado) durante el seguimiento si descienden <5 WU y el Qp/Qs >1,5 (clase de recomendación IIb). En pacientes con disfunción sistólica o diastólica del VI se recomienda realizar una prueba de oclusión con balón para evaluar la respuesta. También está indicado el cierre en pacientes con sospecha de embolia paradójica, independientemente del tamaño del defecto, siempre que no tengan HTP ni disfunción del VI[1].

En pacientes con fibrilación auricular o *flutter*, la ablación debería plantearse antes de la intervención, ya que el cierre con dispositivo dificulta el acceso[1].

El cierre percutáneo mediante dispositivo es el método de elección para el cierre de la CIA OS siempre que sea anatómicamente posible (bordes estables suficientes para el anclaje, habitualmente >5 mm excepto en remanente aórtico; diámetro forzado ≥38 mm, que no sean excesivamente grandes ni múltiples…)[1,2,6]. Esta técnica ha demostrado ser eficaz en la reducción de complicaciones a largo plazo y en la mejora de la calidad de vida, además de tener menos riesgo quirúrgico, con tiempos de recuperación más cortos y menor tasa de complicaciones. Tras el procedimiento es necesario mantener antiagregación durante al menos 6 meses con ácido acetilsalicílico 75 mg/día[1].

En cualquier caso, realizar el cierre por debajo de los 25 años se ha asociado con una mejor respuesta, un excelente pronóstico y una supervivencia normal[3,7]. La morbimortalidad aumenta con edades de cierre más avanzadas, y se ha observado que el cierre tras los 40 años no afecta a la probabilidad de aparición de arritmias durante el seguimiento, que mantiene una prevalencia del 40-60%[4,5,1].

La respuesta hemodinámica y el remodelado son evidentes casi de forma inmediata tras el cierre (aunque este proceso puede alargarse 1 año)[2]. La disminución de los volúmenes del VD y el aumento del

llenado del VI, están inversamente relacionados con la edad en el momento del cierre. La dilatación persistente del VD y la IT funcional residual aparecen más frecuentemente en pacientes con cierre tardío y un volumen telediastólico del VD >75 ml/m^2 en el momento del cierre, asociando mayor probabilidad de disfunción derecha[2,7].

Imagen 1. TAC abdomino-pélvico. Dilatación de ventrículo y aurícula derechos.

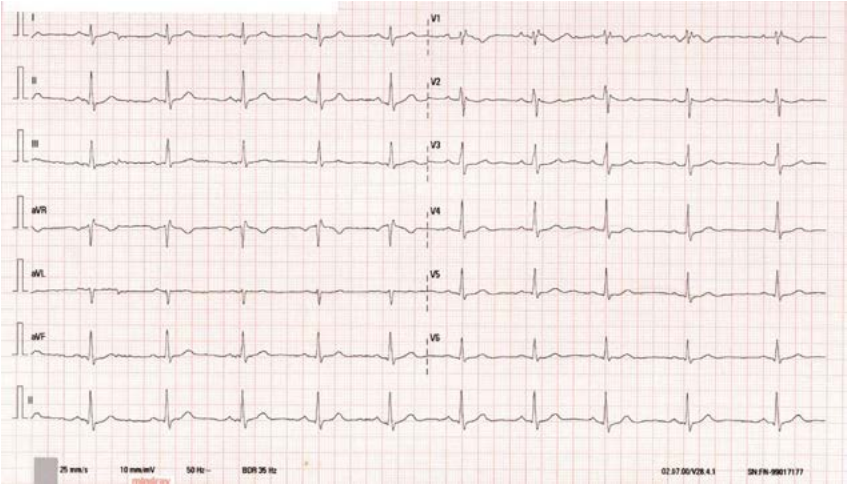

Imagen 2. ECG. Ritmo sinusal a 62 lpm, bloqueo incompleto de rama derecha.

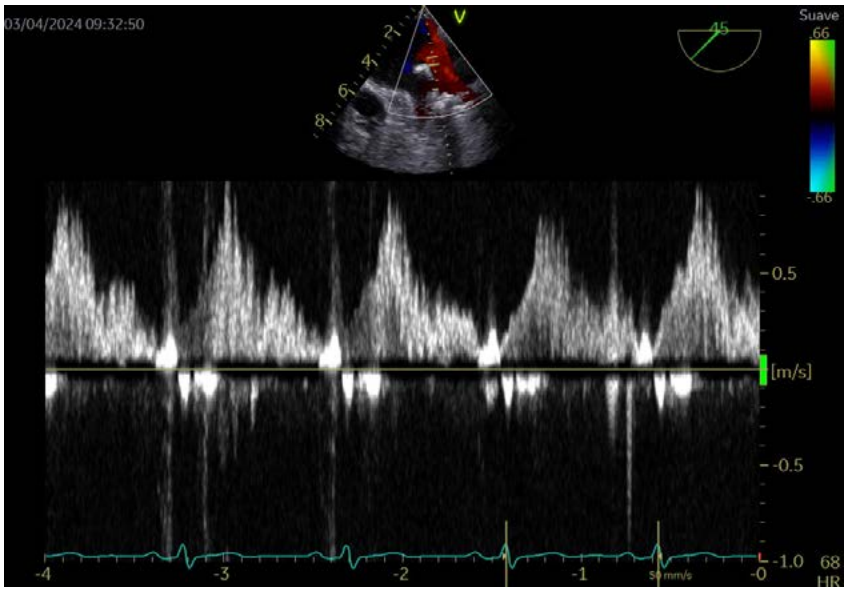

Imagen 3. ETE. Doppler pulsado en flujo de CIA.

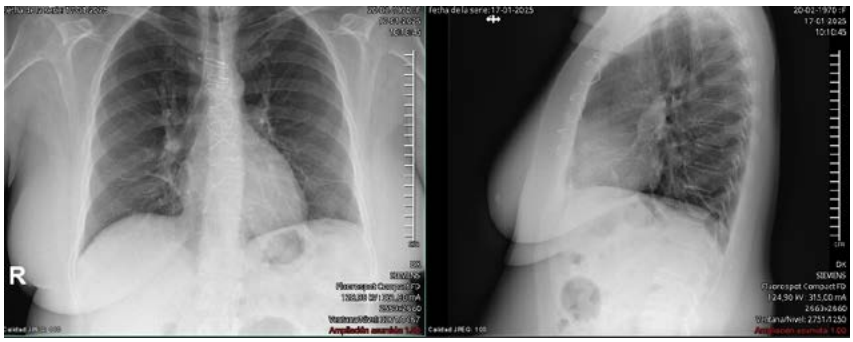

Imagen 4. Radiografía de tórax. Cerclajes de esternotomía, ICT normal, sin signos de congestión.

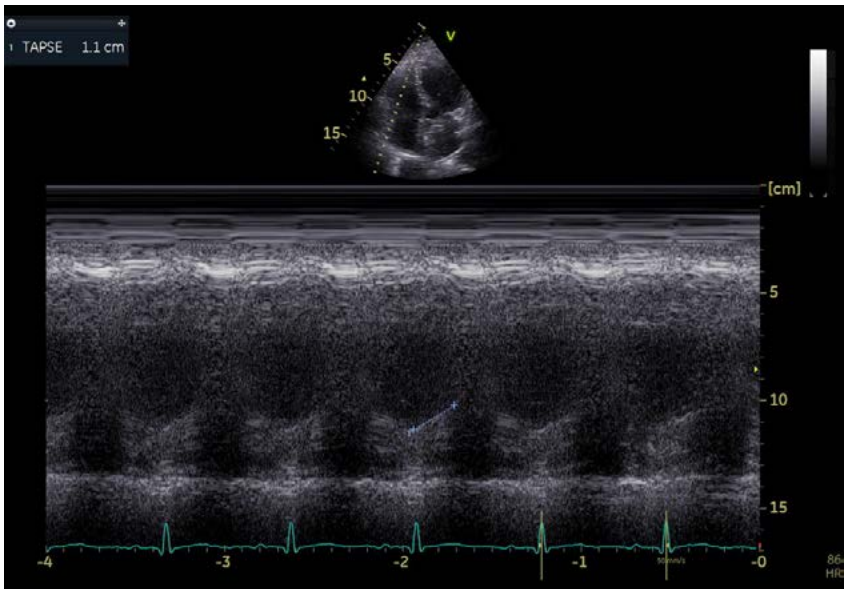

Imagen 5. ETT plano apical 4 cámaras, modo M en anillo tricuspídeo. TAPSE reducido.

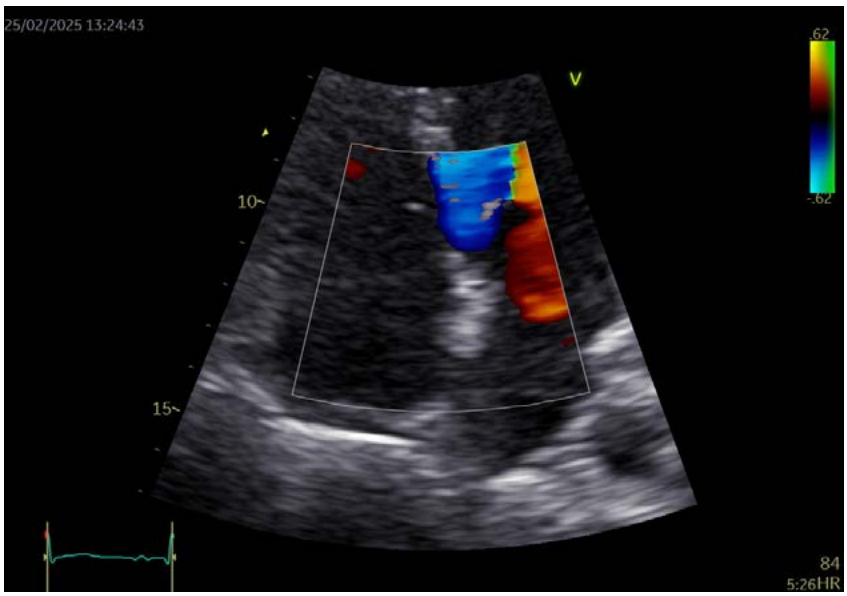

Imagen 6. ETT plano apical 4 cámaras, SIA íntegro.

Vídeo 1.

ETT plano paraesternal, eje corto. Dilatación de VD.

Vídeo 2.

ETT plano subcostal. Flujo izquierda-derecha sugestivo de CIA tipo OS.

Vídeo 3.

ETE a 0º, imagen simultánea con y sin Doppler color. CIA tipo OS con shunt izquierda-derecha.

Vídeo 4.

ETE a 60º sin Doppler color, que muestra remanente aórtico muy pequeño.

Vídeo 5.

ETE. Imagen 3D del defecto.

Vídeo 6.

ETT plano apical 4 cámaras. Dilatación de VD.

Bibliografía

1. H. Baumgartner et al. Guía ESC 2020 para el tratamiento de las cardiopatías congénitas del adulto. *Rev Esp Cardiol*. 2021;74(5):436.e1–436.
2. Brida M, Chessa M, Celermajer D, et al. Atrial septal defect in adulthood: a new paradigm for congenital heart disease. *Eur Heart J*. 2022 Jul 21;43(28):2660-2671.
3. Lindsey JB, Hillis LD. Clinical update: atrial septal defect in adults. *Lancet* 2007; 369:1244-1246.
4. Murphy JG, Gersh BJ, McGoon MD, et al. Long-term outcome after surgical repair of isolated atrial septal defect. Follow-up at 27 to 32 years. *N Engl J Med* 1990; 323:1645-1650.
5. Attie F, Rosas M, Granados N, Zabal C, Buendia A, Calderon J. Surgical treatment for secundum atrial septal defects in patients >40 years old. A randomized clinical trial. *J Am Coll Cardiol*. 2001;38:2035-2042.
6. Silvestry FE, Cohen MS, Armsby LB, et al. Guidelines for the echocardiographic assessment of atrial septal defect and patent foramen ovale: from the American Society of Echocardiography and Society for Cardiac Angiography and Interventions. *J Am Soc Echocardiogr* 2015; 28:910-958.
7. Humenberger M, Rosenhek R, Gabriel H, et al. Benefit of atrial septal defect closure in adults: impact of age. *Eur Heart J*. 2011;32:553-560.

Edema agudo de pulmón con FEVI conservada

Paula Jiménez Vázquez, Rocío Rodríguez Santolino, Elisa Carmona Cuevas, Manuel Carmona Baena, Juan Manuel Montalvo Luque, Pablo Rodríguez Alonso, Álvaro Velasco de Andrés, Víctor Juárez Olmos

INTRODUCCIÓN

Presentamos el caso de un varón de 64 años que ingresa en unidad coronaria por *shock* obstructivo secundario a trombosis de prótesis biológica mitral (imagen 1).

ANTECEDENTES, ENFERMEDAD ACTUAL Y EXPLORACIÓN FÍSICA

Varón de 64 años con antecedente de doble prótesis aórtica y mitral biológica implantadas en 2022, enfermedad renal crónica (ERC) en hemodiálisis, pancreatitis de repetición y muy mala adherencia al tratamiento por enolismo. Sin indicación de medicación anticoagulante.

PRUEBAS COMPLEMENTARIAS

- Radiografía de tórax (imagen 1): índice cardiotorácico (ICT) conservado, redistribución perihiliar, infiltrados bibasales.
- Electrocardiograma (ECG) (imagen 2): ritmo de base en fibrilación auricular (FA) a 72 lpm, eje normal, QRS estrecho, rectificación ST precordiales izquierdas y cara lateral alta, onda T negativa asimétrica aVL.
- Ecocardiograma transtorácico (ETT) (imagen 3, vídeo 1): ventrículo izquierdo (VI) no dilatado, FEVI conservada, hiperdinámico, sin alteraciones de la contractilidad segmentaria. IVT del TSVI 7 mm. Ventrículo derecho (VD) no dilatado con función global normal. Prótesis mitral biológica normoposicionada, con velos engrosados y restricción de su apertura, con gradiente medio aumentado (34 mmHg). Insuficiencia tricuspídea (IT) leve que permite estimar PSAP 50 + 15 mmHg. Vena cava inferior (VCI) dilatada sin colapso inspiratorio. No derrame pericárdico.
- Ecocardiograma transesofágico (ETE) dirigido (vídeo 2-4): apertura restringida de los velos, dificultad para el vaciamiento auricular ('humo auricular') y aumento de densidad en la cara ventricular de los velos compatible con trombosis de la prótesis.

EVOLUCIÓN CLÍNICA

Ingresa en la unidad coronaria en situación de *shock* cardiogénico SCAI D y edema agudo de pulmón que requiere intubación emergente con función biventricular conservada (imagen 1). En el ecocardiograma llama la atención un gradiente de la prótesis mitral extremadamente aumentado (gradiente

medio 34 mmHg) no presente previamente. Asocia un gasto cardiaco bajo, ventrículo izquierdo vacío e hiperdinámico y un gradiente VD-AD aumentado (imagen 3, vídeo 1).

Ante la sospecha de una trombosis protésica aguda, se decide realizar un ETE que confirma la sospecha, visualizándose una apertura restringida de los velos, dificultad para el vaciamiento auricular ('humo auricular') y aumento de densidad en la cara ventricular de los velos compatible con trombosis de la prótesis (vídeos 2-4).

Descartada la intervención quirúrgica por futilidad en un paciente con múltiples comorbilidades, se decide realizar fibrinólisis con alteplasa que resulta altamente efectiva, retirándose las drogas vasoactivas (vasopresina, noradrenalina y adrenalina) en pocas horas, recuperando una buena perfusión tisular y pudiendo ser extubado dos días después. El gradiente medio transmitral se normalizó, pasando a ser de 4 mmHg al día siguiente.

DIAGNÓSTICO

Shock cardiogénico obstructivo (SCAI D) secundario a trombosis valvular protésica biológica mitral.

DISCUSIÓN

Presentamos el caso clínico principalmente por dos motivos. La primera, que la trombosis protésica aguda de válvula biológicas, aunque muy infrecuente, existe. La segunda, que el *shock* obstructivo es un gran simulador y si no realizamos un diagnóstico preciso los pacientes son inmanejables. En retrospectiva parece sencillo, pero el paciente fue inicialmente catalogado como un edema agudo de pulmón normotensivo con función conservada asociado a su ERC y la mala adherencia a diálisis.

La trombosis protésica es una complicación más frecuentemente observada en las prótesis mecánicas que en las biológicas. La presentación clínica de la trombosis protésica abarca desde un hallazgo incidental hasta un *shock* obstructivo o eventos tromboembólicos. La zona donde más frecuentemente se forman trombos en las prótesis biológicas es en el 'neoseno', localizada entre las valvas protésicas y el *stent*.

El diagnóstico de sospecha inicial se realiza mediante el ETT, siendo necesario en la mayoría de los casos la realización de ETE para su confirmación. Se visualizará un engrosamiento y disminución de la movilidad de los velos, adherencia de masas de contorno irregular de ecogenicidad similar al miocardio, y aumento del gradiente valvular con respecto al ecocardiograma previo. La obstrucción se define como un aumento >50% del gradiente valvular (o aumento >10 mmHg del gradiente en la prótesis aórtica). La fluoroscopia y la TC son otras pruebas de imagen que se pueden emplear para el diagnóstico. El TC cardiaca es la prueba más sensible, permite detectar trombosis en fase muy precoz previa a presentar repercusión hemodinámica. En las trombosis protésicas biológicas, los hallazgos visualizados con la TC son el engrosamiento hipoatenuado de las valvas (HALT) y la reducción de su excursión sistólica (RLM), siendo estas características graduadas en gravedad del 1 al 4. Estos hallazgos pueden visualizarse de forma precoz antes del aumento de gradiente valvular y repercusión clínica. La TC también permite diferenciar entre *pannus* y trombosis protésica.

Las estrategias terapéuticas de las que se disponen en las trombosis protésicas biológicas son tres: anticoagulación, trombólisis y cirugía. En pacientes estables hemodinámicamente y con trombos <10 mm, se optará por la anticoagulación (las guías recomiendan empleo de antagonistas de la vitamina K, aunque recientemente se ha probado la efectividad también de los ACOD) durante 3-6 meses, con repetición posterior de la TC para confirmar la resolución del trombo.

En caso de inestabilidad hemodinámica, trombos de gran tamaño o embolización, la primera opción recomendada por las guías europeas será la cirugía (trombectomía frente a sustitución valvular). También se optará por la cirugía en aquellas situaciones de ausencia de resolución de la trombosis tras adecuada anticoagulación. La trombólisis tiene riesgo de hemorragia y tromboembolia, y quedaría reservada para situaciones de alto riesgo quirúrgico e inestabilidad hemodinámica, preferentemente en trombosis valvulares derechas. Las guías americanas ponen al mismo nivel la cirugía y la trombólisis en situación de inestabilidad hemodinámica, considerando una u otra según el perfil del paciente. La trombólisis recomendada es a dosis baja y en infusión lenta. Las contraindicaciones para la fibrinólisis son la presencia de trombo en la aurícula izquierda, ictus isquémico los 3 meses previos, ictus hemorrágico previo, diátesis hemorrágica (incluido INR >3).

Finalmente, se ha descrito en trombosis valvulares mecánicas en situación de inestabilidad hemodinámica con elevado riesgo quirúrgico y contraindicación para la trombólisis, la alternativa de la manipulación transcatéter de la válvula protésica de forma urgente como puente a posteriormente a cirugía una vez mejore la situación hemodinámica. Esta alternativa aún no se encuentra contemplada en las guías y solo se disponen resultados de escasos casos.

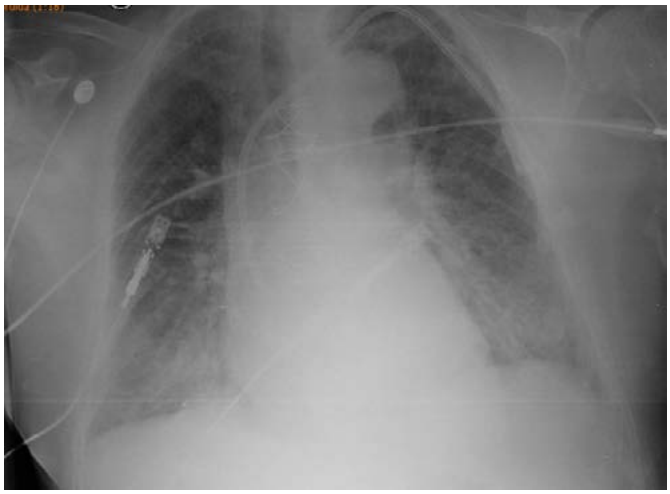

Imagen 1. Radiografía de tórax.

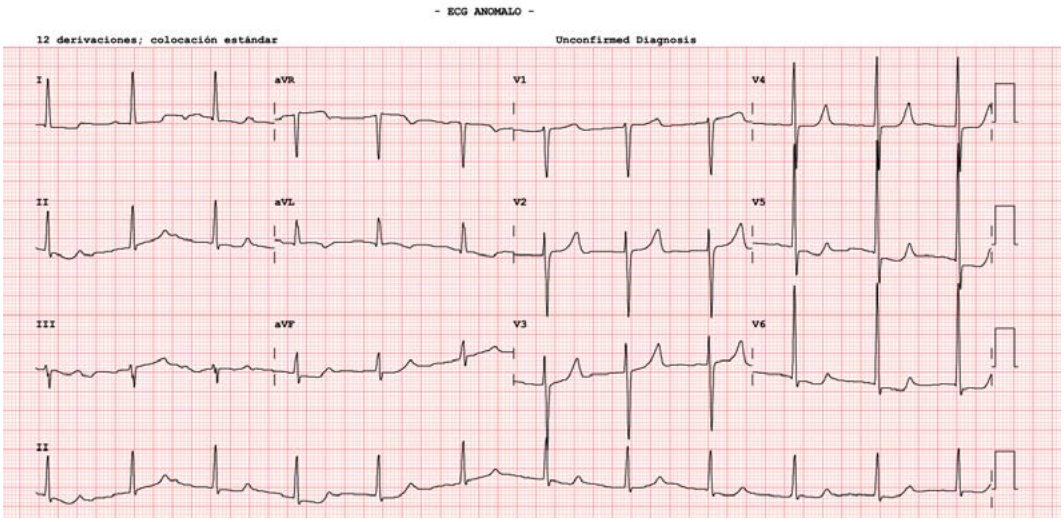

Imagen 2. ECG.

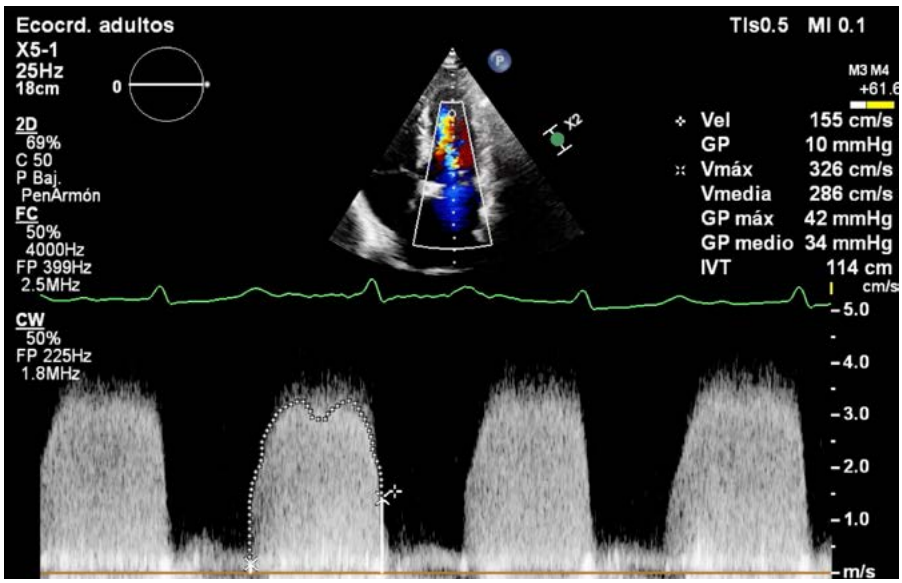

Imagen 3. ETT. Gradiente medio mitral aumentado.

Vídeo 1.

ETT. VI vacío, hiperdinámico. Prótesis biológica mitral con velos engrosados.

Vídeo 2.

ETT.

Vídeo 3.

ETE. Engrosamiento de los velos, restricción de su apertura, humo auricular.

Vídeo 4.

ETE. Engrosamiento de los velos, restricción de su apertura, humo auricular.

Bibliografía

1. Chitturi, K. R., Aladin, A. I., Braun, R., et al. Bioprosthetic aortic valve thrombosis: Definitions, clinical impact, and management: A state-of-the-art review. *Circulation. Cardiovascular Interventions*, *17*(7), e014143. doi.org/10.1161/CIRCINTERVENTIONS.123.014143
2. Soria Jiménez CE, Papolos AI, Kenigsberg BB, et al. Management of mechanical prosthetic heart valve thrombosis: JACC review topic of the week. J Am Coll Cardiol [Internet]. 2023;81(21):2115–27. Disponible en: dx.doi.org/10.1016/j.jacc.2023.03.412

[3] Otto CM, Nishimura RA, Bonow RO, et al. 2020 ACC/AHA guideline for the management of patients with valvular heart disease: A report of the American college of cardiology/American heart association joint committee on clinical practice guidelines. Circulation [Internet]. 2021;143(5):e72–227. Disponible en: dx.doi.org/10.1161/CIR.0000000000000923

[4] 2021 ESC/EACTS Guidelines for the management of valvular heart disease [Internet]. Escardio.org. [citado el 21 de marzo de 2025]. Disponible en: escardio.org/Guidelines/Clinical-Practice-Guidelines/Valvular-Heart-Disease-Guidelines

[5] Tratamiento percutáneo de trombosis valvular protésica recurrente [Internet]. Recintervcardiol.org. [citado el 21 de marzo de 2025]. Disponible en: recintervcardiol.org/es/caso-clinico/tratamiento-percutaneo-de-trombosis-valvular-protesica-recurrente

Remando a contracorriente: control lipídico más allá de las estatinas

Francisco Romano Matos, Sheila Martínez Gutiérrez, Elena Fuente González, Pedro Peña Ortega, Mario Galván Ruiz, María del Val Groba-Marco, Miguel Fernández de Sanmamed, Antonio García Quintana

INTRODUCCIÓN

El manejo de la dislipemia en los pacientes trasplantados cardiacos puede suponer un reto clínico debido a la enfermedad cardiovascular preexistente o las interacciones farmacológicas con los inmunosupresores. Este caso clínico muestra un ejemplo de manejo de dislipemia de difícil control en un paciente trasplantado cardiaco con intolerancia a las estatinas.

ANTECEDENTES, ENFERMEDAD ACTUAL Y EXPLORACIÓN FÍSICA

Antecedentes personales

- No alergias medicamentosas conocidas.
- Hipertensión arterial.
- Dislipemia mixta.
- Enfermedad renal crónica G3aA1.
- Hipotiroidismo subclínico secundario a amiodarona y TPO positivos.
- Antecedentes cardiológicos: insuficiencia cardiaca avanzada por miocardiopatía dilatada con disfunción ventricular izquierda grave de origen isquémico.
  - En 1994 presentó un síndrome coronario agudo con elevación del segmento ST (SCACEST) anterior con tratamiento médico.
  - En 1997, SCASEST con *stent* a descendente anterior (DA).
  - En mayo de 2013 cateterismo por episodio de taquicardia ventricular (TV), con enfermedad arterial coronaria (EAC) multivaso con lesión moderada en DA proximal al *stent* y coronaria derecha (CD) ocluida 100% con circulación colateral.
  - En junio de 2013, por episodios de TV, implante de desfribrilador automático implantable (DAI) tricameral con electrodo epicárdico.
  - Fibrilación auricular (FA) paroxística anticoagulada con apixabán.
  - Varios ingresos por insuficiencia cardiaca descompensada en contexto de FA con respuesta ventricular rápida con mal control de frecuencia con tratamiento médico y recurrencia precoz tras cardioversión eléctrica.
  - Trasplante cardiaco ortotópico electivo en marzo de 2020 con injerto normofuncionante.
- En febrero de 2022, neumonía bilateral grave por SARS-CoV-2.

Enfermedad actual

Varón de 69 años con insuficiencia cardiaca avanzada que en marzo de 2020 se somete a un trasplante cardiaco ortotópico como tratamiento de una miocardiopatía dilatada isquémica. El paciente presenta una buena evolución inmediata, por lo que tras la primera biopsia endomiocárdica (BEM) con resultado de 1R (rechazo leve, clasificación ISHLT 2004) e injerto normofuncionante el paciente es dado de alta. A nivel analítico destacaba una creatinina de 1,30 mg/dl, hiponatremia leve (sodio 132 mEq/l) con resto de iones en rango, hipoproteinemia (proteínas 5,41 g/dl), hemoglobina de 10,30 g/dl y niveles de tacrolimus en rango con 10,40 ng/ml. El perfil lipídico mostraba un colesterol total de 125 mg/dl, LDL de 45,7 mg/dl, HDL de 52 mg/dl y triglicéridos de 136,5 mg/dl.

Exploración física

- Tensión arterial (TA) 127/54 mmHg, frecuencia cardiaca (FC) 85 lpm, saturación de O_2 98% basal. Buen estado general. Consciente y orientado en las 3 esferas. Normohidratado, normocoloreado y normoperfundido. Eupneico. Afebril.
- Auscultación cardiopulmonar: ruidos cardiacos rítmicos sin soplos audibles.
- Murmullo vesicular conservado sin ruidos sobreañadidos. Miembros inferiores sin edemas ni signos de trombosis venosa profunda.

PRUEBAS COMPLEMENTARIAS

- Analítica 04/2020: glucosa 76 mg/dl, urea 54 mg/dl, creatinina 1,3 mg/dl, filtrado glomerular estimado 57,66 ml/min/1,73 m^2, ion sodio 133 mEq/l, ion potasio 5,18 mEq/l, cloruro 102 mEq/l, proteínas totales 5,25 g/dl, calcio 8,5 mg/dl, magnesio 2,09 mg/dl, creatincinasa (CK) 32 U/l, propéptido natriurético de tipo B 2901 pg/ml, aspartato aminotransferasa (AST) 14 U/l, alanina aminotransferasa (ALT) 25 U/L, tacrolimus (FK-506) 4,7 ng/ml, lactato deshidrogenasa (LDH) 276 U/l, bilirrubina total 0,41 mg/dl, gamma glutamil transferasa (GGT) 32 U/l, fosfatasa alcalina 53 U/l, colesterol 125 mg/dl, colesterol HDL 52 mg/dl, cociente colesterol / colesterol HDL 2,4, colesterol LDL (estimado F.F.) 45,7 mg/dl, colesterol no HDL 73 mg/dl, triglicéridos 136,5 mg/dl, leucocitos 9.56 10^3/ul, neutrófilos 8.88 10^3/ul, linfocitos 0.37 10^3/ul, monocitos 0.29 10^3/uL, eosinófilos 0.02 10^3/ul, basófilos 0 10^3/ul, hematíes 3.13 10^6/ul, hemoglobina 9.77 g/dl, hematocrito 29,3%, VCM 93,6 fl, HCM 31,2 pg, CHCM 33,4 g/dl, ADE 14,9%, plaquetas 309 10^3/ul.
- Coronariografía 04/2020: tronco coronario izquierdo (TCI) sin lesiones; DA con pequeño trayecto intramiocárdico DA media, resto sin lesiones; circunfleja (Cx) sin lesiones; CD sin lesiones. Dominancia derecha.
- IVUS 04/2020 (imágenes 1 y 2): pequeña placa pre- y post-primera diagonal, con área luminal mínima de 9 mm2 (no significativa).
- Analítica 03/2021: glucosa 82 mg/dl, HbA1c 4,8 %, urea 34 mg/dl, creatinina 1,08 mg/dl, filtrado glomerular estimado 72 ml/min/1,73 m^2, ion sodio 142 mEq/l, ion potasio 4,16 mEq/l, cloruro 103 mEq/l, proteínas totales 6,99 g/dl, urato 5,33 mg/dl, calcio 9,65 mg/dl, creatincinasa (CK) 23 U/l, propéptido natriurético de tipo B 690 pg/ml, AST 14 U/l, ALT 13 U/l, LDH 209 U/l, bilirrubina total 0,36 mg/dl, fosfatasa alcalina 72 U/l, colesterol 206 mg/dl, colesterol HDL 48 mg/dl, cociente colesterol /colesterol HDL 4,29, colesterol LDL 114 mg/dl, colesterol no HDL 158 mg/dl, triglicéridos 221 mg/dl, tacrolimus (FK-506) 7,9 ng/ml, hormona tiroestimulante 1,4 uUI/ml, leucocitos 4,24 10^3/ul, neutrófilos 1,99 10^3/ul, linfocitos 1.56 10^3/ul, monocitos 0.55 10^3/ul, eosinófilos 0.11 10^3/ul, basófilos 0.03 10^3/ul, hematíes 4,51 10^6/ul, hemoglobina 13,3 g/dl, hematocrito 44,9%, VCM 99,6 fl, HCM 29,5 pg, CHCM 29,7 g/dl, ADE 14%, plaquetas 203 10^3/ul.
- Analítica 04/2023: glucosa 83 mg/dl, urea 58 mg/dl, creatinina 1,35 mg/dl, filtrado glomerular estimado 54 ml/min/1,73 m^2, ion sodio 142 mEq/l, ion potasio 5,2 mEq/l, cloruro 107 mEq/l, proteínas totales 7,11 g/dl, urato 7,11 mg/dl, calcio 9,93 mg/dl, propéptido natriurético de tipo B 196 pg/ml, AST 19 U/l,

ALT 20 U/l, LDH 158 U/l, fosfatasa alcalina 48 U/l, colesterol 173 mg/dl, colesterol HDL 39 mg/dl, cociente colesterol /colesterol HDL 4,44, colesterol LDL 90 mg/dl, colesterol no HDL 134 mg/dl, triglicéridos 220 mg/dl, ferritina 34 ng/ml, ácido fólico 4,8 ng/ml, vitamina B12 470 pg/ml, tacrolimus (FK-506) 6,2 ng/ml, hormona tiroestimulante 1,58 uUI/ml, T4 libre 1,22 ng/dl, leucocitos 5.65 10^3/ul, neutrófilos 2.88 10^3/ul, linfocitos 1.98 10^3/ul, monocitos 0,49 10^3/ul, eosinófilos 0.24 10^3/ul, basófilos 0.06 10^3/ul, hematíes 4.71 10^6/ul, hemoglobina 13,7 g/dl, hematocrito 42,6%, VCM 90,6 fl, HCM 29,1 pg, CHCM 32,1 g/dl, ADE 13,5%, plaquetas 356 10^3/ul, citomegalovirus, carga viral no detectable.

- Electrocardiograma (ECG) 05/2024 (imagen 3): ritmo sinusal a 77 lpm, eje izquierdo con morfología de hemibloqueo anterior izquierdo (HBAI), PR de 116 ms, QRS y ausencia de alteraciones del ST-T, con extrasístoles ventriculares (EV) frecuentes con rachas de bigeminismo.
- Ergometría 05/2024: alcanza el 86% de la frecuencia cardiaca máxima, 7 METS. No presenta signos de isquemia ni dolor precordial para el ejercicio realizado. Se objetivan EV basales y durante el esfuerzo. En el máximo esfuerzo (126 lpm) muestra un episodio de taquicardia de QRS ancho con cambio eléctrico con morfología de bloqueo de rama izquierda del haz de His (BRIHH) y ondas R positivas en cara inferior.
- Holter 05/2024: mostró ritmo sinusal con QRS estrecho, con FC máxima de 105 lpm y mínima de 55 lpm. Extrasístoles supraventriculares y ventriculares aislados. Episodios aislados de bigeminismo ventricular, con una carga de EV según el registro automático del 3%. Se observaron a su vez 2 rachas de 11 latidos de taquicardia regular, cuyos 4 primeros latidos son de QRS ancho, y los siguientes de QRS estrecho, sin clara actividad auricular objetivable, compatibles con taquicardia supraventricular con aberrancia.
- Coronariografía 06/2024 (vídeos 3 y 4): coronarias sin lesiones. Dominancia derecha.
- IVUS 06/2024 (imágenes 4-7): TCI: ALEE (área luminal ecolúcida externa): 25,9 mm2, ALM (área luminal mínima): 20,15 mm2, carga de placa: 22%, grosor íntimo-medial: 0,50 mm; DAp: ALEE: 18,32 mm2, ALM: 13,95 mm2, carga de placa: 24%, grosor íntimo-medial: 0,45 mm; DAm post dg: ALEE: 12,4 mm2, ALM: 9,20 mm2, carga de placa: 26%, grosor íntimo-medial: 0,39 mm.
- Ecocardiografía transtorácica (ETT) 12/2024 (vídeos 5 y 6): ventrículo izquierdo (VI) no dilatado con buena función global e hipertrofia ventricular izquierda (HVI) ligera. Dilatación biauricular, disfunción diastólica, insuficiencia mitral (IM) ligera, insuficiencia aórtica (IAo) grado I-II, insuficiencia tricuspídea (IT) ligera con hipertensión pulmonar (HTP) ligera. Raíz y aorta ascendente ligeramente dilatadas.
- Analítica 01/2025: glucosa 92 mg/dl, HbA1c 5,9%, urea 52 mg/dl, creatinina 1,28 mg/dl, filtrado glomerular estimado 57 ml/min/1,73 m^2, ion sodio 145 mEq/l, ion potasio 4,97 mEq/l, cloruro 102 mEq/l, osmolalidad 304 mOsm/kg, proteínas totales 7,37 g/dl, urato 8,15 mg/dl, fosfato 3,44 mg/dl, calcio 10,15 mg/dl, magnesio 2,2 mg/dl, BNP 385 pg/ml, AST 18 U/l, ALT 21 U/l, LDH 142 U/l, FA 44 U/l, colesterol 120 mg/dl, colesterol HDL 37 mg/dl, cociente colesterol /colesterol HDL 3,24, colesterol LDL 42 mg/dl, colesterol VLDL 41 mg/dl, triglicéridos 205 mg/dl, cociente triglicéridos/colesterol HDL 5,54, tacrolimus (FK-506) 7,4 ng/ml, leucocitos 6.25 10^3/ul, neutrófilos 3.08 10^3/ul, linfocitos 2.34 10^3/ul, monocitos 0.57 10^3/ul, eosinófilos 0.21 10^3/ul, basófilos 0.05 10^3/ul, hematíes 5.06 10^6/ul, hemoglobina 14,7 g/dl, hematocrito 48,1%, VCM 95,1 fl, HCM 29 pg, CHCM 30,5 g/dl, ADE 12,4%, plaquetas 254 10^3/ul, citomegalovirus, carga viral no detectable.

EVOLUCIÓN CLÍNICA

Dado que el paciente presentaba un LDL de 45,7 mg/dl y las interacciones de los fármacos antilipemiantes con los inmunosupresores, se comienza con atorvastatina 10 mg.

Al mes se realiza una nueva BEM, con resultado de 1R y un cateterismo cardiaco + IVUS (ultrasonido intravascular) para valorar la enfermedad coronaria donada. En el cateterismo cardiaco destaca tronco coronario izquierdo (TCI) sin lesiones; DA con pequeño trayecto intramiocárdico DA media, resto sin lesiones; circunfleja (Cx) sin lesiones; CD sin lesiones. Dominancia derecha. Se realiza IVUS sobre

DA observándose pequeña placa pre y post primera diagonal, con área luminal mínima de 9 mm2 (no significativa) (imágenes 1 y 2).

Durante el primer año, el paciente no presenta incidencias, realizándose las BEM protocolarias sin evidencia de rechazo significativo y con injerto normofuncionante.

Al año del trasplante, el paciente ingresa de forma programada. En la analítica de control destacaba una creatinina de 1,10 mg/dl, con un filtrado glomerular estimado de 70 ml/min/1,73^2, iones en rango, proteínas normales, NT-proBNP de 338 pg/ml, perfil hepático sin alteraciones y tacrolimus de 11,20 ng/ml. Se objetivó un deterioro del perfil lipídico, con colesterol total de 206 mg/dl, LDL de 114 mg/dl, HDL de 48 mg/dl y triglicéridos de 221 mg/dl. En este contexto, se intensifica el tratamiento hipolipemiante con atorvastatina 20 mg y ezetimiba 10 mg. Se realizó además una nueva BEM, sin rechazo significativo, y un nuevo cateterismo cardiaco sin lesiones significativas.

Durante los siguientes meses de seguimiento postrasplante, el perfil lipídico se mantuvo estable, con niveles de colesterol total entre 100-130 mg/dl, LDL entre 50-55 mg/dl y HDL entre 35-50 mg/dl. El paciente presentaba una tendencia a la hipertrigliceridemia con triglicéridos entre 150-250 mg/dl.

Sin embargo, en abril de 2023 presenta un nuevo repunte con colesterol total de 173 mg/dl, LDL de 90 mg/dl y triglicéridos de 220 mg/dl. A la anamnesis, el paciente refiere sintomatología muscular asociada a artralgias de unos meses de evolución. Dado el mal control lipídico de nuestro paciente y la sospecha de intolerancia a las estatinas, se decide iniciar tratamiento con ácido bempedoico 180 mg para optimizar el control lipídico en septiembre de 2023, continuando con la terapia combinada atorvastatina-ezetimiba.

En enero de 2024, el paciente refiere nuevamente mialgias que atribuyó a la atorvastatina, por lo que se decide suspenderla temporalmente. En abril de 2024, se consensua con el paciente reintroducir dosis bajas de estatina con rosuvastatina 5 mg.

En mayo de 2024, el paciente presenta un episodio sincopal con síntomas prodrómicos. Se realiza un electrocardiograma (ECG) que muestra ritmo sinusal a 77 lpm, eje izquierdo con morfología de hemibloqueo anterior izquierdo (HBAI), PR de 116 ms, QRS estrecho y ausencia de alteraciones del ST-T, con extrasístoles ventriculares (EV) frecuentes con rachas de bigeminismo (imagen 3). En el ecocardiograma transtorácico (ETT) se observa un injerto normofuncionante con insuficiencia aórtica ligera. Se realiza además una ergometría en la que alcanza el 86% de la frecuencia cardiaca máxima, 7 METS. No presenta signos de isquemia ni dolor precordial para el ejercicio realizado. Se objetivan EV basales y durante el esfuerzo. En el máximo esfuerzo (126 lpm) muestra un episodio de taquicardia de QRS ancho con cambio eléctrico con morfología de bloqueo de rama izquierda del haz de His (BRIHH) y ondas R positivas en cara inferior. Ante la presencia de extrasistolia ventricular y BRIHH dependiente de la frecuencia, se decide inicio de betabloqueante.

Se realizó también un Holter que mostró ritmo sinusal con QRS estrecho, con FC máxima de 105 lpm y mínima de 55 lpm. Extrasístoles supraventriculares y ventriculares aislados. Episodios aislados de bigeminismo ventricular, con una carga de EV según el registro automático del 3%. Se observaron a su vez dos rachas de 11 latidos de taquicardia regular, cuyos cuatro primeros latidos son de QRS ancho, y los siguientes de QRS estrecho, sin clara actividad auricular objetivable, compatibles con taquicardia supraventricular con aberrancia.

Dado el episodio sincopal y la extrasistolia ventricular, se decide adelantar la revisión angiográfica (vídeos 3 y 4) y estudio con IVUS. Se objetiva progresión de la enfermedad difusa y calcificada desde TCI a DA media: TCI: ALEE (área luminal ecolúcida externa): 25,9 mm^2, ALM (área luminal mínima): 20,15 mm^2, carga de placa: 22%, grosor íntimo-medial: 0,50 mm; DAp: ALEE: 18,32 mm^2, ALM: 13,95 mm^2, carga de placa:

24%, grosor íntimo-medial: 0,45 mm; DAm post dg: ALEE: 12,4 mm^2, ALM: 9,20 mm^2, carga de placa: 26%, grosor íntimo-medial: 0,39 mm (imágenes 4-7).

Dada la progresión de la enfermedad vascular del injerto, se consensua con el paciente continuar con terapia hipolipemiante con rosuvastatina 5 mg y ácido bempedoico-ezetimiba 180/10 mg.

Durante el seguimiento se objetiva una hipertrigliceridemia persistente, refiriendo el paciente una adherencia subóptima a la dieta cardiosaludable. En julio de 2024 se realiza un nuevo perfil lipídico que muestra colesterol total de 137 mg/dl, HDL de 34 mg/dl, LDL de 50,2 mg/dl y triglicéridos de 264 mg/dl. Se instruye al paciente en pautas de dieta cardiosaludable y se inicia icosapento de etilo con buena tolerancia y reducción de los triglicéridos a 141 mg/dl en octubre de 2024.

Actualmente, el paciente presenta el siguiente tratamiento: ácido acetilsalicílico 1-0-0. Bisoprolol 2,5 mg 0,5-0-0. Olmesartán/amlodipino 20 mg/5 mg 1-0-0. Rosuvastatina 5 mg 1-0-0. Ácido bempedoico/ezetimiba 180 mg/10 mg 0-0-1. Icosapento de etilo 998 mg 2-0-2. Pantoprazol 20 mg 1-0-0. Levotiroxina 25 mcg 1-0-0. Prednisona 5 mg 1-0-0. Micofenolato de mofetilo 500 mg 2-0-2. Tacrolimus 0,5 mg –0 –1 mg. Paracetamol 1 gr 1-1-1. Lorazepam 1 mg 0-0-1

En la última analítica de enero de 2025 el paciente presentó un colesterol total de 120 mg/dl, LDL de 42 mg/dl, HDL de 37 mg/dl y TG de 205 mg/dl, con 41 mg/dl de partículas remanentes.

La última ETT en diciembre de 2024 muestra VI no dilatado con buena función global e HVI ligera. Dilatación biauricular, disfunción diastólica, IM ligera, IAo grado I-II, IT ligera con HTP ligera. Raíz y aorta ascendente ligeramente dilatadas (vídeos 5 y 6).

DIAGNÓSTICO

- Trasplante cardiaco ortotópico como tratamiento de una miocardiopatía dilatada isquémica. Injerto normofuncionante.
- Dislipemia mixta. LDL 42 mg/dl y triglicéridos 205 mg/dl en tratamiento.
- Enfermedad vascular del injerto. Clasificación ISHLT 2010: CAV (*cardiac allograft vasculopathy* – vasculopatía del injerto cardiaco) 1 (leve).

DISCUSIÓN

El trasplante cardiaco ha mejorado significativamente la supervivencia de los pacientes con insuficiencia cardiaca terminal. Sin embargo, la morbimortalidad a largo plazo sigue siendo un desafío, siendo la vasculopatía del injerto cardiaco (CAV) una de las principales causas de disfunción del injerto y mortalidad tardía[1].

La CAV consiste en un engrosamiento difuso concéntrico de las arterias coronarias del injerto. Su fisiopatología es multifactorial e implica mecanismos inmunológicos y no inmunológicos, entre ellos la dislipemia, que está presente hasta en el 60-80% de los receptores de trasplante cardiaco[1,2]. Entre los factores que aumentan el riesgo de dislipemia en pacientes trasplantados se encuentran el uso de glucocorticodes y de algunos inmunosupresores, entre ellos el tacrolimus[1].

Disponemos de múltiples estrategias farmacológicas para el manejo de la dislipemia en trasplantados, y las estatinas siguen siendo el pilar fundamental, al haber demostrado eficacia en la reducción de la vasculopatía del injerto y la mejora de la supervivencia a largo plazo. Esto se debe a que además de su efecto

hipolipemiante, han demostrado presentar actividad antiinflamatoria e inmunomoduladora independiente de la reducción de LDL[2,4].

Sin embargo, su uso en este grupo de pacientes puede presentar dificultades debido a las interacciones farmacológicas con los inmunosupresores, especialmente los inhibidores de la calcineurina como el tacrolimus. Esto se debe a que los inhibidores de la calcineurina son metabolizados en el hígado por el sistema enzimático CYP450 3A. Las estatinas son sustratos metabólicos del CYP3A4, por lo que el uso concomitante con tacrolimus favorece la toxicidad muscular. Algunas estatinas presentan menor riesgo de interacción, como la fluvastatina, metabolizada a través del CYP2C9, o pravastatina o rosuvastatina que tienen solo un metabolismo mínimo por el sistema CYP[3,4].

Ante la intolerancia a las estatinas o la necesidad de una reducción adicional del LDL, se han explorado terapias alternativas. Se han publicado series demostrando la seguridad y eficacia hipolipemiante de los inhibidores de PCSK9 en pacientes trasplantados cardiacos[5].

Otra posibilidad es el uso del ácido bempedoico. Se trata de un inhibidor de la enzima adenosina trifosfato-citrato liasa, implicada en la biosíntesis de colesterol, y produce una reducción de LDL en torno a un 15-29%, llegando hasta un 38% en combinación con ezetimiba[6]. El glucurónido de ácido bempedoico es un sustrato del transportador de aniones orgánicos 3 (OAT3) y puede inhibir débilmente los transportadores OAT2, OAT3, OATP1B1 y OATP1B3. Sin embargo, ni el ácido bempedoico ni sus metabolitos son sustratos, inhibidores ni inductores del CYP450, por lo que presentan un menor riesgo de interacciones farmacológicas con el tacrolimus[6]. Por tanto, podrían posicionarse como una alternativa de tratamiento lipídico en pacientes trasplantados, si bien no existe bibliografía sobre su uso en este grupo de pacientes.

En cuanto al objetivo de LDL en los trasplantados cardiacos, no hay guías específicas o recomendaciones universalmente aceptadas sobre un umbral óptimo de LDL en estos pacientes[1,7]. Por consiguiente, se extrapolan objetivos de otras poblaciones de alto riesgo cardiovascular, como los pacientes con enfermedad aterosclerótica establecida o hipercolesterolemia familiar, considerando en general a los pacientes trasplantados cardiacos como de alto (objetivo <70 mg/dl) o muy alto riesgo (objetivo <55 mg/dl) en función de sus antecedentes y comorbilidades[8]. En todo caso, se recomienda iniciar tratamiento con estatinas precozmente siempre que no exista contraindicación en pacientes trasplantados cardiacos, ya que se ha demostrado que reducen la incidencia de fracaso del injerto en el contexto del rechazo agudo, disminuyen el engrosamiento de la íntima y aumentan la supervivencia global, debido a sus efectos antiinflamatorios e inmunomoduladores[1,2,4,7].

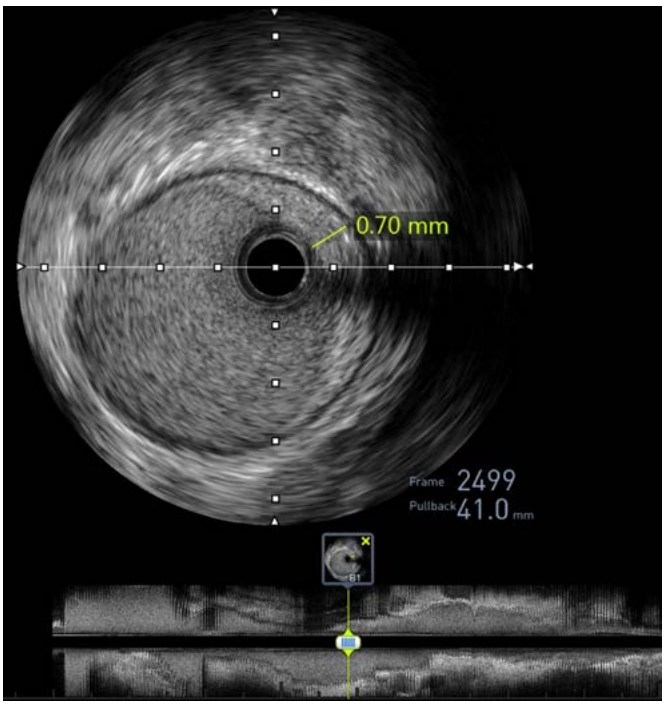

Imagen 1. IVUS 2020: pequeña placa.

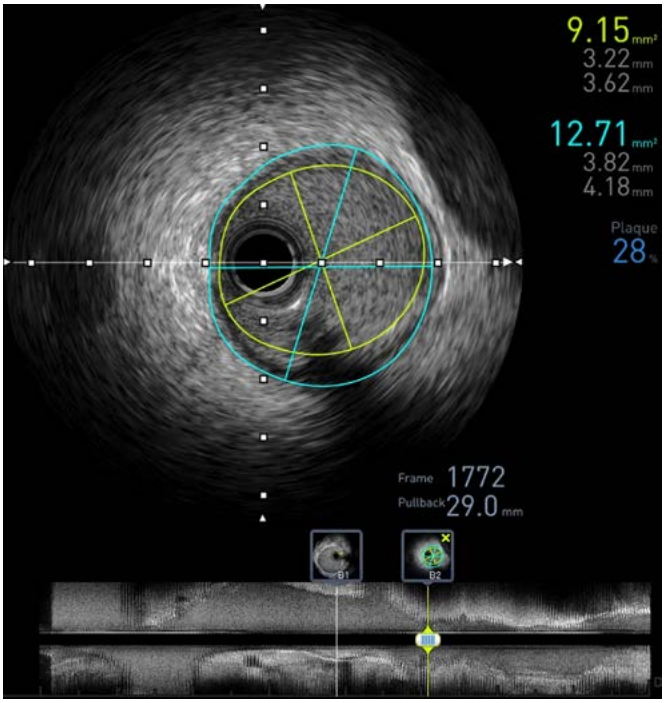

Imagen 2. IVUS 2020: pequeña placa.

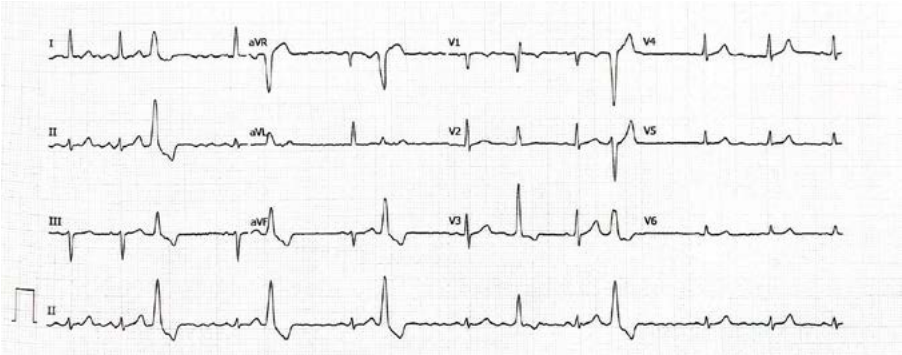

Imagen 3. ECG mayo/2024: ritmo sinusal, HBAI, EV con rachas de bigeminismo.

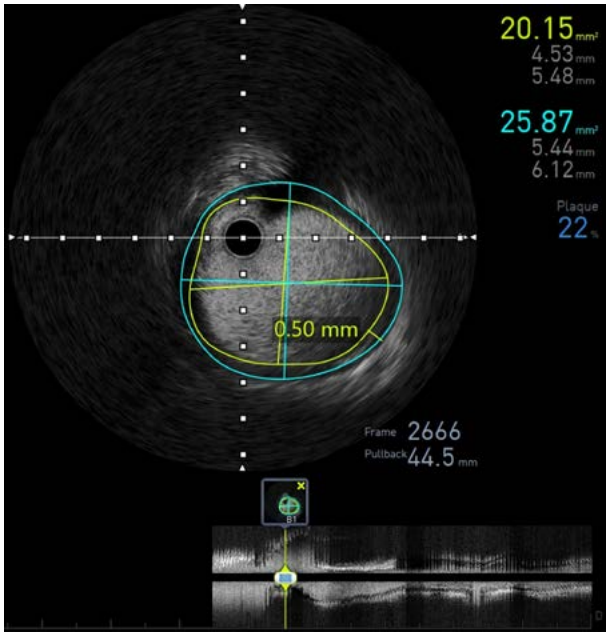

Imagen 4. IVUS 2024: progresión de enfermedad vascular del injerto.

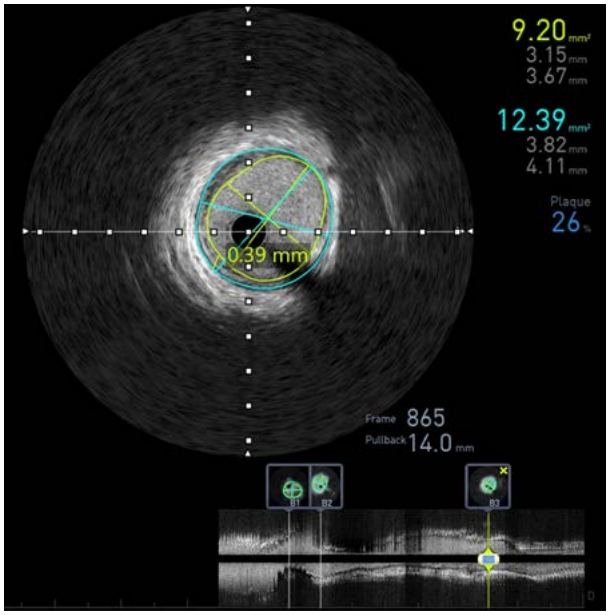

Imagen 5. IVUS 2024: progresión de enfermedad vascular del injerto.

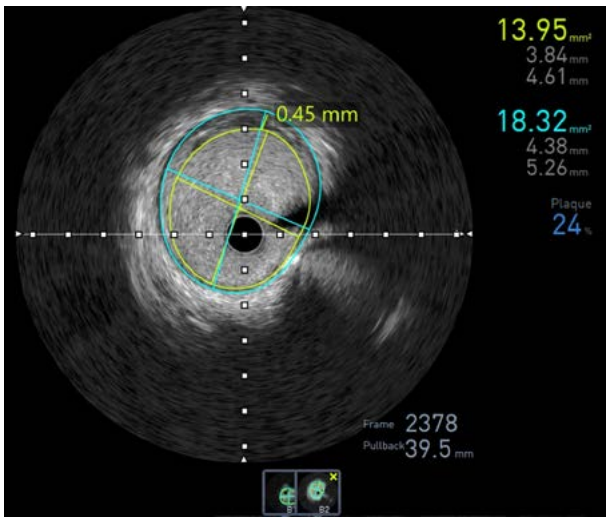

Imagen 6. IVUS 2024: progresión de enfermedad vascular del injerto.

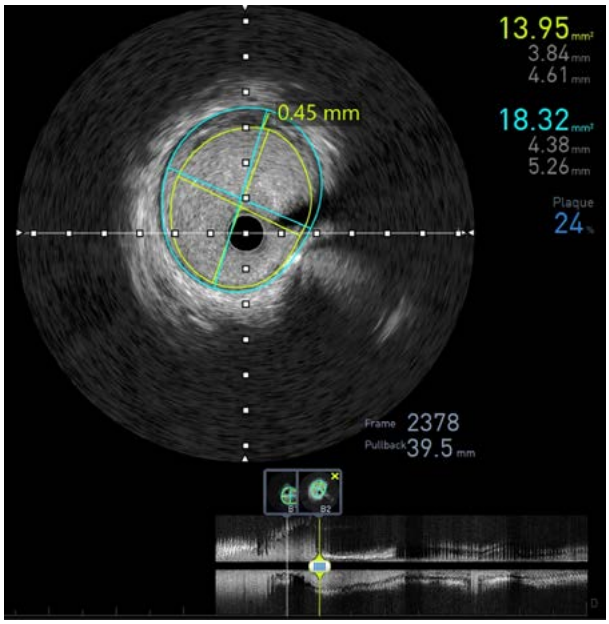

Imagen 7. IVUS 2024: progresión de enfermedad vascular del injerto.

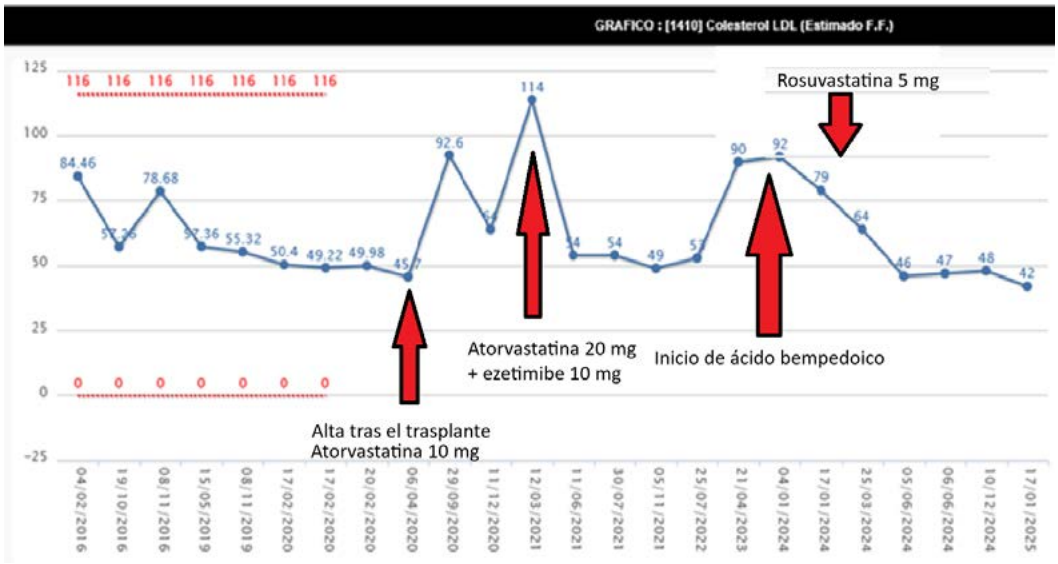

Imagen 8. Gráfica evolución LDL y tratamientos.

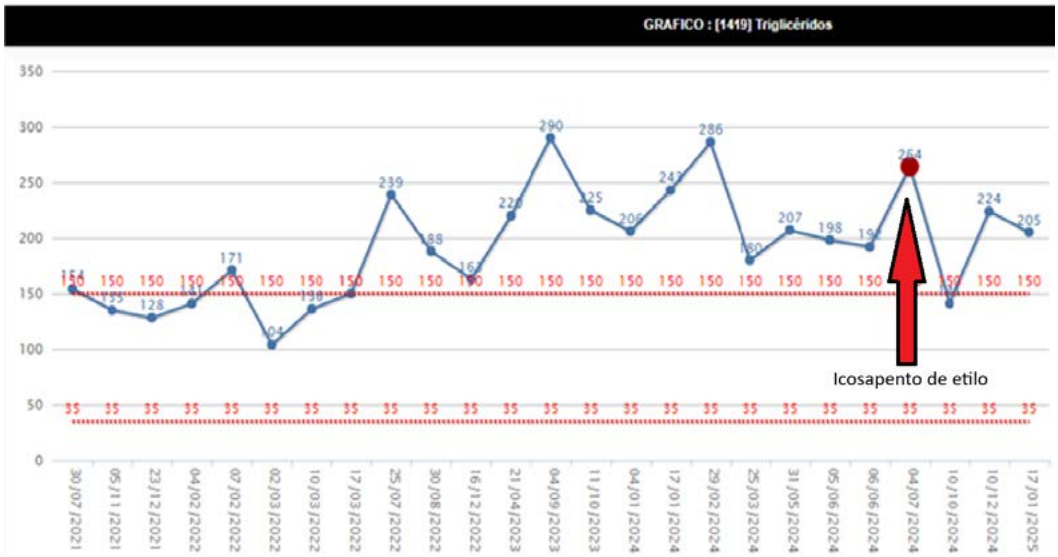

Imagen 9. Gráfica evolución triglicéridos y tratamiento.

Vídeo 1.

ETT 4 cámaras 2020 (basal postrasplante).

Vídeo 2.

ETT 5 cámaras color 2020 (basal postrasplante).

Vídeo 3.

Cateterismo 2024 (coronaria derecha).

Vídeo 4.

Cateterismo 2024 (TCI, DA y Cx).

Vídeo 5.

ETT 4 cámaras 2024.

Vídeo 6.

ETT 5 cámaras color 2024.

Bibliografía

1. Heart transplantation: Hyperlipidemia after transplantation [Internet]. Waltham, MA: UpToDate; [actualizado 2024; citado 2025 Mar 21]. Disponible en: uptodate.com/contents/heart-transplantation-lipid-abnormalities-after-transplantation
2. Mallah SI, Atallah B, Moustafa F, et al. Evidence-based pharmacotherapy for prevention and management of cardiac allograft vasculopathy. *Prog Cardiovasc Dis*. 2020 May-Jun;63(3):194-209. Disponible en: doi.org/10.1016/j.pcad.2020.03.007
3. Orozco RB, Benavente DM. Interacciones farmacológicas en trasplante. *Rev Med Clin Las Condes* [Internet]. 2022;33(3):248-253. Disponible en: elsevier.es/es-revista-revista-medica-clinica-las-condes-202-articulo-interacciones-farmacologicas-trasplante-S0716864010705319
4. Sociedad Catalana de Trasplante. Boletín de la Sociedad Catalana de Trasplante. *Trasplantament* [Internet]. 2007 Sep;(37). Disponible en: sctransplant.org/doc/boletin/boletin_37_cast.pdf
5. Groba-Marco MV, del Castillo-García S, Barge-Caballero G, et al. Tratamiento de la hipercolesterolemia con inhibidores de la PCSK9 en receptores de trasplante cardiaco. Primera experiencia en España. *Rev Esp Cardiol* [Internet]. 2019 Dic;72(12):1084-1086. Disponible en: doi.org/10.1016/j.recesp.2019.05.014
6. Ferri N, Colombo E, Corsini A. Bempedoic Acid, the First-in-Class Oral ATP Citrate Lyase Inhibitor with Hypocholesterolemic Activity: Clinical Pharmacology and Drug–Drug Interactions. *Pharmaceutics* [Internet]. 2024;16(11):1371. Disponible en: doi.org/10.3390/pharmaceutics16111371
7. Costanzo MR, Dipchand A, Starling R, et al. The International Society of Heart and Lung Transplantation Guidelines for the care of heart transplant recipients. *J Heart Lung Transplant*. 2010 Aug;29(8):914-56. doi: 10.1016/j.healun.2010.05.034. PMID: 20643330.
8. Visseren FLJ, Mach F, Smulders YM, et al. 2021 ESC Guidelines on cardiovascular disease prevention in clinical practice: Developed by the Task Force for cardiovascular disease prevention in clinical practice with representatives of the European Society of Cardiology and 12 medical societies With the special contribution of the European Association of Preventive Cardiology (EAPC). *Eur Heart J*. 2021 Sep 7;42(34):3227-3337. doi: 10.1093/eurheartj/ehab484.

Miocardiopatía avanzada en patología multisistémica

José María Márquez Moreno, Sara Rodríguez Fernández, Juan Felipe Mogollón Acevedo, Virgilio Martínez Mateo, Juan José Portero Portaz, Antonio Jesús Paule Sánchez

INTRODUCCIÓN

Evolución de un paciente con hipertrofia ventricular izquierda, insuficiencia mitral de causa (y gravedad) inhabitual, episodios de arritmias malignas e insuficiencia cardiaca avanzada rebelde al tratamiento por disautonomía e insuficiencia renal.

ANTECEDENTES, ENFERMEDAD ACTUAL Y EXPLORACIÓN FÍSICA

Antecedentes

Antecedentes familiares: dos hermanos varones afectos y tres hermanas portadoras sin desarrollo fenotípico (imagen 1).

Antecedentes personales:

- NAMC
- Factores de riesgo cardiovascular: hipertensión arterial, dislipemia, exfumador de 20 paquetes-año.
- Historia cardiológica: hipotensión ortostática.
- Otros antecedentes de interés: varón de 59 años, diagnosticado desde nefrología de enfermedad de Fabry clásica (imagen 2), variante patogénica GLA, actividad de -galactosidasa-A indetectable.
  - Nefrología: diálisis peritoneal (2002) y trasplante renal (2003).
  - Neurología: enfermedad microangiopática, vértigo central y parálisis del VI par. Acroparestesias y disautonomía.

Tratamiento: agalsidasa-alfa (0,2 mg/kg/15 d i.v.). Aspirina 100 mg/d. Rosuvastatina 20 mg/d. Ciclosporina 50-0-50 mg. Micofenolato 0,5-0,25-0,5 g. Prednisona 5 mg/24 h. Omeprazol 20 mg/24 h. Paricalcitol 1 mcg/24 h.

Enfermedad actual

Ingresa por parada cardiorrespiratoria recuperada por taquicardia ventricular monomorfa (TVM) sin pulso.

Exploración física

Tensión arterial 100/65 mmHg, frecuencia cardiaca 78 lpm, saturación O_2 98%. Índice de masa muscular 25. Angioqueratomas en región perineal en distribución "en bañador". Ruidos cardiacos rítmicos, soplo sistólico III/VI en foco mitral con irradiación axilar. Edemas en miembros inferiores hasta las rodillas.

PRUEBAS COMPLEMENTARIAS

- Electrocardiograma (ECG) basal (imagen 3): 49 lpm, intervalo PR corto 100 ms en V1-2-DIII, QRS 160 ms, bloqueo de rama derecha, descenso ST horizontal-descendente de 5 mm V2-4. Intervalo QTc de 438 ms. Trazados del desfibrilador durante taquicardia (imagen 4): taquicardia regular de QRS ancho, cambio de eje respecto al basal y 2 longitudes de ciclo distintas para frecuencias de 280 lpm y 160 lpm.
- Radiografía de tórax (imagen 5): cardiomegalia radiológica.
- Analítica: iones, incluido magnesio y calcio corregido, sin alteraciones reseñables. NT-proBNP 1600 pg/ml. Creatinina 1,5 mg/dl, eGFR 50 ml/min/m^2. LDL 130 mg/dl.
- Ecocardiografía transtorácica (ETT) (vídeos 1-2, imagen 6): raíz aórtica dilatada 45 mm. Aurícula izquierda dilatada. Ventrículo izquierdo dilatado e hipertrófico (SIV 18 mm, DTDVI 68 mm, PP 6 mm); ausencia de obstrucción del tracto de salida; FEVI 51-56% biplanar por aquinesia, hiperrefringencia y adelgazamiento de pared inferolateral a niveles basal y medio; Función diastólica: llenado transmitral restrictivo con onda L y Vel. E 1,3 m/s E/E' 26. Válvula mitral de velos finos, dilatación del anillo AP de 51 mm con restricción al cierre en sístole del velo posterior (en relación con alteraciones de pared posterior VI), esto genera *jet* central y parcialmente dirigido a septo interauricular que llega a techo de aurícula izquierda, mecanismo mixto Carpentier I (atriogénica) y III (restrictivo por afectación de pared posterior y restricción de músculo papilar posteromedial del velo posterior en sístole). Válvula aórtica, trivalva, discreta esclerosis. Aurícula derecha levemente dilatada. Ventrículo derecho no dilatado, hipertrófico, función sistólica deprimida. Válvula tricúspide: insuficiencia tricuspídea (IT) 2,5 m/s que junto a hallazgos indirectos sugiere probabilidad intermedia de hipertensión pulmonar (HTP). CONCLUSIÓN: miocardiopatía infiltrativa en fase dilatada con hipertrofia y dilatación del ventrículo izquierdo, FEVI en límite inferior de la normalidad, alteraciones segmentarias con hiperrefringencia adelgazamiento y aquinesia de pared inferolateral basal y media. Fisiología restrictiva. Insuficiencia mitral mixta Carpentier I y III atriogénica y por restricción de velo posterior debido a alteraciones miocárdicas de pared inferolateral, gravedad IV/IV. Ventrículo derecho disfuncionante. Dilatación raíz aórtica.
- Ecocardiografía transesofágica (ETE) (vídeos 3 y 4): insuficiencia mitral mixta Carpentier I y III atriogénica y por restricción de velo posterior debido a alteraciones miocárdicas de pared inferolateral, gravedad IV/IV.
- Cateterismo cardiaco: coronariografía (vídeo 5): arterias coronarias sin lesiones obstructivas significativas. Cateterismo cardiaco derecho: PTDVI 32 mmHg, PSAP 45 mmHg, PAPm 32 mmHg.
- Resonancia magnética cardiaca (RMC): hipertrofia biventricular con FEVI 45% levemente deprimida. Aquinesia de segmentos laterales basales, aquinesia inferolateral medioventricular-basal. Realce tardío multifocal, parcheado subepicárdico-mesocárdico en segmentos laterales e inferolateral basal-medioventricular. Insuficiencia mitral grave (fracción regurgitante 50%).
- Implante de desfibrilador automático implantable (DAI).

EVOLUCIÓN CLÍNICA

A la reevaluación en planta cardiológica (tras la información detallada en pruebas complementarias) muestra datos de insuficiencia cardiaca, con tensiones limítrofes en contexto de disautonomía y se objetiva fracaso prerrenal, consiguiendo escalada de fármacos con enalapril 5 mg/24 h, eplerenona 12,5 mg/24 h, furosemida 40 mg/24 h, bisoprolol 1,25 mg/12 h y repleción de hierro.

El paciente es reevaluado precozmente con detección de 4 TVMS con terapia eléctrica apropiada. Se añade amiodarona y se reevalúa en unidad de insuficiencia cardiaca con persistencia de datos congestivos. Se remite a unidad regional de insuficiencia cardiaca avanzada para valorar reparación con clip-mitral y candidatura a terapias avanzadas.

Tras considerarse favorable candidatura a reparación percutánea borde a borde, ambulatoriamente presenta tormenta arrítmica con taquicardias ventriculares "lentas" con FC <150 lpm en zona de monitor de DAI pese a amiodarona y betabloqueo. Se programa para ablación, pero el paciente, bajo tratamiento inmunosupresor, contrae sepsis urológica con progresión a fracaso multiorgánico y fallecimiento.

DIAGNÓSTICO

- Enfermedad de Fabry
  - Insuficiencia cardiaca avanzada, dificultad en escalada terapéutica por disautonomía.
  - Insuficiencia mitral grave funcional.
  - Tormenta arrítmica por TVM en contexto de extensa fibrosis.
- Insuficiencia renal crónica postrasplante (inmunosuprimido).
  - Síndrome cardiorrenal.

DISCUSIÓN

La enfermedad de Fabry, trastorno genético ligado al cromosoma X por déficit de alfa-galactosidasa-A, provoca acumulación de glucoesfingolípidos, afectando principalmente corazón, riñones y sistema nervioso. En varones, el diagnóstico se basa en la ausencia o mínima actividad enzimática; en mujeres, la lionización cromosómica variable exige estudio genético para confirmar fenotipos expresivos. Las terapias sustitutivas, mediante inyecciones periódicas, y migalastat, en variantes con actividad residual, buscan prevenir la progresión, mientras nuevas moléculas están en desarrollo.

Este caso describe a un varón de 59 años con fenotipo clásico: hipertrofia miocárdica de 18 mm, fibrosis extensa en región inferolateral, taquicardia ventricular monomorfa sostenida (TVMS), insuficiencia cardiaca con disfunción diastólica, disautonomía y enfermedad renal crónica, limitando la escalada terapéutica. La resonancia magnética, fundamental para caracterizar la miocardiopatía, evidencia fibrosis mediante realce tardío de gadolinio (hallazgo tardío); en pacientes con filtrado glomerular <30 ml/min/m² con contraindicación para gadolinio se pueden emplear secuencias de mapas paramétricos que detectan tiempos anormalmente bajos (marcador precoz y específico de Fabry). Para las taquicardias ventriculares, la prevención secundaria con DAI es clave, aunque la amiodarona, potencialmente interferente en el metabolismo lisosómico, debe reservarse a casos imprescindibles. La ablación enfrenta desafíos técnicos por la hipertrofia significativa, que dificulta la penetración de radiofrecuencia, y reprogramar el DAI a frecuencias más bajas puede incrementar choques inapropiados, empeorando la insuficiencia cardiaca.

La insuficiencia mitral, grave en este caso, es poco habitual y se atribuye a depósitos valvulares, dilatación progresiva de la aurícula izquierda y anillo mitral y alteraciones del miocardio inferolateral. El clip-mitral, tras optimización médica en pacientes no quirúrgicos que cumplen criterios COAPT, mejora síntomas, reduce reagudizaciones y optimiza el pronóstico. El trasplante cardiaco, aunque viable, genera controversia en la enfermedad de Fabry por su naturaleza multisistémica, con comorbilidades extracardiacas que pueden contraindicarlo según el perfil del paciente. Todo esto refuerza la estrategia del diagnóstico y terapia precoz para adelantarnos a las posibles complicaciones de esta desafiante miocardiopatía.

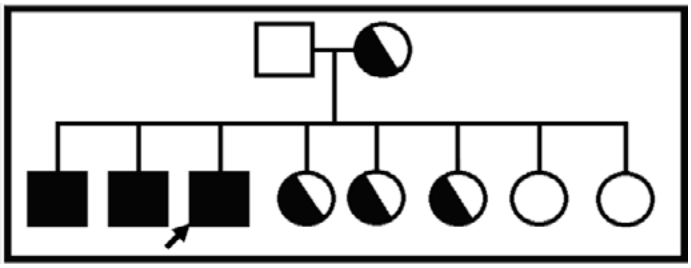

Imagen 1. Árbol genealógico.

Manifestación clínica	Caso clínico	Manifestación clínica	Caso clínico	Manifestación clínica	Caso clínico
CARDÍACO		**NEFROLÓGICO**		**NEUROLÓGICO**	
Hipertensión arterial (debido a la enfermedad renal crónica)	☑	Microalbuminuria	☑	Acroparestesias	☑
Disautonomía	☑	Proteinuria	☑	Crisis de dolor neuropático	☑
Angina por enfermedad microvascular con coronarias sin lesiones por infiltración perivascular	☑	Isostenuria		Disfunción autonómica y de pequeñas fibras	☑
IAM con coronarias sin lesiones (tipo 2)	☑	Insuficiencia renal	☑	Accidentes isquémicos transitorios (AIT)	☑
Disnea y síntomas de insuficiencia cardíaca	☑	Aumento de excreción urinaria de Gb3		Ictus	☑
Palpitaciones	☑	**GASTROINTESTINAL**		Vértigo	☑
Síncope (múltiples etiologías; ortostatismo, bradiarritmias, taquiarritmias malignas...)	☑	Náuseas	☑	Tinnitus	
Fibrilación auricular		Vómitos		Hipoacusia	☑
Disfunción sinusal	☑	Diarrea	☑	Sordera súbita	
Bloqueo de rama o BAV	☑	Crisis de Distensión y dolor postprandial	☑	**VASCULAR**	
ECG PR acortado	☑	Saciedad precoz	☑	Linfedema	
ECG alteraciones ST u ondas Q	☑	Dificultad para ganar peso		Vasculopatía (retina, conjuntiva)	
Dilatación aórtica	☑	Malestar abdominal	☑	**DERMATOLÓGICO**	
Hipertrofia VI	☑	**OTROS**		Angiokeratomas	☑
Hipertrofia VD	☑	Anemia	☑	Hipohidrosis	☑
Fibrosis VI por RTG	☑	Disminución de la densidad ósea		**OFTALMOLÓGICO**	
RMN T1 Mapping con tiempos acortados por depósito de glucoesfingolípidos	No disponible en el momento de la valoración			Opacidades corneales y lenticulares	
Insuficiencia valvular izquierda (habitualmente no severa)	☑			Cornea verticillata	
Pared inferolateral basal adelgazada con hipocinesia (estadíos más avanzados)	☑			Vasos retinianos tortuosos	
Apariencia de la hipertrofia con banda (o doble capa o signo binario)				**NEUMOLÓGICO**	
Angiografía coronaria sin lesiones y flujo lento	☑			Obstrucción de las vías respiratorias	
Test de detección de isquemia con defectos de perfusión fijos				Disminución de la capacidad de difusión	

Imagen 2. Tabla de manifestaciones clínicas de la enfermedad de Fabry.

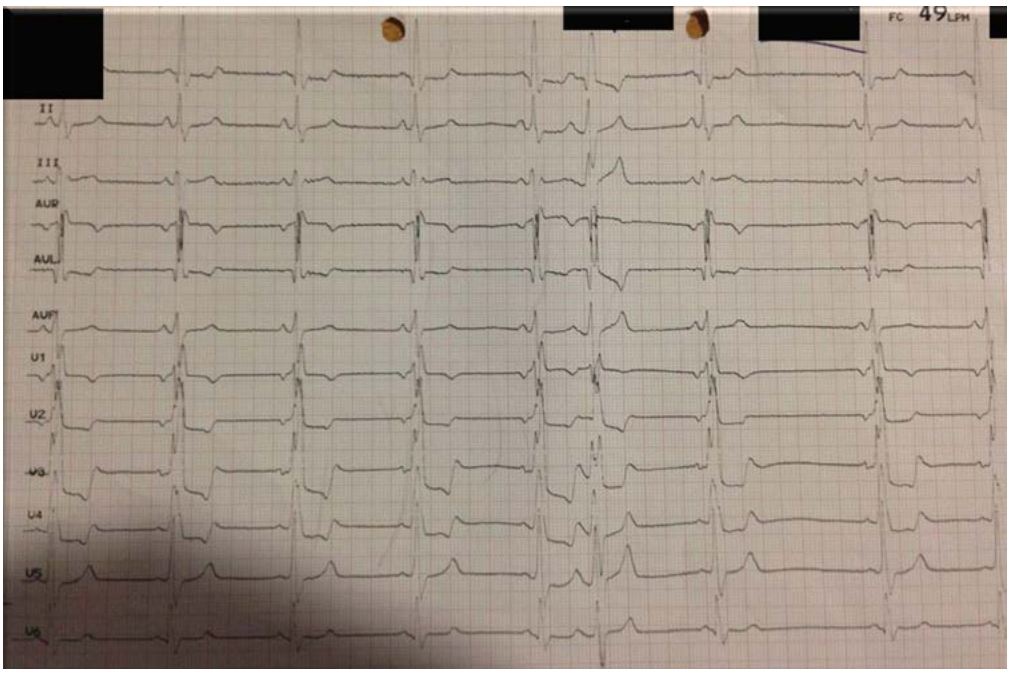

Imagen 3. ECG basal.

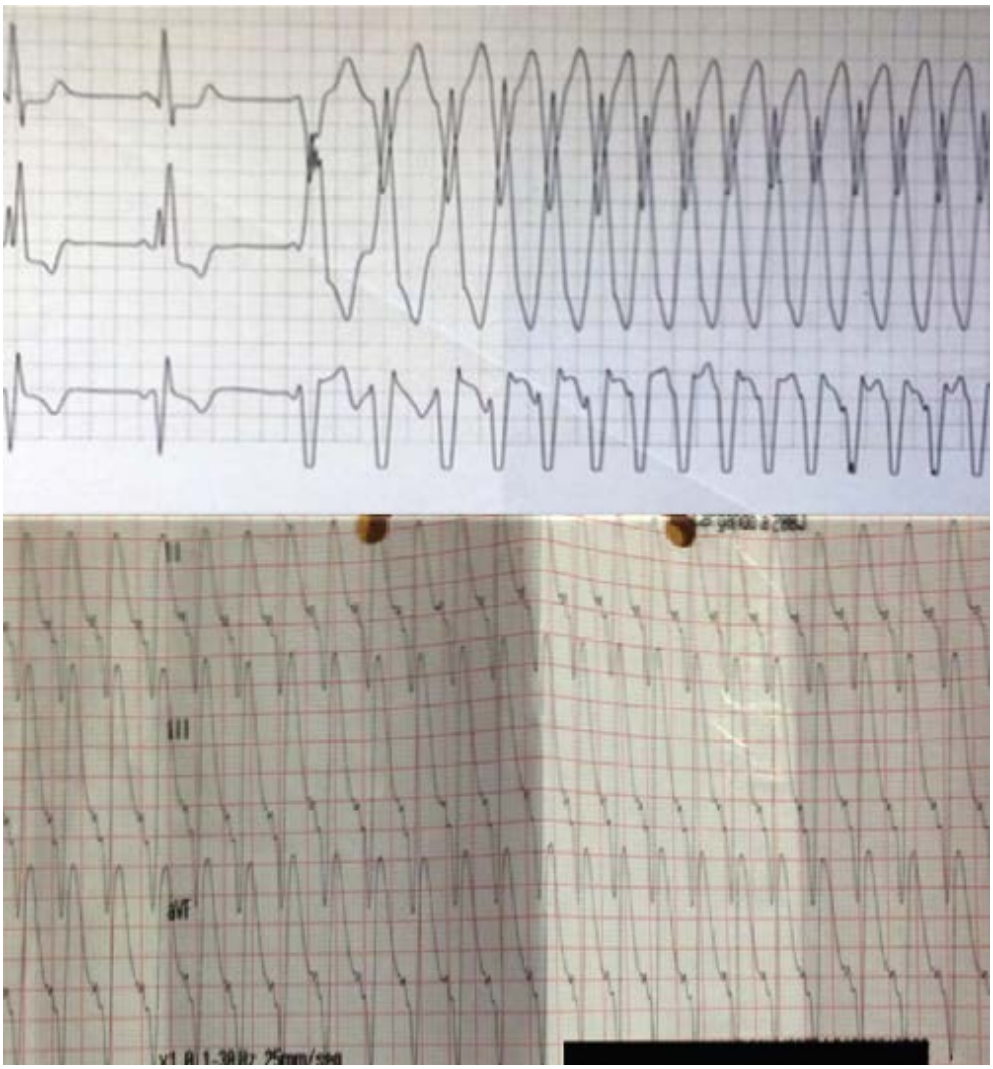

Imagen 4. Trazados taquicardia.

Imagen 5. Radiografía de tórax PA y lateral.

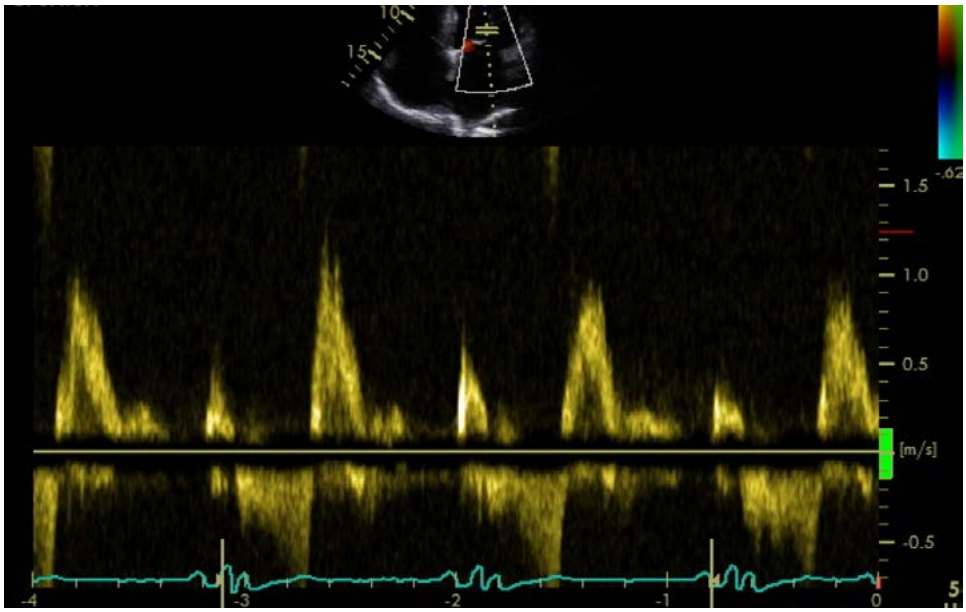

Imagen 6. Llenado transmitral Doppler pulsado.

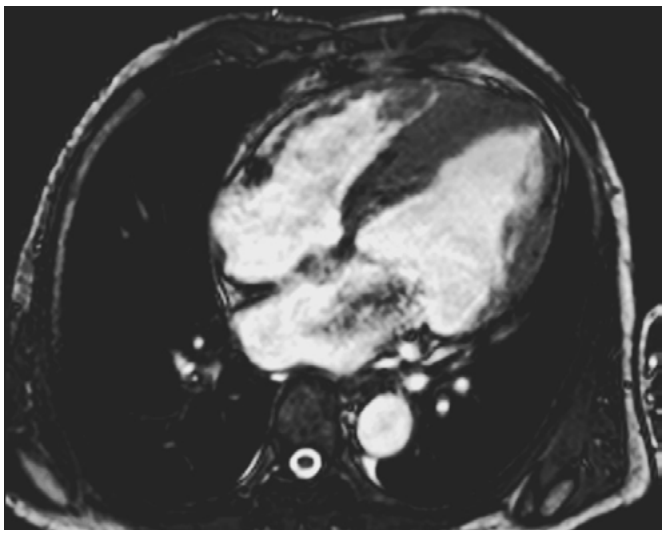

Imagen 7. RMC cine SSFP 4 cámaras.

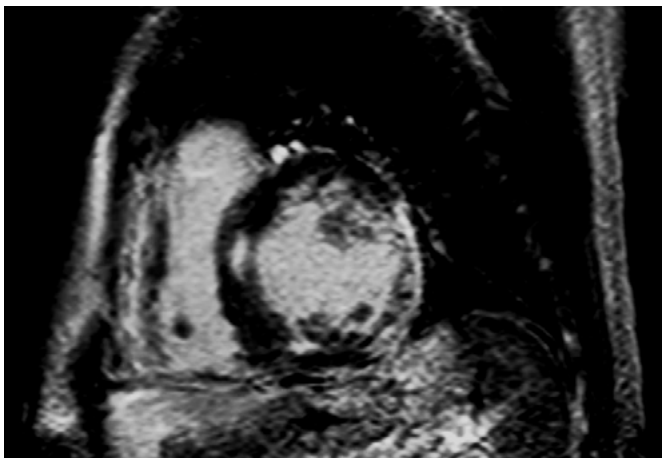

Imagen 8. RMC RTG.

Vídeo 1.

ETT PEL.

Vídeo 2.

ETT plano apical de 4 cámaras.

Vídeo 3.

ETE medioesofágico 0º zoom mitral.

Vídeo 4.

ETE medioesofágico 120º Doppler color zoom mitral.

Vídeo 5.

Coronariografía.

Vídeo 6. R

MC cine secuencia SSFP 2 cámaras.

Vídeo 7.

RMC cine secuencia SSFP 4 cámaras.

Bibliografía

1. Germain DP. Fabry disease. Orphanet JRareDis.2010;5:30.
2. Baig S, Edward NC, Kotecha D, et al. Ventricular arrhythmia and sudden cardiac death in Fabry disease: a systematic review of risk factors in clinical practice. *Europace*.2018;20:f153-f161.
3. Vahanian A, Beyersdorf F, Praz F, et al. 2021 ESC/EACTS Guidelines for the management of valvular heart disease. *Eur Heart J*. 2022;43:561-632.
4. Zeppenfeld K, Tfelt-Hansen J, de Riva M, et al. 2022 ESC Guidelines for the management of patients with ventricular arrhythmias and the prevention of sudden cardiac death. *Eur Heart J*. 2022;43:3997-4126.
5. Arbelo E, Protonotarios A, Gimeno JR, et al. 2023 ESC Guidelines for the management of cardiomyopathies. *Eur Heart J*. 2023;44:3503-3626.

CASO PUBLICADO EN LA JORNADA 7

The bempedoic awakens: la batalla contra la hipercolesterolemia continúa

Javier Herrera Flores, Adriana Resúa Collazo, Gloría María Heredia Campos, Consuelo Fernández-Avilés Irache, Laura Calvo Gutiérrez, Jorge Perea Armijo

INTRODUCCIÓN

Se presenta el caso de un varón que, tras revascularización percutánea por síndrome coronario agudo, comienza con calambres musculares muy intensos tras la toma de estatinas. ¿Será posible conseguir el deseado objetivo del control lipídico de nuestro paciente o será una nueva batalla ganada por el colesterol?

ANTECEDENTES, ENFERMEDAD ACTUAL Y EXPLORACIÓN FÍSICA

Antecedentes

- Factores de riesgo cardiovascular:
  - Hipercolesterolemia manejada mediante medidas higiénico-dietéticas (última analítica previa al evento cardiovascular: colesterol total (CT) 235 mg/dl, HDL-c 45 mg/dl, LDL-c 198 mg/dl, No-HDL-c 190 mg/dl y triglicéridos (TG) 135 mg/dl).
  - Antecedentes familiares de enfermedad cardiovascular a edades precoces (padre con infarto agudo de miocardio a los 51 años).
- Sin otras comorbilidades de interés.
- Hábitos tóxicos: fumador de un paquete diario (índice paquete año de 26).

Tratamiento médico actual: ninguno.

Enfermedad actual

Varón de 46 años que acude a urgencias tras presentar episodio de dolor centrotorácico opresivo de 20 minutos de duración a las 21 horas mientras se dirigía a su casa tras haber visto una película en el cine. Describe cierta mejoría del dolor en reposo, pero que no se modifica con cambios posturales ni movimientos respiratorios. Por otra parte, no refiere episodios previos de dolor centrotorácico ni tampoco, sensación disneica, presíncope ni síncopes asociados al cuadro actual.

Exploración física

Presión arterial 120/70 mmHg. Frecuencia cardiaca 70 lpm. Saturación de oxígeno (basal) 98%. Temperatura 36º C.

Buen estado general. Hemodinámicamente estable. Orientado en las 3 esferas. Afebril. Eupneico en reposo con adecuada tolerancia al decúbito.

Auscultación cardiorrespiratoria: tonos rítmicos y regulares a 70 lpm. No soplos ni extratonos. Murmullo vesicular conservado sin ruidos patológicos sobreañadidos.

Extremidades inferiores: no edemas ni signos de trombosis venosa profunda. Pulsos pedios presentes.

PRUEBAS COMPLEMENTARIAS

- Electrocardiograma (ECG) al ingreso (imagen 1): ritmo sinusal a 75 lpm, PR normal, eje normal, QRS estrecho. QT corregido normal y ondas T negativas asimétricas en cara inferior y de V5 a V6.
- Analítica de sangre en urgencias:
  - Hemograma: hemoglobina: 15,2 g/dl, volumen corpuscular medio (VCM): 93,8 fl, leucocitos: 8120/µl, neutrófilos: 5980/µl y plaquetas: 275000/µ.
  - Bioquímica: glucosa 102 mg/dl, urea 48 mg/dl, creatinina 0,89 mg/dl, filtrado glomerular 101 ml/min, sodio 142 mEq/l, potasio 4,2 mEq/l. Troponina I ultrasensible (Tn I us) 2843 ng/l (valor normal <46 ng/l). NT-proBNP 543 pg/ml. Proteína C reactiva ultrasensible (PCR us): 6 mg/l.
- Informe de cateterismo cardiaco (vídeo 1): dominancia derecha. Coronaria derecha con lesión significativa en tercio distal. Tronco coronario izquierdo, arteria descendente anterior y arteria circunfleja sin lesiones significativas. Sobre segmento distal estenótico de arteria coronaria derecha, se predilata con balón y se implanta *stent* farmacoactivo de 3,5 x 18 mm, con excelentes resultados angiográficos finales (TIMI III).
- Analítica de sangre poscateterismo cardiaco:
  - Bioquímica: glucosa 100 mg/dl, urea 50 mg/dl, creatinina 1,10 mg/dl, filtrado glomerular 81 ml/min, sodio 143 mEq/l, potasio 4,4 mEq/l. Tn I us 1544 ng/l.
- Analítica de sangre en planta de cardiología:
  - Hemograma: hemoglobina 14,8 g/dl, VCM 93,4 fl, leucocitos 8250/µl, neutrófilos 5620/µl y plaquetas 279000/µ.
  - Bioquímica: glucosa 97 mg/dl, urea 51 mg/dl, creatinina 1,02 mg/dl, filtrado glomerular 85 ml/min, sodio 143 mEq/l, potasio 4,3 mEq/l, alanina transaminasa (ALT) 47 U/l (valor normal <49 U/l), aspartato transaminasa (AST) 32 U/l (valor normal <34 U/l), fosfatasa alcalina (FA) 89 U/l, gamma glutamiltransferasa (GGT) 69 U/l, bilirrubina total (BT) 0,8 mg/dl, creatinina fosfocinasa (CPK) 75 U/l (valor normal <171 U/l), albúmina/creatinina (orina) 16,8 mg/g, hemoglobina glicosilada (HbA1c) 5,4%. Tn I us 1045 ng/l. PCR us 3,2 mg/l.
    - Perfil lipídico: CT 269 mg/dl, HDL-C 51 mg/dl, LDL-c (calculado) 193 mg/dl (valor recomendado en prevención secundaria <55 mg/dl), TG 126 mg/dl (valor recomendado en prevención secundaria <150 mg/dl), lipoproteína (a) 33,1 mg/dl, apolipoproteína B (ApoB) 135 mg/dl (valor recomendado en prevención secundaria <65 mg/dl), apolipoproteína A1 (ApoA1) 144 mg/dl, No-HDL-C 218 mg/dl (valor recomendado en prevención secundaria <85 mg/dl), colesterol remanente (CR) 25 mg/dl (valor deseable en ayunas <30 mg/dl), CT/HDL-c 5,3 (valor deseable en prevención secundaria <3,5), LDL-c/HDL-c 3,8 (valor deseable en prevención secundaria <2,5), ApoB/ApoA1 0,9 (valor deseable en prevención secundaria <0,7), No-HDL-c/HDL-c 4,3 (valor deseable en prevención secundaria <3,5), TG/HDL-c 2,5 (valor deseable <2), LDL-c/ApoB 1,4 (valor deseable >1,3), índice TG/glucosa (TyG_i) 4,7 (valor deseable <4,5).
- Electrocardiograma al alta en planta de cardiología (imagen 2): ritmo sinusal a 75 lpm, PR normal, eje normal, QRS estrecho. QT corregido normal, sin alteraciones agudas de la repolarización.
- Ecocardiograma reglado previo al alta (vídeo 2): ventrículo izquierdo no hipertrófico ni dilatado con función sistólica global y segmentaria normal (VTD 98 ml, VTS 35 ml, FEVI Simpson biplano 64%). Aurícula izquierda normal (20 ml/m^2). Llenado ventricular izquierdo bifásico con presiones de llenado

normales (cociente E/E' 8). Raíz aórtica normal. Ventrículo derecho no dilatado y normofuncionante (TAPSE 22 mm, S' 12 cm/s). Ausencia de valvulopatías significativas. No derrame pericárdico. Vena cava inferior no dilatada con adecuado colapso fisiológico. Conclusión: función biventricular conservada sin trastornos segmentarios.

- Analítica de sangre a las 6 semanas:
  - Hemograma: hemoglobina 15,2 g/dl, VCM 95,4 fl, leucocitos 8556/µl, neutrófilos 5731/µl y plaquetas: 281000/µ
  - Bioquímica: glucosa 98 mg/dl, urea 48 mg/dl, creatinina 1,02 mg/dl, filtrado glomerular 88 ml/min, sodio 142 mEq/l, potasio 4,4 mEq/l, ALT 358 U/l, AST 323 U/l, GGT 71 U/l, FA 99 U/l, BT 0,81 mg/dl, CPK 575 U/l, albúmina/creatinina (orina) 16,8 mg/g, HbA1c 5,4%. PCR us 0,8 mg/l.
    - Perfil lipídico: CT 150 mg/dl, HDL-c 35 mg/dl, LDL-c (calculado) 103 mg/dl, TG 115 mg/dl, ApoB 86 mg/dl, ApoA1 126 mg/dl, No-HDL-c 115 mg/dl, CR 12 mg/dl, CT/HDL-c 4,3, LDL-c/HDL-c 2,9, ApoB/ApoA1 0,7, No-HDL-c/HDL-c 3,3, TG/HDL-c 3,3, LDL-C/ApoB 1,2, TyG_i 4,7.
- Analítica de sangre a los 3 meses del evento (6 semanas tras iniciar ácido bempedoico y ezetimiba):
  - Hemograma: hemoglobina 15,1 g/dl, VCM 94,2 fl, leucocitos 8243/µl, neutrófilos 5600/µl y plaquetas 277000/µ.
  - Bioquímica: glucosa 94 mg/dl, urea 50 mg/dl, creatinina 0,82 mg/dl, filtrado glomerular 89 ml/min, sodio 141 mEq/l, potasio 4,2 mEq/l, ALT 41 U/l, AST 34 U/l, GGT 73 U/l, FA 93 U/l, BT 0,83 mg/dl, CPK 72 U/l, albúmina/creatinina (orina) 15,9 mg/g. PCR us <0,5 mg/l.
    - Perfil lipídico: CT 103 mg/dl, HDL-c 52 mg/dl, LDL-c (calculado) 40 mg/dl, TG 86 mg/dl, ApoB 48 mg/dl, ApoA1 122 mg/dl, No-HDL-c 51 mg/dl, CR 11 mg/dl, CT/HDL-c 2, LDL-c/HDL-c 0,8, ApoB/ApoA1 0,4, No-HDL-c/HDL-c 1, TG/HDL-c 1,7, LDL-c/ApoB: 0,8, TyG_i: 4,38.
- Test genético en sangre periférica: se identifica una variante patogénica c.1845+1G > C en el gen LDLR, compatible con el diagnóstico genético de hipercolesterolemia familiar, con patrón de herencia autosómica dominante. Adicionalmente, se ha identificado una variante del gen ABCB1 en homocigosis, cuya presencia está asociada a una menor respuesta al tratamiento con simvastatina.
- Analítica de sangre a los 6 meses del evento:
  - Hemograma: hemoglobina 15,3 g/dl, VCM 92,9 fl, leucocitos 8110/µl, neutrófilos 5410/µl y plaquetas: 302000/µ
  - Bioquímica: glucosa 100 mg/dl, urea 49 mg/dl, creatinina 0,83 mg/dl, filtrado glomerular 101 ml/min, sodio 143 mEq/l, potasio 4,3 mEq/l, ALT 43 U/l, AST 32 U/l, GGT 69 U/l, FA 84 U/l, BT 0,81 mg/dl, CPK 95 U/l, albúmina/creatinina (orina) 16,1 mg/g. PCR us <0,5 mg/l.
    - Perfil lipídico: CT 113 mg/dl, HDL-c 54 mg/dl, LDL-c (calculado) 49 mg/dl, TG 80 mg/dl, ApoB 46 mg/dl, ApoA1 130 mg/dl, No-HDL-c 59 mg/dl, CR 10 mg/dl, CT/HDL-c 2,1, LDL-c/HDL-C 0,9, ApoB/ApoA1 0,4, No-HDL-c/HDL-c 1,1, TG/HDL-c 1,5, LDL-c/ApoB 1,1, TyG_i 4,49.
- Analítica de sangre a los 12 meses del evento:
  - Hemograma: hemoglobina 14,9 g/dl, VCM 93,1 fl, leucocitos 8309/µl, neutrófilos 5299/µl y plaquetas 292000/µ
  - Bioquímica: glucosa 100 mg/dl, urea 45 mg/dl, creatinina 0,79 mg/dl, filtrado glomerular 97 ml/min, sodio 142 mEq/l, potasio 4,4 mEq/l, ALT 40 U/l, AST 31 U/l, GGT 71 U/l, FA 94 U/l, BT 0,82 mg/dl, CPK 100 U/l, albúmina/creatinina (orina) 15,8 mg/g. PCR us <0,5 mg/l.
    - Perfil lipídico: CT 112 mg/dl, HDL-c 52 mg/dl, LDL-c (calculado) 55 mg/dl, TG 68 mg/dl, Lp (a) 30,3 mg/dl, ApoB 5 mg/dl, ApoA1 120 mg/dl, No-HDL-c 60 mg/dl, CR 5 mg/dl, CT/HDL-c 2,2, LDL-c/HDL-c 1,1, ApoB/ApoA1 0,5, No-HDL-c/HDL-c 1,2, TG/HDL-c 1,2, LDL-c/ApoB 0,9, TyG_i 4,43.
- Ecocardiograma reglado a los 12 meses (vídeo 3): ventrículo izquierdo no hipertrófico ni dilatado con función sistólica global y segmentaria normal (VTD 95 ml, VTS 32 ml, FEVI Simpson biplano 66%). Aurícula izquierda normal (21 ml/m^2). Llenado ventricular izquierdo bifásico con presiones de llenado normales (cociente E/E' 9). Raíz aórtica normal. Ventrículo derecho no dilatado y normofuncionante (TAPSE 23 mm, S' 13 cm/s). Ausencia de valvulopatías significativas. No derrame

pericárdico. Vena cava inferior no dilatada con adecuado colapso fisiológico. Conclusión: función biventricular conservada sin trastornos segmentarios.

EVOLUCIÓN CLÍNICA

El paciente acudió al servicio de urgencias por clínica de angina de pecho con cambios electrocardiográficos sugestivos de isquemia (imagen 1) y movilización enzimática, cediendo el dolor tras administración de nitroglicerina sublingual en urgencias e ingresó asintomático en planta de cardiología. En ecocardioscopia a pie de cama, se objetivó función biventricular conservada sin trastornos groseros de la contractilidad segmentaria y sin hallazgos de derrame pericárdico. Ante el diagnóstico de infarto agudo de miocardio sin elevación del segmento ST de moderado riesgo (GRACE 109 puntos), se realizó coronariografía en menos de 24 horas en la que se evidenció una lesión significativa en tercio distal de la arteria coronaria derecha que se trató mediante implante de *stent* farmacoactivo (vídeo 1). Tras el procedimiento, el paciente tuvo una evolución posterior favorable, sin recidiva de la angina, complicaciones vasculares, desarrollo de insuficiencia cardiaca, nefropatía por contraste ni arritmias cardiacas (imagen 2). A las 48 horas del ingreso, se realizó un ecocardiograma transtorácico reglado (vídeo 2), que mostró función sistólica global biventricular conservada, sin alteraciones de la contracción segmentaria y sin valvulopatías significativas, derrame pericárdico o complicaciones mecánicas, por lo que se dio el alta hospitalaria y se pautó como tratamiento: ácido acetilsalicílico 100 mg 1 comprimido en la comida, ticagrelor 90 mg 1 comprimido en desayuno y otro en cena, atorvastatina 80 mg/ezetimiba 10 mg 1 comprimido en cena, omeprazol 20 mg 1 comprimido en almuerzo y ramipril 2,5 mg 1 comprimido en desayuno.

A las 6 semanas del alta, el paciente acudió a la consulta de rehabilitación cardiaca, aquejando molestias musculares intensas que relacionaba tras la toma nocturna de atorvastatina, confirmándose en la analítica de sangre elevación de la CPK (575 U/l) así como alteración del perfil hepático (AST 323 U/l, ALT 358 U/l con bilirrubina total, fosfatasa alcalina, gamma-glutamil transferasa dentro de los rangos de la normalidad).

Además, ante alta sospecha de hipercolesterolemia familiar de acuerdo con los criterios de la Dutch Lipid Clinic Network (antecedente familiar de primer grado con enfermedad cardiovascular (ECV) precoz, elevación significativa de los niveles basales de CT y LDL-C en sangre e historia personal de ECV precoz) se realizó cribado en consulta con *score* de 5 puntos (resultado probable), proponiéndose realización de estudio genético de hipercolesterolemia familiar (HF) en caso índice. Por otra parte, ante la sospecha de intolerancia a estatinas, se suspendió atorvastatina y se sustituyó por ácido bempedoico (AB) y ezetimiba a la vez que se derivó a la comisión de lípidos para valorar inicio de tratamiento con inhibidores de proproteína convertasa subtilisina/kexina tipo 9 (iPCSK9) o RNA de interferencia con el fin de no demorar la optimización del control lipídico en paciente de muy alto riesgo cardiovascular.

Seis semanas más tarde, el paciente refería una mejoría clínica importante con desaparición de las mialgias. Además, se objetivó una respuesta extraordinaria a la combinación de ácido bempedoico y ezetimiba, alcanzando niveles objetivos de LDL-c (40 mg/dl), ApoB (48 mg/dl), no HDL-c (50 mg/dl), CR (17 mg/dl) y triglicéridos/HDL-c (1,6). Como consecuencia de dicha respuesta extraordinaria, se decidió no intensificar la terapia hipolipemiante y monitorizar en las siguientes revisiones.

En la consulta presencial de revisión a los 6 meses, y a tenor de los resultados positivos del estudio genético, se obtuvo el diagnostico de HF por mutación en heterocigosis en el gen del LDLR, tras lo cual se decidió estudiar al resto de familiares (aún pendientes de resultados definitivos). Por otro lado, el perfil lipídico del paciente continuó dentro de los objetivos de prevención secundaria sin necesidad de ajustar el tratamiento.

Tras un año de seguimiento, el paciente no ha presentado nuevos eventos cardiovasculares ni complicaciones relacionadas con el tratamiento hipolipemiante (imágenes 3 y 4), manteniendo una buena función biventricular (vídeo 3), un buen control lipídico (imágenes 5 y 6) y tensional, habiendo abandonado el consumo de tabaco y realizando ejercicio físico aeróbico de forma regular.

DIAGNÓSTICO

- Síndrome coronario agudo tipo infarto agudo de miocardio sin elevación del segmento ST de moderado riesgo (GRACE 109 puntos) y Killip-Kimball I. Revascularización percutánea de la arteria coronaria derecha distal mediante *stent* farmacoactivo.
- Intolerancia a estatinas por mialgias y hepatitis.
- Hipercolesterolemia familiar por mutación en el gen del LDLR.

DISCUSIÓN

La enfermedad cardiovascular ateroesclerótica (ECVA) sigue siendo la principal causa de morbilidad y mortalidad a nivel global[1]. En cuya etiopatogenia juega un papel fundamental las lipoproteínas aterogénicas, por lo que el tratamiento hipolipemiante resulta esencial, siendo las estatinas la piedra angular del tratamiento.

Sin embargo, la respuesta interindividual a estatinas es tan variable que en ocasiones la monoterapia con estatinas es insuficiente para lograr una reducción adecuada de los niveles de LDL-c. De hecho, hasta el 20% de los pacientes, y en especial mujeres de mediana edad, que toman estatinas acaban desarrollando intolerancia[2], lo que representa un desafío clínico significativo, especialmente en pacientes de alto riesgo.

Dentro de las terapias no estatínicas, los secuestradores de ácidos biliares y los fibratos, ofrecen reducciones modestas del LDL-c con escasa reducción del riesgo cardiovascular, mientras que los iPCSK9, aunque altamente eficaces, presentan limitaciones relacionadas con su coste y disponibilidad[1]. En este contexto, el ácido bempedoico (AB) ha emergido como una alternativa terapéutica eficaz y segura. Su mecanismo de acción consiste en la inhibición de la ATP-citrato liasa (ACL), enzima clave en la vía de biosíntesis del colesterol cuya supresión ocurre en una etapa metabólica previa a la hidroximetilglutaril-coenzima A reductasa, diana terapéutica de las estatinas. A diferencia de estas, el AB es un profármaco que se activa en el hígado mediante la acil-CoA sintetasa de cadena muy larga 1 (ACSVL1), generando su metabolito activo, el bempedoyl-CoA, que bloquea la síntesis hepática de colesterol y ácidos grasos, promoviendo la regulación al alza de los receptores hepáticos de lipoproteínas de baja densidad, que favorecen la captación y eliminación de LDL-c.

En el estudio CLEAR OUTCOMES, el AB demostró en pacientes con alto riesgo cardiovascular y que no toleraban estatinas una reducción de eventos cardiovasculares (compuesto de muerte cardiovascular, IAM no fatal, ictus no fatal o revascularización coronaria) del 13%[3]. En pacientes que no toman estatinas, el AB contribuye a reducir el LDL-c en un 26,5% mientras que la adición de ezetimiba potencia esta disminución hasta el 39,2%[4]. No obstante, cuando el AB se combina con estatinas de alta potencia y ezetimiba, puede alcanzar una eficacia hipolipemiante comparable al de los iPCSK9, con reducciones de LDL-c cercanas al 64% (con diferencias intersexo, especialmente favorables para el sexo femenino)[1,5]. Por otra parte, su efecto hipolipemiante no solo se limita a la reducción del LDL-c sino que también disminuye de forma eficaz el no-HDL-c (17,9%), la ApoB (15%), y el colesterol total (14,8%)[4,6].

Recientemente, se han publicado los datos del registro MILOS, que evalúa la eficacia y seguridad del AB en vida real. Tras un seguimiento de dos años, los resultados muestran que la adición de AB al tratamiento estándar incrementa hasta siete veces la probabilidad de alcanzar el objetivo de reducción del colesterol LDL-c.

Más allá de su impacto en el perfil lipídico, el AB parece modular la inflamación crónica al reducir los niveles de la PCRus[4,6]. Además, su uso se ha asociado con una menor incidencia de nuevos casos o progresión de diabetes (4,7% con AB frente al 6,4% con placebo)[8,10], sugiriendo un posible efecto beneficioso en el control glucémico.

En cuanto a su perfil de seguridad, el AB se asocia con cambios modestos en los niveles séricos de creatinina, transaminasas, ácido úrico y hemoglobina, los cuales revierten tras su suspensión[,4,6,9]. Asimismo, su bioactivación predominantemente hepática (la ACSVL1 no se expresa en el músculo esquelético) explica su baja incidencia de efectos adversos musculares en comparación con las estatinas, con una menor frecuencia de rabdomiólisis, miositis, mialgias y calambres musculares comparado con placebo[4,6,9].

En definitiva, estos hallazgos respaldan la eficacia y seguridad del AB como una nueva terapia hipolipemiante eficaz en el manejo de la dislipidemia. Su capacidad para lograr una reducción significativa del LDL-c y de otras lipoproteínas aterogénicas lo posiciona como una alternativa real para aquellos pacientes que requieren un control lipídico óptimo, especialmente en prevención secundaria, como sucede en el caso clínico.

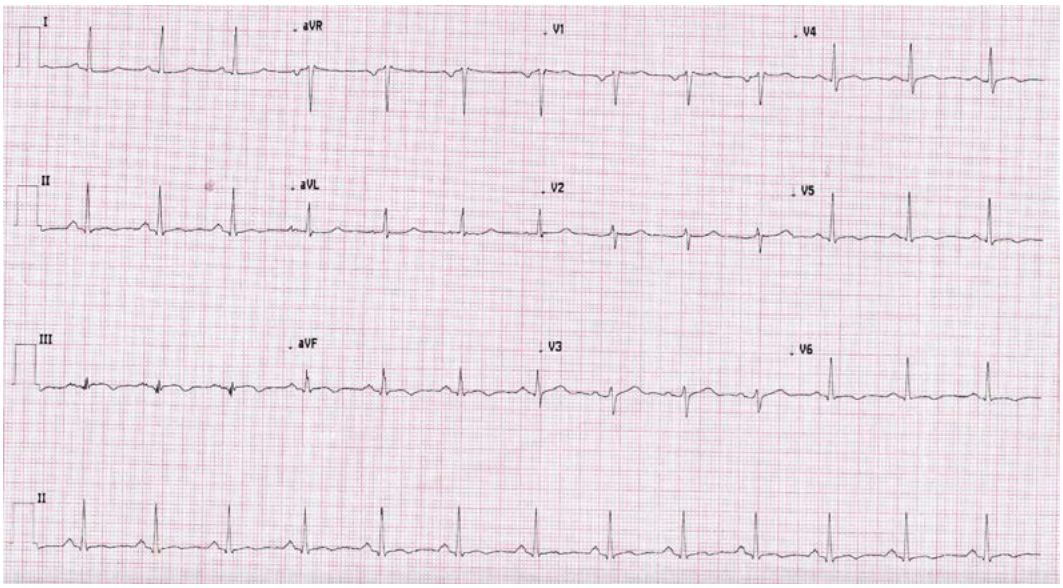

Imagen 1. Electrocardiograma basal: ritmo sinusal a 75 lpm, PR normal, eje normal, QRS estrecho. QT corregido normal y ondas T negativas asimétricas en cara inferior y de V5 a V6.

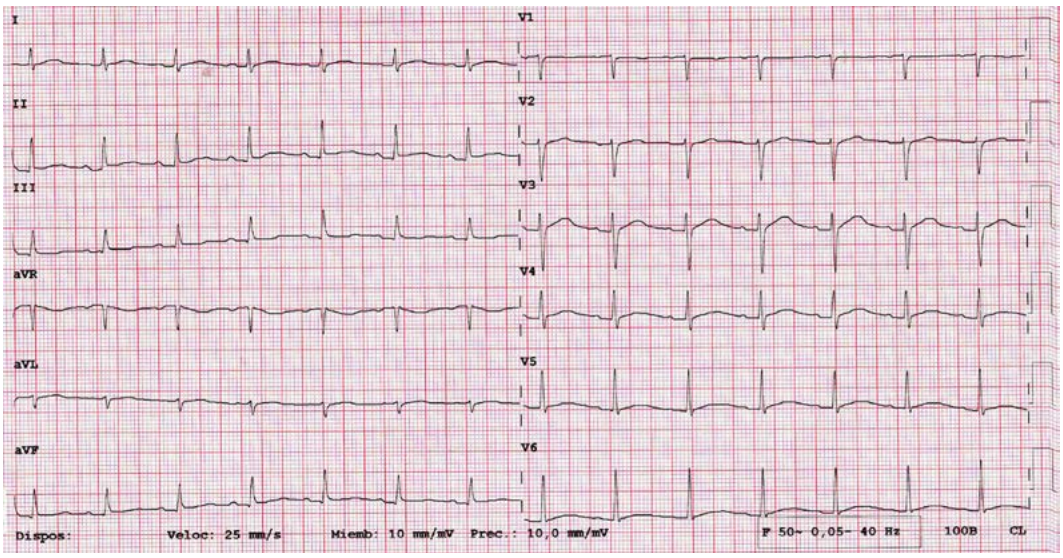

Imagen 2. Electrocardiograma al alta en planta de cardiología: ritmo sinusal a 75 lpm, PR normal, eje normal, QRS estrecho. QT corregido normal, sin alteraciones agudas de la repolarización.

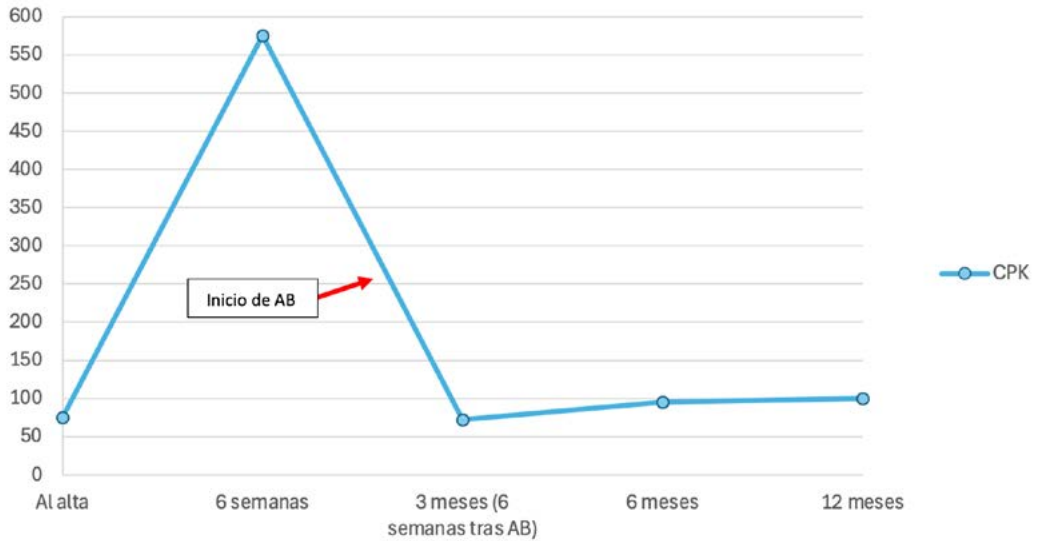

Imagen 3. Gráfica de evolución temporal de la creatinina fosfocinasa en sangre periférica. CPK: creatinina fosfocinasa, AB: ácido bempedoico. Se observa una elevación llamativa de los niveles de CPK a las 6 semanas tras el alta hospitalario (coincidiendo con la toma de rosuvastatina 20 mg y ezetimiba 10 mg) con un posterior descenso tras el inicio de la toma de ácido bempedoico hasta normalizarse en los sucesivos controles.

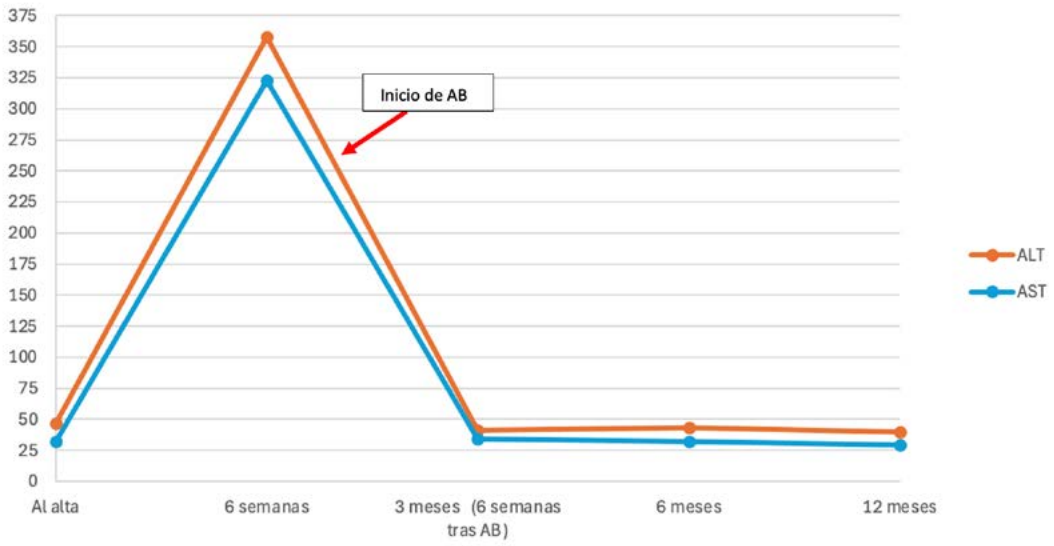

Imagen 4. Gráfica de evolución temporal de la alanina transaminasa y de aspartato transaminasa en sangre periférica. ALT: alanina transaminasa, AST: aspartato transaminasa, AB: ácido bempedoico. Se observa una elevación llamativa de los niveles de ALT y AST a las 6 semanas tras el alta hospitalario (coincidiendo con la toma de rosuvastatina 20 mg y ezetimiba 10 mg) con un posterior descenso tras el inicio de la toma de ácido bempedoico hasta normalizarse en los sucesivos controles.

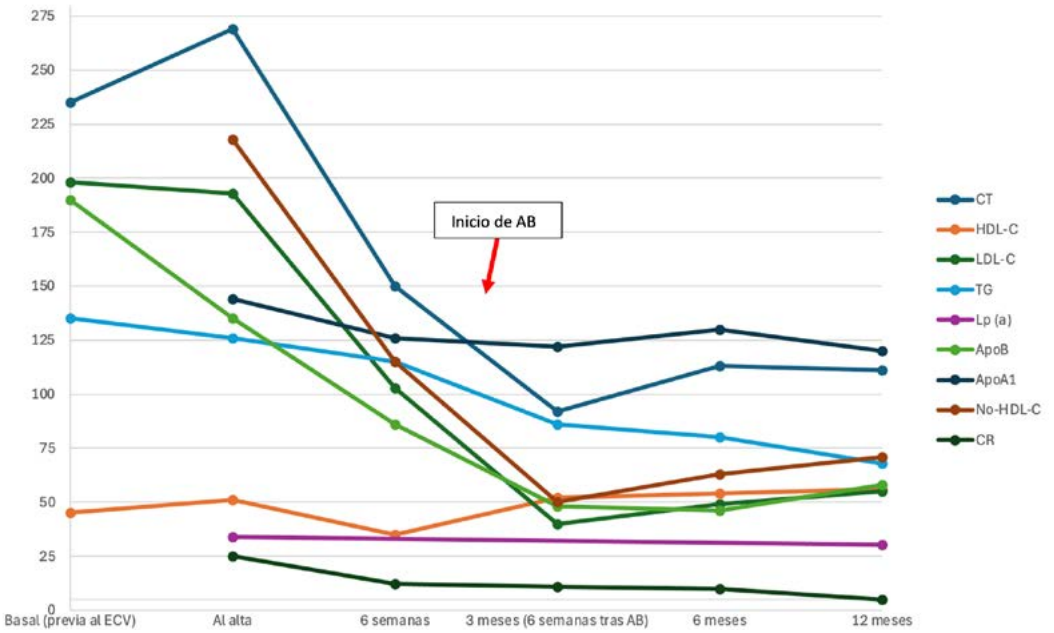

Imagen 5. Gráfica de evolución temporal del perfil lipídico del paciente. CT: colesterol total, TG: triglicéridos, Lp (a): lipoproteína a, ApoB: apolipoproteína B, ApoA1: apolipoproteína A1, CR: colesterol remanente, ECV: enfermedad cardiovascular, AB: ácido bempedoico. Se observa un descenso marcado en las diferentes partículas aterogénicas desde el inicio de la toma del ácido bempedoico hasta alcanzar los niveles recomendados en prevención secundaria.

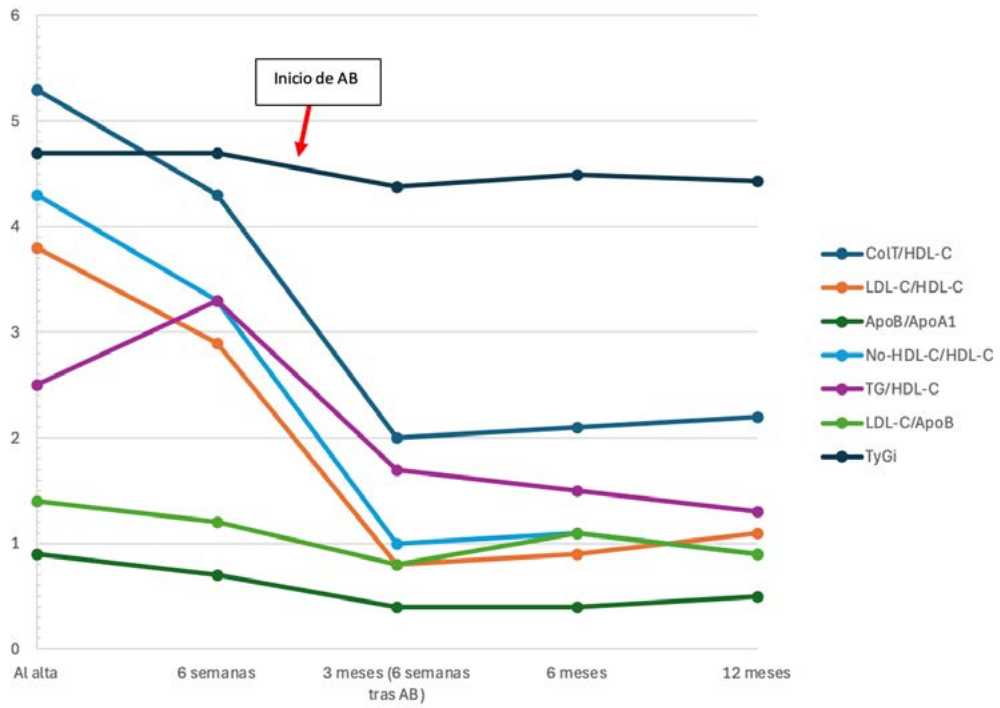

Imagen 6. Gráfica de evolución temporal de índices aterogénicos del paciente. CT: colesterol total, TG: triglicéridos, ApoB: apolipoproteína B, ApoA1: apolipoproteína A1, AB: ácido bempedoico. Se observa un descenso marcado en los diferentes índices aterogénicos desde el inicio de la toma del ácido bempedoico hasta alcanzar los niveles recomendados en prevención secundaria.

Vídeo 1.

Cateterismo coronario terapéutico sobre la arteria coronaria derecha: se observa la presencia de una lesión significativa a nivel del tercio distal de la arteria coronaria derecha, así como el resultado angiográfico final tras predilatación con balón e implante de un stent farmacoactivo de 3,5 x 18 mm.

Vídeo 2.

Ecocardiograma reglado previo al alta: se visualiza un ventrículo izquierdo no hipertrófico ni dilatado con función biventricular conservada, sin valvulopatías asociadas y sin hallazgos de derrame pericárdico.

Vídeo 3.

Ecocardiograma reglado a los 12 meses: se visualiza un ventrículo izquierdo no hipertrófico ni dilatado con función biventricular conservada, sin valvulopatías asociadas y sin hallazgos de derrame pericárdico.

Bibliografía

1. Ballantyne CM, Bays HE, Louie MJ, et al. Factors Associated With Enhanced Low-Density Lipoprotein Cholesterol Lowering With Bempedoic Acid. *J Am Heart Assoc*. August 2022;11(15):e024531.
2. Karlson BW, Wiklund O, Palmer MK, et al. Variability of low-density lipoprotein cholesterol response with different doses of atorvastatin, rosuvastatin, and simvastatin: results from VOYAGER. *Eur Heart J Cardiovasc Pharmacother*. 2016;2:212-217.
3. Nissen SE, Lincoff AM, Brennan D, et al. Bempedoic Acid and Cardiovascular Outcomes in Statin-Intolerant Patients. *N Engl J Med* 2023;388:1353-1364
4. Laufs U, Ballantyne CM, Banach M, et al. Efficacy and safety of bempedoic acid in patients not receiving statins in phase 3 clinical trials. *J Clin Lipidol*. 2022 May-Jun;16(3):286-297
5. Rubino J, MacDougall DE, Sterling LR, Hanselman JC, Nicholls SJ. Combination of bempedoic acid, ezetimibe, and atorvastatin in patients with hypercholesterolemia: A randomized clinical trial. *Atherosclerosis*. 2021 March;320:122-128.
6. Laufs U, Banach M, Mancini GBJ, Gaudet D, Bloedon LT, Sterling LR, Kelly S, Stroes ESG. Efficacy and Safety of Bempedoic Acid in Patients With Hypercholesterolemia and Statin Intolerance. *J Am Heart Assoc*. 2019 April;8(7): e011662.
7. Real-world effectiveness and safety of bempedoic acid in Europe: final 2-year results from the MILOS German cohort. Disponible en: herzmedizin.de/fuer-aerzte-und-fachpersonal/kongresse/dgk-herztage-2024/programm/from_bedside-to-bench_and_from_benchtobedside/bs158.html
8. Bays HE, Banach M, Catapano AL, et al. Bempedoic acid safety analysis: Pooled data from four phase 3 clinical trials. *J Clin Lipidol*. 2020 September-October;14(5):649-659.e6.
9. Ray Kausik K., Bays Harold E., Catapano Alberico L., et al. Safety and Efficacy of Bempedoic Acid to Reduce LDL Cholesterol. *N Engl J Med* 2019;380:1022-1032.
10. Leiter LA, Banach M, Catapano AL, et al. Bempedoic acid in patients with type 2 diabetes mellitus, prediabetes, and normoglycaemia: a post hoc analysis of efficacy and glycaemic control using pooled data from phase 3 clinical trials. *Diabetes Obes Metab* 2022; 24: 868-80.

De la meta a la unidad de críticos. Un caso de parada en un deportista joven

Esther Papiol Morales, Gemma Mateus Porta, Isabel Hernández Martín, Tania Ramírez Martínez, Mireia Martínez Rubió, Alba Bermúdez Jiménez, Alba Orellana Morote, Jara Gayán Ordás

INTRODUCCIÓN

Se presenta un caso de un paciente de 38 años, deportista, que sufre una parada cardiaca extrahospitalaria al finalizar una media maratón. Los estudios diagnósticos realizados permiten el diagnóstico de esta rara anomalía congénita con riesgo de muerte súbita.

ANTECEDENTES, ENFERMEDAD ACTUAL Y EXPLORACIÓN FÍSICA

Antecedentes personales:

- Varón de 38 años sin alergias medicamentosas conocidas. Deportista.
- Fumador de 4 cigarrillos al día.
- Sin FRCV.
- Sin historia cardiológica.

Antecedentes familiares: sin antecedentes familiares de cardiopatía ni muerte súbita.

Tratamiento domiciliario: alprazolam 0,25 mg cada 8 horas.

Enfermedad actual

Varón de 38 años de edad sin antecedentes relevantes que es traído a urgencias por los servicios de emergencias médicas tras presentar una parada cardiorrespiratoria extrahospitalaria presenciada al finalizar media maratón. Se realiza soporte vital básico inmediato durante 10 minutos por testigos hasta la llegada de los servicios de emergencias quienes inician soporte vital avanzado durante 15 minutos más. El primer ritmo registrado se trata de una taquicardia ventricular sin pulso que degenera en fibrilación ventricular, se administran dos desfibrilaciones y un total de 2 adrenalinas con recuperación de la circulación espontánea (tiempo de ROSC de 25 minutos).

Exploración física

- Constantes: tensión arterial 130/70 mmHg, frecuencia cardiaca 63 lpm, Temperatura 35,8 ºC, saturación de oxígeno 100%.

- Auscultación cardiaca: tonos cardiacos rítmicos sin soplos. No ingurgitación yugular ni reflujo hepatoyugular.
- Auscultación pulmonar: murmullo vesicular conservado sin crepitantes ni otros ruidos.
- Abdomen blando, no doloroso a la palpación, sin masas ni visceromegalias, sin signos de irritación peritoneal. Peristaltismo preservado.
- Miembros inferiores: sin edemas en extremidades inferiores.

PRUEBAS COMPLEMENTARIAS

- Analítica sanguínea:
  - Bioquímica: glucemia 203 mg/dl, urea 61 mg/dl; creatinina 1,38 mg/dl; filtrado glomerular 64 ml/min; GOT 74 U/l; GPT 69 U/l; bilirrubina total 0,64 mg/dl; CK 371 U/l; Na 140,7 mmol/l, K 3,88 mmol/l; cloruro 105 mmol/l; PCR 25,4 mg/l; L NT-proBNP 312,3 pg/ml. Lactato 10 mmol/l.
  - Cinética de troponina I US: 48.10 – 475.30 – 1030.50 – 1984 – 181.40 pg/ml.
  - Hemograma: leucocitos 15.88 x10x9/l; hemoglobina 12,7 g/dl; hematocrito 36,8%; plaquetas 234 x10x9/l.
  - Perfil metabólico: colesterol total 139 mg/dl; HDL 36 mg/dl; LDL 85 mg/dl; triglicéridos 176 mg/dl; Apo B 100 0.66 g/l; lipoproteína (a) 4 mg/dl; HbA1c 5,6%.
- Radiografía de tórax: centrada, bien inspirada. ICT menor 0,5. Parénquima pulmonar sin evidencia de patología aguda. Hilios pulmonares aumentados de forma bilateral.
- Electrocardiograma (ECG): RS 100 lpm. PR normal. Eje +60. QRS estrecho sin alteraciones de la repolarización. QTc 389 ms. ECG en 2do y 3er espacio intercostal: sin datos de Brugada.
- Ecocardiograma transtorácico (ETT): ventrículo izquierdo (VI): dimensiones y grosor parietal normales. Función sistólica normal, sin asimetrías contráctiles regionales. Patrón diastólico normal. Ventrículo derecho (VD): dimensión normal. Normocontráctil. Aurícula izquierda (AI): normal. Aurícula derecha (AD): normal. Válvula miral (VM) y válvula aórtica (VAo) sin alteraciones de interés, con cinética y flujos normales. No insuficiencia tricuspídea (IT) para cálculo de presión arterial pulmonar sistólica (PAPS) no obstante, por datos indirectos parece normal. No masas intracardiacas. Ausencia de cortocircuitos. Ausencia de derrame pericárdico. Cava inferior y suprahepáticas normales. Raíz aórtica, porción tubular de aorta ascendente, arco y porción visible de aorta torácica descendente normales, con flujo normal en su interior. Arteria pulmonar y ramas pulmonares normales con flujo normal en su interior. Conclusiones: estudio dentro de la normalidad.
- Tomografía computarizada (TC) arterias pulmonares: estudio subóptimo por lavado de contraste, no se observan signos de TEP en las ramas principales y lobares. Aorta toraco-abdominal proximal, troncos supraaórticos y arterias intracraneales sin particularidades.
- TC craneal: estudio sin hallazgos patológicos significativos.
- Estudio neurológico post-PCR:
  - Enolasa (18/11): 16,1 mg/m.
  - Electroencefalograma (EEG) (18/11): EEG normointegrado por ritmos fisiológicos que muestran una lentificación paulatina y generalizada de la actividad eléctrica cerebral llegando registrarse periodos de brote atenuación (en relación con tratamiento depresor del SNC que se aplica al inicio del registro). No se objetivan signos focales ni grafoelementos de morfología aguda.
- Coronariografía: enfermedad coronaria de 1 vaso. Dominancia izquierda. Árbol izquierdo sin lesiones. Coronaria derecha (CD) con nacimiento anómalo desde seno izquierdo, escaso desarrollo distal de la misma, solo da ramos agudos para VD. Presenta lesión ostial excéntrica sugestiva de compresión extrínseca. * Se sonda *ostium* de CD con catéter guía JL 3.5 6F, sobre guía Sion Blue se realiza ultrasonido intravascular (IVUS) que muestra distal a la lesión, arteria sana sin datos de ateromatosis, en zona de lesión, no se objetivan datos de placa aterosclerótica ni imágenes sugestivas de hematoma intramural.

- TC coronaria: *score* de calcio: 0 unidades Agatston. Hallazgo: dominancia coronaria: izquierda. Tronco común: de buen calibre; sin lesiones. Arteria descendente anterior: de buen desarrollo y recorrido. Trayecto intramiocárdico superficial en segmento medio de 2 mm de profundidad y 18 mm de longitud. 4 ramas diagonales: sin lesiones. Arteria circunfleja: de buen calibre y desarrollo, sin lesiones. Ramas obtusas marginales: sin lesiones. Ramas posteriores y descendente posterior: sin lesiones. Arteria coronaria derecha: origen anómalo por encima del seno coronario izquierdo a la altura de la unión sinotubular. Presenta una salida en ángulo agudo y trayecto intramural aórtico proximal de unos 8-9 mm. Recorrido interarterial (entre aorta y arteria pulmonar) por encima de la válvula pulmonar. Vaso de calibre intermedio y corto recorrido (dominada). Ramas marginales agudas: sin lesiones. Hallazgos anatómicos adicionales: mínimo derrame pleural derecho con atelectasia pasiva asociada. Parénquima pulmonar sin anomalias en el volumen adquirido aorta torácica de 29 x 29 mm a la altura de la arteria pulmonar. Conclusiones: arteria coronaria derecha con origen anómalo por encima del seno coronario izquierdo a la altura de la unión sinotubular. Salida en ángulo agudo, trayecto intramural proximal aórtico y recorrido interarterial supravalvular pulmonar. Dominancia izquierda. Árbol coronario sin estenosis luminales. CAD-RADS 0/E.

EVOLUCIÓN CLÍNICA

Varón de 38 años, sin antecedentes de interés, que ingresa tras parada cardiorrespiratoria (PCR) extrahospitalaria presenciada tras correr media maratón. Presentó un tiempo de *no flow* de 3-5 minutos y tiempo hasta ROSC de 25 minutos (10 minutos de SVB + 15 minutos de SVA). Se documenta primer ritmo en taquicardia ventricular que degenera en fibrilación ventricular y se administran dos desfibrilaciones y dos adrenalinas. Tras recuperación de la circulación espontánea presenta ECG de salida en ritmo sinusal sin alteraciones en la repolarización. Se realiza angio-TC pulmonar y TC craneal que descartan tromboembolismo pulmonar, síndrome aórtico o hemorragia intracraneal como causante del proceso actual. Ecoscopia a pie de cama muestra función biventricular conservada sin alteraciones destacables.

A la llegada a urgencias se encuentra estable hemodinámicamente, con buena perfusión y ventilación adecuada, bajo intubación orotraqueal. Analíticamente presenta un lactato inicial de 10 mmol/l y precisa de soporte hemodinámico con noradrenalina las primeras horas, con evolución favorable y normalización analítica. EEG y enolasa iniciales con riesgo intermedio-bajo.

Presenta evolución neurológica favorable (CPC 1) que permite extubación a las 24 horas exitosa. Se realiza coronariografía diagnóstica que muestra dominancia izquierda con coronaria derecha dominada y poco desarrollada con nacimiento anómalo y que en IVUS impresiona de compresión extrínseca. Dados los hallazgos se realiza TAC coronaria que confirma arteria coronaria derecha con origen anómalo por encima del seno coronario izquierdo a la altura de la unión sinotubular con trayecto intramural proximal aórtico y recorrido interarterial supravalvular pulmonar.

Durante la estancia en la unidad de cuidados críticos cardiológicos se mantiene clínica y hemodinámicamente estable por lo que se traslada a planta donde realiza activación funcional bien tolerada, sin presentar nuevos eventos arrítmicos.

Se reúne el equipo multidisciplinar para analizar el caso y se atribuye la PCR a isquemia inducida por el origen anómala de la arteria coronaria derecha. Se discute con el equipo de cirugía cardiaca la posibilidad de corrección quirúrgica, ya sea mediante cirugía de *unroofing*, reimplantación o *bypass* coronario. Analizado en profundidad el caso, dado que se trata de una entidad poco frecuente y con una experiencia aun limitada en la literatura, se considera que no se puede garantizar el buen resultado quirúrgico para eliminar completamente la isquemia coronaria como causa desencadenante arrítmica.

Por lo anterior, finalmente, y tras discutirlo con el paciente, se opta por implante de desfibrilador automático implantable subcutáneo en prevención secundaria, reconsiderando la opción quirúrgica en caso de recurrencia de eventos arrítmicos.

Durante el seguimiento ambulatorio se ha mantenido asintomático con vida activa, y sin nuevos eventos arrítmicos.

DIAGNÓSTICO

- Muerte súbita recuperada. Primer ritmo desfibrilable.
- Arteria coronaria derecha con origen anómalo por encima del seno coronario izquierdo a la altura de la unión sinotubular. Trayecto intramural proximal aórtico y recorrido interarterial supravalvular pulmonar. Dominancia izquierda. Árbol coronario sin estenosis luminales.
- Función biventricular conservada.
- Tabaquismo activo.

DISCUSIÓN

El origen anómalo de una arteria coronaria (OAAC) es una anomalía congénita poco frecuente con una prevalencia aproximada de 0,4-0,8% en la población general. Esta patología implica la salida anómala de una de las arterias coronarias desde el seno de Valsalva opuesto. Pese a su baja prevalencia, resulta de gran relevancia clínica debido a su asociación con eventos adversos cardiovasculares, incluyendo la muerte súbita cardiaca (MSC). Se encuentra con mayor frecuencia en individuos jóvenes, especialmente en aquellos que realizan actividad deportiva intensa[1].

Los síntomas asociados al OAAC abarcan un abanico muy variable, desde pacientes que permaneces asintomáticos durante toda su vida, hasta la MSC como primera presentación clínica. El dolor torácico es uno de los síntomas más comunes, seguido de disnea, síncope o palpitaciones[1].

La mayoría de los síntomas son desencadenados por el ejercicio físico intenso. El mecanismo fisiopatológico subyacente implica la compresión dinámica de la arteria coronaria anómala entre la arteria pulmonar y la aorta durante el ejercicio, lo que puede llevar a isquemia transitoria y desencadenar arritmias ventriculares malignas. La isquemia inducida por el ejercicio ha sido documentada en estudios de perfusión y pruebas de esfuerzo en pacientes afectos de esta anomalía.

La MSC es uno de los eventos más graves asociados con el OAAC, especialmente en pacientes jóvenes y deportistas. La evaluación del riesgo de MSC es difícil por la escasa evidencia actual, las series de autopsias reportadas muestran que la mayoría de los pacientes son jóvenes (<35 años) y fallecen durante o inmediatamente después de la práctica de ejercicio. En general, se estima que hasta un 30% de los casos de MS en jóvenes deportistas pueden estar relacionados con alguna anomalía en el origen de las arterias coronarias.

El origen anómalo de la arteria coronaria izquierda des del seno opuesto (derecho) es entre 3 y 8 veces menos frecuente la arteria coronaria derecha del seno izquierdo, no obstante, supone un mayor riesgo de MSC. Existen otros factores anatómicos que confieren mayor riesgo de MSC como son el trayecto interarterial, la salida en ángulo agudo o el trayecto intramural.

El diagnóstico se basa en la evaluación mediante pruebas de imagen avanzadas como la arteriografía coronaria y el TAC coronario, siendo esta última la técnica de elección para la correcta evaluación de la anatomía de alto riesgo[2].

El manejo terapéutico de esta anomalía sigue siendo controvertido. En pacientes sintomáticos o con evidencia de isquemia inducida, la cirugía correctora (generalmente la técnica de *unroofing*) se considera la opción terapéutica con un nivel de evidencia IC según las últimas guías de práctica clínica. Sin embargo, en pacientes asintomáticos el tratamiento conservador con vigilancia clínica estrecha y pruebas de esfuerzo periódicas para evidenciar isquemia miocárdica puede ser un manejo correcto. En pacientes con alto riesgo de arritmias ventriculares se puede considerar el implante de un desfibrilador automático implantable (DAI) para prevenir eventos de MSC[3-5].

La cirugía de *unroofing* ha mostrado buenos resultados en términos de mejora del flujo coronario y reducción del riesgo arrítmico, no obstante, sigue siendo una entidad poco frecuente y con pocos casos reportados por lo que es fundamental la correcta selección de pacientes[6].

En el caso presentado, se optó finalmente por el implante de DAI subcutáneo en prevención secundaria sin revascularización quirúrgica, debido a dudas entre los miembros del equipo multidisciplinar sobre la eficacia de la cirugía dados los pocos casos reportados. La evidencia que disponemos actualmente sugiere que el implante de DAI puede ser una estrategia adecuada para reducir el riesgo de MSC, enfatizando en la importancia del seguimiento cercano de estos pacientes.

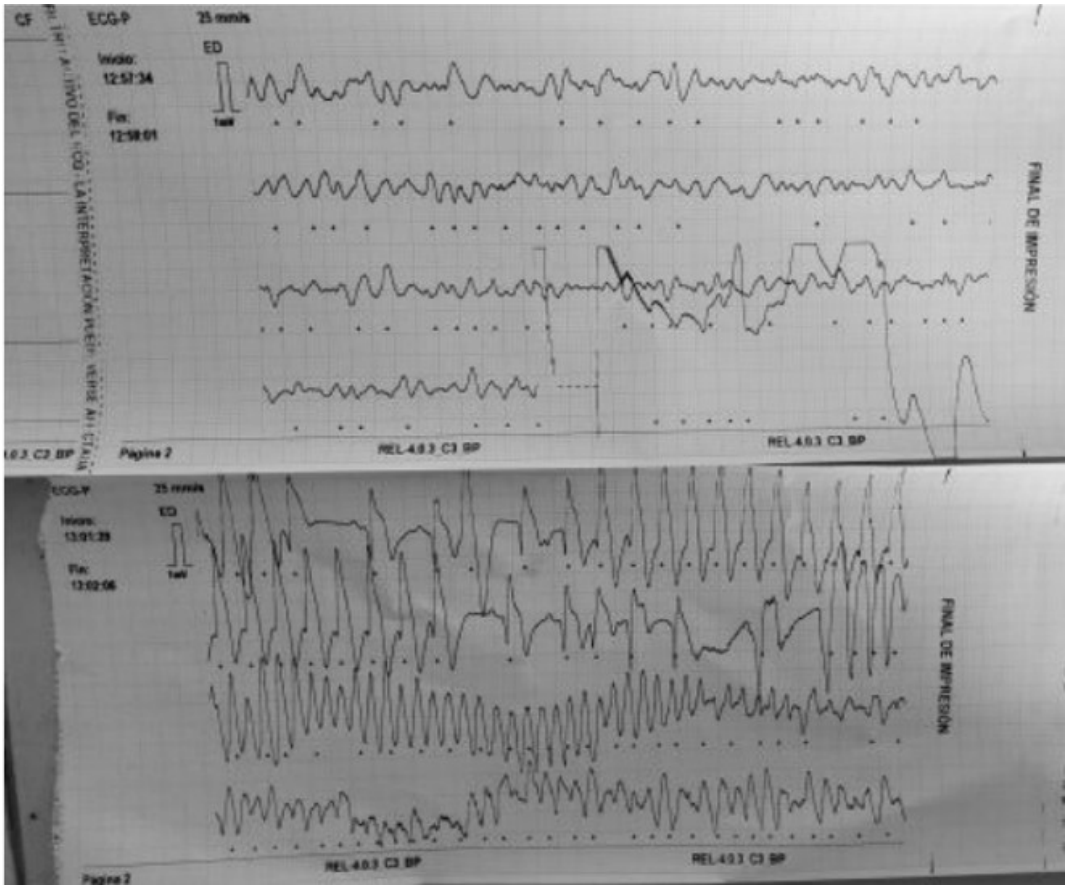

Imagen 1. Primer ritmo: fibrilación ventricular.

Imagen 2. RS 100 lpm. PR normal. Eje +60. QRS estrecho sin alteraciones de la repolarización. QTc 389 ms.

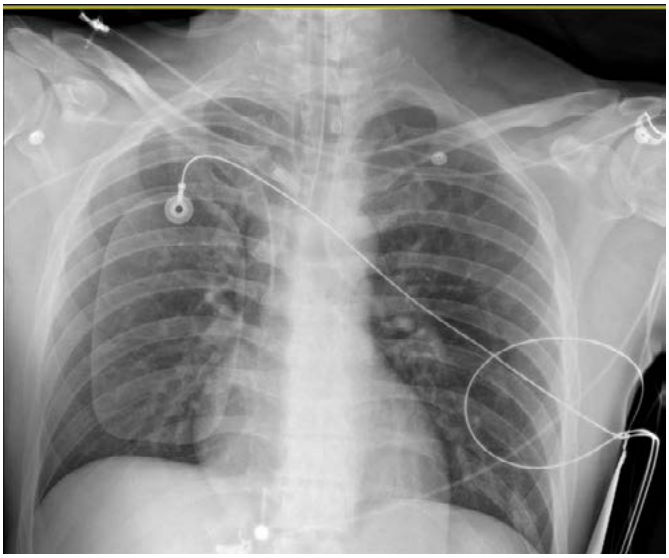

Imagen 3. Radiografía de tórax.

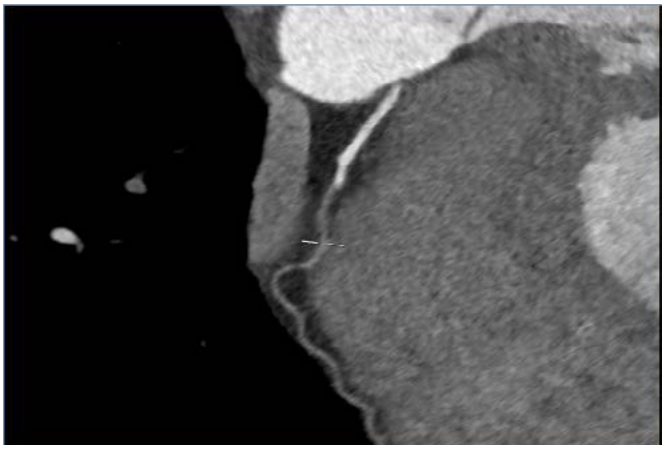

Imagen 4. TC arterias coronarias: arteria coronaria derecha con origen anómalo por encima del seno coronario izquierdo a la altura de la unión sinotubular. Salida en ángulo agudo, trayecto intramural proximal aórtico y recorrido interarterial supravalvular pulmonar.

Imagen 5. TC arterias coronarias: arteria coronaria derecha con origen anómalo por encima del seno coronario izquierdo a la altura de la unión sinotubular. Salida en ángulo agudo, trayecto intramural proximal aórtico y recorrido interarterial supravalvular pulmonar.

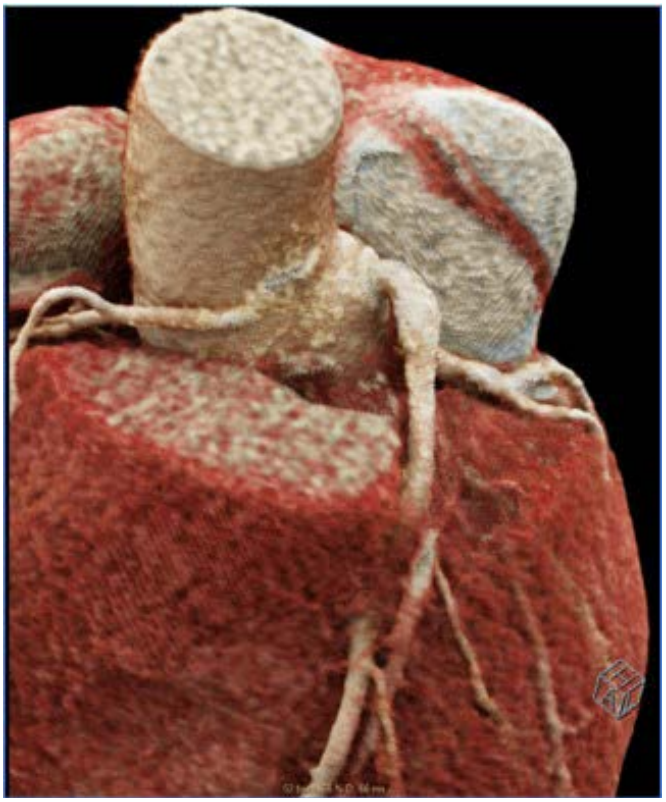

Imagen 6. TC arterias coronarias: arteria coronaria derecha con origen anómalo por encima del seno coronario izquierdo a la altura de la unión sinotubular. Salida en ángulo agudo, trayecto intramural proximal aórtico y recorrido interarterial supravalvular pulmonar.

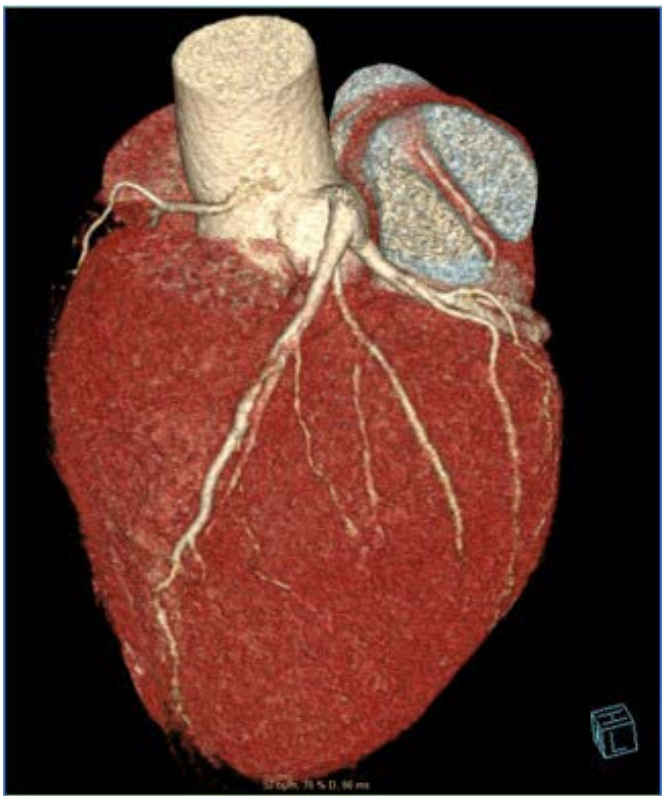

Imagen 7. TC arterias coronarias: arteria coronaria derecha con origen anómalo por encima del seno coronario izquierdo a la altura de la unión sinotubular. Salida en ángulo agudo, trayecto intramural proximal aórtico y recorrido interarterial supravalvular pulmonar.

Vídeo 1.

ETT paraesternal eje largo.

Vídeo 2.

ETT 4 cámaras.

Vídeo 3.

Coronariografía: árbol izquierdo sin lesiones.

Vídeo 4.

Coronariografía: coronaria derecha con nacimiento anómalo desde seno izquierdo, escaso desarrollo distal de la misma, solo da ramos agudos para VD.

Vídeo 5.

Coronariografía: coronaria derecha. Presenta lesión ostial excéntrica sugestiva de compresión extrínseca.

Bibliografía

1. Barriales-Villa R, Morís de la Tassa C. Anomalías congénitas de las arterias coronarias con origen en el seno de Valsalva contralateral: ¿qué actitud se debe seguir? *Rev Esp Cardiol*. 2006;59(4):360-70.
2. García-Touchard A, Sáez de Ibarra JI, Oliver JM. Origen anómalo de la arteria coronaria derecha desde el seno de Valsalva izquierdo: indicaciones quirúrgicas y técnica de reimplantación. *Cir Cardiov*. 2013;20(4):189-92.
3. Doorey AJ, Pasquale MJ, Lally JF, Mintz GS, Marshall E, Ramos DA. Six-month success of intracoronary stenting for anomalous coronary arteries associated with myocardial ischemia. *Am J Cardiol*. 2000;86(5):580-2
4. Gaudino M, Di Franco A, Arbustini E, et al. Management of adults with anomalous aortic origin of the coronary arteries: state-of-the-art review. *J Am Coll Cardiol*. 2023;82(21):2034-53
5. Poynter JA, Williams WG, McIntyre S, Brothers JA, Jacobs ML; Congenital Heart Surgeons Society AAOCA Working Group. Anomalous aortic origin of a coronary artery: a report from the Congenital Heart Surgeons Society Registry. *World J Pediatr Congenit Heart Surg*. 2014;5(1):22-30.
6. Baumgartner H, De Backer J, Babu-Narayan SV, et al. 2020 ESC Guidelines for the management of adult congenital heart disease: The Task Force for the management of adult congenital heart disease of the European Society of Cardiology (ESC). Endorsed by: Association for European Paediatric and Congenital Cardiology (AEPC), International Society for Adult Congenital Heart Disease (ISACHD). *Eur Heart J*. 2021;42(6):563-645.

Rápido y nervioso: no todas las causas de *shock* cardiogénico derivan del corazón

Raúl Ptaszynski Lanza, Raúl Ludeña Martín-Tesorero, Francisco González Urbistondo, Alberto Alén Andrés, Diego Parra Ruiz, Jessica Ares Blanco, Beatriz Díaz Molina, Vanesa Alonso Fernández

INTRODUCCIÓN

Presentamos el caso de un varón de 44 años, sin antecedentes de interés, fumador como único factor de riesgo cardiovascular (FRCV), que acude al servicio de urgencias en situación de *shock* cardiogénico con necesidad de asistencia ventricular sin una causa inicial aparente.

ANTECEDENTES, ENFERMEDAD ACTUAL Y EXPLORACIÓN FÍSICA

Antecedentes

- Sin antecedentes familiares de cardiopatía o muerte súbita.
- FRCV: fumador, ocasionalmente consumidor de cannabis.
- Sin enfermedades previas de interés.
- No realiza tratamiento crónico domiciliario.

Enfermedad actual

Paciente varón de 44 años derivado a hospital terciario en situación de *shock*. Comienza con clínica catarral en los días previos. En las últimas 24 horas presenta disnea y dolor epigástrico que no mejoró con la toma de omeprazol. Acude a su centro de salud donde se realiza electrocardiograma (ECG) en el que presenta una fibrilación auricular a 200 lpm por lo que derivan a centro hospitalario. Una vez en el centro, se intenta cardioversión eléctrica, que resulta inefectiva y se administra bolo de 300 mg de amiodarona, presentando parada cardiorrespiratoria (PCR) en dos ocasiones resueltas con 1 mg de adrenalina. Se realiza intubación orotraqueal e inicio de soporte vasoactivo con noradrenalina y dobutamina a dosis altas.

A pesar de esto mala evolución, en situación de *shock* con edema agudo de pulmón con soporte vasoactivo a dosis supraterapéuticas, acidosis metabólica e insuficiencia respiratoria a pesar de FiO_2 al 100%. Se intenta de nuevo cardioversión eléctrica en tres ocasiones no siendo efectiva. Se realiza ecocardioscopia donde se evidencia disfunción biventricular grave, por lo que ante la situación de *shock* refractario se decide implante de balón de contrapulsación intraaórtico y traslado a centro terciario para canulación de ECMO veno-arterial.

Se reinterroga a la familia sobre antecedentes, viajes, contacto con animales o consumo de sustancia siendo todo ello negativo.

Exploración física

Bajo sedación, pupilas mióticas, simétricas, ictericia conjuntival. Tensión arterial 80/50 mmHg, frecuencia cardiaca 180-200 lpm, en fibrilación auricular (FA). Respiratoria: hipofonesis generalizada. Abdomen: blando, depresible. Miembros inferiores: fríos, sin pulsos pedios.

PRUEBAS COMPLEMENTARIAS

- ECG (imagen 1): en FA a 180 lpm, QRS estrecho, sin alteraciones significativas de la repolarización.
- Radiografía de tórax (imagen 2): patrón alveolar bilateral compatible con edema agudo de pulmón.
- Analítica:
  - Hemograma: hematíes 3,49 x10E6/µl; hemoglobina 10,5 g/dl; hematocrito 31,3%. VCM 89,7 fl; HCM 30,1 pg; CHCM 33,5 g/dl; leucocitos 5,44 x10E3/µl; neutrófilos (sangre-%) 38,4%; neutrófilos 2,09 x10E3/µl; linfocitos (%) 46%; linfocitos 2,5 x10E3/µl; monocitos (sangre-%) 11,2%; monocitos 0,61 x10E3/µl; eosinófilos (sangre-%) 3,1 %; eosinófilos 0,17 x10E3/µl; basófilos (sangre-%) 1,3%; basófilos 0,07 x10E3/µl; plaquetas UPLAQ 241 x10E3/µl; VPM 10 fl; SR RDW. Coeficiente de variación 15,2%.
  - Bioquímica: glucosa 83 mg/dl; urea 24 mg/dl, creatinina 0,63 mg/dl; filtrado glomerular estimado >90 ml/min/1,73 m2M; urato 5,8 mg/dl; ion sodio 141 mmol/l; ion potasio 4,2 mmol/l; ion potasio en plasma 3,9 mmol/l; calcio 2,07 mmol/l; fosfato 0,85 mmol/l; magnesio 0,74 mmol/l; amilasa 62 U/l; lipasa 26 U/l; creatina cinasa 35 U/l; fosfatasa alcalina 98 U/l; aspartato aminotransferasa 22 U/l; alanina aminotransferasa 36 U/l; gamma glutamil transferasa 54 U/l; bilirrubina total <1,0; bilirrubina directa 0,9 mg/dl; proteínas totales 60 g/l; albúmina 41 g/l; colesterol total 208 mg/dl; colesterol HDL 57 mg/dl; triglicéridos 130 mg/dl; colesterol LDL calculado 125 mg/dl; troponina T 34-34 ng/l (valor de referencia 13 ng/l); procalcitonina 0,23 ng/ml; NT-proBNP 4.811 pg/ml. Proteína C reactiva 0,3 mg/dl; glicohemoglobina-A1c 5,3%.
- Orina (realizado tras cardioversión e intubación): barbitúricos (orina): negativo; benzodiacepinas (orina): positivo; anfetaminas (orina): negativo; cannabis (orina): positivo; cocaína (orina): negativo; metadona (orina): negativo; Opiáceos (orina): positivo.
- Serologías: VHB, *Borrelia burgdorferi*, *Chlamydophila pneumoniae*, *Coxiella burnetti*, *Mycoplasma pneumoniae*, *Treponema pallidum*, VIH negativos.
- Anticuerpos tiroideos: tirotropina (TSH) <0,01 mU/l, tiroxina libre (T4 L) 0,49 ng/dl, triyodotironina libre (T3L) 1,07 pg/ml, tiroglobulina (Tg) 837 ng/ml; anticuerpos anti-Tg 33 UI/ml, AC.TPO 213 UI/ml, Ac. antireceptor de TSH(TSI) 7,7 U/l.
- Metanefrinas negativas en sangre y orina.
- Ecocardiograma al ingreso (vídeo 1): estudio realizado en FA a 180 lpm. Ventrículo izquierdo no engrosado, dilatado, con disfunción grave (Sbp 10%) a expensas de hipocinesia global. Ventrículo derecho (VD) dilatado con disfunción grave global. Insuficiencia mitral (IM) leve e insuficiencia tricuspídea (IT) leve, no valorables adecuadamente por la taquicardia. Válvulas de aspecto fino sin signos de engrosamiento o verrugas. Dilatación biauricular moderada. Mínima lengüeta de derrame pericárdico. Vena cava inferior (VCI) fija y dilatada.
- Ecocardiograma transesofágico (ETE) (vídeo 2): se completa estudio previo mediante ecocardiograma transesofágico, sin evidencia de shunt intracardiaco.
- Coronariografía (vídeo 3): arterias coronarias sin lesiones significativas.
- Ecocardiograma de control tras 48-72 horas de ingreso en UCI (vídeo 4): soporte ECMO VA f-f 4lpm + IMPELLA CP P7. Impella normoposicionado, inlet a 35 mm de anillo aórtico hacia ápex. Apertura V. aórtica conservada. Mejoría discreta de FEVI, entorno al 25%. Disfunción moderada VD. Derrame pericárdico mínimo. Cánula drenaje VCI hacia AD.

- Resonancia magnética cardiaca a los 20 días del ingreso (imagen 3 y vídeo): se obtienen imágenes de VI y VD en secuencias cine, mapas-T1, mapa-T2, realce tardío tras la administración de gadolinio y cuantificación de flujo en válvula aórtica y pulmonar. Ventrículo izquierdo (VI): tamaño normal, con VTD de 80 ml/m² (rango 57-105 ml/m²) y VTS de 45 ml/m² (rango 14-38 ml/m²). FE de 43%, gasto cardiaco de 4,9 l/min y volumen/latido de 65 ml. Hipocinesia global leve y movimiento paradójico del septo interventricular. Masa miocárdica normal, de 71 g/m² (rango 49-85 g/m²). Espesor máximo del septo de 11 mm. Leve hipertrabeculación apical. Mapa T1: normal 970 ms (950-1050 ms). Mapa T2: normal 45 ms (45-55 ms). Volumen extracelular calculado del 10%, disminuido (hematocrito de 30,3%, disminuido). En la secuencia de realce tardío no se aprecian captaciones patológicas de contraste que sugieran áreas de fibrosis ni otros hallazgos. VD: tamaño normal, sin alteraciones morfológicas, con VTD de 58 ml/m² (rango 61-121 ml/m²) y VTS de 27 ml/m² (rango 19-59 ml/m²). FE de 54%, gasto cardiaco de 4,5 l/min y volumen/latido de 60 ml. Contractilidad normal. Aurícula izquierda (AI): área de 20 cm², tamaño normal. Orejuela sin trombo. Aurícula derecha: área de 15 cm², tamaño normal. Grandes vasos: aorta ascendente de calibre normal (34 x 33 mm). Arco aórtico izquierdo. Arteria pulmonar de calibre normal (27 x 26 mm). Drenajes venosos pulmonares normales. Pericardio: no se observa engrosamiento ni derrame pericárdico significativo. Cuantificación de flujo en raíz aórtica (codificación de velocidad en contraste de fase). Volumen anterógrado 55 ml y retrógrado de 5,8 ml. Fracción de regurgitación 10%. Cuantificación de flujo en arteria pulmonar principal (codificación de velocidad en contraste de fase). Volumen anterógrado 54 ml y retrógrado de 2,1 ml. Fracción de regurgitación 4%. Conclusiones: VI de tamaño normal con disfunción sistólica leve (FEVI 43%). Hipocinesia global leve y movimiento paradójico del septo interventricular. Sin realces. VD de tamaño y función sistólica normales (FEVD 54%). Contractilidad normal.
- ECG al alta (imagen 4): ritmo sinusal con PR normal y QRS estrecho, ondas t negativas en derivaciones precordiales.

EVOLUCIÓN CLÍNICA

Paciente sin antecedentes cardiológicos que ingresa por *shock* cardiogénico en el contexto de fibrilación auricular con respuesta ventricular rápida y disfunción biventricular grave. A las pocas horas del ingreso dada su situación (INTERMACS 1) se decide implante de ECMO veno-arterial periférico por vía femoral derecha y cambio de BCPIAo por dispositivo Impella CP para mejorar la descarga de VI. Tras esto se consigue mejoría de la perfusión tisular y oxigenación pudiendo disminuir el soporte vasoactivo a dosis medias-bajas, así como realizar ventilación protectora. Una vez conseguida la estabilización inicial del paciente, se plantea el diagnóstico diferencial de una aparente miocardiopatía dilatada con disfunción biventricular grave.

En primer lugar, cabe destacar la ausencia de alteraciones de la repolarización en el ECG, así como un QRS estrecho, junto con una mínima elevación de troponina T en la analítica.

A pesar de que la probabilidad pretest de enfermedad coronaria en nuestro paciente era baja y el cuadro tampoco orientaba a un origen isquémico, en el contexto del cambio del balón de contrapulsación por el dispositivo Impella se realizó coronariografía, que mostraba coronarias sin lesiones. Así mismo, la posibilidad de una miocarditis aguda también parecía poco probable dada la presencia mínima de daño miocárdico. Del mismo modo, el cuadro y los hallazgos en la ecocardiografía tampoco orientaban a miocardiopatía de estrés y tampoco apuntaba a una infección sistémica con disfunción sistólica biventricular en el contexto de SIRS.

Por otro lado, tanto la historia clínica como los análisis iniciales realizados no orientaban tampoco a una miocardiopatía por tóxicos o causas menos frecuentes como Lyme o Chagas, por lo que se nos planteaba la posibilidad

de una miocardiopatía dilatada idiopática o de origen hereditario descompensada. Lo cual resulta plausible en el contexto de una fibrilación auricular con respuesta ventricular rápida como probable desencadenante o incluso siendo la causante (taquimiopatía) del cuadro.

De otra forma, llamaba también la atención la presencia de saturación venosa de oxígeno en la cánula de drenaje del ECMO cercana a la saturación arterial (80-90%). Se realizó ecocardiograma transesofágico que descartó la presencia de *shunt* intracardiaco y mediante prueba de imagen también se descartó la posibilidad de fístula extracardiaca, encontrándose las cánulas del ECMO V-A correctamente posicionadas.

Llegados a este punto, hay que tener en cuenta que en todo paciente con miocardiopatía dilatada se debe realizar una analítica rutinaria que incluya determinación de hormonas tiroideas y hierro sérico. Por lo que al día siguiente en la analítica de rutina se solicita hormonas tiroideas que demuestran la presencia de un hipertiroidismo primario no conocido. Cabe destacar que el paciente no presenta ningún estigma claro (sin exoftalmos, glándula tiroidea de tamaño normal) ni tampoco contaba una clínica florida previa. Ante la sospecha de tormenta tiroidea, se inicia tratamiento con metimazol y esteroides. La ecografía tiroidea muestra una glándula con ecogenicidad heterogénea con nódulos hipoecogénidos distribuidos de manera difusa. Hipervascularización con velocidades pico sistólicas, la mayor de 60 cm/s. Todo ello compatible con enfermedad de Graves Basedow. Se realiza también toma de anticuerpos tiroideos, siendo positivos para TSI confirmándose el diagnóstico de sospecha.

Hasta alcanzar el control hormonal tiroideo no se consigue adecuado control de frecuencia persistiendo en fibrilación auricular con respuesta ventricular rápida a pesar de betabloqueante i.v. (esmolol) y digoxina. Tras esto, el paciente presenta una evolución lenta pero tendente a la mejoría consiguiendo la retirada del soporte vasoactivo. A los cinco días del implante se retira el dispositivo Impella y el ECMO V-A a los siete días de su implante. A las pocas horas presenta cardioversión espontánea a ritmo sinusal. Persiste evolución favorable siendo extubado a los 14 días del ingreso.

Como complicaciones, destacar el síndrome febril en UCI por fungemia debido a *Candida albicans* tratada con anidulafungina y fluconazol tras ver sensibilidad, así como polineuropatía del paciente crítico y esteroidea, que precisó de rehabilitación y estancia en planta prolongada hasta cumplir un mes desde su ingreso, finalmente deambulando con ayuda de muletas.

Previo al alta, se realiza resonancia magnética donde se evidencian cavidades de tamaño normal y disfunción leve de ventrículo izquierdo sin presencia de realces patológicos, con mapas T1 y T2 normales. En el ECG destaca la presencia de t negativa en derivaciones precordiales.

Actualmente se encuentra pendiente de consulta de revisión, tras haber sido dado de alta a tratamiento con propanolol y metimazol, así como con IECA por presencia de hipertensión arterial.

DIAGNÓSTICO

- *Shock* cardiogénico.
- Taquimiocardiopatía (fibrilación auricular con respuesta ventricular rápida).
- Enfermedad de Graves Basedow.

DISCUSIÓN

La prevalencia de miocardiopatía dilatada se estima alrededor de 1: 2.500 en la población general; siendo la tercera causa de insuficiencia cardiaca y la indicación más frecuente de trasplante cardiaco, así

como una causa común de muerte súbita en jóvenes[1]. La cardiopatía tirotóxica es común en pacientes con hipertiroidismo; sin embargo, la miocardiopatía dilatada con disfunción ventricular izquierda es rara[2]. Aunque, casos ocasionales han sido descritos[2].

Describimos un caso de miocardiopatía dilatada en situación de *shock* cardiogénico, que precisa de asistencia ventricular, como manifestación de un hipertiroidismo no conocido.

Diversas causas de disfunción ventricular reversible han sido descritas, entre ellas el hipertiroidismo[2]. La insuficiencia cardiaca aguda se puede encontrar en hasta el 6% de los individuos con tirotoxicosis, progresando a miocardiopatía dilatada con disfunción ventricular en menos del 1% de estos pacientes[2]; siendo el pronóstico desfavorable, ya que, a pesar de un adecuado tratamiento, la mortalidad está entre el 20-50%[3]. En la mayoría de los casos de tormenta tiroidea se identifica algún factor desencadenante, sin embargo, hay casos reportados en los que la tormenta tiroidea es la primera manifestación de alguna patología tiroidea[4], como en el caso presentado. El diagnóstico es clínico y puede apoyarse por la escala de Burch y Wartofsky[5]; en la cual una puntuación ≥45 es altamente sugestiva de tormenta tiroidea (nuestro paciente presentaba 50 (>140 lpm, FA, edema agudo de pulmón).

Varios mecanismos se han propuesto para explicar su fisiopatología. La hormona tiroidea actúa indirectamente a través de su efecto sobre la vasculatura y el metabolismo del cuerpo y directamente a través de su efecto sobre el corazón[6]. Periféricamente, la triyodotironina (T3) disminuye la resistencia vascular sistémica (RVS), al promover la vasodilatación, por el efecto directo sobre el músculo liso vascular. La disminución resultante en la RVS activa el sistema renina-angiotensina-aldosterona, lo que lleva a la retención de sodio y agua. La hormona tiroidea también aumenta la eritropoyesis; con un aumento resultante en el volumen total de sangre y el volumen sistólico. A nivel de los miocitos, la T3 produce una mayor contractilidad y relajación de las células miocárdicas. Todo esto conduce a un estado de alto gasto cardiaco[3,6]. Si la enfermedad no se trata, puede acabar desarrollando disfunción ventricular sistólica con signos y síntomas de insuficiencia cardiaca[6].

El tratamiento se basa en detener la síntesis y liberación de hormonas tiroideas. Los fármacos antitiroideos utilizados son las tionamidas (propiltiouracilo y metimazol). Los bloqueadores de los receptores adrenérgicos beta son otra parte fundamental del tratamiento, ya que disminuyen los efectos sistémicos de las hormonas tiroideas; prefiriendo el propranolol porque también inhibe la conversión de T4 a T3. Los esteroides se deben de dar para aumentar el tono vascular y también inhiben la conversión de T4 a T3[3].

Otro hallazgo llamativo de este caso clínico es la presencia de una saturación venosa de O_2 (SvO_2) elevada (cercana a la arterial) a pesar de la situación inicial de *shock* cardiogénico. Las causas de una SvO_2 elevada pueden derivar de un aumento de la entrega de oxígeno (DO_2) ya sea por un aumento del gasto cardiaco o del contenido de oxígeno en sangre, lo cual no encaja en nuestro paciente. Por lo que solo nos quedaría la posibilidad de una disminución de consumo de O_2 (VO_2), lo cual puede estar provocado por la presencia de un *shunt* arterio-venoso, que quedó descartado; así como hipotermia, analgesia, sedación, ventilación mecánica y sepsis. A pesar de que estas últimas características son compartidas por la mayor parte de pacientes agudos en esta situación, la presencia de una SvO_2 tan elevada no es frecuente y no se terminó de encontrar una causa clara. Postulando la posibilidad de que los cambios secundarios al hipertiroidismo fuesen uno de los orígenes de esta cifra. Con la normalización de la función tiroidea, la SvO_2 también se aproximó a cifras más estándar en torno al 70-75%.

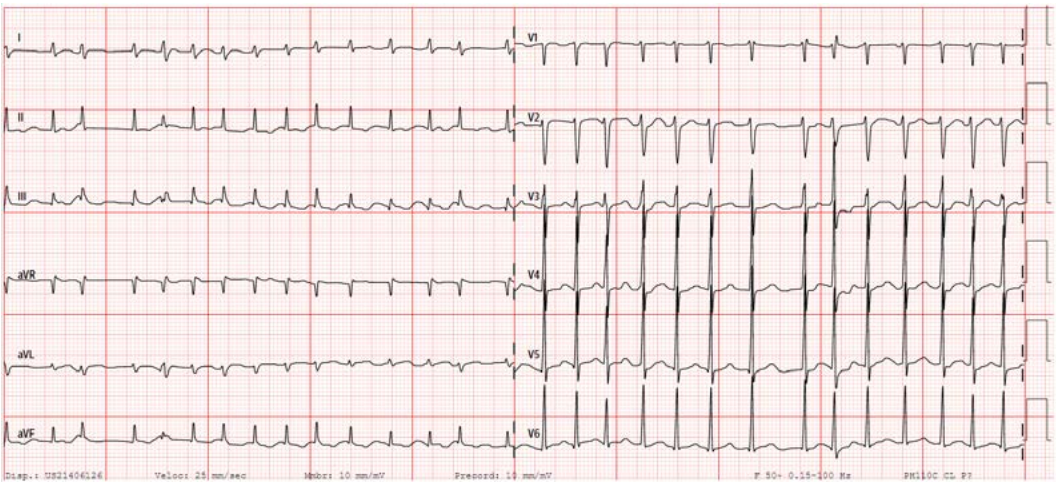

Imagen 1. ECG al ingreso: en fibrilación auricular a 180 lpm, QRS estrecho con normoeje, sin alteraciones significativas de la repolarización.

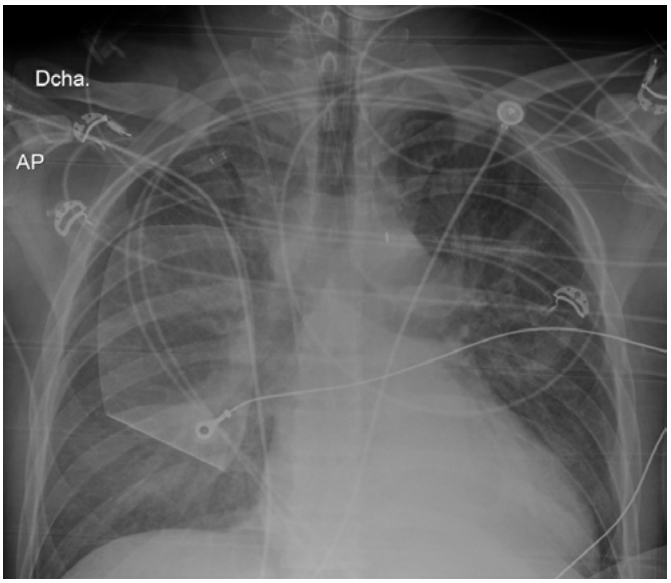

Imagen 2. Radiografía de tórax al ingreso: engrosamiento hiliar bilateral y patrón alveolar bilateral compatible con edema agudo de pulmón. Balón de contrapulsación intraórtico normoposicionado.



Imagen 3. Resonancia magnética cardiaca previa al alta: mapa T1 con valores dentro de la normalidad, lo que no resulta sugestivo de presencia de fibrosis difusa. Así mismo tampoco se evidenciaron captaciones patológicas en las secuencias de realce tardío.

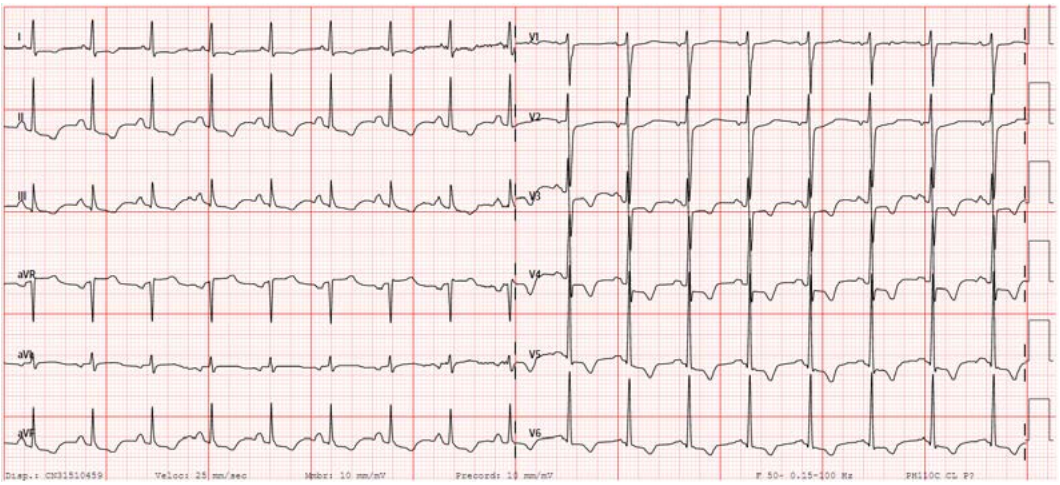

Imagen 4. ECG al alta: ritmo sinusal con PR normal y QRS estrecho, ondas t negativas con descenso de segmento ST difuso.

Vídeo 1.

Ecocardiograma al ingreso: plano 4 cámaras en el que se objetiva disfunción biventricular grave y dilatación de cavidades.

Vídeo 2.

Ecocardiograma transesofágico: plano bicava en el que se aprecia integridad de septo interauricular. Además de esto se descartó presencia de cualquier otro shunt intracardiaco (venas pulmonares drenando a aurícula izquierda).

Vídeo 3.

Coronariografía: en el primer video se aprecia arteria coronaria derecha sin lesiones significativas, dominancia derecha. En el segundo vídeo se objetiva árbol coronario izquierdo sin lesiones significativas. Además de esto, podemos apreciar también la presencia de la cánula de drenaje de ECMO V-A normoposicionada en aurícula derecha y el dispositivo Impella CP. Este último colocado en el mismo procedimiento, previa retirada de balón de contrapulsación, aprovechando el acceso femoral previo.

Vídeo 4.

Ecocardiograma transtorácico de control en UCI: plano paraesternal eje largo en el que podemos apreciar cierta mejoría de la función ventricular izquierda respecto al previo, además de dispositivo Impella CP normoposicionado con el inlet a 35 mm del anillo aórtico. Catéter de Swan-Ganz en ventrículo derecho.

Vídeo 5.

Resonancia magnética cardiaca previa al alta (tras 20 días de ingreso): cine 4 cámaras en el que se aprecia clara mejoría de función ventricular (normofunción de ventrículo derecho, y FEVI ligeramente afecta –43%). Cavidades derechas e izquierdas de tamaño normal.

Bibliografía

1. Bakalakos A, Ritsatos K, Anastasakis A. Current perspectives on the diagnosis and management of dilated cardiomyopathy Beyond heart failure: a Cardiomyopathy Clinic Doctor's point of view. *Hellenic J Cardiol*. 2018 May 25. [Epub ahead of print]
2. Bansal N, Manocha D, Danescu L, Liu K, Izquierdo R. A Case of Reversible Cardiomyopathy Managed Successfully. *Am J Ther*. 2016 Jan-Feb;23(1):e256-9.
3. Devereaux D, Tewelde SZ. Hyperthyroidism and thyrotoxicosis. E*merg Med Clin North Am*. 2014 May;32(2):277-92.
4. Papi G, Corsello SM, Pontecorvi A. Clinical concepts on thyroid emergencies. *Front Endocrinol* (Lausanne). 2014 Jul 1;5:102.
5. Burch HB, Wartofsky L. Life-threatening thyrotoxicosis. Thyroid storm. *Endocrinol Metab Clin North Am*. 1993 Jun;22(2):263-77.
6. Ali R, Tahir A, Posina KV. A Case Report of Dilated Biventricular Heart Failure from Hyperthyroidism: A Rare Presentation. *Cureus*. 2018 Apr 2;10(4):e2410. doi: 10.7759/cureus.2410.

Lo que esconden algunas insuficiencias tricuspídeas: a propósito de un caso de comunicación interventricular

María Isabel Navarro-Pelayo Torres, Miguel Morales García

INTRODUCCIÓN

Las cardiopatías congénitas suponen un grupo de enfermedades complejas, que implican un reto tanto en el diagnóstico como en el tratamiento. Defectos en el septo interventricular pueden llevar en ocasiones sorpresas.

ANTECEDENTES, ENFERMEDAD ACTUAL Y EXPLORACIÓN FÍSICA

Antecedentes

Mujer de 41 años sin antecedentes familiares de interés con una comunicación interventricular (CIV) subaórtica restrictiva diagnosticada al nacimiento y un bloqueo incompleto de rama derecha del haz de His (BIRDHH). Sin otras enfermedades, ni en tratamiento actual con ningún fármaco.

Enfermedad actual

Acude a consulta de revisión de la unidad de cardiopatías familiares. Desde el punto de vista cardiovascular, se encuentra asintomática, sin clínica de insuficiencia cardiaca, síncope ni palpitaciones, realizando diariamente ejercicio físico sin limitación.

Exploración física

La paciente no presenta signos de insuficiencia cardiaca, con pulsos carotídeos y distales conservados y simétricos. Destacan unos tonos cardiacos rítmicos con soplo holosistólico II/VI eyectivo en borde esternal izquierdo, una auscultación pulmonar con un murmullo vesicular conservado sin ruidos patológicos sobreañadidos y ausencia de edemas en miembros inferiores ni signos de trombosis venosa profunda. La presión arterial es de 127/71 mmHg, la frecuencia cardiaca de 79 lpm y la saturación de oxígeno a aire ambiente de 97%.

El electrocardiograma no muestra nuevos hallazgos (imagen 1), la placa de tórax no presenta congestión (imagen 2) y la analítica es básicamente normal, sin anemia ni elevación de péptidos natriuréticos.

PRUEBAS COMPLEMENTARIAS

- Electrocardiograma: ritmo sinusal a 79 lpm. Eje eléctrico normal. PR normal. QRS estrecho con BIRDHH, adecuada transición de onda R en derivaciones precordiales. No desnivelaciones del segmento ST ni otras alteraciones de la repolarización.

- Radiografía de tórax: índice cardiotorácico menor de 0'5, sin signos de congestión pulmonar ni patrón alveolar ni intersticial. Ausencia de datos de derrame pleural. No nódulos ni masas.
- Analítica: glucosa 68 mg/dl, creatinina 0,69 mg/dl, urea 23 mg/dl, GPT (ALT) 31 U/l, GGT 20 U/l, CPK 89 U/l, hierro 56 µg/dl, ferritina 20 ng/ml, IST 21%, colesterol total 187 mg/dl, triglicéridos 92 mg/dl, TSH 2,39 µUI/ml, FT4 0,95 ng/dl, prolactina 12,4 ng/ml, FSH 26,6 mUI/ml, LH 11,6 mUI/ml, hemoglobina 12,7 g/dl, VCM 81 fl, leucocitos 4,720 /µl, neutrófilos 2,400 /µl, plaquetas 372,000 /µl, BNP <10 pg/ml, troponina I (us) <0,1 ng/ml.
- Ecocardiografía transtorácica de consulta (ETT): *situs solitus*. Levocardia, levoápex. Concordancia auriculoventricular. Concordancia ventriculoarterial. Septo interauricular con abombamiento hacia ambas cavidades sistodiastólico, sin aparente paso de flujo. Septo interventricular con defecto perimembranoso (a las 11 h) con flujo I-D restrictivo (V máx 5,30 m/s, G máx 112 mmHg). Ventrículo izquierdo (VI) de diámetros límite superior de la normalidad (50-51 mm), grosor de paredes ligeramente aumentado y FE visual normal (55-60%). Aurícula izquierda (AI) ligeramente dilatada (43 mm). Raíz aórtica no dilatada (34 mm). Aorta ascendente no dilatada. Ventrículo derecho de dimensiones normales con función sistólica normal. Aurícula derecha (AD) dilatada (21 cm^2). Seno coronario no dilatado. Válvula aórtica trivalva sin alteraciones estructurales ni funcionales significativas. Válvula mitral sin alteraciones estructurales ni funcionales significativas. Válvula tricúspide con visualización limitada, insuficiencia ligera-moderada excéntrica. Gradiente VD-AD 33 mmHg (medición limitada). Válvula pulmonar sin alteraciones estructurales ni funcionales significativas. Tronco pulmonar sin estenosis. Ramas pulmonares confluentes. Vena cava inferior no dilatada con colapso inspiratorio normal. No derrame pericárdico.
- Ecocardiografía transesofágica (ETE): estudio dirigido a valoración de CIV e hipertensión pulmonar. CIV restrictiva (6 mm) a las 10 h (sugiere tipo perimembranosa) con flujo Doppler color con cortocircuito izquierda-derecha con velocidad máxima de 5,1 m/s y gradiente pico de 105 mmHg. Existe un tejido accesorio de cierre de CIV accesorio por parte de velo septal tricuspídeo, por el que sugiere discurrir el *jet* de la CIV y entrar en AD, sugerente de defecto tipo Gerbode. Válvulas AV con implante al mismo nivel. Válvula tricúspide sin alteraciones funcionales. Se observa en AD flujo retrógrado excéntrico que discurre por tabique interauricular, de alta velocidad, que parece corresponder con la CIV (misma velocidad máxima y gradiente pico en Doppler espectral). No puede estimarse la presión de la arteria pulmonar sistólica por ausencia de flujo de insuficiencia tricúspide, ya que el *jet* registrado es el de la CIV.

EVOLUCIÓN CLÍNICA

En la consulta de revisión se realiza una ETT en la que se observa un septo interventricular con un defecto perimembranoso (a las 11 h) con flujo izquierda-derecha restrictivo con velocidad máxima de 5,30 m/s y gradiente máximo de 112 mmHg (vídeo 1 e imagen 3), con una válvula tricuspídea parcialmente visualizada que impresiona de insuficiencia ligera-moderada excéntrica (vídeo 2), con un gradiente ventrículo derecho-aurícula derecha (VD-AD) de 33 mmHg. Dado el hallazgo de dicha insuficiencia tricuspídea no conocida, y el interés por estimar con mejor calidad el gradiente VD-AD para conocer la presencia o no de hipertensión pulmonar, se solicita una ETE ambulatoria.

En la ETE se observa una CIV restrictiva perimembranosa con cortocircuito izquierda-derecha, con presencia de un tejido accesorio procedente del velo septal de la válvula tricúspide que orienta el *jet* de la CIV desde el VI hacia la AD, sugiriendo todo ello un defecto de tipo Gerbode (vídeos 3, 4 y 5). En la válvula tricuspídea, en cambio, no se observa regurgitación.

Se explican los hallazgos encontrados a la paciente, y dado el componente marcadamente restrictivo de la CIV en ausencia de elevación de péptidos natriuréticos ni de congestión a nivel pulmonar ni periférico, así como estado funcional basal óptimo (NYHA I) sin presentar clínica de

insuficiencia cardiaca, se decide manejo conservador con revisiones periódicas cada 6 meses con ecocardiografía de control.

DIAGNÓSTICO

- CIV perimembranosa con cortocircuito izquierda-derecha.
- Defecto septal interventricular tipo Gerbode.

DISCUSIÓN

El defecto de Gerbode es una patología rara que consiste en una comunicación entre el VI y la AD, resultando en un cortocircuito intracardiaco. Es extremadamente infrecuente, representando menos del 1% de todas las cardiopatías congénitas y aproximadamente el 0,08% de los cortocircuitos intracardiacos[1]. Puede ser de origen congénito o adquirido, por una anomalía en el desarrollo embrionario del tabique membranoso, o en casos adquiridos por causas como la endocarditis, cirugías previas (especialmente reemplazos valvulares), traumatismos torácicos cerrados o infarto agudo de miocardio[2].

En relación con la válvula tricúspide, puede clasificarse en supravalvular (directo), si ocurre a través de la porción auriculoventricular del septo (76% de los casos), infravalvular (indirecto), involucrando porción interventricular del septo y suele asociarse con defectos en el velo septal de la tricúspide (siendo el 16%), o mixto o intermedios[2,3] (8%), en caso de asociar ambos mecanismos (imagen 4). En los casos intermedios, las alteraciones de la válvula tricuspídea que frecuentemente acompañan a estos defectos son la perforación de la porción anterior de la valva septal, hendidura de la valva, ensanchamiento de la comisura anteroseptal y, con menos frecuencia malformación aneurismática de la valva que se superpone al defecto septal ventricular y que permite la comunicación entre el VI y AD.

La presentación clínica del defecto de Gerbode es variable, pudiendo ser desde asintomático suponiendo un hallazgo incidental, como dar síntomas de insuficiencia cardiaca, debido al aumento del flujo en la AD[4].

El diagnóstico implica la realización de una ETT como primera línea, siendo el estudio inicial de elección. Puede revelar dilatación de la AD y el ventrículo derecho, así como un flujo anómalo desde el VI hacia la AD. Sin embargo, su sensibilidad es limitada, especialmente en defectos pequeños o en presencia de otras anomalías cardiacas. Por dicha razón, se requiere normalmente de una ETE para mejor visualización del mecanismo subyacente y de las estructuras cardiacas en general, con más sensibilidad para detectar el defecto de Gerbode, especialmente en casos complejos o cuando la ETT no es concluyente[3]. La resonancia y la tomografía computarizada se dejan para casos en los que se desea conocer con mayor exactitud la anatomía previa a la realización de cirugía, así como el cateterismo cardiaco se reserva para confirmación del *shunt* y su gravedad[4].

Respecto al tratamiento, la estrategia terapéutica depende de la sintomatología, el tamaño del defecto y la presencia de complicaciones. El manejo conservador está indicado en pacientes asintomáticos con defectos pequeños y sin evidencia de sobrecarga de volumen en las cavidades derechas. La cirugía se recomienda si hay síntomas, los defectos son grandes o si hay signos de insuficiencia cardiaca. Consiste en el cierre directo del defecto mediante sutura o parche, dependiendo de su tamaño y localización. En casos seleccionados, especialmente en pacientes de alto riesgo quirúrgico, es posible el cierre del defecto mediante dispositivos percutáneos[5].

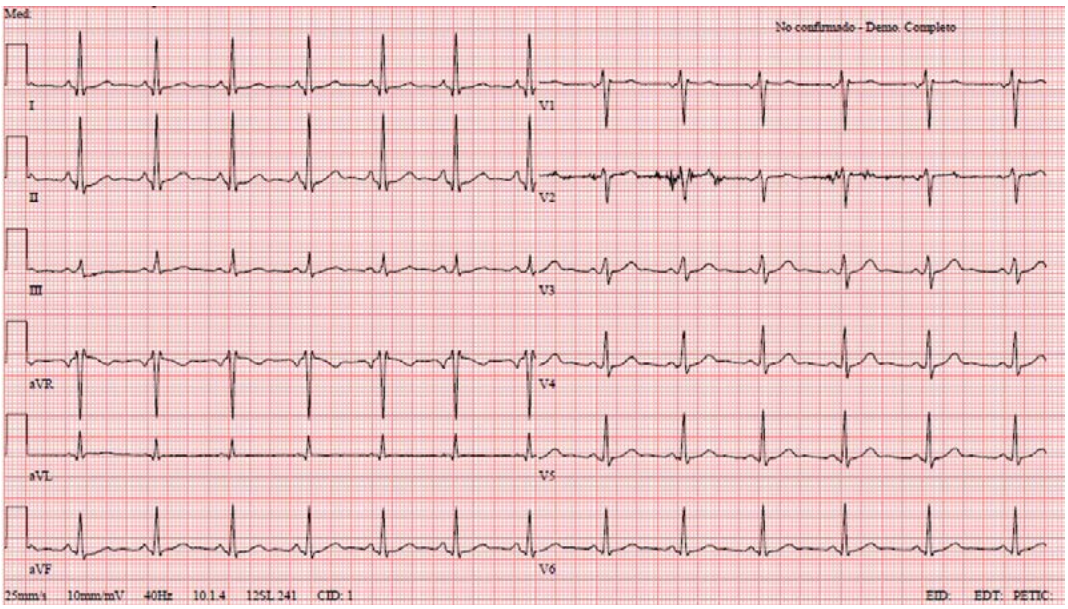

Imagen 1. Electrocardiograma: ritmo sinusal a 79 lpm. Eje eléctrico normal. PR normal. QRS estrecho con BIRDHH, adecuada transición de onda R en derivaciones precordiales. No desnivelaciones del segmento ST ni otras alteraciones de la repolarización.

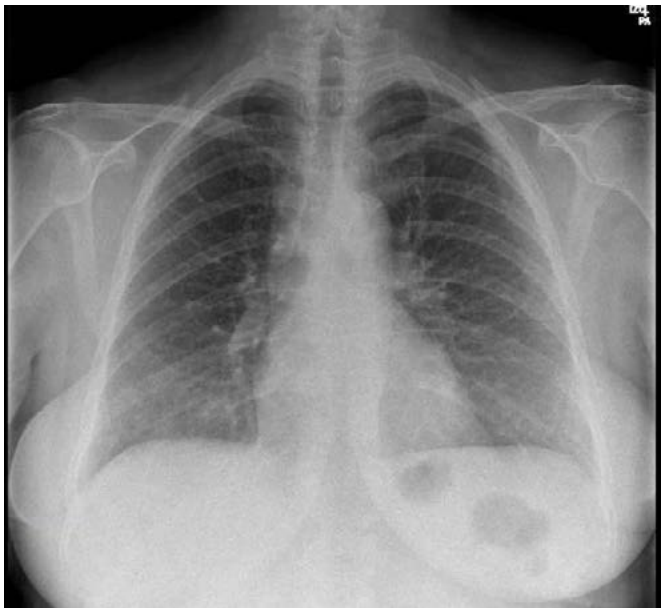

Imagen 2. Radiografía de tórax: índice cardiotorácico menor de 0,5, sin signos de congestión pulmonar ni patrón alveolar ni intersticial. Ausencia de datos de derrame pleural.
No nódulos ni masas.

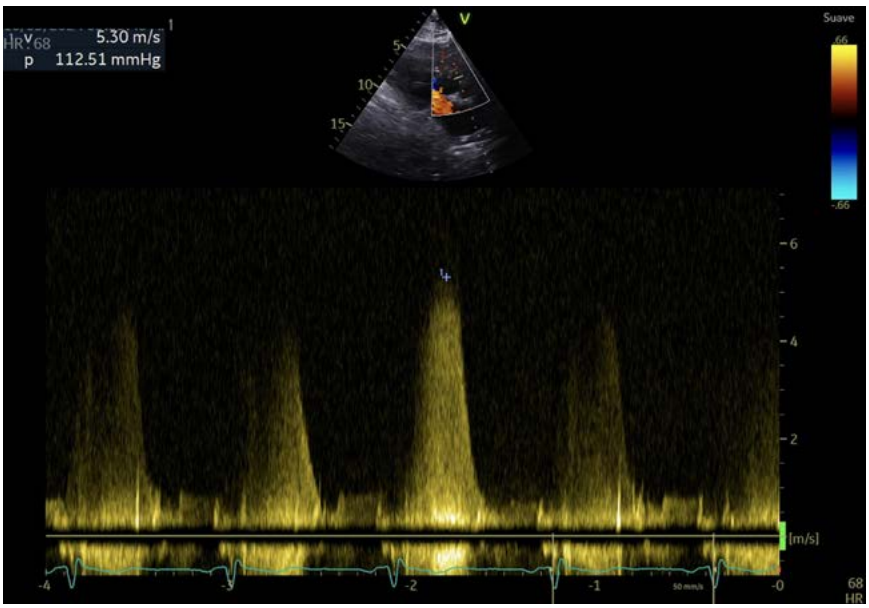

Imagen 3. Doppler espectral de comunicación interventricular (ecocardiografía transtorácica): velocidad máxima de 5,30 m/s y gradiente máximo de 112 mmHg.

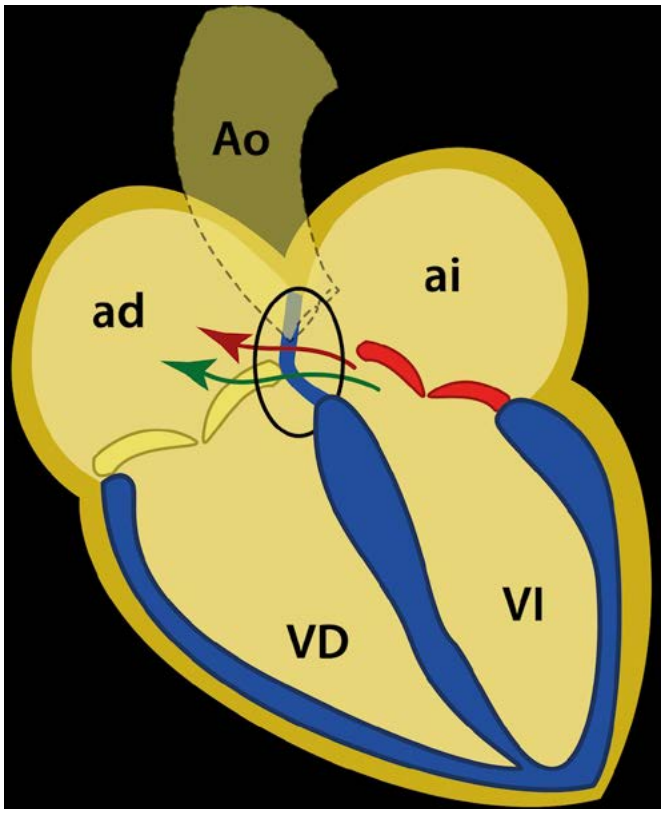

Imagen 4. Esquema del *septum* membranoso: la división en porción superior e inferior que provoca la inserción apicalizada de la hoja septal de la tricúspide y posibles vías de comunicación de VI a AD (4).

Vídeo 1.

ETT 2D en plano apical: septo interventricular con defecto perimembranoso (a las 11 h) con flujo izquierda-derecha.

Vídeo 2.

ETT en plano apical 4 cámaras: válvula tricuspídea parcialmente visualizada que impresiona de insuficiencia ligera-moderada excéntrica.

Vídeo 3.

ETE en plano 4 cámaras: defecto septal interventricular y tejido accesorio en borde de velo septal tricuspídeo.

Vídeo 4.

ETE plano 4 cámaras: flujo Doppler color con cortocircuito izquierda-derecha en zona de CIV desde VI hacia velo septal tricuspídeo, hasta AD, sugerente de defecto tipo Gerbode.

Vídeo 5.

ETE plano eje corto válvula aórtica: flujo Doppler color con cortocircuito izquierda-derecha en zona de CIV desde VI hacia velo septal tricuspídeo, hasta AD, sugerente de defecto tipo Gerbode.

Bibliografía

1. Sánchez-Pacheco J, Rivera-Navarrete E, Santibáñez-Escobar F, Arias-Godínez JA, Raymundo-Martínez GI. Defecto tipo Gerbode o comunicación entre el ventrículo izquierdo y la aurícula derecha. Reporte de un caso y revisión de la literatura. *Arch Cardiol Mex*. 2022;92(1):68-74. doi: 10.24875/ACM.20000229.
2. Castedo E, Martínez Cabeza P, Miró M, Riesco L, Molina LF, Montero MC. Defecto septal tipo Gerbode tras cirugía de endocarditis aórtica. *Cir Cardiovasc*. 2023;30(1):38-41. doi: 10.1016/j.circv.2022.08.002.
3. Saker E, Bahri GN, Montalbano MJ, et al. Gerbode defect: A comprehensive review of its history, anatomy, embryology, pathophysiology, diagnosis, and treatment. *J Saudi Heart Assoc*. 2017;29(4):283-92. doi: 10.1016/j.jsha.2017.05.003.
4. Vázquez Antona CA, Rivera Romero I, Pignatelli R. Defecto septal atrioventricular tipo Gerbode. Relato de una malformación poco frecuente. *Rev Ecocardiogr Pract Otras Tec Imag Card*. 2020;3(3):56-9. doi: 10.37615/retic.v3n3a16.
5. García-Guereta L, Sánchez-Recalde Á, Oliver-Ruiz JM, Pérez-Caballero R, Fernández-Rodríguez C, Pérez de León J. Cierre percutáneo de defecto tipo Gerbode en un niño de 3 años tras cirugía de Bentall. *Rev Ecocardiogr Pract Otras Tec Imag Card*. 2019;2(2):56-59. doi: 10.37615/retic.v2n2a10.

¿Donde caben dos, caben tres?

Consuelo Fernández-Avilés Irache, Adriana Resúa Collazo,
Gloría María Heredia Campos, Javier Herrera Flores, Laura Calvo Gutiérrez,
Lucas Javier Barreiro Mesa, Fátima Esteban Martínez, Jorge Perea Armijo

INTRODUCCIÓN

Se presenta el caso de una paciente de 2 años derivada por su pediatra a las consultas externas de cardiología por retraso en el desarrollo ponderal asociado a la auscultación de un dudoso soplo sistólico. Los padres afirman que "es una niña completamente normal", pero diversos hallazgos nos llevan a la sospecha de un diagnóstico mucho más complejo de lo que aparenta a simple vista.

ANTECEDENTES, ENFERMEDAD ACTUAL Y EXPLORACIÓN FÍSICA

Antecedentes

- No existen antecedentes de cardiopatía u otras enfermedades de interés en la familia.
- Madre con embarazo controlado, con diagnóstico de crecimiento intrauterino retardado.
- Parto vaginal y a término con periodo perinatal sin complicaciones, con pruebas endocrinometabólicas y screening auditivo normales.
- Correctamente vacunada según el calendario vacunal sin complicaciones.

Enfermedad actual

Paciente de 2 años con retraso en el crecimiento sin limitación para la actividad en comparación a otros niños de su edad. No otra sintomatología añadida.

Exploración física

Buen estado general, con fenotipo normal y sin signos de dificultad respiratoria. Peso de 9,65 kg (percentil <1, -2,77 DE) y talla de 86 cm (percentil 2, -2,12 DE) con un IMC de 13,05 kg/m2 (percentil <1, -2,34 DE) y un área de superficie corporal de 0,48 m2.

Auscultación cardiaca: presenta un soplo sistólico panfocal con desdoblamiento fijo del segundo tono. No existen otros hallazgos de interés.

PRUEBAS COMPLEMENTARIAS

- Electrocardiograma (imagen 1): ritmo sinusal a 100 lpm, PR normal, eje normal, QRS estrecho con morfología de bloqueo incompleto de rama derecha, onda T negativa de V1-V3.
- Ecoscopia en consulta: ventrículo izquierdo (VI) no dilatado y normofuncionante. Dilatación de ventrículo derecho (VD), normofuncionante. Se observa entrada de flujo turbulento en aurícula derecha (AD) proveniente de la región posterior. No se observa claro paso de flujo a través de septo

interauricular. Sospecha de drenaje venoso anómalo parcial y comunicación interauricular (CIA) tipo seno venoso.

- Ecocardiograma reglado (imágenes 2-4; vídeos 1-3): VI no hipertrófico, de tamaño y función sistólica global y segmentaria normal. Aurícula izquierda (AI) que parece dividida en dos cámaras por una estructura membranosa fibromuscular con dudosa imagen de fenestración comunicando cámara superior e inferior la cual está adecuadamente conectada a válvula mitral y con flujo de llenado normal. Llenado ventricular izquierdo bifásico con presiones de llenado normales. Raíz aórtica normal. Cavidades derechas dilatadas normofuncionantes (TAPSE 25 mm, DdVD basal en 4 cámaras: 28.4, DdVD basal en PEL: 24 mm). No insuficiencia tricúspide (IT) que permita estimar PSAP. La cámara superior de la AI está conectada a la AD por una CIA de unos 5 mm con flujo continuo a su través. Velocidades aumentadas en tracto de salida del VD por hiperaflujo sin gradientes significativos. Vena cava inferior (VCI) no dilatada con adecuado colapso.
- Tomografía computarizada cardiaca (imágenes 5-7): se observa un septo incompleto que divide la AI en dos cavidades. Una cavidad está a la derecha y recibe las cuatro venas pulmonares (cámara de alta presión) y otra cavidad a la izquierda (cámara de baja presión), relacionada con la válvula mitral. Se observa comunicación de ambas cámaras a través de dos defectos. Vena cava superior (VCS) izquierda que drena en seno coronario. La VCS izquierda presenta un trayecto muy próximo al septo que divide la AI, entre la vena pulmonar inferior izquierda y la cámara de baja presión. Ausencia de vena innominada. Además, se observa una CIA entre la cámara de alta presión de la AI y la AD de unos 12 x 10 mm. No se observa drenaje venoso pulmonar anómalo. Las cuatro venas pulmonares drenan normalmente en la cámara de alta presión de la AI. Aumento de calibre del tronco de la pulmonar y de ambas ramas pulmonares. Aorta torácica de calibre normal. Origen normal de arterias coronarias.
- Cateterismo derecho (imagen 8): se realiza estudio hemodinámico con los siguientes resultados: Arteria aorta 90/50 mmHg. Arteria pulmonar 55/29/38 mmHg. VD 58/8/29 mmHg. Aurícula derecha 19/5/15 mmHg. Aurícula izquierda (a través de CIA, en cámara de alta presión) 28/15/22 mmHg. Gradiente a través de CIA 7 mmHg. Gradiente transpulmonar 16 mmHg. Gradiente pulmonar diastólico 7 mmHg.

EVOLUCIÓN CLÍNICA

Tras el hallazgo en consulta, se realizó un estudio hasta el diagnóstico de *cor triatriatum* y CIA tipo *ostium secundum*, por lo que se decidió llevar a cabo una corrección quirúrgica.

En la intervención, inicialmente se disecó la VCS izquierda y, posteriormente, se expuso la AI mediante atriotomía derecha y expansión discreta de la CIA, visualizándose un septo fibrótico y perforado que dividía la cavidad en una cámara superior que recibía las cuatro venas pulmonares y una cámara inferior relacionada con la válvula mitral. La implantación lateral de la membrana coincidía con una impronta causada por la compresión extrínseca de la VCSI (imagen 9). Se resecó todo el tejido accesorio, dejando la AI como una cavidad única con una amplia entrada al VI y la CIA se cerró con un parche de pericardio bovino. La función biventricular tras la cirugía estaba conservada y no había *shunt* residual a través del septo interauricular.

La evolución postoperatoria fue muy favorable permitiendo la extubación y la retirada de fármacos vasoactivos durante las primeras horas. La paciente fue dada de alta 7 días después de la cirugía. Antes del alta se realizó un nuevo ecocardiograma transtorácico que mostró una reducción significativa de las dimensiones del VD con flujo laminar en ambas aurículas y a través de ambas válvulas auriculoventriculares y tractos de salida ventriculares sin regurgitación valvular significativa (imágenes 10 y 11; vídeos 4 y 5). En el seguimiento, la paciente se encuentra asintomática y con buena evolución de la herida quirúrgica.

DIAGNÓSTICO

- *Cor triatriatum sinister.*
- Comunicación auricular tipo *ostium secundum*.
- VCS izquierda persistente.
- Hipertensión pulmonar grupo 2.

DISCUSIÓN

El *cor triatriatum* es una forma poco frecuente de cardiopatía congénita con una incidencia del 0,1-0,4%[1]. Se presenta con un tabique anómalo que divide normalmente la aurícula izquierda (*cor triatriatum sinister,* CTS) o raramente la derecha (*cor triatriatum dexter*). En el CTS, un tabique fibromuscular divide la aurícula izquierda en una cámara superior o de alta presión que recibe el flujo de las venas pulmonares y una cámara inferior o de baja presión que incluye la orejuela izquierda y está directamente relacionada con la válvula mitral[2].

La explicación etiológica del CTS sigue siendo objeto de debate. La teoría de la malseptación de Fowler y Borst sugiere que el septo anómalo proviene de una localización anormal del *septum primum*. La teoría más extendida es la "malincorporación" propuesta por Griffith en 1903, en la que la vena pulmonar común no llega a fusionarse con la aurícula izquierda, creando dos espacios independientes[3]. Puede asociarse a otros defectos cardiacos congénitos, especialmente a la CIA o a anomalías del drenaje venoso.

Existe una clasificación anatómica que distingue tres tipos de *cor triatriatum*: el tipo diafragmático, con una membrana fibromuscular que divide la aurícula izquierda; el tipo reloj de arena, en el que una constricción extrínseca provoca la división de la aurícula izquierda; y el tipo tubular, en el que las venas pulmonares conectan con la aurícula izquierda a través de un canal tubular[4]. Por otro lado, Loeffler propuso una clasificación en función de la comunicación entre las dos cámaras: en el grupo 1 no hay conexión entre ellas y puede haber un drenaje venoso anómalo a la aurícula derecha, o la cámara superior puede comunicarse con esta última; en el grupo 2 hay una o varias aberturas pequeñas que conectan las cámaras; y en el grupo 3 están ampliamente comunicadas por una gran abertura[5]. En el presente caso, estamos ante un CTS tipo 2 según la clasificación de Loeffler y, desde el punto de vista anatómico, podría considerarse un caso intermedio entre los tipos diafragmático y reloj de arena, dada la compresión extrínseca a la aurícula izquierda causada por la VCSI.

La presentación clínica y el momento del debut variarán en función de diversos factores. Cuando la membrana no es obstructiva el paciente puede estar asintomático, y el diagnóstico puede ser incidental. Si el CTS tiene un comportamiento obstructivo y no hay CIA (o la CIA conecta la cámara inferior con la aurícula derecha), los síntomas se asociarán a hipertensión venosa pulmonar, simulando una estenosis mitral.

Como se expone en el presente caso, cuando la membrana es obstructiva y la CIA conecta la cámara superior con la aurícula derecha, los síntomas dependerán del hiperaflujo pulmonar[6]. Los pacientes asintomáticos con membrana no obstructiva no requieren tratamiento específico, pero deben ser observados para detectar el desarrollo de síntomas con revisiones periódicas. La resección quirúrgica de la membrana es la opción terapéutica de primera línea y está indicada en niños o adultos sintomáticos o en presencia de gradiente significativo a través de la membrana o signos de hipertensión pulmonar[7], como sucede en este caso clínico. Los CTS corregidos quirúrgicamente tienen un pronóstico excelente, con tasas de supervivencia a 5 años superiores al 90%[8].

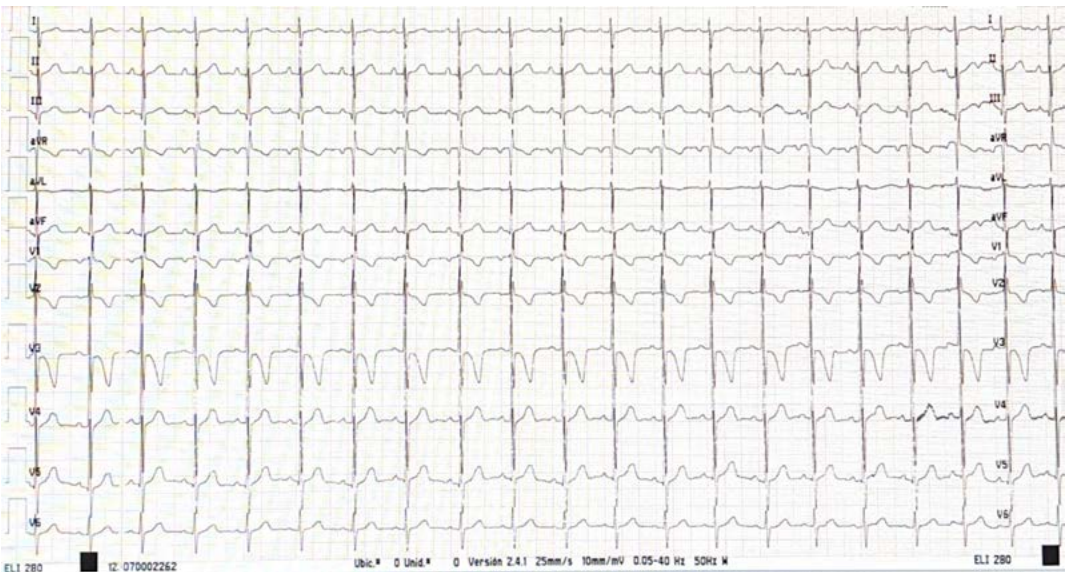

Imagen 1. Electrocardiograma. Se observa un QRS estrecho con morfología de bloqueo incompleto de rama derecha.

Imagen 2. Ecocardiograma basal. Plano apical 4 cámaras con el VD a la derecha de la imagen. Se observa la AI dividida por un septo anómalo (flecha) y la comunicación de la cámara superior de la AI con la AD a través de una CIA (asterisco). Las cavidades derechas se encuentran dilatadas.

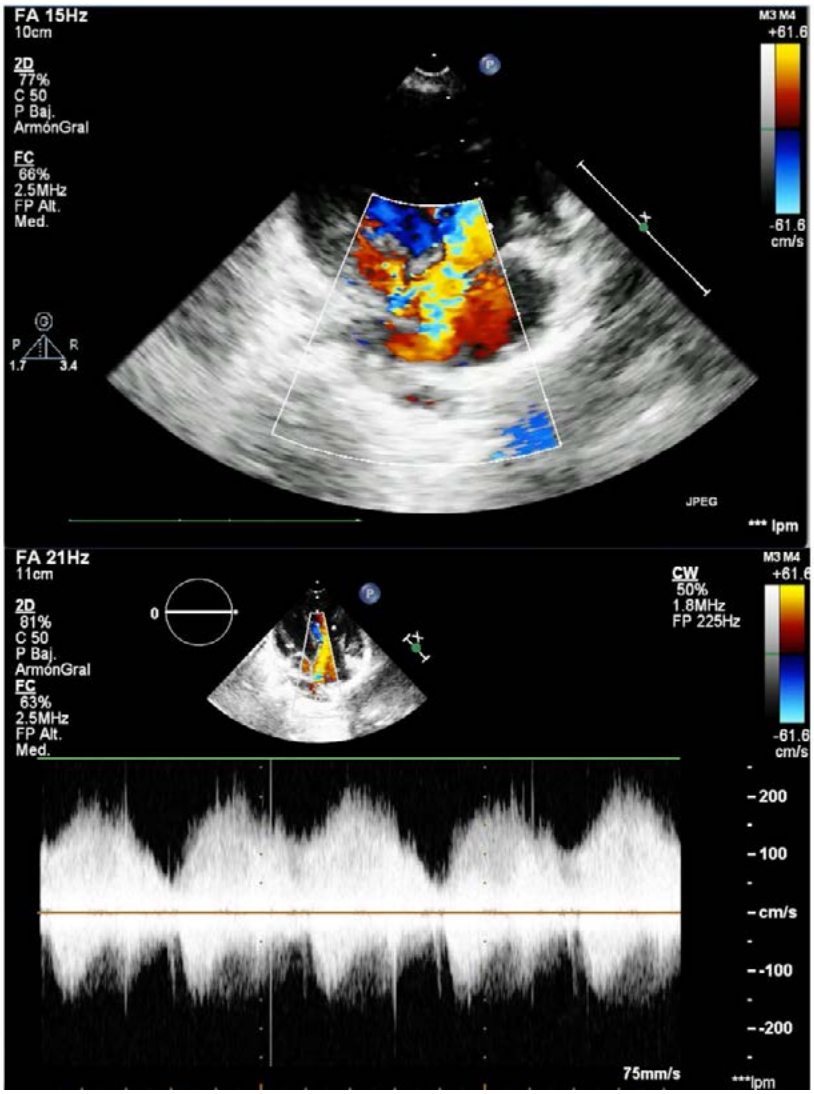

Imagen 3. Ecocardiograma basal. Plano apical 4 cámaras con el VD a la derecha de la imagen. En la parte superior, el modo Doppler color muestra flujo turbulento a través de la CIA. En la parte inferior, el modo Doppler continuo muestra el comportamiento ligeramente restrictivo de la CIA.

Imagen 4. Ecocardiograma basal. Plano parasternal eje largo con el ápex del VI a la derecha de la imagen. El septo anómalo se observa en el interior de la AI con flujo Doppler color turbulento a su través.

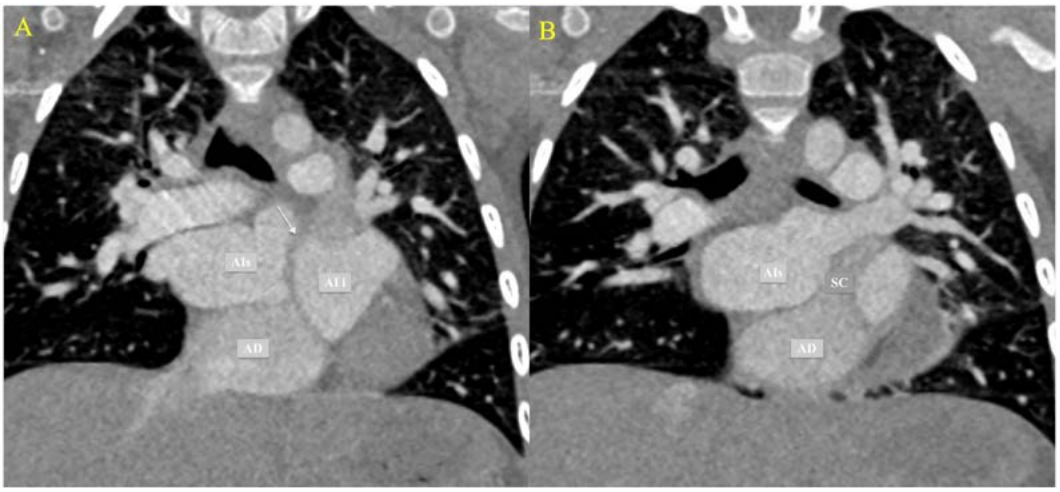

Imagen 5. Tomografía computarizada basal, corte coronal. El panel A muestra la AD y la AI, que se divide en una cámara superior (AIs) y en una inferior (AI i) por el septo del *cor triatriatum* (flecha). El panel B muestra un seno coronario (SC) dilatado desembocando en la AD.

Imagen 6. Tomografía computarizada basal, corte axial. Muestra la AD y la AI conectadas por la comunicación interauricular (asterisco). La AI está dividida en una cámara superior (AIs) y una inferior (AI i) por el septo del *cor triatriatum* (flecha).

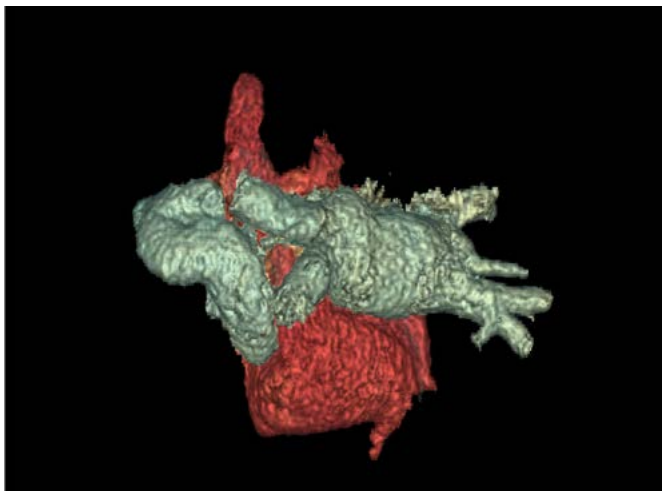

Imagen 7. Tomografía computarizada basal, reconstrucción 3D. Muestra la AI en la que desembocan las cuatro venas pulmonares (ambas en color azul). Se observa la vena cava izquierda persistente que discurre por la cara lateral de la AI y desemboca en un seno coronario dilatado (ambos en color rojo).

Imagen 8. Cateterismo derecho basal. Se muestran las curvas de presión en la AD (A), VD (B), arteria pulmonar (C) y venas pulmonares (D), las cuales desembocan en la cámara superior de la AI. Estudio compatible con hipertensión pulmonar con componente precapilar y poscapilar.

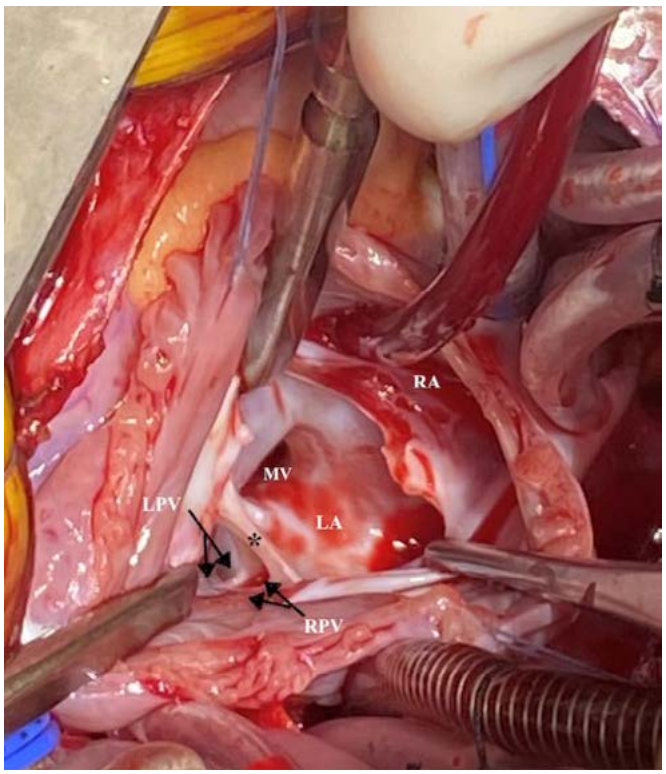

Imagen 9. Vista quirúrgica del *cor triatriatum*. Se observa el septo anómalo (asterisco) que divide la AI en una cámara superior en la que desembocan las venas pulmonares (flechas) y una cámara inferior que se relaciona con la VM. La AD se comunica con la AI a través de una CIA que ha sido ampliada quirúrgicamente para mejor exposición del *cor triatriatum*.

Vídeo 1.

Ecocardiograma basal. Plano apical 4 cámaras con el VD a la derecha de la imagen. Se observa la AI dividida por un sexto anómalo y la comunicación de la cámara superior de la AI con la AD a través de una comunicación interauricular. Las cavidades derechas se encuentran dilatadas.

Vídeo 2.

Ecocardiograma basal. Plano apical 4 cámaras con el VD a la derecha de la imagen. El modo Doppler color muestra flujo turbulento a través de la CIA.

Vídeo 3.

Ecocardiograma basal. Plano parasternal eje largo con el ápex del VI a la derecha de la imagen. El septo anómalo se observa en el interior de la AI con flujo Doppler color turbulento a su través.

Vídeo 4.

Ecocardiograma al alta. Plano apical 4 cámaras con el VD a la derecha de la imagen. Se observa la aurícula izquierda como una cámara única con pequeños remanentes del septo anómalo. El parche quirúrgico se sitúa correctamente en el septo interauricular. Las cavidades derechas muestran dimensiones reducidas respecto al estudio preoperatorio.

Vídeo 5.

Ecocardiograma al alta. Plano apical 4 cámaras con el VD a la derecha de la imagen. El modo Doppler color muestra flujo laminar en la AI y a través de la VM y ausencia de flujo a través del septo interauricular.

Bibliografía

1. Geggel RL, Fyler DC. Mitral Valve and Left Atrial Lesions. Nadas' Pediatric Cardiology. 2006 Jan 1;697–714.
2. Nassar PN, Hamdan RH. Cor Triatriatum Sinistrum: Classification and Imaging Modalities. *Eur J Cardiovasc Med*. 2011 Jan;1(3):84-87.
3. Al Kindi HN, Shehata M, Ibrahim AM, Roshdy M, Simry W, Aguib Y, Yacoub MH. Cor Triatriatum Sinister (Divided Left Atrium): Histopathologic Features and Clinical Management. *Ann Thorac Surg*. 2020 Oct;110(4):1380-1386.
4. Marín-García J, Tandon R, Lucas R V., Edwards JE. Cor triatriatum: Study of 20 cases. *Am J Cardiol*. 1975 Jan 1;35(1):59–66.
5. Jha AK, Makhija N. Cor Triatriatum: A Review. *Semin Cardiothorac Vasc Anesth*. 2017 Jun;21(2):178-185.
6. Alphonso N, Nørgaard MA, Newcomb A, d'Udekem Y, Brizard CP, Cochrane A. Cor triatriatum: presentation, diagnosis and long-term surgical results. *Ann Thorac Surg*. 2005 Nov;80(5):1666-71.
7. Stout KK, Daniels CJ, Aboulhosn JA, et al. 2018 AHA/ACC Guideline for the Management of Adults With Congenital Heart Disease: A Report of the American College of Cardiology/American Heart Association Task Force on Clinical Practice Guidelines. *Circulation*. 2019 Apr 2 ;139(14):e698–800.
8. Humpl T, Reineker K, Manlhiot C, Dipchand AI, Coles JG, McCrindle BW. Cor triatriatum sinistrum in childhood. A single institution's experience. *Can J Cardiol*. 2010;26(7):371–6.

Shark fin pattern: un patrón de alto riesgo isquémico

Emilio Blanco López, Ignacio Sánchez Pérez, Maeve Soto Pérez, Andrez Cubides Novoa, Pablo Soto Martín, Beatriz Jiménez Rubio, Marta Andrés Sierra, Cinthya Nuez Cuartango, Laura Montesinos Vinader, Carlos Sánchez Sánchez, Marta Muñoz Calvo

INTRODUCCIÓN

En plena era de la innovación digital, el electrocardiograma (ECG) continúa representando la piedra angular que guía tanto el diagnóstico como el manejo terapéutico del síndrome coronario agudo (SCA). A continuación, presentamos el particular caso de un varón de 57 años que consultó en urgencias por dolor torácico, objetivándose un infrecuente y escalofriante patrón electrocardiográfico.

ANTECEDENTES, ENFERMEDAD ACTUAL Y EXPLORACIÓN FÍSICA

Antecedentes

- Varón de 57 años. Extrabajador como mecánico, actualmente jubilado.
- No alergias medicamentosas conocidas.
- Factores de riesgo cardiovascular: hipertensión arterial (HTA), dislipemia sin tratamiento farmacológico, sobrepeso (IMC 27,1 kg/m^2).
- Hábitos tóxicos: tabaquismo activo de un paquete diario desde los 22 años.
- Sin cardiopatía previa conocida.
- Probable enfermedad pulmonar obstructiva crónica (EPOC) sin tratamiento.
- No otros antecedentes médicos de interés.
- Quirúrgicos: fractura de Colles derecha por accidente de tráfico en 2021.

Tratamiento habitual: ramipril 2,5 mg cada 24 horas, paracetamol a demanda.

Enfermedad actual

Varón de 57 años que consulta en urgencias por un cuadro de dolor centro-torácico, opresivo, irradiado al miembro superior izquierdo y acompañado de cortejo vegetativo en forma de náuseas y sudoración profusa, de unos 15 minutos de duración en reposo. Reinterrogado de forma dirigida, el paciente refería episodios autolimitados de características similares los días previos, aunque en esta ocasión de mayor duración e intensidad y asociado a un episodio sincopal de duración indeterminada, ya que se encontraba solo en su domicilio en ese momento.

Exploración física

- Constantes: afebril, frecuencia cardiaca 60 lpm, tensión arterial 161/92 mmHg, frecuencia respiratoria 20 rpm y saturación de oxígeno 98% basal.

- General: aceptable estado general, eupneico en reposo, bien hidratado, coloreado y perfundido. Ausencia de focalidad neurológica.
- Auscultación cardiaca: rítmica, sin soplos audibles ni extratonos.
- Auscultación pulmonar: murmullo vesicular conservado, sin ruidos sobreañadidos.
- Abdomen: blando, depresible, no doloroso a la palpación. Sin signos de irritación peritoneal.
- Miembros inferiores: mínimos edemas bimaleolares sin fóvea y signos de insuficiencia venosa crónica.

Pruebas complementarias

- Electrocardiograma (ECG) de 12 derivaciones al llegar a urgencias (figura 1): ritmo sinusal a 60 lpm, eje normal, QRS estrecho y alteraciones de la repolarización con ondas T negativas en V1-V2 y aVL, sin otros datos de isquemia aguda.
- Analítica de sangre urgente: hemoglobina 13,6 g/dl, plaquetas 182.000/µl, actividad de protrombina 100%, glucosa 114 mg/dl, creatinina 1,47 mg/dl, urea 54 mg/dl, filtrado glomerular CKD-EPI 44 ml/min/1,73 m^2, GPT 5 UI/l, iones normales, troponina T ultrasensible 125 ng/l, CPK 140 UI/l, NT-proBNP 740 pg/ml.
- ECG de 12 derivaciones en urgencias, con dolor torácico (imagen 2): ritmo sinusal a 95 lpm, extrasistolia ventricular con morfología de bloqueo de rama derecha y eje superior, en V1-V5 fusión del QRS-ST-T dando lugar a una onda única de polaridad positiva y morfología triangular, conocida como *shark fin pattern* o "patrón de aleta de tiburón".
- POCUS a pie de cama durante el episodio de dolor torácico (vídeo 1): alteraciones de la contractilidad segmentaria (hipocinesia/acinesia) restringidas a nivel anterior y anteroseptal desde segmentos basales hasta apicales, correspondientes con el territorio anatómico de la arteria descendente anterior (DA).
- Coronariografía urgente (imagen 3 y vídeo 2): placa aterosclerótica complicada con aspecto de úlcera y abundante material trombótico suboclusivo a nivel de la DA proximal, condicionando flujo distal lento —TIMI 2—, sin otras lesiones angiográficamente significativas.
- Analítica de sangre completa en planta: hemograma y coagulación normales, hemoglobina glicosilada 5,6%, glucemia basal 101 mg/dl, urea 41 mg/dl, creatinina 1 mg/dl, filtración glomerular CKD-EPI 71 ml/min/1,73 m^2, ácido úrico 6,7 mg/dl, colesterol LDL 154 mg/dl, colesterol HDL 39 mg/dl, triglicéridos 227 mg/dl, iones en rango, NT-proBNP 930 pg/ml, TSH basal 1,49 mcU/ml, resto normal.
- Ecocardiograma transtorácico prealta: ventrículo izquierdo no dilatado con grosores parietales ligeramente aumentados de manera concéntrica (septo y pared posterior 12 mm). Hipocinesia anterior y anteroseptal medio-apical, condicionando función sistólica global ligeramente reducida (FEVI 45%). Ventrículo derecho no dilatado con función sistólica conservada (TAPSE 20 mm y S` 12 cm/s). Ausencia de valvulopatías significativas (insuficiencia mitral trivial). Aorta visualizada de calibre normal. Cava inferior no dilatada con colapso normal. Ausencia de derrame pericárdico ni complicaciones mecánicas.

EVOLUCIÓN CLÍNICA

A su llegada a urgencias se realizó un ECG (imagen 1) que mostraba alteraciones de la repolarización en V1-V2 y aVL, una analítica de sangre donde destacó una discreta elevación de biomarcadores cardiacos (troponina T ultrasensible de 125 ng/l, NT-proBNP de 740 pg/ml), y una radiografía de tórax que resultó anodina.

Ante los mencionados hallazgos se avisa para valoración cardiológica, durante la cual, el paciente comienza súbitamente con dolor torácico de idénticas características al previamente descrito e impresión de mal estado general. En ese momento, se decide realizar un nuevo ECG que, en este caso, mostró una llamativa fusión del QRS-ST-T en V1-V5 que daba lugar a una onda única de polaridad positiva y morfología

triangular, conocida como *shark fin pattern* o "patrón de aleta de tiburón" (imagen 2). Coincidiendo con el dolor torácico y las referidas alteraciones electrocardiográficas, se realizó POCUS a pie de cama que mostró alteraciones de la contractilidad segmentaria (hipocinesia/acinesia) a nivel anterior y anteroseptal desde segmentos basales hasta apicales del ventrículo izquierdo, correspondientes con el territorio anatómico de la arteria descendente anterior (DA) (vídeo 1). Ante la sospecha de SCA con elevación del ST (SCACEST), se administró doble carga antiagregante, se inició una perfusión de nitroglicerina intravenosa y se contactó con hemodinámica para activar Código infarto.

A la llegada del paciente a sala de hemodinámica, el dolor torácico había disminuido notablemente y el "patrón de aleta de tiburón" había desaparecido. No obstante, se realizó la coronariografía en la que se objetivó, a nivel de la DA proximal, una placa aterosclerótica complicada con aspecto de úlcera y abundante material trombótico suboclusivo, que condicionaba un flujo distal lento -TIMI 2- (imagen 3). Inmediatamente tras el paso de la guía de angioplastia a través de la lesión, se produjo oclusión arterial y un episodio de fibrilación ventricular (FV) con parada cardiorrespiratoria, que requirió de una desfibrilación con 360 J (efectiva). A continuación, se procedió a realizar la angioplastia primaria mediante tromboaspiración (obteniendo abundante material trombótico) y posterior implante de un *stent* directo farmacoactivo de 4 x 15 mm, quedando buen resultado angiográfico final y flujo distal TIMI 3 (vídeo 2).

Durante su estancia en la unidad coronaria, el paciente evolucionó favorablemente, sin presentar complicaciones eléctricas ni mecánicas agudas y manteniéndose en todo momento estable hemodinámicamente sin requerimiento de soporte vasoactivo ni mecánico. Se completó la seriación enzimática, obteniendo un pico de troponina T ultrasensible de 1635 ng/l, que confirmó el diagnóstico definitivo de infarto agudo de miocardio (IAM), y se realizó una analítica completa para estudio de los factores de riesgo cardiovascular.

Una vez en planta de hospitalización, se realizó ecocardiograma transtorácico, que mostró disfunción sistólica leve del ventrículo izquierdo (45%) a expensas de alteraciones de la contractilidad segmentaria en territorio de la arteria DA, sin otros hallazgos reseñables. Además, se ajustó el tratamiento farmacológico con buena tolerancia y evolución favorable, pudiendo ser dado de alta a su domicilio a los pocos días en buena situación.

DIAGNÓSTICO

Diagnóstico principal: SCA tipo infarto agudo de miocardio con elevación transitoria del ST.

Diagnósticos secundarios:

- Enfermedad coronaria grave de un vaso principal: suboclusión trombótica aguda de DA proximal.
- Parada cardiorrespiratoria recuperada en FV en este contexto.
- FEVI ligeramente reducida (45%).

Otros diagnósticos: hipertensión esencial, dislipidemia mal controlada, sobrepeso y tabaquismo activo.

DISCUSIÓN

El ECG de 12 derivaciones sigue representando la herramienta diagnóstica fundamental ante la sospecha de SCA. Tanto es así, que las últimas guías de práctica clínica recomiendan que, ante cualquier

paciente que consulte por clínica compatible con SCA, se realice (y sea interpretado por personal cualificado), un ECG en los primeros diez minutos desde su llegada al centro sanitario[1].

Su importancia radica en que, en función de la presencia o ausencia de supradesnivelación del segmento ST, los pacientes se asignarán a dos procesos diagnóstico-terapéuticos bien diferenciados: mientras que los primeros requerirán de un tratamiento de reperfusión emergente, en aquellos sin ascenso del ST, por lo general, se podrá optar por una estrategia de revascularización menos prioritaria en base al conocimiento de que la elevación del segmento ST constituye el signo más sensible de oclusión coronaria aguda.

No obstante, es bien conocido que existen patrones electrocardiográficos que, sin cursar necesariamente con elevación persistente del ST, podrían traducir oclusión coronaria y/o isquemia grave, haciendo necesaria la puesta en marcha de un tratamiento de reperfusión urgente. Entre todos ellos, hay que hacer especial mención al denominado patrón de "aleta de tiburón" o *shark fin pattern*, que es el que desarrolla el protagonista de este caso clínico.

Si bien es cierto que, por lo general, solemos asociar el patrón de "aleta de tiburón" con la elevación descendente del ST en precordiales derechas típica del patrón tipo 1 del síndrome de Brugada[2], este nombre también se utiliza para hacer referencia a un patrón no tan conocido, pero altamente sugestivo de isquemia grave.

El *shark fin pattern* consiste en una onda única, gigante (amplitud ≥ 1 mV), de morfología triangular y polaridad positiva que se forma por la fusión del complejo QRS, con el segmento ST y la onda T en aquellas derivaciones que exploran la región isquémica, dando lugar a esta morfología tan peculiar que recuerda a la aleta de un tiburón[3,4] y que conviene distinguir del descrito en relación con el previamente mencionado síndrome de Brugada.

Son varios los estudios que han analizado la prevalencia e implicaciones pronósticas de este patrón. El más importante de ellos fue un estudio italiano que reclutó a 428 pacientes con diagnóstico de IAMCEST, identificando a aquellos que presentaban el referido patrón. En este estudio[5], la prevalencia fue de tan solo el 1,4%, sin embargo, su presencia se asoció, de forma estadísticamente significativa, a peor pronóstico en forma de mayor mortalidad intrahospitalaria a expensas de una mayor tasa de desarrollo de *shock* cardiogénico. Por lo general, este patrón se asoció con amplios territorios afectos por la isquemia como consecuencia de lesiones oclusivas o suboclusivas de segmentos proximales de las principales arterias coronarias. Además, estos pacientes se caracterizaron por presentar inestabilidad hemodinámica y eléctrica, con mayor tasa de arritmias ventriculares y de requerimiento de soporte mecánico en comparación con el resto de los pacientes que ingresaban por IAMCEST.

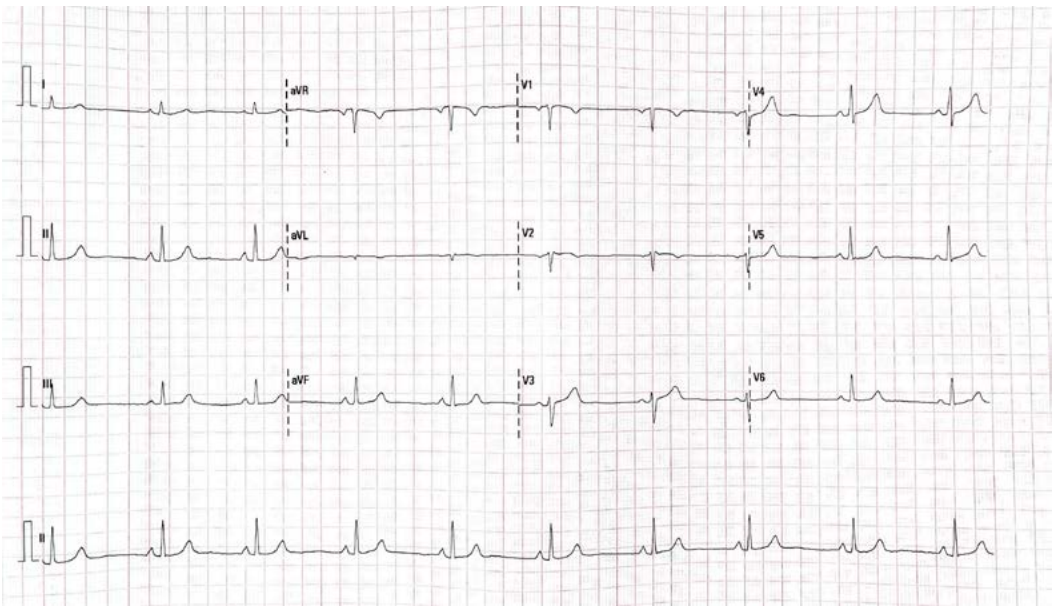

Imagen 1. ECG de 12 derivaciones a la llegada del paciente a urgencias (sin dolor torácico): ritmo sinusal a 60 lpm, alteraciones de la repolarización con ondas T negativas en V1-V2 y aVL, sin otros datos de isquemia aguda.

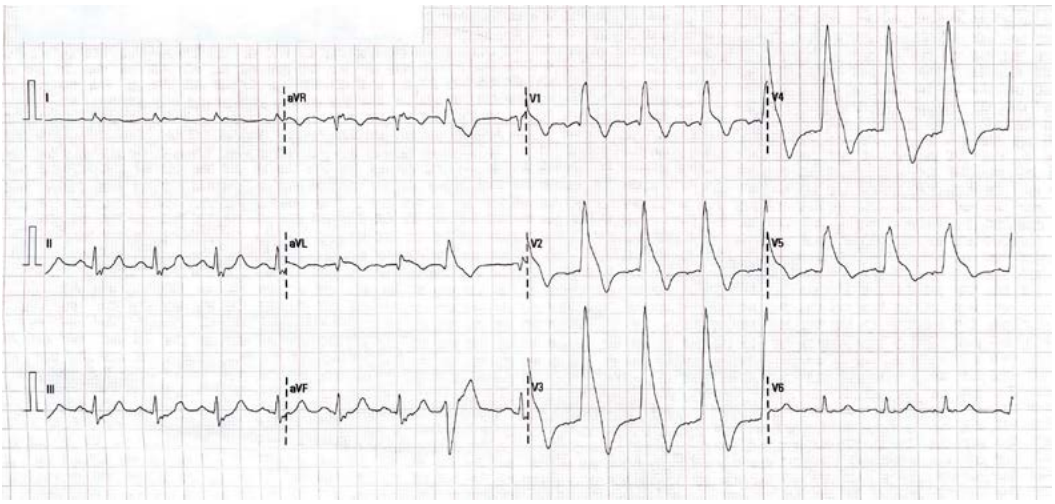

Imagen 2. ECG de 12 derivaciones en urgencias, con dolor torácico: ritmo sinusal a 95 lpm, extrasistolia ventricular con morfología de bloqueo de rama derecha y eje superior, en V1-V5 fusión del QRS-ST-T dando lugar a una onda única de polaridad positiva y morfología triangular, conocida como *shark fin pattern* o "patrón de aleta de tiburón".

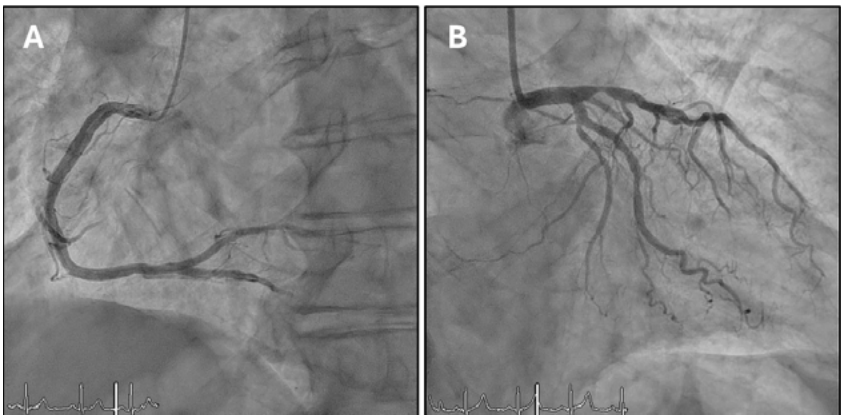

Imagen 3. Árbol coronario derecho (A) e izquierdo (B) con imagen de placa aterosclerótica complicada con aspecto de úlcera y abundante material trombótico suboclusivo en DA proximal.

Vídeo 1.

POCUS: plano paraesternal longitudinal (A) y transversal (B) que muestran alteraciones de la contractilidad segmentaria a nivel anterior y anteroseptal (basal-medio-apical).

Vídeo 2.

Coronariografía: aspecto angiográfico de la lesión responsable en DA proximal pre (A) y post (B) angioplastia primaria. Buen resultado angiográfico final y flujo distal TIMI 3.

Bibliografía

1. Robert A Byrne, Xavier Rossello, J J Coughlan, et al, ESC Scientific Document Group. 2023 ESC Guidelines for the management of acute coronary syndromes: Developed by the task force on the management of acute coronary syndromes of the European Society of Cardiology (ESC), *European Heart Journal*, Volume 44, Issue 38, 7 October 2023, Pages 3720–3826.
2. Rodríguez-Muñoz, D, del Val-Martín, D, Zamorano Gómez JL. Síndrome de Brugada. Medicine. Programa de Formación Médica Continuada Acreditado. 2017; 12(38): 2282-2285.
3. Jaiswal AK, Shah S. Shark Fin Electrocardiogram: A Deadly Electrocardiogram Pattern in ST-Elevation Myocardial Infarction (STEMI). *Cureus*. 2021;13(6):6–8.
4. Ono R, Iwahana T, Kato H, Aoki K, Kobayashi Y. Shark Fin Sign. *Am J Med*. 2024;137(2):e35–7.
5. Cipriani A, D'Amico G, Brunello G, Perazzolo Marra M, Migliore F, Cacciavillani L, et al. The electrocardiographic "triangular QRS-ST-T waveform" pattern in patients with ST-segment elevation myocardial infarction: Incidence, pathophysiology and clinical implications. *J Electrocardiol*. 2018;51(1):8–14.
6. Hasibuan FS, Intan RE, Wilujeng HRT, Octora TN, Dharmajati BB, Gandi P, et al. Triangular QRS-ST-T waveform electrocardiographic pattern in acute myopericarditis: A case report from a limited-resources hospital. *Am J Case Rep*. 2020;21:1–6.

Desenmascarado por una taquiarritmia

Ismael Arco Adamuz, María Isabel Navarro-Pelayo Torres,
Torcuato Garrido-Arroquia Jurado, José Antonio Fernández Sánchez,
Juan Manuel Serrano Marcos, Víctor López Espinosa, Cristian Hinojosa Durán,
Isabel Lourdes Merino González

INTRODUCCIÓN

Presentamos el caso de un varón de 56 años, que acude a urgencias por palpitaciones y dolor torácico. El tipo de arritmia objetivada despierta el interés sobre una posible patología concreta subyacente.

ANTECEDENTES, ENFERMEDAD ACTUAL Y EXPLORACIÓN FÍSICA

Antecedentes

- No alergias medicamentosas conocidas.
- FRCV: Hipertensión arterial. Hipertrigliceridemia.
- Hipertrofia de adenoides
- Hábitos tóxicos: fumador 1 paquete diario.

Tratamiento habitual: enalapril 20 mg, gemfibrozilo 60 mg, cleboprida 500 mcg/simeticona 200 mcg, sulpirida 50 mg.

Enfermedad actual

Acude a urgencias por cuadro de palpitaciones asociado a opresión centrotorácica que se ha iniciado mientras se estaba enjuagando la boca, irradiado a mandíbula, sin cortejo vegetativo asociado, por lo que ha acudido a su centro de salud, donde le han realizado masaje del seno carotídeo + 2 comprimidos de alprazolam 0,5 mg sublingual, tras lo que ha cedido la taquicardia, teniendo una duración aproximada de 1 hora. Al llegar al servicio de urgencias de este hospital, se encuentra en ritmo sinusal y completamente asintomático. Niega episodios previos similares. No clínica anginosa previa. Sí refiere palpitaciones de forma muy ocasional, pero de muy corta duración. No clínica cardinal de insuficiencia cardiaca ni síncopes. Refiere un mes de tos con expectoración que no ha mejorado. Niega antecedentes familiares de cardiopatía isquémica, muerte súbita, implante de dispositivos, etc. Mantiene una vida activa (es barrendero) sin haber presentado angina ni equivalente anginoso en ninguna ocasión. Sin otra sintomatología por órganos y aparatos.

Exploración física

- Tensión arterial 139/83 mmHg, frecuencia cardiaca 67 lpm, SpO2 98% basal, afebril.
- Buen estado general. Consciente y orientado. Colaborador. Asintomático.
- Hemodinámicamente estable. Normohidratado. Normoperfundido.
- Ruidos cardiacos rítmicos, soplo sistólico tricuspídeo II/VI, no roces audibles.
- Murmullo vesicular conservado sin ruidos sobreañadido.
- Miembros inferiores sin edemas ni signos trombosis venosa profunda.

PRUEBAS COMPLEMENTARIAS

- Analítica en urgencias: bioquímica: glucosa 97 mg/dl, urea 26 mg/dl, creatinina 0,95 mg/dl, perfil hepático normal, Na 135 mEq/l, K 4,1 mEq/l. PCR 7,9 mg/l, PCT 1,11 ng/ml. Troponina I-Us 86->400->970->610 pg/ml. Hemograma: hemoglobina 15 g/dl, hematíes 4,95/mm^3, leucocitos 10,4/mm^3, RAN 7,2, 18% linfocitos, 10%, plaquetas 179/mm^3. Coagulación: TP 92%, INR 1,06, fibrinógeno 887 mg/dl.
- Electrocardiograma (ECG) en centro de salud (imagen 1): taquicardia regular de QRS ancho a 191 lpm con morfología de BCRIHH, transición en V5.
- ECG en urgencias (imagen 2): taquicardia regular de QRS estrecho, a 190 lpm, con morfología de bloqueo incompleto de rama izquierda (BIRIHH) y descenso del ST V3 a V6 y en cara inferior.
- ECG basal (imagen 3): RS a 93 lpm, PR corto (120 ms), QRS limítrofe con morfología de BIRIHH, con posible onda delta, sin cambios dinámicos eléctricos en ECG sucesivos.
- Radiografía de tórax: índice cardiotorácico normal, senos costofrénicos libres. No se observan signos de congestión broncovascular. Sin infiltrados ni condensaciones.
- Ecocardioscopia a pie de cama (VScan): ventrículo izquierdo de diámetros, paredes y fracción de eyección normales, sin alteraciones segmentarias de la contractilidad significativas. Ventrículo derecho gravemente dilatado, con fracción de eyección aparentemente conservada. Aurícula izquierda moderadamente dilatada. Aurícula derecha gravemente dilatada. Válvula aórtica trivalva, sin alteraciones morfológicas ni funcionales significativas. Válvula mitral sin alteraciones funcionales ni morfológicas significativas. Válvula tricúspide que impresiona de implante más apical, no obstante, se trata de un plano modificado por condiciones del estudio, con una diferencia de implantación con válvula mitral de 8,25 mm/m^2, en el límite para diagnóstico de anomalía de Ebstein, sin embargo, habría que ampliar estudio. Déficit de coaptación de velos que genera insuficiencia tricuspídea (IT) grave, con chorro central, ancho en origen, que llega al techo de la aurícula. Raíz aórtica y aorta ascendente ligeramente dilatadas. No derrame pericárdico. Hipertensión pulmonar al menos moderada.
- Ecocardiografía transtorácica reglada: ordenación segmentaria normal. Ventrículo izquierdo de diámetros, paredes y fracción de eyección normales, sin alteraciones segmentarias de la contractilidad significativas, patrón diastólico de alteración de la relajación (DTD 50, SIV 11, PP 7). Ventrículo derecho gravemente dilatado, con fracción de eyección normal (4C basal 48 mm, TAPSE 24 mm, S$'$ 21 cm/s). Aurícula izquierda en el límite superior (39 mm). Aurícula derecha moderada-gravemente dilatada (26 cm^2). Válvula aórtica trivalva, sin alteraciones morfológicas ni funcionales significativas. Válvula mitral sin alteraciones funcionales ni morfológicas significativas. Válvula tricúspide con velo anterior elongado, apicalización de inserción de velo septal (21 mm, 10 mm/m^2) que corresponde con anomalía de Ebstein (vídeo 1 e imagen 4). Insuficiencia tricuspídea grave (VC 9 mm, ORE 0,7 cm^2, VR 55 mm, radio PISA 11 mm)- imagen 5 y vídeo 2-. Gradiente VD-AD de 37 mmHg (probablemente infraestimado por IT grave). Raíz aórtica y aorta ascendente no dilatadas (34 y 34 mm). No derrame pericárdico.
- Estudio electrofisiológico: ritmo sinusal con PR corto (120 ms) y QRS limítrofe (120 ms) con onda delta sugerente de vía accesoria paraseptal inferior derecha. Procedimiento realizado sin escopia mediante NAVX. Punciones venosas femorales ecoguiadas. Conducción VA tanto por vía accesoria septal derecha como nodal. PREVacc variable entre 310-280 ms (en cualquier caso, no se trata de una vía de alto riesgo), inducción reproducible de eco ortodrómico. Cuando se alcanza el PREVAcc la conducción nodal es con morfología de bloqueo de rama derecha (BRDHH) cuando el AH es más corto y con QRS estrecho cuando el AH es más largo. Fisiología de doble vía lenta nodal anterógrada con un eco nodal en una ocasión, no reproducible. Se induce varias veces taquicardia ortodrómica, en dos ocasiones con morfología de BRIHH por aberrancia de rama y en una ocasión con QRS estrecho. Realizamos mapa de activación de aurícula derecha con preexcitación máxima bajo estimulación auricular, zona de mayor precocidad en anillo tricúspide a nivel paraseptal inferior, varias aplicaciones de radiofrecuencia (RF) con catéter Tacticath con éxitos transitorios,

finalmente en zona cercana con mejor contacto y 35W se produce éxito definitivo. Test de adenosina negativo. Queda con conducción VA nodal. Tras más de 20 min de tiempo de espera sigue sin conducción por la vía y tampoco se induce taquicardia intranodal. Cierre femoral con sutura en 8.

- Cardio TC: ventrículo derecho dilatado (DTDVD: 57 mm y DTSVD: 37 mm). No se visualizan los velos de la válvula tricúspide. Dilatación de ambas aurículas. No se observan imágenes sugerentes de defecto del septo interauricular. Pequeño apéndice en la pared superior de la aurícula izquierda, de unos 10 mm. Se visualizan cuatro venas pulmonares, dos en el lado derecho y dos en el izquierdo, todas permeables y de buen calibre, que drenan en la aurícula izquierda. Tronco pulmonar de calibre normal, de unos 23 mm. Dominancia coronaria derecha. Arterias coronarias con origen, trayecto y desarrollo normal, sin placas de ateromatosis calcificada. No se aprecia derrame pericárdico. Atelectasia laminar en el lóbulo inferior izquierdo. Hígado con disminución de su densidad de forma difusa por esteatosis colelitiasis calcificadas. Resto de la exploración sin alteraciones significativas. Conclusión ventrículo derecho dilatado. Dilatación biauricular. No se aprecian signos sugerentes de comunicación interauricular. Venas pulmonares de calibre y drenaje normal.
- ECG tras ablación (imagen 6): Ritmo sinusal, PR normal, QRS limítrofe con onda delta no aparente.

EVOLUCIÓN CLÍNICA

Varón de 56 años que acude a urgencias por dolor torácico opresivo y palpitaciones. A su llegada a urgencias, se objetiva taquicardia de QRS ancho regular y elevación de enzimas de daño miocárdico, con pico en 904 pg/dl, por lo que es valorado por cardiología.

La primera orientación diagnóstica ante taquicardia regular de QRS ancho fue de posible taquicardia ventricular. Pero ante los hallazgos de nueva taquicardia regular con QRS estrecho y ECG basal con posible preexcitación, aumentó la sospecha de posible taquicardia de origen supraventricular. Por lo que, ante ausencia de otros datos de síndrome coronario agudo, el paciente es dado de alta para continuar seguimiento y estudio ambulatorio. Destaca en la ecocardiografía de urgencias, dilatación grave del ventrículo derecho junto con apicalización de inserción de anillo tricuspídea e insuficiencia significativa, por lo que se deriva a unidad de cardiopatías congénitas del adulto con la sospecha de anomalía del espectro de Ebstein.

Durante el seguimiento en la unidad, se confirma la anomalía de Ebstein, con ventrículo derecho gravemente dilatado y fracción de eyección normal. Válvula tricúspide con velo anterior elongado, apicalización de inserción de velo septal (21 mm, 10 mm/m^2) que corresponde con anomalía de Ebstein. Insuficiencia tricuspídea grave, con resto del estudio dentro la normalidad a excepción de hipertensión pulmonar ligera.

Se continua con estudio con resonancia cardiaca para descartar otras anomalías congénitas y causas de dilatación ventricular derecha que no se realizó por claustrofobia, por lo que se solicita TAC cardiaco para completar estudio, que descarta comunicaciones intracavitarias y muestra drenaje venoso normal.

Durante el seguimiento, acude nuevamente a urgencias por episodios de palpitaciones y taquicardia a 190 lpm, por lo que se solicita estudio electrofisiológico donde se induce varias veces taquicardia ortodrómica, en dos ocasiones con morfología de BRIHH por aberrancia de rama y en una ocasión con QRS estrecho. Se realiza mapa de activación de aurícula derecha con preexcitación máxima bajo estimulación auricular, objetivándose zona de mayor precocidad en anillo tricúspide a nivel paraseptal inferior, por lo que se realizan varias aplicaciones de radiofrecuencia con catéter, finalizando de forma exitosa.

Tras el procedimiento, el paciente se encuentra clínica y hemodinámicamente estable, sin nuevos episodios de palpitaciones ni visitas a urgencias. Dada la ausencia de sintomatología desde la esfera cardiovascular, realizando deporte de forma habitual y sin clínica cardinal de insuficiencia cardiaca, por el momento se ha optado por manejo conservador de insuficiencia tricuspídea grave.

DIAGNÓSTICO

- Anomalía de Ebstein.
- Insuficiencia tricuspídea grave. Dilatación grave de ventrículo derecho con función sistólica normal. Hipertensión pulmonar ligera. CF I NYHA.
- Síndrome de Wolf-Parkinson White. Taquicardia ortodrómica conducida tanto con QRS estrecho como con QRS ancho por aberrancia de rama izquierda y derecha. Ablación exitosa de vía paraseptal inferior derecha.

DISCUSIÓN

La anomalía de Ebstein es una enfermedad cardiaca congénita rara que afecta principalmente a la válvula tricúspide (VT) y al miocardio adyacente del ventrículo derecho (VD). El desplazamiento anterocaudal de la válvula tricúspide (de al menos 8 mm/m^2 de área de superficie corporal) y la "atrialización" del ventrículo derecho son responsables de la disfunción del ventrículo derecho y de la regurgitación tricuspídea en diversos grados.

Con una incidencia reportada de 1 por cada 200.000 nacimientos, la anomalía de Ebstein se considera un trastorno raro responsable de menos del 1% de todas las enfermedades cardiacas congénitas[1].

Dependiendo de la gravedad del desplazamiento de la válvula, puede presentarse un amplio espectro de manifestaciones clínicas. Las formas leves de la enfermedad pueden ser asintomáticas o diagnosticadas en la adultez a través de un soplo incidental, arritmias o síntomas de insuficiencia cardiaca derecha. Por el contrario, las formas graves pueden presentarse a cualquier edad con cianosis, arritmias e insuficiencia cardiaca, mientras que los casos más graves se presentan en recién nacidos[2].

Las anomalías más frecuentemente asociadas incluyen un cortocircuito a nivel auricular en un 50% (defecto septal atrial tipo *secundum* o foramen oval permeable) y vías accesorias en un 25% (ocultas), incluyendo la vía tipo Mahaim. Las múltiples vías accesorias junto con taquiarritmias auriculares (TA) y fibrilación auricular (FA) se asocian con muerte súbita cardiaca[3].

Los cambios hemodinámicos dependen de la gravedad de la disfunción de la válvula tricúspide, el grado de atrialización del ventrículo derecho, la contractilidad del ventrículo derecho funcional restante, el tipo y la gravedad de las anomalías concomitantes, así como de las arritmias[3].

Los síntomas clínicos suelen dictar el manejo posterior. Los pacientes asintomáticos pueden ser tratados de manera conservadora de forma segura. Según las últimas directrices europeas sobre el manejo de enfermedades cardiacas congénitas en adultos, se recomienda la intervención quirúrgica en pacientes sintomáticos con regurgitación tricuspídea grave o en caso de dilatación o disfunción progresiva del ventrículo derecho cuando sea posible realizar una reparación tricuspídea[4]. Las arritmias sintomáticas se tratan preferentemente con intervención electrofisiológica[5].

Imagen 1. Taquicardia regular de QRS ancho (140 ms) a 191 lpm con morfología de BCRIHH, transición en V5, alteraciones secundarias en la repolarización.

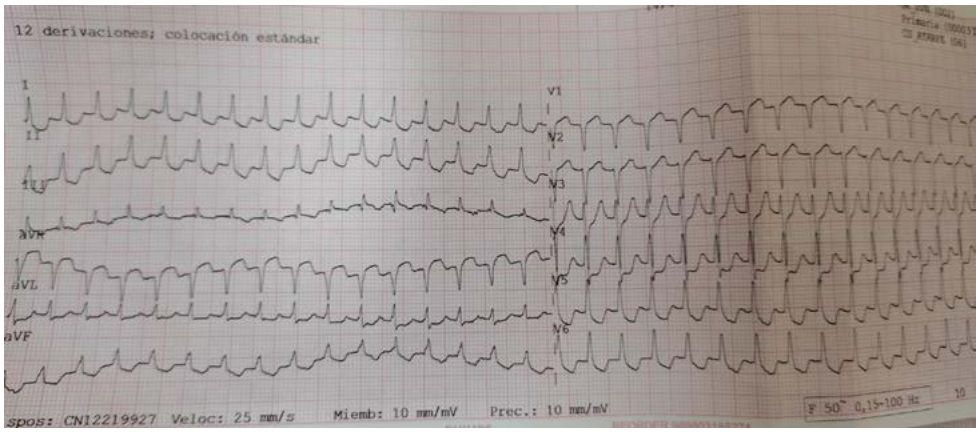

Imagen 2. Taquicardia regular QRS estrecho, con trastorno inespecífico en la conducción intraventricular, sin apreciarse clara actividad auricular. Infradesnivelación del ST en V4-V6 y en cara inferior.

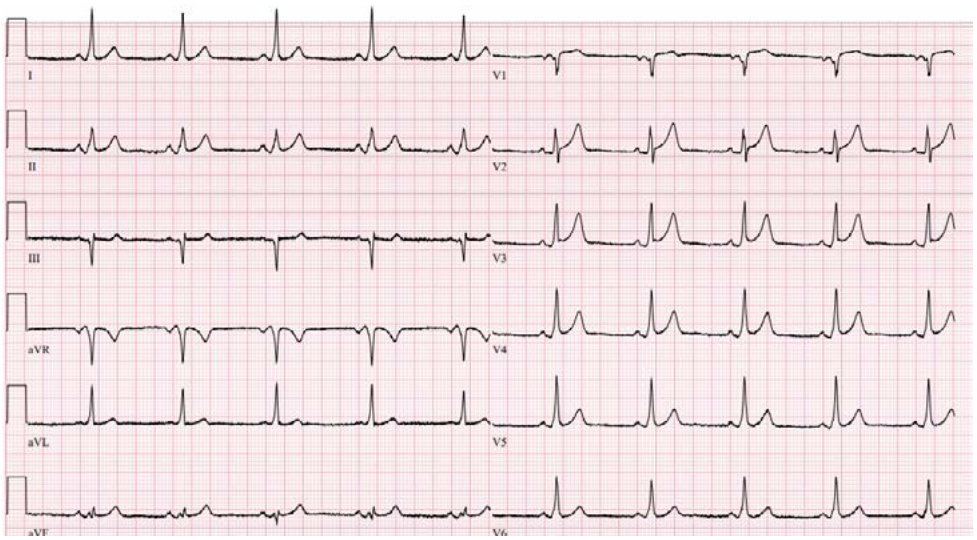

Imagen 3. Ritmo sinusal con PR corto (120 ms) y QRS limítrofe (120 ms) con onda delta sugerente de vía accesoria paraseptal inferior derecha (onda delta negativa en V1, positiva en aVL, negativa en III y transición precoz a V3).

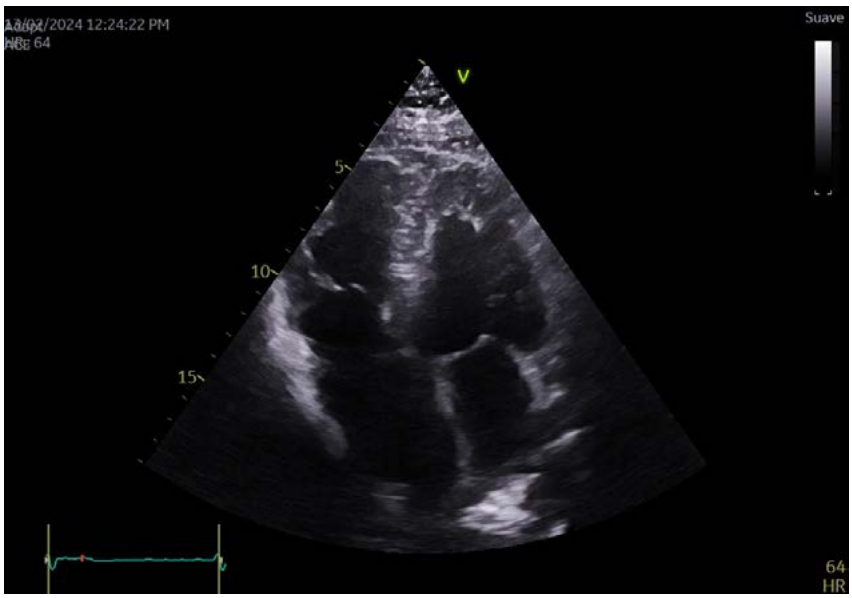

Imagen 4. Válvula tricúspide con velo anterior elongado, apicalización de inserción de velo septal (21 mm, 10 mm/m²) que corresponde con anomalía de Ebstein.

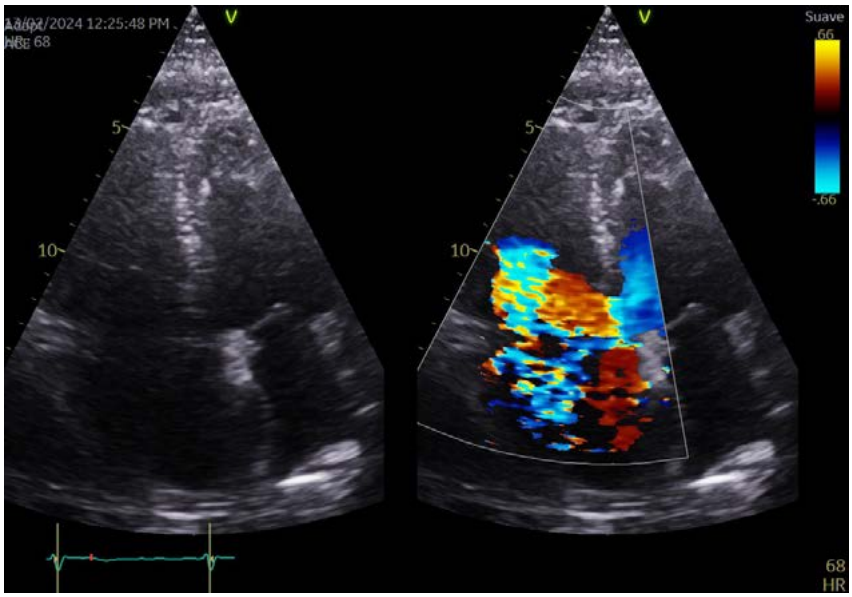

Imagen 5. Insuficiencia tricuspídea grave (VC 9 mm, ORE 0,7 cm², VR 55 mm, radio PISA 11 mm).

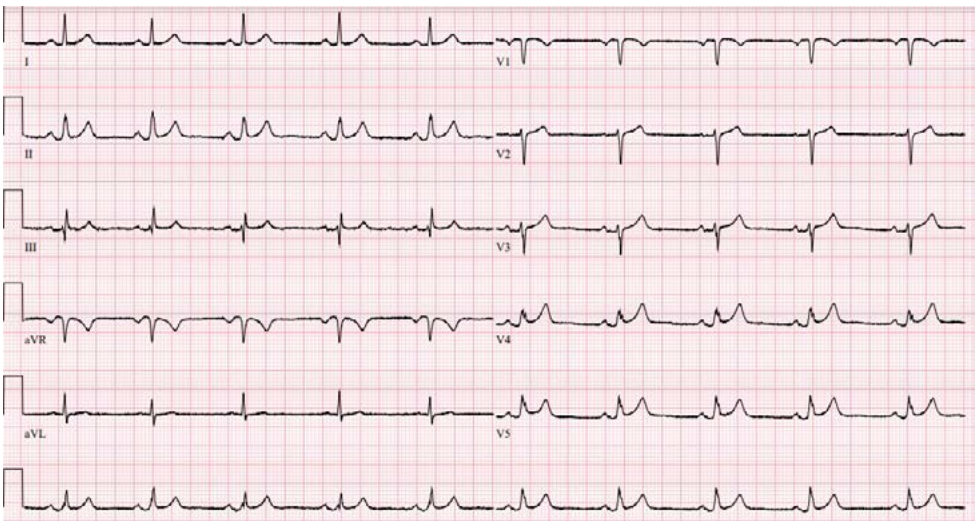

Imagen 6. Ritmo sinusal, PR normal, QRS limítrofe con onda delta no aparente.

Vídeo 1.

Válvula tricúspide con velo anterior elongado, apicalización de inserción de velo septal que corresponde con anomalía de Ebstein.

Vídeo 2.

Anomalía de Ebstein con apicalización de válvula tricúspide. Insuficiencia tricuspídea grave.

Bibliografía

1. Christine H. Attenhofer Jost, Heidi M. Connolly, Joseph A. Dearani, et al. Congenital Heart Disease for the Adult Cardiologist Ebstein's Anomaly. *Circulation*. 2007;115:277-285.
2. Helmut Baumgartner, Julie De Backer, Sonya V Babu-Narayan, et al, ESC Scientific Document Group. 2020 ESC Guidelines for the management of adult congenital heart disease: The Task Force for the management of adult congenital heart disease of the European Society of Cardiology (ESC). Endorsed by: Association for European Paediatric and Congenital Cardiology (AEPC), International Society for Adult Congenital Heart Disease (ISACHD). *European Heart Journal*, Volume 42, Issue 6, 7 February 2021, Pages 563-645,3.
3. Michael A, Gatzoulis GDW, Daubeney PEF. Diagnosis and Management of Adult Congenital Heart Disease. *St. Louis: Elsevier*; 2011.
4. Moons P, Bovijn L, Budts W, et al. Temporal trends in survival to adulthood among patients born with congenital heart disease from 1970 to 1992 in Belgium. *Circulation*. 2010;122(22):2264-2272.
5. Karamlou T, Diggs BS, Ungerleider RM, Welke KF. Adults or big kids: what is the ideal clinical environment for management of grown-up patients with congenital heart disease? *Ann Thorac Surg*. 2010;90(2):573-579.

Del dolor lumbar a la catástrofe miocárdica en cuestión de horas

Mireia Martínez Rubió, Esther Papiol Morales, Alba Bermúdez Jiménez, Arnau Cabello Ramírez, Alba Orellana Morote, Jara Gayán Ordás, Eva María Pueo Crespo

INTRODUCCIÓN

Presentamos el caso de un hombre de 47 años que ingresa en nuestro centro inicialmente por un síndrome foraminal. En cuestión de horas desarrolla una miocarditis aguda linfocitaria fulminante asociada a parvovirus B19 con rápida evolución a *shock* cardiogénico, asociado a fallo multiorgánico que requiere de una actuación rápida y coordinada con nuestro centro de referencia para la estabilización del paciente.

ANTECEDENTES, ENFERMEDAD ACTUAL Y EXPLORACIÓN FÍSICA

Antecedentes

Hombre de 47 años, natural de Bulgaria. Sin alergias medicamentosas conocidas. Fumador activo (1 paquete/día desde los 20 años). Sin otros factores de riesgo cardiovascular ni historia cardiológica previa. Como único antecedente destacable el paciente padecía de espondilosis y discopatía lumbar (L4-L5 y L5-S1) con mal control del dolor de un año de evolución.

Enfermedad actual

Acude a urgencias por empeoramiento del dolor lumbar crónico, incoercible, orientándose como síndrome foraminal (L4-L5, L5-S1), con necesidad de ingreso hospitalario bajo perfusión de ketamina, dexametasona y tramadol, pendiente de intervencionismo preferente para bloqueo foraminal. Durante la hospitalización presenta dolor centrotorácico opresivo, irradiado a mandíbula y brazo izquierdo con inestabilidad hemodinámica. Se realiza electrocardiograma (ECG) que muestra ritmo sinusal, QRS estrecho con supradesnivelación del ST en I y aVL e infradesnivelación en III y V3-V6. Ante sospecha de síndrome coronario agudo con elevación del segmento ST (SCACEST) lateral KK-IV se contacta con cardiología y se activa hemodinámica para realizar una arteriografía coronaria emergente. Se administran cargas de 250 mg de AAS, 600 mg de clopidogrel y 5000 UI de heparina sódica. En ecoscopia a pie de cama presenta disfunción sistólica grave (FEVI 30%) por acinesia lateral, anterior e inferolateral, ventrículo derecho normal y ausencia de valvulopatías significativas o complicaciones mecánicas. Se realiza coronariografía soportada con balón de contrapulsación intraaórtico (BCPIAo) y bajo perfusión de dobutamina, que muestra ausencia de lesiones coronarias. Ante estos hallazgos, se reorienta el caso como miocarditis aguda fulminante en *shock* cardiogénico SCAI-D con fallo multiorgánico asociado.

Se comenta con nuestro centro de referencia y se decide traslado interhospitalario para continuar medidas de soporte y valorar necesidad de escalar el soporte circulatorio.

Exploración física

Tensión arterial 65/45 mmHg, frecuencia cardiaca 110 lpm, SatO2 95% (VMK 0,31). Paciente consciente pero obnubilado, sin focalidad neurológica aparente. Sudoroso, palidez mucocutánea con hipoperfusión periférica y relleno capilar enlentecido. En auscultación cardiopulmonar presenta tonos rítmicos sin soplos ni roces. Taquipneico (25 rpm), con murmullo vesicular disminuido en ambos campos pulmonares sin otros ruidos sobreañadidos. Ausencia de ingurgitación yugular y edema en extremidades inferiores.

PRUEBAS COMPLEMENTARIAS

- ECG (imagen 1): ritmo sinusal a 60 lpm. Eje izquierdo. PR normal. QRS estrecho con supradesnivelación del segmento ST en I y AVL y descenso del ST con pendiente ascendente en III y V3-V5.
- Radiografía de tórax (imagen 2): marco óseo conservado. Índice cardiotorácico <0,5. Aumento de infiltrado hiliar bilateral sin observarse pinzamiento de los senos costofrénicos.
- Analítica de sangre ingreso: bioquímica: glucosa 112 mg/dl, FG 68 ml/min, creatinina 1,25 mg/dl, urea 48 mg/dl, Na 138 mmol/l, K 3,23 mmol/l. Dímero D 587 ng/ml, CK 82 U/l, troponina I ultrasensible 456 pg/ml → 259.510 pg/ml. Hemograma: Hb 16,6 g/dl, hematocrito 48,6%, VCM 91 fl, leucocitos 16.59 x10x9/l (N 10.20 x10x9/l), plaquetas 262 x10x9/l. Coagulación: TP 0,99 ratio, INR: 0,99 ratio, TTPA 22,6 seg, fibrinógeno 3,9 g/l. Gasometría venosa pH 7,47, PaO_2 39 mmHg, $PaCO_2$ 30 mmHg, HCO_3- 21 mmol/l, E.B 0,6 mmol/l. Lactato 4,5 mmol/l.
- Ecocardiografía transtorácica: ventrículo izquierdo no dilatado ni hipertrófico, con función sistólica gravemente deprimida (FEVI visual 25%) por hipocinesia grave de todos los segmentos anteriores, anterolaterales e inferolaterales, con contractilidad conservada a nivel septal e inferior. Patrón diastólico restrictivo. Ventrículo derecho no dilatado, normocontráctil. Aurícula izquierda ligeramente dilatada. Ausencia de valvulopatías significativas. HTPs moderada. Ausencia de derrame pericárdico. Vena cava inferior no dilatada con colapso inspiratorio correcto.
- Arteriografía coronaria: trono coronario izquierdo (TCI): corto, sin estenosis. Descendente anterior (DA): buen desarrollo. No se visualizan lesiones significativas y el flujo está conservado. Circunfleja (Cx): dominada. No se visualizan lesiones obstructivas del flujo. Coronaria derecha (CD): buen calibre y desarrollo. No lesiones obstructivas. Ventriculografía izquierda: estudio realizado en taquicardia. PTDVI 39 mmHg. Segmentarismos a nivel de cara anterior basal y media. No se visualizan alteraciones a nivel de aorta ascendente.
- Biopsia cardiaca: miocardio con inflamación linfohistiocitaria sin células gigantes ni signos de necrosis de fibras. Hipertrofia leve de los miocardiocitos, con cambios degenerativos moderados: vacuolización y presencia de material intracelular pardo granular compatible con lipofucsina. Detección PCR parvovirus B19 positiva, sin replicación viral activa.
- Resonancia magnética cardiaca (RMC) (imágenes 3-8): ventrículo izquierdo de dimensiones normales, con función sistólica gravemente reducida (FE 26%). Fibrosis subepicárdica extensa y parcheada a nivel anterior, septal y lateral, con edema miocárdico coincidiendo con las zonas de fibrosis miocárdica. Función sistólica ventricular derecha conservada. Hallazgos compatibles con diagnóstico confirmado de miocarditis.
- Serologías: TBC negativo / TXP negativo / CMV positivo. Virus herpes: VHS1+, VHS2-, VVZ+, VEB+. Virus hepatitis: VHA Negativo, VHB no inmunizado, VHC negativo. Triple vírica: inmunizado. HIV negativo. SARS-CoV-2: Inmunizado. Sífilis negativa. Carga viral de CMV (18/12/2024): negativa.

EVOLUCIÓN CLÍNICA

Evolución tórpida en las primeras horas con deterioro hemodinámico a pesar de soporte vasoactivo con dobutamina, noradrenalina y soporte mecánico con BCPIAo, por lo que se decide canulación en ECMO V-A. Tras la canulación precisa IOT por somnolencia persistente y fracaso respiratorio compatible con enfermad arterial periférica (EAP), además de septostomía auricular de descarga. Tras estabilizar al paciente respiratoria y hemodinámicamente, se realiza biopsia endomiocárdica (BEM), que informa de miocardio con inflamación linfohistiocitaria compatible con miocarditis y PCR de parvovirus B19 positiva, sin replicación viral activa. Durante la fase aguda, recibió corticoterapia a dosis altas y tratamiento farmacológico de soporte.

Durante los siguientes días, presentó buena evolución a nivel respiratorio y hemodinámico, permitiendo la decanulación, retirada del BCIAo y extubación sin incidencias. Se inició tratamiento neurohormonal con buena tolerancia y recibió un pulso de levosimendán previo al alta.

Como complicaciones intrahospitalarias presentó una trombosis de la vena cava inferior en relación con la cánula de ECMO y una infección respiratoria por *Klebsiella aerogenes* tratada con antibioterapia dirigida.

DIAGNÓSTICO

- Miocarditis aguda linfocitaria fulminante asociada a parvovirus B19 con rápida evolución a *shock* cardiogénico, SCAI-D.
- Insuficiencia cardiaca avanzada con disfunción ventricular grave (FEVI 25-30%).
- Fracaso renal agudo AKIN I, con probable síndrome cardiorrenal.
- Lumbalgia postraumática crónica con espondilosis y discopatía L4-L5 y L5-SI con afectación de raíz L5.
- Trombosis de vena cava en relación con canulación de ECMO V-A.
- Neumonía broncoaspirativa por *Klebisella aerogenes*.

DISCUSIÓN

La miocarditis es una enfermedad inflamatoria que afecta al miocardio, con una incidencia difícil de estimar dada la gran variabilidad en su presentación y curso clínico. Según los registros GBD (2013) la incidencia anual de miocarditis aguda fue de 22 casos entre 100.000 pacientes. Se estima que un 33% de pacientes inicialmente diagnosticados de IAM con coronarias sin lesiones obstructivas, fueron finalmente diagnosticados de miocarditis[6,3,5]. Afecta principalmente a pacientes jóvenes varones (edad media: 30-45 años)[6].

En el estudio etiológico debe hacerse despistaje de infecciones, exposición a fármacos, sustancias nocivas y enfermedades autoinmunes subyacentes por su importancia en el tratamiento, especialmente en las formas fulminantes o complicadas. Aunque la causa más frecuente son los virus, pocas veces se llega a un diagnóstico etiológico definitivo[2].

Para establecer el diagnóstico se necesita un alto grado de sospecha. La gran mayoría de pacientes consultan a urgencias por dolor torácico de perfil pericardítico o isquémico, siendo la insuficiencia cardiaca la segunda forma de presentación más frecuente. Otras formas de presentación son las palpitaciones, síncope y arritmias, incluso pudiendo debutar como muerte súbita o ser diagnosticada en autopsia[2]. Existen pacientes asintomáticos diagnosticados a través de alteraciones en pruebas complementarias o con miocardiopatía establecida en las que el evento agudo ha pasado desapercibido y evoluciona a grados variables de dilatación y disfunción biventricular[2]. La fiebre y presencia de síntomas prodrómicos virales las semanas previas son comunes[6,2].

Dentro del estudio inicial, deben realizarse una serie de pruebas complementarias. El ECG, analítica y ecocardiografía son pruebas indispensables. El ECG va a estar alterado en la mayoría de los casos, aunque suele ser inespecífico y un ECG normal no descarta el diagnóstico[2]. La presencia de bloqueo auriculoventricular avanzado puede sugerir sarcoidosis cardiaca, enfermedad de Lyme o miocarditis por inmunoterapia[2,6]. Puede considerarse realizar despistaje serológico, virológico y la detección de anticuerpos en sangre periférica según la sospecha clínica[6]. La ecocardiografía debe realizarse precozmente, siendo urgente si existe inestabilidad hemodinámica o deterioro clínico. La CRM debe hacerse idealmente en los primeros 7 días, e incluir mapeo T1/T2 para la detección de edema y fibrosis miocárdica. La BEM debe reservarse para casos de miocarditis complicada (FEVI <50%, arritmias ventriculares sostenidas, trastornos graves de la conducción, insuficiencia cardiaca o *shock* cardiogénico) o cuando se sospeche una etiología específica (cardiotoxicidad mediada por inhibidores de puntos de control inmunitario o miocarditis eosinofílica) que pueda beneficiarse de tratamiento dirigido y debe incluir técnicas inmunohistoquímicas[2].

Se recomienda ingreso hospitalario y monitorización en todos los pacientes con sospecha o diagnóstico de miocarditis aguda[2]. En la miocarditis no complicada es suficiente el reposo y uso de analgesia convencional, mientras que el tratamiento de la miocarditis complicada irá dirigido al soporte hemodinámico, manejo de complicaciones y tratamiento específico según su etiología.

Nuestro paciente debutó con una miocarditis aguda fulminante. Dado el curso agresivo de la miocarditis se realizó BEM que mostraba inflamación linfohistiocitaria sin células gigantes ni granulomas, con detección de PVB19. La presencia de PVB19 en el miocardio no siempre implica que sea el factor causal; un número bajo de copias de ADN PVB19 podría reflejar una infección latente. Según la evidencia actual se recomienda restringir el uso de corticoides a la miocarditis linfocitaria fulminante o miocarditis aguda con evolución complicada a la espera de BEM[2], aunque en casos donde detectemos una alta carga viral y replicación activa viral deberíamos optar por el tratamiento antiviral[6].

Actualmente, existen diversas líneas de investigación sobre el desarrollo de nuevos biomarcadores y modalidades de imagen para mejorar la especificidad y sensibilidad diagnóstica. Se requieren estudios prospectivos de intervención y registros internacionales para profundizar en la fisiopatología y contribución de la base genética y fenotipo inmunológico en el desarrollo de miocarditis, además de la implementación de algoritmos terapéuticos estandarizados.

Imagen 1. ECG. RS a 60 lpm. Eje izquierdo. PR normal. QRS estrecho con supradesnivelación del segmento ST en I y AVL y descenso del ST con pendiente ascendente en III y V3-V5.

Imagen 2. Radiografía de tórax. Marco óseo conservado. ICT conservado. Aumento de infiltrado hiliar bilateral.

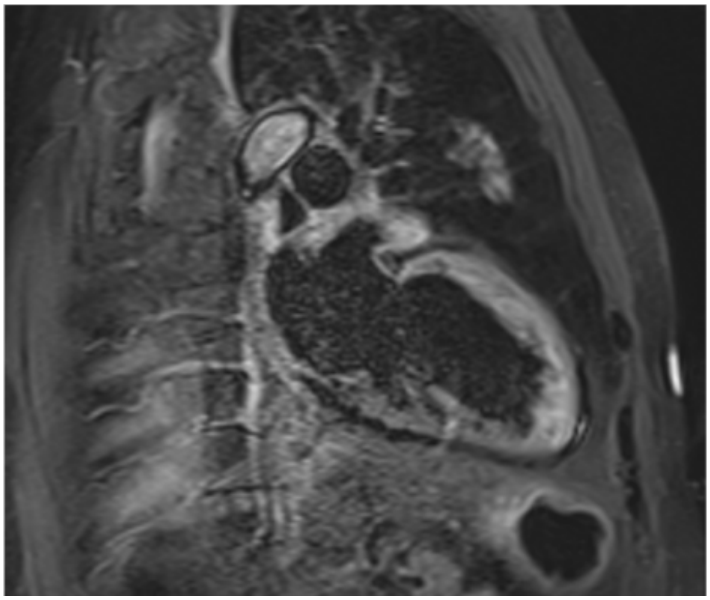

Imagen 3. RMC. Secuencia STIR: apical 2 cámaras. Se observa aumento de intensidad de señal en pared anterior y ápex.

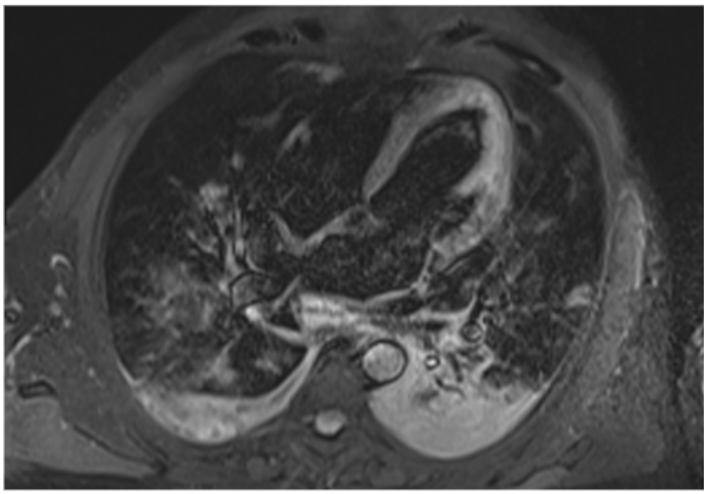

Imagen 4. RMC. Secuencia STIR: apical 4 cámaras. Se observa aumento de intensidad de señal lateral y apical.

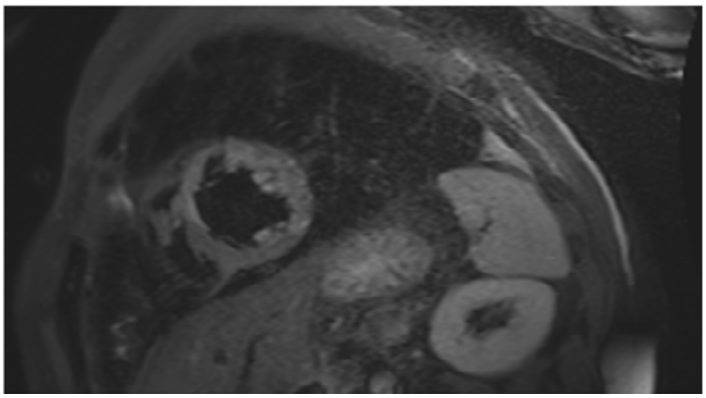

Imagen 5. RMC. Secuencia STIR: eje corto a nivel medio, hiperseñal en segmento septal anterior, anterior y lateral.

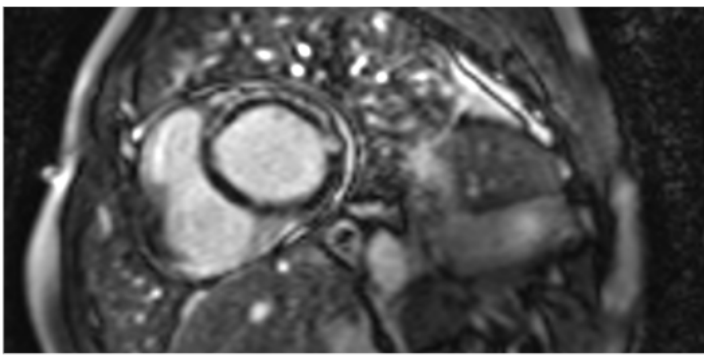

Imagen 6. RMC. Secuencias de inversión-recuperación a los 10 min de inyección del contraste i.v.: eje corto basal, fibrosis subepicárdica septal anterior, anterior y anterolateral.

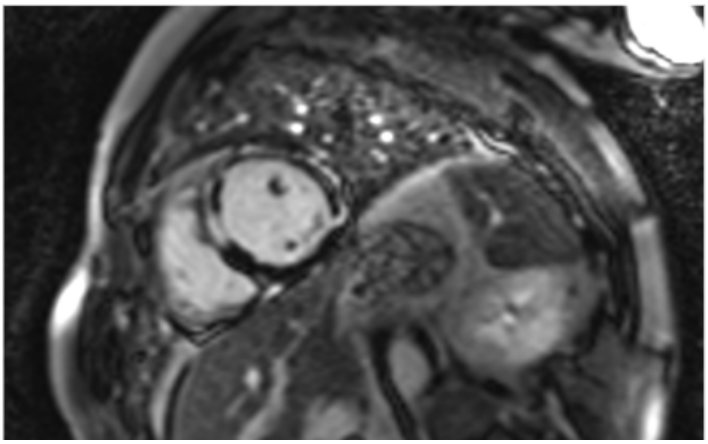

Imagen 7. RMC. Secuencias de inversión-recuperación a los 10 min de inyección del contraste i.v.: eje corto a nivel medio, fibrosis subepicárdica septal anterior, anterior, anterolateral e inferolateral.

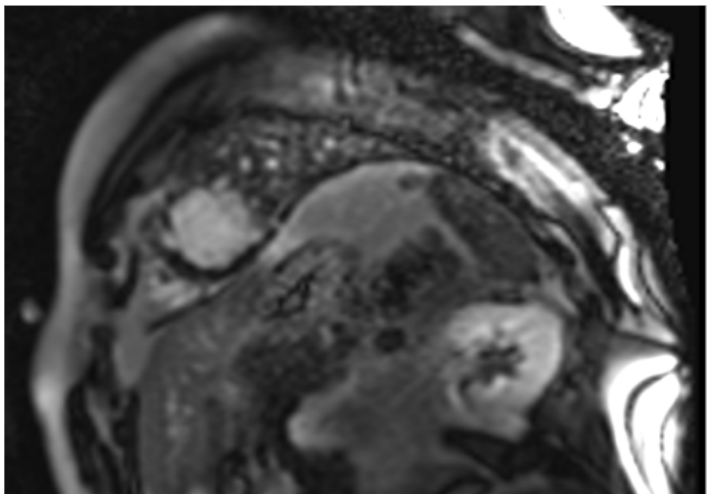

Imagen 8. RMC. Secuencias de inversión-recuperación a los 10 min de inyección del contraste i.v.: eje corto apical, fibrosis parcheada intramiocárdica y subepicárdica septal, anterior y lateral.

Bibliografía

1. Writing Committee; Drazner MH, Bozkurt B, Cooper LT, et al. 2024 ACC Expert Consensus Decision Pathway on Strategies and Criteria for the Diagnosis and Management of Myocarditis: A Report of the American College of Cardiology Solution Set Oversight Committee. *J Am Coll Cardiol*. 2025 Feb 4;85(4):391-431. doi: 10.1016/j.jacc.2024.10.080. Epub 2024 Dec 10. PMID: 39665703.
2. Domínguez, F., Uribarri, A., Larrañaga-Moreira, et al. (2024). Diagnosis and treatment of myocarditis and inflammatory cardiomyopathy. Consensus document of the SEC-Working Group on Myocarditis. *Rev Esp Cardiol*. 2024;77(8):667–679.
3. Nagai, T., Inomata, T., Kohno, T.,et al. JCS 2023 Guideline on the Diagnosis and Treatment of Myocarditis. *Circulation Journal*, 87(5), 674 754.
4. Lasica, R., Djukanovic, L., Savic, L., et al. (2023). Update on Myocarditis: From Etiology and Clinical Picture to Modern Diagnostics and Methods of Treatment. In Diagnostics (Vol. 13, Issue 19). *Multidisciplinary Digital Publishing Institute* (MDPI). doi.org/10.3390/diagnostics13193073
5. Martens, P., Cooper, L. T., & Tang, W. H. W. (2023). Diagnostic Approach for Suspected Acute Myocarditis: Considerations for Standardization and Broadening Clinical Spectrum. In Journal of

the American Heart Association (Vol. 12, Issue 17). American Heart Association Inc. doi.org/10.1161/JAHA.123.031454

6 Ammirati, E., Frigerio, M., Adler, E. D., et al. (2020). Management of Acute Myocarditis and Chronic Inflammatory Cardiomyopathy: An Expert Consensus Document. *Circulation: Heart Failure* (Vol. 13, Issue 11, p. E007405). *Lippincott Williams and Wilkins*. doi.org/10.1161/CIRCHEARTFAILURE.120.007405

7 Lampejo, T., Durkin, S. M., Bhatt, N., & Guttmann, O. (2021). Acute myocarditis: Aetiology, diagnosis and management. In Clinical Medicine, Journal of the Royal College of Physicians of London (Vol. 21, Issue 5, pp. E505–E510). *Royal College of Physicians*. doi.org/10.7861/clinmed.2021-0121

8 Cooper, L. T. (2009). Myocarditis. *New England Journal of Medicine*, 360(15), 1526–1538. doi.org/10.1056/NEJMra0800028

9 Magnani, J. W., & Dec, G. W. (2006). Myocarditis: Current trends in diagnosis and treatment. In *Circulation* (Vol. 113, Issue 6, pp. 876–890). doi.org/10.1161/CIRCULATIONAHA.105.584532

Un código infarto con componente emocional

Torcuato Garrido-Arroquia Jurado, Víctor López Espinosa, Ismael Arco Adamuz, Juan Manuel Serrano Marcos, Cristian Hinojosa Durán, José Antonio Fernández Sánchez

INTRODUCCIÓN

Una paciente con factores de riesgo sufre un dolor torácico intenso en una situación inesperada, llevando a una activación del Código Infarto. Sin embargo, las pruebas desvelan una realidad distinta a la sospechada: un síndrome cardiaco transitorio que imita al infarto, pero con una causa distinta y una recuperación sorprendente.

ANTECEDENTES, ENFERMEDAD ACTUAL Y EXPLORACIÓN FÍSICA

Antecedentes

Paciente mujer que acude a urgencias por dolor torácico y malestar general.

- Antecedentes familiares: padre fallecido de infarto agudo de miocardio a los 44 años.
- No alergias medicamentosas conocidas.
- Factores de riesgo cardiovascular: hipertensión arterial, diabetes mellitus tipo 2 y dislipemia.
- Intervenida de insuficiencia venosa de miembros inferiores.
- No hábitos tóxicos.

Tratamiento habitual: amlodipino 5 mg/24 h, sitagliptina 100 mg cada 24 h, gliclazida 30 mg cada 12 h, rosuvastatina 10 mg cada 24 h.

Pruebas complementarias

- Electrocardiograma (ECG) al ingreso (imagen 1): ritmo sinusal a 77 lpm, PR normal, QRS estrecho con eje izquierdo y QS en cara inferior y lateral (II, III, avF; I y de V3 a V6), elevación de ST inferior y de V3-V6. QTc 391 ms.
- ECG durante el ingreso (imagen 2): ritmo sinusal a 72 lpm, PR normal, QRS estrecho con eje izquierdo y ondas q en cara inferior, I, V5 y V6; supradesnivelación ST en V2-V6 de 1 mm, onda T aplanada en aVL. QTc 419 ms.
- ECG al alta (imagen 3): ritmo sinusal a 61 lpm, PR normal, QRS estrecho con eje izquierdo, desaparición de ondas Q, ondas T profundas en cara inferior y de V3-V6 de hasta 7 mm. QTc 520 ms.
- Analíticas de sangre: glucosa 196 mg/dl, urea 59 mg/dl, creatinina 0,71 mg/dl, Na 139 mEq/l, K 4,2 mEq/l, Cl 105 mEq7l, CPK 5252 U/l. BNP 155 pg/ml. Troponina I ultrasensible (seriación enzimática): 173 pg/ml -> 5.985 pg/ml - > 1.886 pg/ml. Hemoglobina 14.2 g/dl, hematocrito 42%, leucocitos 7250 / µl, plaquetas 290.000 /µl. Coagulación: TP 12,3 s, INR 1,1, TTPA 29,7 s.
- Coronariografía (vídeos 1 y 2): arterias coronarias sin lesiones.
- Ventriculografía (vídeo 3): acinesia de todos los segmentos apicales.

- Ecocardiograma transtorácico (ETT) (vídeos 4, 5 y 6): ventrículo izquierdo de diámetros y paredes normales, con acinesia de segmentos apicales y parte de los medios anterior, lateral e inferior; adelgazamiento miocárdico en la porción más apical. Hipercinesia compensadora manifiesta en el resto de las regiones. Fracción de eyección límite inferior. Aurícula izquierda ligeramente dilatada.
- Resonancia magnética cardiaca (RMC) (vídeos 7 y 8): ventrículo izquierdo moderadamente dilatado con hipocinesia grave apical y de parte de los segmentos medios con hipercontractibilidad basal y función sistólica ligeramente deprimida (48%). Dilatación biauricular ligera. No se aprecia realce tardío.
- Resonancia magnética T2 (imagen 4): extenso edema miocárdico marcado en segmentos apicales.
- Ecocardiografía a los 3 meses (vídeo 9): ventrículo izquierdo de diámetros y paredes normales sin anomalías de la contractilidad regional. Fracción de eyección normal. Aurícula izquierda ligeramente dilatada. Cavidades derechas de tamaño y función normal.

EVOLUCIÓN CLÍNICA

Acude porque ese mismo día por la tarde, mientras estaba en la graduación de su nieta y estando en reposo, presenta un episodio de dolor centrotorácico opresivo intenso irradiado hacia zona dorsal junto con disnea asociada y acompañado de náuseas y sudoración. A su llegada se realiza ECG en el que se aprecia una elevación de ST en I aVL, II III aVF y en precordiales V4-V6 con descenso en aVR, por lo que es trasladada a nuestro centro para realización de angioplastia coronaria transluminal percutánea (ACTP) primaria tras administración de terapia antiagregante y anticoagulante.

Se activó el protocolo de Código Infarto y se realizó una intervención coronaria percutánea primaria (ICP), durante la cual la coronariografía (vídeos 1 y 2) no evidenció lesiones significativas en las arterias coronarias. Sin embargo, la ventriculografía izquierda (vídeo 3) mostró acinesia de todos los segmentos apicales. La paciente fue ingresada en la unidad de cuidados intensivos para monitorización y tratamiento.

La evolución clínica inicial fue favorable, lo que permitió el traslado a planta al segundo día. Durante las primeras 48 horas, el ECG (imagen 3) mostró la desaparición de ondas Q y el desarrollo de ondas T profundas en cara inferior y derivaciones V3-V6, junto con una prolongación del intervalo QTc hasta 520 ms. No se observaron eventos arrítmicos durante la monitorización continua. La paciente permaneció estable, sin disnea ni dolor torácico.

La ETT (vídeos 4, 5 y 6) confirmó la sospecha inicial, evidenciando acinesia de los segmentos apicales y de parte de los segmentos medios (anterior, lateral e inferior), adelgazamiento miocárdico en la región más apical y una hipercinesia compensadora de los segmentos basales. Durante el ingreso, se solicitó una RMC (vídeos 7 y 8), que mostró hipocinesia grave en los segmentos apicales y parte de los medios, con hipercontractilidad basal. Además, se observó edema miocárdico extenso más marcado en los segmentos apicales (imagen 4) y una fracción de eyección ligeramente deprimida (48%). No se evidenció realce tardío de gadolinio.

Tras una evolución estable y sin complicaciones, la paciente fue dada de alta únicamente bajo tratamiento con ramipril 5 mg/24 h además de ajuste del tratamiento antidiabético. En el seguimiento ambulatorio, continuó asintomática. El ecocardiograma transtorácico de control a los tres meses (vídeo 9) mostró un ventrículo izquierdo con tamaño y morfología normales, fracción de eyección recuperada (>55%) y resolución casi completa de la hipocinesia en los segmentos apicales.

DIAGNÓSTICO

- Miocardiopatía de estrés: síndrome de tako-tsubo (STT).
- Fracción de eyección de ventrículo izquierdo conservada.
- Arterias coronarias epicárdicas sin lesiones.

DISCUSIÓN

El STT, también conocido como miocardiopatía de estrés, es una entidad cardiaca transitoria caracterizada por una disfunción regional reversible del ventrículo izquierdo que frecuentemente simula un síndrome coronario agudo. Este caso clínico refleja las características esenciales de la enfermedad, siendo un ejemplo representativo de la presentación típica del STT en una mujer postmenopáusica, lo que permite explorar en profundidad su fisiopatología, evaluación diagnóstica, manejo y pronóstico.

El STT afecta principalmente a mujeres posmenopáusicas, lo que se ha relacionado con la pérdida de los efectos cardioprotectores de los estrógenos. Los desencadenantes emocionales, como el presenciado en este caso, son eventos frecuentes en su desarrollo, aunque también pueden ser de naturaleza física[1,2]. En el centro de su fisiopatología se encuentra una activación excesiva del sistema nervioso simpático, que resulta en liberación masiva de catecolaminas, disfunción microvascular, espasmo coronario y alteraciones en la contractilidad miocárdica[1]. Estas alteraciones son típicamente transitorias y afectan a segmentos miocárdicos más allá de un territorio coronario específico.

El patrón más frecuente de presentación es el abombamiento apical, como se observa en esta paciente, aunque también se han descrito variantes medioventriculares, basales y focales. Este caso es característico del patrón apical, que representa entre el 75-80% de los casos y se asocia a disfunción ventricular grave en los segmentos apicales, con hipercinesia compensadora de las regiones basales[2,3].

El diagnóstico diferencial inicial con el síndrome coronario agudo es esencial en el STT, dado que ambas entidades comparten características clínicas como el dolor torácico opresivo y alteraciones electrocardiográficas. En este caso, los cambios en el ECG incluyeron elevaciones transitorias del segmento ST seguidas de ondas T negativas profundas y prolongación del intervalo QTc a 520 ms[3,5]. Estas alteraciones son consistentes con el curso típico del STT y requieren monitorización estrecha debido al riesgo de arritmias ventriculares graves, como *torsades de pointes*.

La ausencia de lesiones coronarias significativas en la coronariografía confirmó el diagnóstico de STT, permitiendo excluir una etiología isquémica[1,3]. La ventriculografía mostró el patrón característico de acinesia apical con hipercinesia compensadora basal. Adicionalmente, la ecocardiografía y la RMC desempeñaron un papel crucial en la evaluación de esta paciente. La ecocardiografía reveló disfunción regional transitoria, mientras que la RMC confirmó un extenso edema miocárdico en los segmentos apicales afectados, sin realce tardío de gadolinio, un hallazgo distintivo del STT que permite diferenciarlo de la miocarditis[2,3].

El manejo del STT es principalmente conservador y se centra en el soporte hemodinámico y la prevención de complicaciones. En este caso, el manejo conservador incluyó monitoreo continuo, dada la prolongación significativa del QTc y el riesgo asociado de arritmias[4,5]. Además, se excluyó la presencia de trombos intraventriculares, que pueden formarse en casos de disfunción grave, mediante imágenes ecocardiográficas seriadas.

El tratamiento farmacológico debe adaptarse a las características individuales del paciente. Aunque los betabloqueantes y los inhibidores del sistema renina-angiotensina son utilizados frecuentemente, no

existe evidencia sólida que respalde su efectividad para prevenir recurrencias en todos los pacientes[3,4]. En esta paciente, la recuperación completa de la función ventricular a los 3 meses refleja el carácter reversible del STT, respaldado por una adecuada evaluación y manejo en las fases aguda y de seguimiento.

El pronóstico general del STT es favorable, con recuperación funcional en la mayoría de los casos. Sin embargo, estudios recientes destacan una mortalidad comparable a la de los pacientes con síndrome coronario agudo, principalmente atribuible a las complicaciones en la fase aguda. La tasa de recurrencia del STT se estima en un 1,5% anual, con una incidencia acumulada de aproximadamente 5% a los seis años[4,5]. Este caso refuerza la importancia de un seguimiento regular para detectar complicaciones potenciales y prevenir recurrencias[5].

Los inhibidores del sistema renina-angiotensina se han asociado con una menor tasa de recurrencias, lo que los convierte en una opción terapéutica razonable en pacientes seleccionados. Por el contrario, no se ha demostrado un beneficio consistente con el uso de betabloqueantes. Además, este caso subraya la relevancia de monitorizar factores de riesgo específicos, como el estrés emocional o físico, para optimizar los resultados a largo plazo.

Este caso clínico resalta la importancia de un enfoque diagnóstico y terapéutico estructurado en el manejo del STT, basado en las guías de consenso internacional. La implementación sistemática de herramientas como la RMC, junto con un monitoreo estrecho en la fase aguda y un seguimiento a largo plazo, son esenciales para garantizar resultados óptimos en esta entidad única, transitoria y reversible.

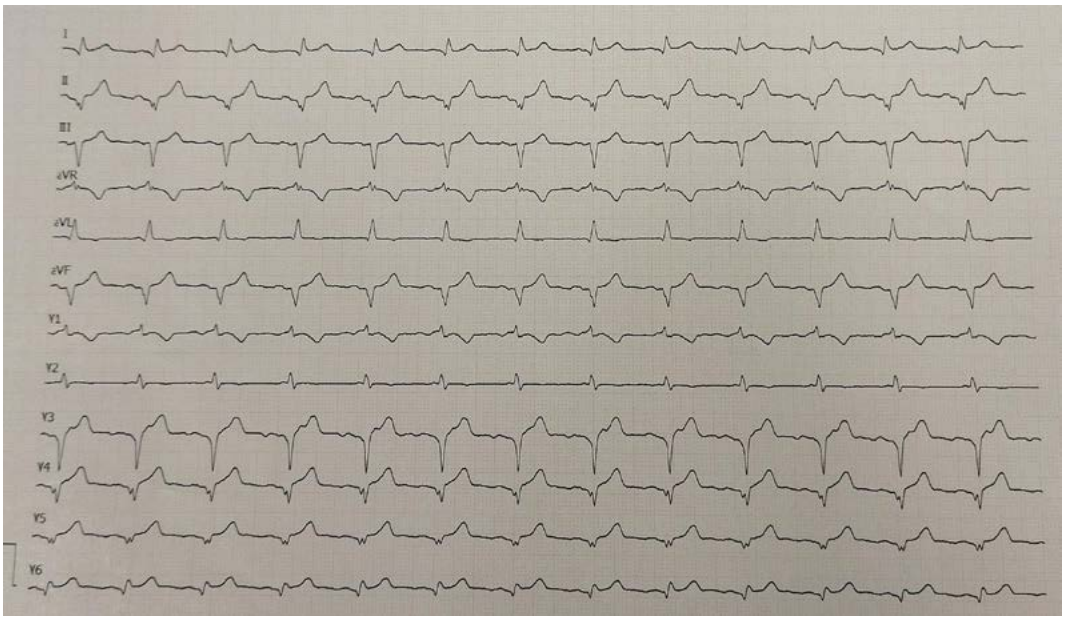

Imagen 1. ECG al ingreso.

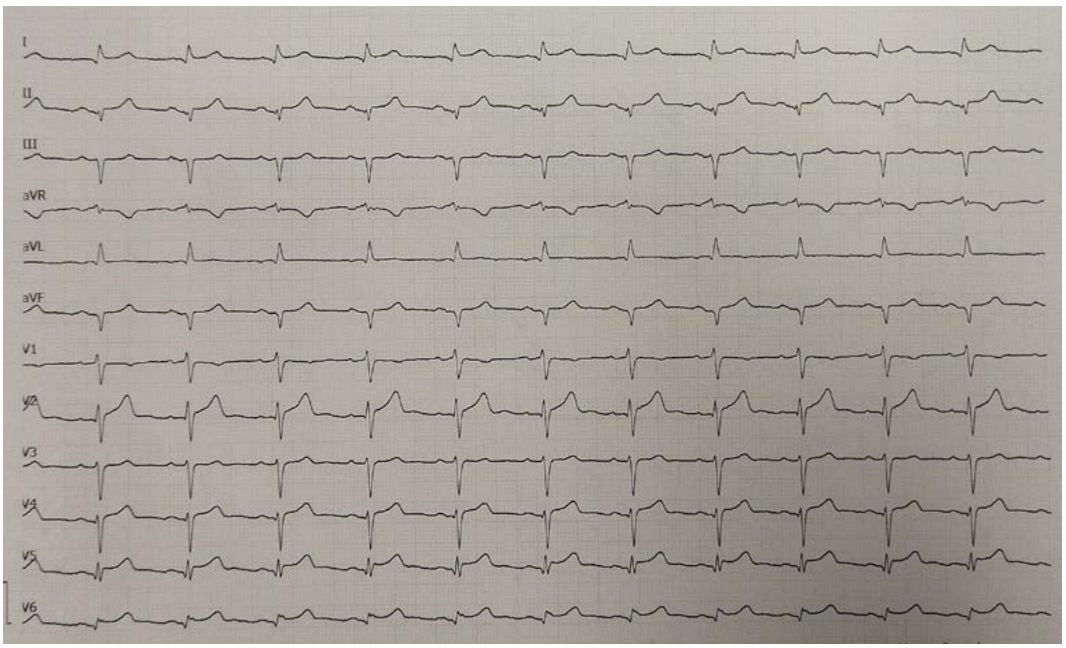

Imagen 2. ECG durante el ingreso.

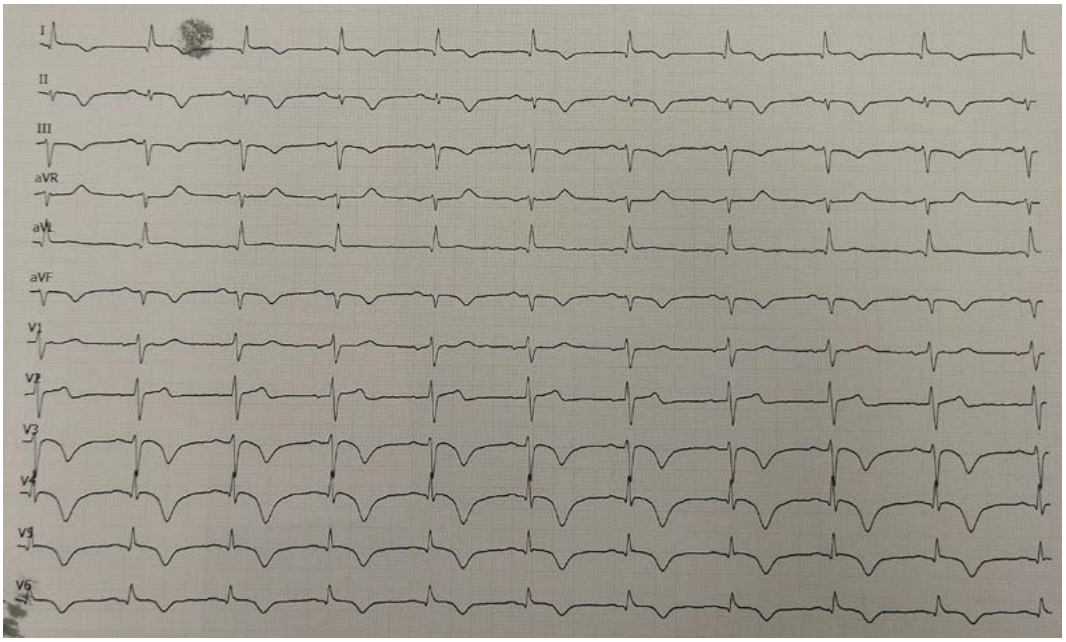

Imagen 3. ECG al alta.

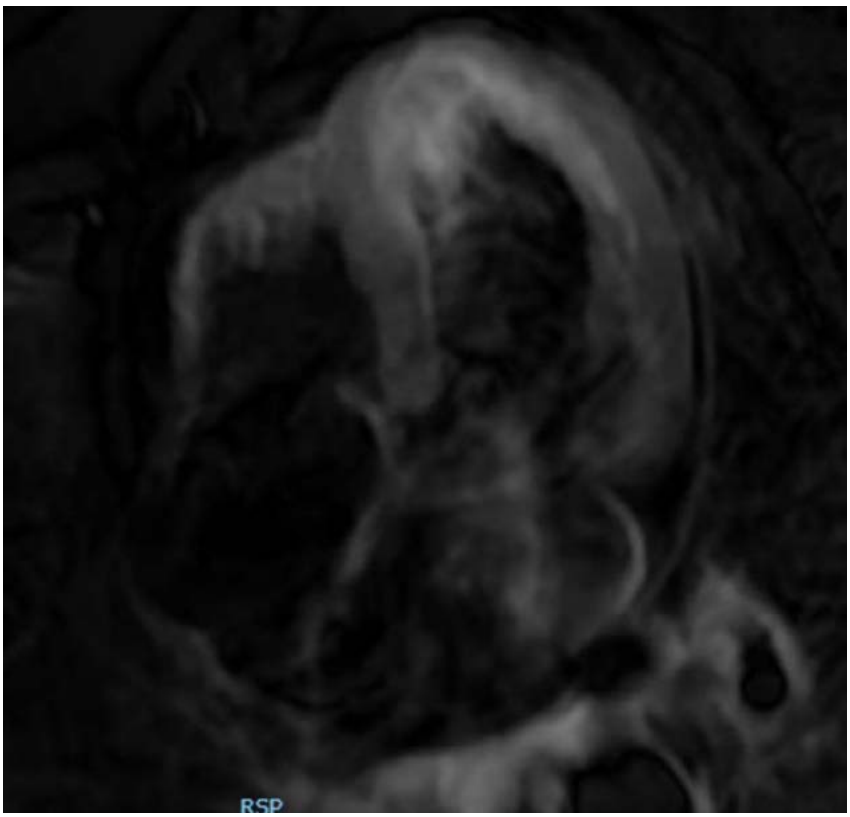

Imagen 4. Resonancia magnética T2.

Vídeo 1.

Coronariografía CD.

Vídeo 2.

Coronariografía CI.

Vídeo 3.

Ventriculografía.

Vídeo 4.

ETT apical 4 cámaras.

Vídeo 5.

ETT apical 2 cámaras.

Vídeo 6.

ETT apical 3 cámaras.

Vídeo 7.

Resonancia magnética 4 cámaras.

Vídeo 8.

Resonancia magnética 3 cámaras.

Vídeo 9.

ETT a 3 meses.

Bibliografía

1. Ghadri JR, Wittstein IS, Prasad A, et al. International Expert Consensus Document on Takotsubo Syndrome (Part II): Diagnostic Workup, Outcome, and Management. *Eur Heart J*. 2018 Jun 7;39(22):2047-2062. doi: 10.1093/eurheartj/ehy077. PMID: 29850820; PMCID: PMC5991205.
2. Lyon AR, Bossone E, Schneider B, et al. Current state of knowledge on Takotsubo syndrome: a Position Statement from the Taskforce on Takotsubo Syndrome of the Heart Failure Association of the European Society of Cardiology. *Eur J Heart Fail*. 2016 Jan;18(1):8-27. doi: 10.1002/ejhf.424. Epub 2015 Nov 9. PMID: 26548803.
3. Citro R, Rigo F, D'Andrea A, et al; Tako-Tsubo Italian Network Investigators. Echocardiographic correlates of acute heart failure, cardiogenic shock, and in-hospital mortality in tako-tsubo cardiomyopathy. *JACC Cardiovasc Imaging*. 2014 Feb;7(2):119-29. doi: 10.1016/j.jcmg.2013.09.020. Epub 2014 Jan 8. PMID: 24412188.
4. Singh K, Carson K, Usmani Z, Sawhney G, Shah R, Horowitz J. Systematic review and meta-analysis of incidence and correlates of recurrence of takotsubo cardiomyopathy. *Int J Cardiol*. 2014 Jul 1;174(3):696-701. doi: 10.1016/j.ijcard.2014.04.221. Epub 2014 Apr 26. PMID: 24809923.
5. Ilan S. Wittstein, David R. Thiemann, Joao A.C. Lima, et al. Neurohumoral features of myocardial stunning due to sudden emotional stress. *N Engl J Med* 2005;352:539-548.

Cuando el río suena... a veces agua no lleva

María Fumanal Gracia, Elena Alarcia Salas, Cristina Álvarez Marco, Olalla Arias García, Alberto Muñoz Cantín, Pablo Revilla Martí, Albert Alonso Tello

INTRODUCCIÓN

Se presenta el caso de una paciente que, tras una intervención coronaria percutánea (ICP) complicada por perforación coronaria y en un inicio hemodinámicamente estable, experimenta horas después un deterioro clínico inesperado. Este caso destaca la relevancia de un diagnóstico precoz, una vigilancia estrecha y un abordaje multidisciplinar para evitar consecuencias fatales.

ANTECEDENTES, ENFERMEDAD ACTUAL Y EXPLORACIÓN FÍSICA

Antecedentes

Mujer de 63 años, independiente para actividades básicas de la vida diaria, con antecedentes de:

- Factores de riesgo cardiovascular: hipertensión arterial, dislipemia, tabaquismo de 15 cigarrillos/24 h, obesidad grado I (índice de masa corporal 33 kg/m^2), sedentarismo.
- Hiperreactividad bronquial tipo bronquitis crónica (no diagnóstico de enfermedad pulmonar obstructiva crónica – ausencia de espirometría).
- Trastorno adaptativo (seguimiento en CCEE Salud Mental).
- Sin historia cardiológica previa personal ni familiar.
- Intervenciones quirúrgicas: ooferectomia izquierda a los 25 años, endometriosis a los 26 años.

Tratamiento crónico domiciliario: omeprazol 20 mg/24 h, atorvastatina/ezetimiba 20/10 mg/24 h, clonazepam 2 mg/6 h, quetiapina 100 mg/24 h, lormetazepam 4 mg/24 h, zolpidem 10 mg/24 h, fluoxetina 20 mg/24 h, olodaterol/tiotropio 2 inhalaciones/24 h, ácido fólico 5 mg/24 h, tramadol/paracetamol 35,5/325 mg/8 h.

Enfermedad actual

Acude a urgencias por episodios de dolor torácico opresivo en reposo de meses de evolución. El primer electrocardiograma (ECG), sin dolor, muestra ondas T negativas en V1-V5, así como onda Q en III-aVF y en la ecocardiografía se aprecia una función biventricular conservada sin asimetrías. La seriación de marcadores de daño miocárdico es negativa por lo que, con sospecha diagnóstica de angina inestable, ingresa en planta de cardiología.

Al día siguiente, se realiza una coronariografía (imagen 1) que revela una lesión suboclusiva en la arteria circunfleja (Cx) media (culpable); una lesión extensa y grave en la arteria coronaria derecha (CD) media, recomendando una ICP diferida; y una lesión intermedia en la arteria descendente anterior (DA) media, evaluada con guía de presión, negativa para isquemia. Se intenta una ICP de la lesión culpable, complicada con disección del vaso al avanzar la guía, con leve extravasación de contraste, lo que

lleva a la suspensión del procedimiento. Se realizan varios ecocardiogramas transtorácicos (ETT) que muestran ausencia de derrame pericárdico.

Dado que la paciente permanece clínicamente estable, se programa una segunda coronariografía 8 días después para tratar la estenosis grave en la CD media (imagen 2, vídeos 1-3). La lesión se predilatada inicialmente con un balón de corte Scoreflex de 3.0 mm, seguido de una dilatación con balón NC de 4.0 mm. Posteriormente, se implanta un *stent* farmacoactivo de 4,5 x 36 mm. Sin embargo, se produce una perforación tipo III de Ellis en el segmento medio del *stent*. Para manejar la perforación, se implanta un *stent* recubierto Papyrus de 3,5 x 15 mm, pero persiste la extravasación de contraste por lo que se coloca un segundo *stent* Papyrus de 4,5 x 20 mm en la región proximal, solapándose con el inicial, logrando el sellado exitoso de la perforación. A continuación, se implanta un *stent* farmacoactivo de 4,0 x 15 mm proximalmente y se realiza posdilatación con un balón NC de 4.0 mm. Se completa con una posdilatación ostial obteniendo un resultado angiográfico óptimo (flujo TIMI 3) sin estenosis residual. La angiografía de la arteria circunfleja evidencia la disección preexistente, aunque con flujo TIMI 3 preservado. En la sala de hemodinámica, a nivel ecocardiográfico no se observa derrame pericárdico significativo, pero se identifica una imagen hiperecogénica retroauricular adyacente al surco auriculoventricular derecho, sugestiva de hematoma retroauricular (imagen 3). Durante todo el procedimiento, la paciente se mantiene hemodinámicamente estable. Ingresa en la unidad de semicríticos cardiológicos.

Exploración física

Presión arterial 130/70 (PAm 90 mmHg). Frecuencia cardiaca 60 lpm. $SatO_2$ basal 97%. Consciente y orientada. Normohidratada y normocoloreada. Pulsos periféricos presentes y sinmétricos. Auscultación cardiaca: tonos rítmicos sin soplos. Auscultación pulmonar: normoventilación. Miembros inferiores: sin edemas ni signos de trombosis venosa pulmonar.

PRUEBAS COMPLEMENTARIAS

- Electrocardiogramas (ECG):
  - ECG inicial (sin dolor): ritmo sinusal a 83 lpm. PR 158 ms. Eje +30º. QRS estrecho. Onda T negativa/bifásica de V1 a V5. Onda Q milimétrica en III-aVF.
  - ECG al alta: ritmo sinusal a 90 lpm, PR normal, QRS estrecho con eje normal, sin alteraciones agudas de la repolarización. QTc normal.
- Analíticas sanguíneas:
  - Analítica inicial: bioquímica: glucosa 97 mg/dl, HbA1c 6%, ácido úrico 11,2 mg/dl, urea 36 mg/dl, creatinina 1,02 mg/dl, FG 58,69, proteínas totales 7,14 g/dl, ALT/AST 26/66 U/l, calcio 10,2, calcio corregido 10,24, fósforo 2,26 mg/dl, Mg 2,09 mg/dl, Na 141 mmol/l, K 4,28 mmol/l. Perfil lipídico: colesterol total 350,1 mg/dl, TG 169 mg/dl, lipoproteína A 52,1 mg/dl. Metabolismo del hierro: Fe 135 microgramos/dl, transferrina 309 mg/dl, IST 30,99%, ferritina 60 ng/ml. Hemograma: Hb 17,5 g/dl, VCM 96,9 fl, leucocitos 10.300/mm^3 (PMN 6.300/mm^3), plaquetas 280.000/mm^3.
  - Gasometría arterial tras PCR: pH 7,36, pO2 95 mmHg, pCO2 25 mmHg, HCO3 14,1 mmol/l, lactato 3 mmol/l, sodio 133 mmol/l, potasio 4,5 mmol/l, Hb 11,6 g/dl.
  - Analítica al alta: creatinina 0,9 mg/dl, sodio 138 mmol/l, potasio 3,6 mmol/l, TSH 6,6. Hb 11,5 g/dl, leucocitos 12.100/mm^3, plaquetas 494.000/mm^3. Lactato <2 mmol/l.
  - Biomarcadores cardiacos: troponina T us pico 2910 ng/l. NT-proBNP 2818 ng/l.
- Ecocardiografía:
  - Ecocardioscopia al ingreso: ventrículo izquierdo (VI) no dilatado con función sistólica conservada. Ventrículo derecho (VD) no dilatado con función sistólica conservada. Insuficiencia aórtica (IAo) ligera, excéntrica hacia septo IV. No derrame pericárdico. Vena cava inferior (VCI) no dilatada.

- Ecocardioscopia tras segunda coronariografía (imagen 3): VI no dilatado ni hipertrófico con FEVI conservada sin asimetrías contráctiles. VD no dilatado con función sistólica reducida. IAo sin otras valvulopatías significativas. Fina lámina de derrame pericárdico con coágulo adherido a hoja epicádica e imagen hiperrefringente adyacente a aurícula derecha (¿hematoma retroauricular?). VCI límite pero manteniendo variación inspiratoria.
- ETT reglado al alta (vídeos 4-6): VI no dilatado. Hipertrofia ventricular izquierda (HVI) ligera septal basal. FEVI conservada (estimada por Simpson BP 60%). Aquinesia de segmentos basales inferior, inferolateral y septal inferior. Patrón diastólico de alteración de la relajación. Cavidades derechas ligeramente dilatadas. FEVD ligeramente deprimida. Aquinesia apical. Insuficiencia mitral (IM) e IAo ligeras. Insuficiencia tricuspídea (IT) ligera. PAPs estimada normal. Derrame pericárdico ligero localizado anterior y lateral a VD, organizado, sin repercusión hemodinámica actual.

- Coronariografías y angioplastias:
  - Primer cateterismo (imagen 1):
    - Dominancia derecha.
    - Lesión suboclusiva a nivel de Cx media: intento fallido de ICP con disección del vaso y ligera extravasación de contraste.
    - Lesión larga y grave a nivel de CD media: se aconseja realizar ICP en unos 5-7 días.
    - Lesión intermedia a nivel de DA media: evaluada mediante guía de presión, negativa para isquemia.
    - Lesión ostioproximal límite a nivel de ramo bisectriz de moderado desarrollo.
  - Segundo tiempo (imagen 2, vídeos 1-3):
    - ICP sobre CD: catéter guía AR2, guía Sion a CD distal. Predilatación con balón Scoreflex de 3.0, posteriormente predilatación con balón de 4.0 NC. Implante de un *stent* farmacoactivo 4,5 x 36, presentando perforación a nivel medio del *stent* que requiere implantación de dos Papyrus el primero de 3,5 x 15 y 4,5 x 20, que consigue sellar la perforación. Finalmente, *stent* 4,0 x 15 a nivel proximal, que se posdilata con balón NC de 4.0. Posdilatación con balón NC de 4.0 a 20 atm ostial. Buen resultado angiográfico. Durante la perforación la paciente presenta estabilidad hemodinámica en todo momento.
    - Resto de arterias sin cambios respecto a estudio previo. Se comprueba la Cx que muestra disección ya presente, pero con TIMI 3.
    - CONCLUSIONES: Estenosis grave de CD media- ACTP + implante de dos *stent* farmacoactivos + dos Papyrus por perforación coronaria.

EVOLUCIÓN CLÍNICA

Seis horas después del procedimiento, la paciente presenta hipotensión progresiva y bradicardia extrema, sugiriendo *shock* cardiogénico obstructivo (imagen 4). En ese momento, la ecocardiografía muestra ausencia de progresión del derrame pericárdico y la imagen hiperecogénica posterior a la aurícula derecha, ahora acompañada de disfunción ventricular derecha. Se inicia fluidoterapia y dobutamina, pero la situación clínica muestra refractariedad y evoluciona a una parada cardiorrespiratoria en actividad eléctrica sin pulso (AESP). Se inicia reanimación cardiopulmonar, con compresiones torácicas durante un minuto y administración de 1 mg de epinefrina, logrando así retorno inmediato de la circulación espontánea. Tras la parada, se realiza reevaluación ecocardiográfica sin nuevos hallazgos.

La paciente se trasladada a la unidad de cuidados intensivos en estado hemodinámicamente inestable (PA de 62/43 mmHg a pesar de dobutamina a 16 mcg/kg/min), con signos de hipoperfusión. Ante la sospecha de inestabilidad hemodinámica secundaria a compresión extrínseca por el hematoma retroauricular, con disfunción ventricular derecha como factor secundario, se decide la realización de un drenaje quirúrgico subxifoideo urgente. El procedimiento revela un hematoma intrapericárdico alrededor del surco auriculoventricular derecho, que se drena con éxito y sin complicaciones, extrayéndose un total de 300 ml de coágulo. Tras la intervención, la paciente experimenta una mejoría hemodinámica significativa.

Durante su estancia en la unidad de cuidados intensivos y posteriormente en planta de cardiología, presenta una recuperación clínica progresiva, logrando retirar el soporte vasoactivo y el drenaje pericárdico. Analíticamente destaca la elevación de marcadores de daño miocárdico compatible con IAMSEST tipo 4-A. El ETT de seguimiento mostró función sistólica conservada del VI y una leve disfunción sistólica del VD. Además, se observa un leve derrame pericárdico apical y anterolateral derecho, de aspecto organizado, sin signos ecocardiográficos de compromiso hemodinámico (vídeos 4-6).

Fue dada de alta tras veinte días de hospitalización, con control ambulatorio en rehabilitación cardiaca, y quedando pendiente de coronariografía de control en 3 meses.

DIAGNÓSTICO

- Infarto agudo de miocardio sin elevación del ST (IAMSEST) tipo 4-A en paciente con enfermedad arterial coronaria:
  - Lesión suboclusiva a nivel de Cx media: intento fallido de ICP con disección del vaso y ligera extravasación de contraste.
  - Estenosis severa de CD media: ACTP + implante de 2 *stent* farmacoactivos + 2 Papyrus por perforación coronaria.
  - Lesión intermedia a nivel de DA media: evaluada mediante guía de presión, negativa para isquemia.
  - Lesión ostioproximal límite a nivel de ramo Bisectriz de moderado desarrollo.
- Taponamiento cardiaco "seco" con PCR-IH recuperada por hematoma retroauricular derecho secundario a perforación coronaria tipo III de Ellis de arteria coronaria derecha.
  - Drenaje quirúrgico subxifoideo.
- FEVI preservada con asimetrías. FEVD reducida.

DISCUSIÓN

Las perforaciones coronarias (CAP) son complicaciones raras pero graves de la ICP, con una incidencia del 0,1%-0,5%, que aumenta hasta el 9% en intervenciones de oclusión total crónica debido a la complejidad anatómica y técnica involucrada, pudiéndose estratificar el riesgo con escalas como PROGRESS-CTO. Son también más frecuentes en pacientes con antecedente de resvascularización quirúrgica (CABG)[1–3]. Las perforaciones de grado III de Ellis, que implican una extravasación significativa de contraste, conllevan el mayor riesgo de resultados adversos, incluidas complicaciones tardías como el "taponamiento seco"[2,4,5]. Hasta la fecha, se han publicado pocos casos de esta entidad, recientemente resumidos en una revisión de Jasleen Tiwana *et al.*[6].

El taponamiento seco se caracteriza por un compromiso hemodinámico causado por hematomas compresivos —epicárdicos, intramiocárdicos o subepicárdicos— sin una cantidad significativa de líquido pericárdico libre[6,7]. En este caso, un hematoma retroauricular comprimió el surco auriculoventricular derecho, provocando una fisiología obstructiva. A diferencia del taponamiento clásico, que suele presentarse con una acumulación rápida de líquido e inestabilidad clínica, el taponamiento seco evoluciona de manera más insidiosa, a menudo horas o días después, lo que dificulta su diagnóstico y recuperación[8].

El diagnóstico del taponamiento seco es un reto debido a su presentación atípica y la ausencia de un derrame pericárdico significativo. La imagen multimodal es esencial para un diagnóstico preciso. La ETT y la ecocardiografía transesofágica pueden detectar la presencia y localización del hematoma. Modalidades avanzadas como la resonancia magnética y la tomografía computarizada pueden proporcionar detalles adicionales en casos ambiguos o con anatomías complejas (CABG previa, etc.)[6,9].

El manejo de las CAP y sus complicaciones requiere un enfoque multidisciplinario. Las medidas iniciales se centran en minimizar la anticoagulación y sellar la perforación. Los *stents* recubiertos suelen ser efectivos, pero fallan en aproximadamente el 20% de los casos[2]. En nuestro paciente, fue necesario un segundo *stent* tras el fracaso del primero en sellar la perforación. Además, la perforación de la CD afectó significativamente la función del VD, ya que la implantación de los *stents* Papyrus ocluyó ramas marginales esenciales del VD, empeorando la perfusión y contribuyendo a la inestabilidad hemodinámica y al deterioro clínico. Por lo tanto, aunque los *stents* recubiertos son útiles para controlar el sangrado inmediato, pueden ocluir ramas esenciales y deteriorar la función del VD. Existen enfoques alternativos como el sellado con balón prolongado o el uso de agentes embólicos como microcoils y trombina[7].

El tratamiento del taponamiento seco comienza con resucitación con fluidos y vasopresores para el soporte hemodinámico. Si la perforación coronaria persiste, puede ser necesaria una nueva ICP, y en casos de inestabilidad persistente con disfunción ventricular, podrían requerirse dispositivos de soporte ventricular. En situaciones graves, se puede considerar la evacuación quirúrgica del hematoma, como en nuestro caso, o la pericardiocentesis, aunque se debe proceder con precaución para evitar complicaciones como la punción del coágulo. En algunos casos, pueden ser necesarias intervenciones quirúrgicas mayores mediante toracotomía, ventana pericárdica o incisión epicárdica para el drenaje del hematoma y la reducción de la presión en caso de hematomas intramiocárdicos[6].

Los pacientes pueden permanecer estables durante varias horas tras la perforación, como se observó en este caso, por lo que la monitorización en UCI es esencial durante las primeras 24 horas, y la observación puede extenderse hasta una semana en algunos casos. Los ajustes en la anticoagulación son cruciales para equilibrar la prevención de trombosis y el riesgo de sangrado. Los hematomas suelen resolverse en un periodo de 2 semanas a 7 meses. La repetición de la ICP debe idealmente retrasarse 3 meses para permitir una adecuada cicatrización[6].

El pronóstico tras una CAP depende de la complejidad de la lesión y del manejo oportuno. Los avances en las técnicas y herramientas de ICP han mejorado las tasas de supervivencia, pero la mortalidad sigue siendo significativa cuando el reconocimiento es tardío o existen comorbilidades extensas[6,9].

En conclusión, este caso destaca la complejidad del manejo de las CAP y sus complicaciones, incluido el taponamiento seco y la disfunción ventricular derecha. La detección temprana, la evaluación integral y un enfoque multidisciplinario son fundamentales para lograr resultados favorables en estos escenarios de alto riesgo.

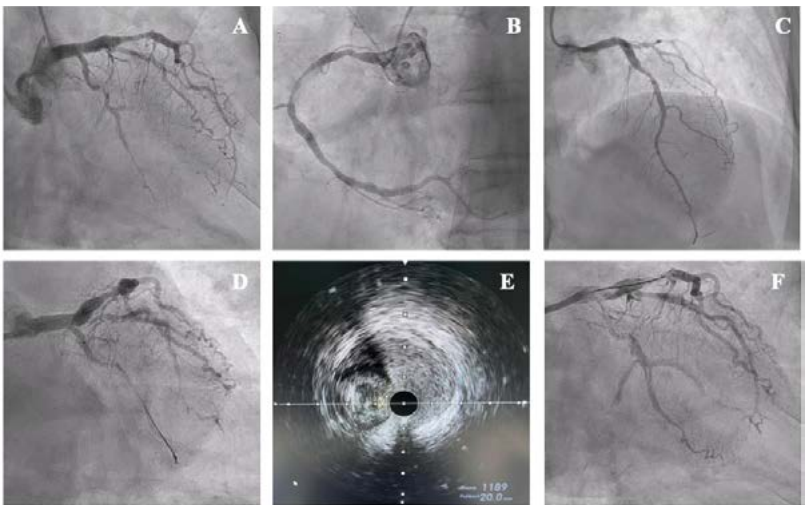

Imagen 1. Primera angiografía coronaria. A: Cx con estenosis suboclusiva proximal con circulación colateral tanto homocoronaria como heterocoronaria en el segmento distal a partir de las ramas marginales. B: CD con estenosis focal leve en el segmento proximal, estenosis significativa en el segmento medio (placa larga y calcificada) y ateromatosis difusa. C: DA con estenosis moderada por placa larga en el segmento medio y ateromatosis difusa. D: ICP de la Cx (cruce de la lesión suboclusiva y angioplastia con balón de 1,5 x 10 mm). E: IVUS de la Cx que verifica el trayecto subintimal de la guía. F: extravasación de contraste sin lavado del mismo.

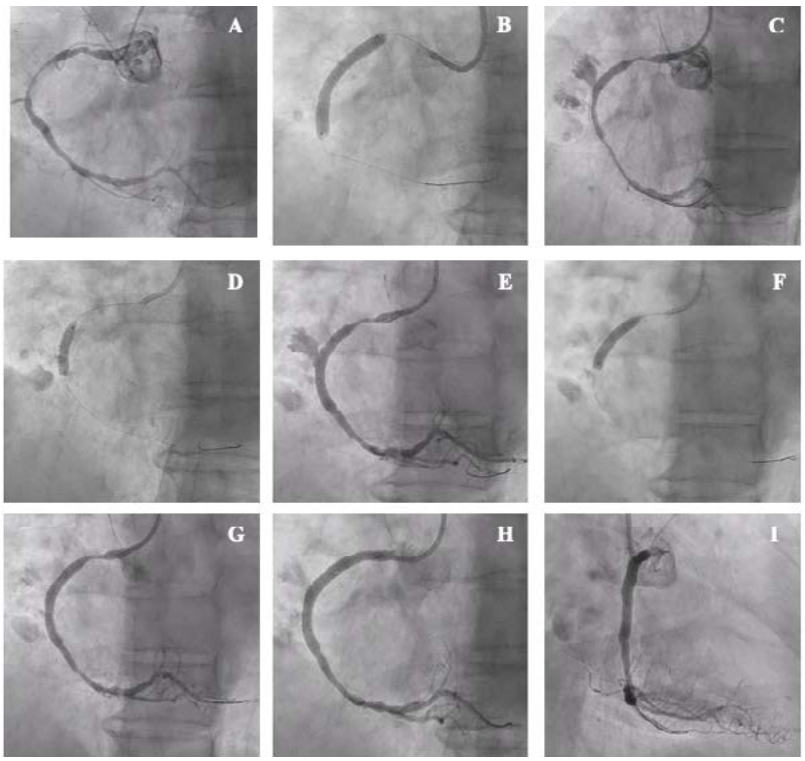

Imagen 2. ICP sobre la CD. A: CD con estenosis significativa en el segmento medio (placa larga y calcificada). B: implante de *stent* farmacoactivo (SFA) de 4,0 x 36 mm, tras predilatación con Scoreflex de 3,0 mm y balón no complaciente (NC) de 4,0 mm. C: Perforación coronaria tipo III de Ellis. D: implantación de un *stent* recubierto Papyrus de 3,5 x 15 mm en el segmento distal, sin lograr el sellado completo de la perforación. E: persistencia de fuga residual a pesar del primer *stent* Papyrus. F y G: implantación de un segundo *stent* recubierto Papyrus de 4,0 x 20 mm proximal al anterior, logrando el sellado. H e I: Implantación de un SFA de 4,0 x 15 mm a nivel ostial y posdilatación con balón NC de 4,0 mm. Buen resultado angiográfico final. Flujo TIMI 3.

Imagen 3. ETT tras perforación de la arteria CD. Se observa una eco-densidad en el surco auriculoventricular (flecha roja) sin evidencia de derrame pericárdico significativo. A: vista paraesternal de eje largo. B: vista apical de cuatro cámaras. C: vista subxifoidea.

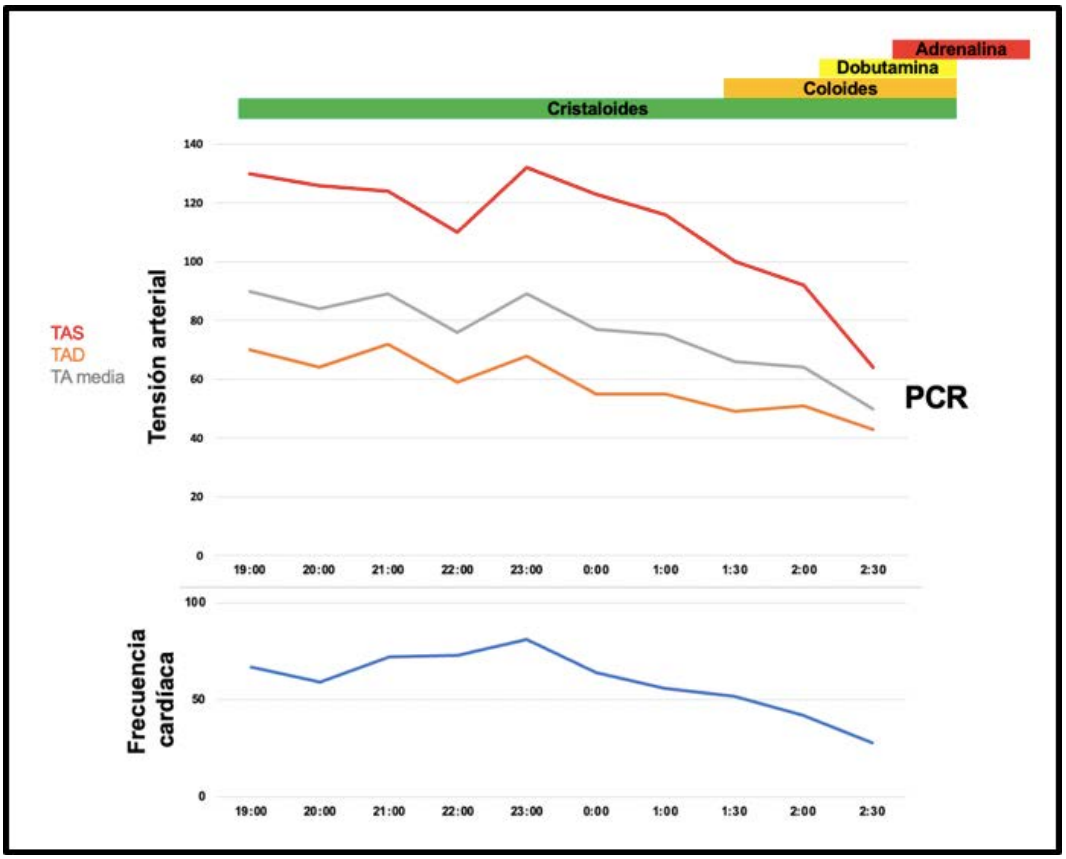

Imagen 4. Evolución hemodinámica tras la perforación coronaria.

Vídeo 1.

CD con estenosis significativa en el segmento medio (placa larga y calcificada).

Vídeo 2.

Perforación coronaria tipo III de Ellis.

Vídeo 3.

Buen resultado angiográfico final. Flujo TIMI 3.

Vídeo 4.

ETT previa al alta (paraesternal eje largo).

Vídeo 5.

ETT previa al alta (apical 4 cámaras).

Vídeo 6.

ETT previa al alta (subxifoideo).

Bibliografía

1. Nair P, Roguin A. Coronary perforations. EuroIntervention. 2006;2:491-502.
2. Al-Lamee R, Ielasi A, Latib A, et al. Incidence, predictors, management, immediate and long-term outcomes following grade III coronary perforation. *JACC Cardiovasc Interv*. 2011;4(1):87-95.
3. Azzalini L, Poletti E, Ayoub M, et al. Coronary artery perforation during chronic total occlusion percutaneous coronary intervention: epidemiology, mechanisms, management, and outcomes. *EuroIntervention*. 2019;15(9):e804-11.
4. Ellis SG, Ajluni S, Arnold AZ, et al. Increased coronary perforation in the new device era: incidence, classification, management, and outcome. *Circulation*. 1994;90(6):2725-30.
5. Harnek J, James S, Lagerqvist B. Coronary artery perforation and tamponade: incidence, risk factors, predictors and outcomes from 12 years' data of the SCAAR registry. *Circ J*. 2019;84(1):43-53.
6. Tiwana J, Kearney KE, Lombardi WL, Azzalini L. Challenges in the diagnosis and management of dry tamponade. *Catheter Cardiovasc Interv*. 2024;104(6):1228-40.
7. Al-Mukhaini M, Panduranga P, Sulaiman K, Riyami A, Deeb M, Riyami M. Coronary perforation and covered stents: an update and review. *Heart Views*. 2011;12(2):63-70.
8. Al Mawed M, Vlachojannis M, Pula A, Gielen S. Delayed coronary perforation four days after percutaneous coronary intervention with subsequent cardiac tamponade: a case report. *Catheter Cardiovasc Interv*. 2023;102(6):1061-5.
9. Mikhail P, Howden N, Monjur M, et al. Coronary perforation incidence, outcomes and temporal trends (COPIT): a systematic review and meta-analysis. *Open Heart*. 2022;9:e001962.

Otro tipo de lesión coronaria: hiperlaxitud, vasculopatía y una disección inesperada

Paula Luján García, Daesub Chung Kwon, Claudia Peña Saavedra, Mario Galván Ruiz, Aridane Cárdenes León

INTRODUCCIÓN

El dolor torácico de características anginosas en un paciente con factores de riesgo cardiovascular clásicos rara vez hace sospechar causas poco habituales de síndrome coronario agudo (SCA). Sin embargo, no siempre todo es lo que parece, y es clave ampliar el diagnóstico diferencial dentro del espectro del SCA.

ANTECEDENTES, ENFERMEDAD ACTUAL Y EXPLORACIÓN FÍSICA

Antecedentes personales

Varón de 49 años con antecedentes de hipertensión arterial esencial y obesidad. Presentaba además antecedentes trombóticos venosos de interés: trombosis venosa profunda idiopática a los 24 años y tromboflebitis de repetición, sin diagnóstico de trombofilia confirmado. No refiere hábitos tóxicos, ni consumo de tabaco, alcohol o drogas recreativas.

Historia familiar de enfermedad vascular precoz en la rama paterna: padre fallecido a los 62 años por cardiopatía isquémica, hermana con ictus a los 32 años y primo con ictus a los 31 años.

Enfermedad actual

Acudió al servicio de urgencias en febrero de 2024 por dolor torácico opresivo en reposo, de aproximadamente 20 minutos de duración, sin irradiación, acompañado de náuseas y diaforesis. No refería disnea, ortopnea, disnea paroxística nocturna, bendopnea ni otros síntomas sugestivos de insuficiencia cardiaca. El paciente refería un episodio de características similares hacía 3 años que no fue valorado en ese momento. Contextualizaba el cuadro en un entorno personal estresante, sin otra sintomatología asociada.

Exploración física

A su llegada, el paciente se encontraba consciente, orientado y hemodinámicamente estable. Tensión arterial 132/78 mmHg, frecuencia cardiaca 82 lpm, temperatura 36,4 ºC, saturación de oxígeno 98% en aire ambiente. Auscultación cardiaca: tonos rítmicos normofonéticos sin soplos. Auscultación pulmonar: murmullo vesicular conservado, sin ruidos patológicos añadidos. No se objetivaron signos de insuficiencia cardiaca ni hallazgos sugestivos de conectivopatía en la exploración física.

PRUEBAS COMPLEMENTARIAS

Pruebas realizadas en urgencias:

- Analítica sanguínea: creatinina 0,97 mg/dl (rango 0,60–1,17); filtrado glomerular estimado (CKD-EPI) 91 ml/min/1,73 m². Sodio 140 mEq/l. Leucocitos 7.150/µl (3.000–12.000); hemoglobina 15,0 g/dl (13,0–18,0); plaquetas 149.000/µl (120.000–450.000). Troponina T ultrasensible en ascenso: 97–278–515 ng/l (valor de referencia <14).
- Electrocardiograma (ECG) (imagen 1): ritmo sinusal a 80 lpm, eje normal, PR normal, QRS estrecho (100 ms), escasa R en precordiales anteriores, sin alteraciones de la repolarización ni cambios dinámicos. QTc normal.
- Ecocardiograma transtorácico (urgencias) (vídeos 1 y 2): ventrículo izquierdo con buena función sistólica global, con hipocinesia inferobasal y signos de cicatriz en dicho territorio. Ventrículo derecho normofuncionante. Válvula aórtica trivalva con calcio en comisura no coronariana y derecha, con doble lesión ligera (estenosis e insuficiencia leves). Sin otras valvulopatías relevantes ni signos de hipertensión pulmonar.

Durante el ingreso en cardiología:

- Coronariografía urgente (imagen 2, vídeos 3 y 4):
  - Origen independiente de arteria descendente anterior (DA) y arteria circunfleja (Cx).
  - Disección coronaria espontánea aguda tipo 1 en el tercio medio de DA (culprit), con flujo distal TIMI III.
  - Disección crónica en coronaria derecha (CD) desde tercio medio a distal, con flujo TIMI II–III.
  - Dominancia derecha. FEVI conservada, con aneurisma inferobasal.
- Ecocardiograma transtorácico (evolutivo): buena función sistólica global. Cicatriz inferobasal persistente. Gradiente máximo aórtico de 41 mmHg y medio de 18 mmHg, con insuficiencia aórtica moderada. Aorta ascendente de 43 mm.
- TC coronario (imagen 3): origen independiente de arteria descendente anterior y arteria circunfleja. Disección tipo 1 en DA media y en CD distal. Placas múltiples en CD proximal.
- Ecografía Doppler de troncos supraaórticos (imagen 4):
  - Arterias carótidas comunes, internas y externas con calibre y análisis espectral normales.
  - Arteria vertebral izquierda filiforme, con onda de alta resistencia y patrón asimétrico respecto al lado contralateral.
- Angio-RMN de aorta torácica: el calibre y el grosor mural de la aorta están dentro de la normalidad sin evidencia de dilataciones, cambios inflamatorios ni otros hallazgos murales o endoluminales. Las secuencias que incluye los troncos supraaórticos tampoco evidencian alteraciones patológicas.

EVOLUCIÓN CLÍNICA

El paciente ingresó en la unidad de cardiología con diagnóstico de síndrome coronario agudo sin elevación del segmento ST (SCASEST), con fracción de eyección del ventrículo izquierdo conservada. Se inició tratamiento con ácido acetilsalicílico (300 mg en dosis de carga y 100 mg/día posteriormente), ticagrelor (180 mg de carga, seguido de 90 mg/12 h), enoxaparina (1 mg/kg/12 h), atorvastatina (80 mg/día), bisoprolol (2,5 mg/día) y enalapril (5 mg/12 h).

Dada la persistencia del dolor torácico y el ascenso progresivo de troponinas, se realizó una coronariografía urgente que evidenció una disección coronaria espontánea (DCE) tipo 1 en el tercio medio de la descendente anterior (culprit), con flujo distal TIMI III, y una DCE crónica en la coronaria derecha

(desde el tercio medio hasta el distal) con flujo TIMI II–III. Ante la estabilidad clínica, se optó por tratamiento conservador.

Ante la presencia de dos disecciones coronarias, una de ellas aguda y otra de aspecto crónico, en un paciente joven, varón, sin factores de riesgo aterotrombótico marcados y con historia familiar de enfermedad vascular precoz, se planteó la posibilidad de una etiología no habitual. La coexistencia de eventos trombóticos en varios miembros de la familia, junto con la ausencia de signos de ateromatosis significativa en el resto del árbol coronario, motivó la sospecha de una posible conectivopatía o vasculopatía hereditaria. En este contexto, se decidió ampliar el estudio etiológico con valoración por reumatología, pruebas de imagen avanzadas (resonancia magnética cardiaca, ecografía Doppler de troncos supraaórticos, ecocardiografía transesofágica) y estudio genético orientado a enfermedades del tejido conectivo.

Durante su estancia hospitalaria presentó un episodio de fibrilación auricular paroxística, por lo que se inició anticoagulación oral con apixabán (5 mg/12 h). Como incidencia menor, sufrió un traumatismo leve en el pie derecho, siendo valorado por traumatología y diagnosticado de distorsión del ligamento peroneo-astragalino anterior (LPAA) sin afectación ósea.

Fue dado de alta tras 10 días de ingreso, asintomático, con tratamiento médico optimizado: ácido acetilsalicílico durante tres meses, apixabán, bisoprolol, enalapril y combinación de rosuvastatina/ezetimiba. Se programó seguimiento en la unidad de cardiopatías familiares.

Dos meses después, en revisión ambulatoria, el paciente se encontraba asintomático y en clase funcional I de la NYHA, con buena tolerancia al ejercicio y sin recurrencia del dolor torácico. En el electrocardiograma persistía en fibrilación auricular con respuesta ventricular controlada (imagen 5).

Se revisaron los estudios complementarios solicitados durante el ingreso:

- Estudio genético: se identificó una variante de significado incierto (VUS) en el gen COL3A1 (*NM_000090.3:c.1283G>A; p.Arg428Gln*), relacionado con el síndrome de Ehlers-Danlos tipo IV. Se elaboró un árbol genealógico y se inició cribado familiar (imagen 6).
- Ecografía transesofágica: septo interauricular íntegro. Válvula aórtica trivalva con abundante calcio en el velo coronariano derecho y la comisura CD-NC, con gradiente pico de 22 mmHg y medio de 12 mmHg. Insuficiencia aórtica moderada.
- Ecografía Doppler de troncos supraaórticos: Arterias carótidas sin estenosis ni placas. Arteria vertebral izquierda filiforme con patrón espectral de alta resistencia y asimetría respecto al lado contralateral.

Dado el hallazgo de fibrilación auricular persistente, se propuso la realización de una ablación de venas pulmonares de forma ambulatoria.

DIAGNÓSTICO

- SCASEST por disección coronaria espontánea (DCE) tipo 1 aguda en DA media. DCE crónica en coronaria derecha.
- Síndrome de Ehlers-Danlos tipo IV (forma vascular), con variante de significado incierto (VUS) en *COL3A1*.
- Buena función ventricular izquierda con cicatriz inferobasal. Estenosis ligera e insuficiencia moderada en válvula aórtica trivalva calcificada.
- Fibrilación auricular persistente con respuesta ventricular controlada.
- Distorsión del ligamento peroneo-astragalino anterior derecho tras traumatismo leve.

DISCUSIÓN

La DCE es una causa poco frecuente pero relevante de SCA, producida por la separación no traumática ni iatrogénica de las capas de la pared arterial coronaria. Esta separación permite la acumulación de sangre en la luz falsa, que comprime la luz verdadera en grados variables, provocando isquemia miocárdica e infarto[1].

Aunque clásicamente se ha considerado una entidad rara, estudios recientes muestran que puede representar hasta el 4% de los casos de SCA, y hasta un 25% en mujeres menores de 50 años[2]. En cambio, su incidencia en varones es muy inferior, lo que a menudo retrasa su diagnóstico. En nuestro caso, la sospecha inicial era baja, tanto por el sexo como por la coexistencia de factores de riesgo cardiovascular clásicos. No obstante, la presencia de dos disecciones, una aguda y otra crónica, hizo plantear una etiología sistémica o hereditaria[1,3].

La fisiopatología de la DCE es multifactorial. Se han descrito factores predisponentes (como displasias fibromusculares, conectivopatías, enfermedades inflamatorias o estados hormonales) y precipitantes (estrés físico o emocional intenso). Nuestro paciente debutó en un contexto de estrés personal y con antecedentes familiares sugestivos de patología vascular hereditaria. Probablemente, el episodio de dolor torácico no evaluado tres años antes pudo corresponder a la DCE crónica hallada en la coronaria derecha.

El diagnóstico se estableció por coronariografía, donde se objetivó una imagen típica de DCE tipo 1 en descendente anterior. Este patrón, caracterizado por doble lumen y presencia de contraste en falso lumen, es el más fácilmente reconocible angiográficamente[1]. La decisión de manejo conservador se basó en la estabilidad clínica y flujo TIMI III distal, en línea con la evidencia actual, que desaconseja la revascularización salvo indicaciones precisas, dado el riesgo de complicaciones mecánicas[4,5].

Respecto al tratamiento médico, existe controversia. El metaanálisis SAFER-SCAD sugiere que la aspirina puede reducir la recurrencia de angina, mientras que la doble antiagregación podría asociarse a mayor riesgo de nueva DCE, por lo que se tiende a limitar su duración. El uso de estatinas, IECA o betabloqueantes no ha mostrado beneficio claro, aunque estos últimos podrían reducir la incidencia de recurrencia según estudios observacionales[6].

El hallazgo de una variante de significado incierto en el gen *COL3A1*, asociado al síndrome de Ehlers-Danlos tipo IV (forma vascular), refuerza la sospecha clínica de una vasculopatía hereditaria. Esta entidad, aunque rara, se caracteriza por afectación vascular grave, con riesgo de roturas arteriales, perforaciones viscerales y otras manifestaciones como hiperlaxitud o fragilidad articular. En nuestro paciente, la distorsión articular exagerada tras traumatismo menor durante el ingreso refuerza esta hipótesis. La historia familiar, con múltiples eventos vasculares en la rama paterna, motivó el cribado familiar y la elaboración de un árbol genealógico[7].

En conclusión, este caso subraya la importancia de considerar la DCE como diagnóstico diferencial en el SCA, incluso en pacientes con factores de riesgo tradicionales. Asimismo, destaca el valor de sospechar y estudiar enfermedades hereditarias del tejido conectivo en presencia de hallazgos clínicos y familiares sugestivos, ya que su identificación tiene implicaciones clínicas, pronósticas y familiares cruciales.

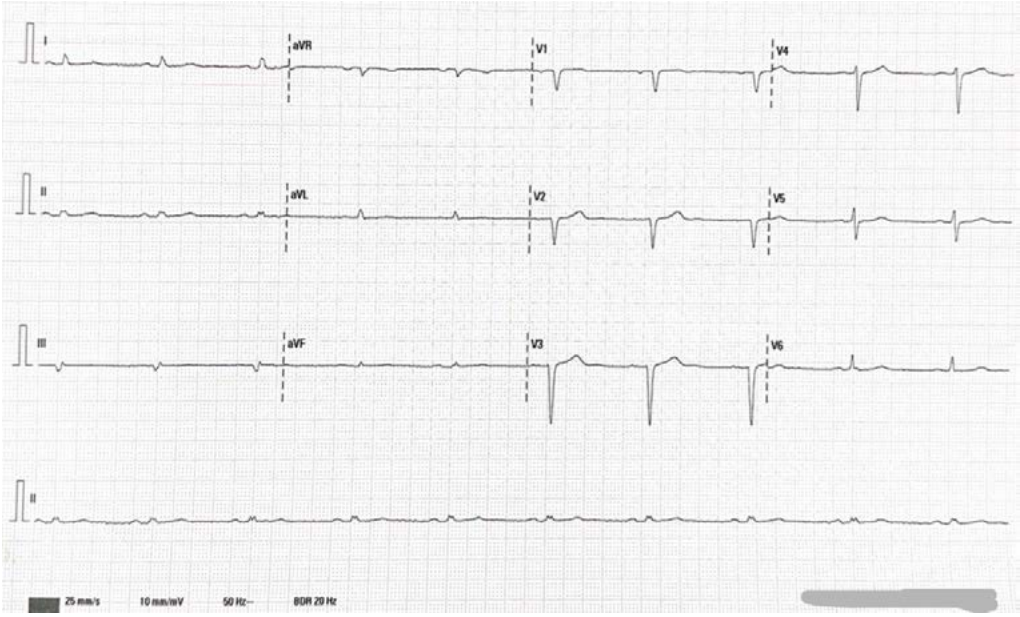

Imagen 1. ECG en urgencias: ritmo sinusal con QRS estrecho y escasa R anterior.

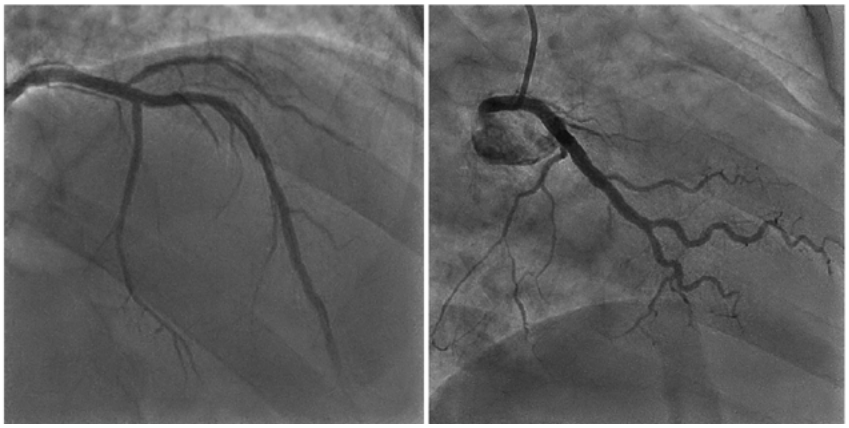

Imagen 2. Coronariografía: origen independiente de arteria descendente anterior y arteria circunfleja.

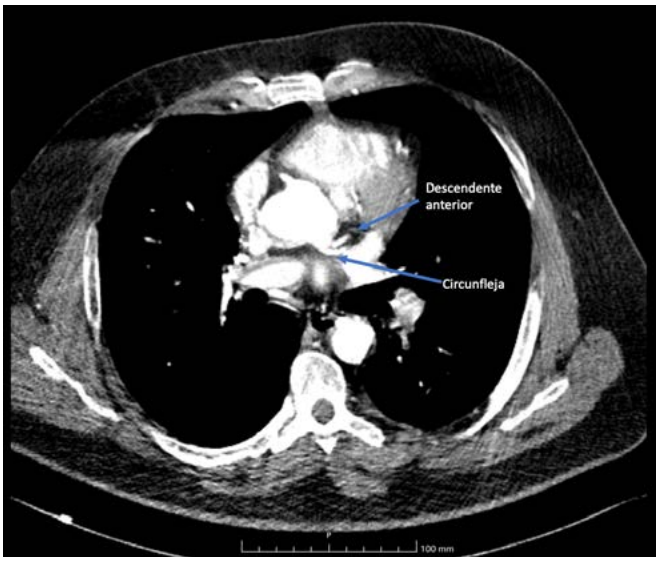

Imagen 3. TC cardiaco: origen independiente de arteria descendente anterior y arteria circunfleja.

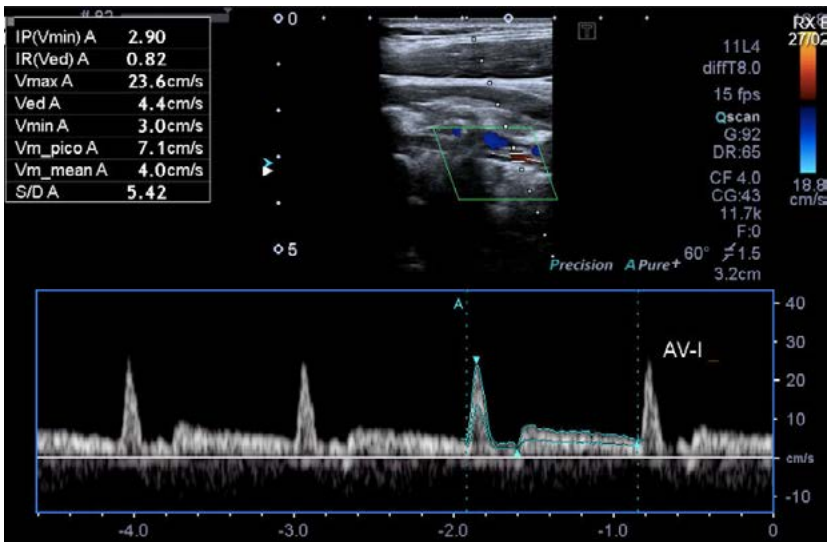

Imagen 4. Ecografía Doppler de troncos supraaórticos: la arteria vertebral izquierda se muestra filiforme, con registros espectrales con morfología de onda atípica (alta resistencia).

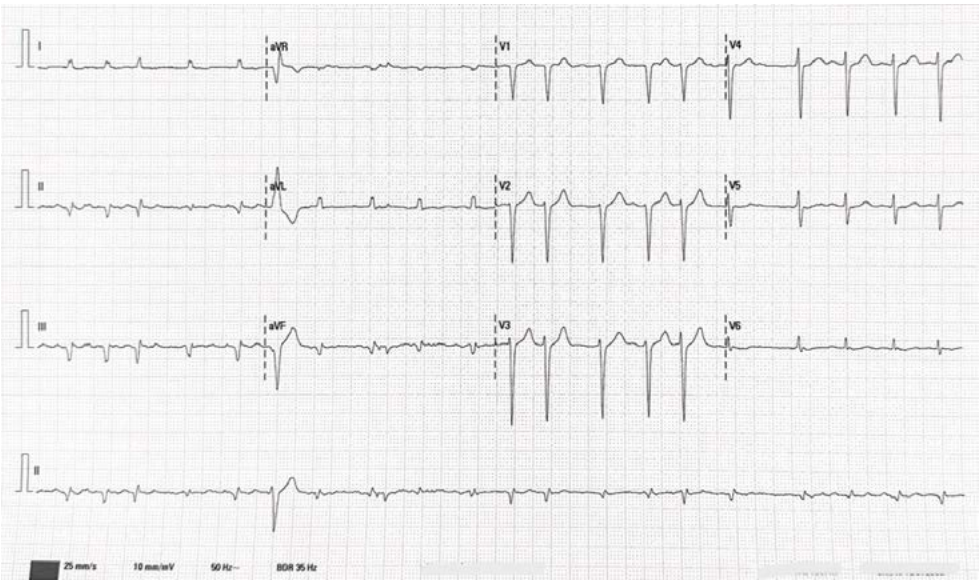

Imagen 5. ECG de seguimiento: fibrilación auricular con respuesta ventricular controlada. Escasa R en precordiales.

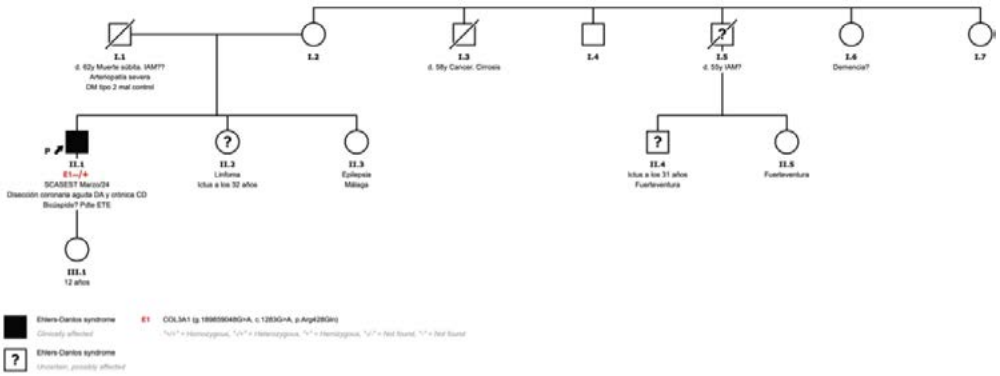

Imagen 6. Árbol familiar: caso índice con síndrome de Ehlers-Danlos tipo IV. Hermana con ictus a los 32 años. Primo con ictus a los 31 años.

Vídeo 1.

Ecocardiograma en urgencias: cicatriz inferobasal.

Vídeo 2.

Ecocardiograma en urgencias: válvula aórtica trivalva con calcio en comisura no coronaria y derecha.

Vídeo 3.

Coronariografía: disección aguda espontánea tipo 1 de descendente anterior.

Vídeo 4.

Coronariografía: disección crónica espontánea de arteria coronaria derecha.

Bibliografía

1. Saw J, Mancini GBJ, Humphries KH. Contemporary review on spontaneous coronary artery dissection. *J Am Coll Cardiol*. 2016;68(3):297–312.
2. Adlam D, García-Guimarães M, Maas AHEM. Spontaneous coronary artery dissection: no longer a rare disease. *Eur Heart J*. 2019;40(15):1198–1201.
3. Giacobbe F, Bruno F, Brero M, et al. Spontaneous coronary artery dissection with cardiac arrest at presentation: A subanalysis from the DISCO registry. *Int J Cardiol*. 2024;412:132331.
4. Tweet MS, Hayes SN, Pitta SR, et al. Clinical features, management, and prognosis of spontaneous coronary artery dissection. *Circulation*. 2012;126(5):579–588.
5. Hayes SN, Kim ESH, Saw J, et al. Spontaneous coronary artery dissection: current state of the science: a scientific statement from the American Heart Association. *Circulation*. 2018;137(19):e523–e557.
6. Mele D, Corsi C, Campo G, et al. Meta-regression analysis on the impact of medical therapy on long-term outcome in spontaneous coronary artery dissection. *Int J Cardiol*. 2023;370:25–31.
7. Demirdas S, Dulfer E, Robert L, et al. Collagen type III alpha 1–related disorders: a spectrum from Ehlers-Danlos syndrome type IV to familial arterial aneurysms and dissections. *Genet Med*. 2017;19(8):876–885.

La culpa fue de Cochabamba

Álvaro Velasco de Andrés, Paula Jiménez Vázquez, Rocío Rodríguez Santolino, Elisa Carmona Cuevas, Manuel Carmona Baena, Juan Manuel Montalvo Luque, Pablo Rodríguez Alonso, Antonio J. González García

INTRODUCCIÓN

Se trata de un varón de 51 años con primer episodio de insuficiencia cardiaca (IC) con función sistólica reducida y un ventrículo izquierdo dilatado. Ante estos hallazgos, la primera etiología a descartar sería la isquémica, pero dada la baja probabilidad pretest, se decidió realizar una resonancia magnética cardiaca (RMC) como prueba no invasiva orientada a una mejor caracterización del miocardio que permite el diagnóstico de las miocardiopatías dilatadas. En nuestro caso, los hallazgos fueron congruentes con miocardiopatía chagásica. El dato clave que permitió orientar el estudio etiológico es que el paciente era natural de Cochabamba (Bolivia), lo cual permitió establecer este alto grado de sospecha, solicitar la serología y orientar al servicio de imagen en la interpretación de la RMC.

ANTECEDENTES, ENFERMEDAD ACTUAL Y EXPLORACIÓN FÍSICA

Se trata de un varón de 51 años con antecedentes personales relevantes de obesidad grado 1 y consumidor de alcohol de alto riesgo sin hepatopatía conocida, no presentaba otros factores de riesgo cardiovasculares ni antecedentes familiares relevantes. No tenía alergias ni tomaba medicaciones previas.

Acudió a nuestro hospital por un cuadro de 2 semanas de disnea progresiva hasta hacerse de mínimos esfuerzos (NYHA III) que resultaba incapacitante para ejercer su actividad profesional como albañil, asociaba edemas en miembros inferiores y aumento del perímetro abdominal de instauración rápida los 4 días antes de acudir a nuestro servicio de urgencias sin otra clínica cardinal de IC y tampoco presentaba otros síntomas en la anamnesis por aparatos o sistemas.

A la exploración física se encontraba afebril y normotenso con taquicardia a 146 lpm y taquipnea a 26 rpm con una saturación basal de oxígeno del 95%, ingurgitación yugular con una auscultación cardiaca arrítmica junto con un soplo holosistólico en el foco mitral irradiado a axila y a la auscultación respiratoria presentaba crepitantes bilaterales hasta campos medios con hipofonesis bibasal, el abdomen estaba distendido pero no era doloroso a la palpación, con matidez cambiante a la percusión sin masas o megalias palpables y los miembros inferiores tenían edemas foveales bilaterales en zonas declives sin signos de trombosis venosa. Sin otros datos destacables en el resto de la exploración.

PRUEBAS COMPLEMENTARIAS

Analíticamente destacaba un NT-proBNP de 3141 pg/ml, junto con una anemia ferropénica con hemoglobina de 8,1 g/dl hiponatremia verdadera leve hipervolémica paucisintomática de 133 mEq/l.

En la radiografía de tórax presentaba cardiomegalia global con datos de congestión pulmonar y el electrocardiograma se describe en la imagen 1, junto con extrasístoles ventriculares polimórficas en la telemetría.

Al presentar un primer episodio de IC aguda con cambios electrocardiográficos no conocidos previamente, se interconsulta al equipo de cardiología de guardia que realizó un ecocardiograma transtorácico con disfunción sistólica grave (FEVI 30%) e insuficiencia mitral funcional que se muestra en la imagen 2.

Con todo lo anterior se inició tratamiento depletivo con diuréticos, estrategia de control de frecuencia y anticoagulación con heparina de bajo peso molecular, cursándose el ingreso hospitalario para completar el estudio.

Se realizó una analítica completa para una adecuada estadificación del riesgo cardiovascular, en la que destacaba una HbA1C de 6,5% sin clínica cardinal de diabetes mellitus y una RMC que se recoge en la imagen 3.

Finalmente, se solicitó una prueba que resultó diagnóstica.

EVOLUCIÓN CLÍNICA

Durante su ingreso en planta, se rehistorió al paciente realizando una anamnesis dirigida a descartar causas de cardiopatía dilatada no isquémica compatibles con todos los hallazgos comentados y resultó que nuestro paciente era natural de Cochabamba (Bolivia), aunque había vividos sus últimos 20 años en España, por lo que se completó el estudio del migrante que incluyó una serología positiva para *Trypanosoma cruzi* compatible con una infección crónica que no cumplía criterios para iniciar tratamiento antiparasitario, por lo que se realizó una cardioversión eléctrica de la fibrilación auricular tras la realización de un ecocardiograma transesofágico y se titularon los fármacos pronósticos de la IC junto con la reposición de hierro intravenosa y la anticoagulación oral para el tromboembolismo pulmonar.

Finalmente, para completar el estudio se derivó a consultas de cardiología para la realización de una tomografía computarizada de arterias coronarias (que resultó de bajo riesgo) y una ablación de venas pulmonares (que resultó exitosa). Además, se interconsultó a digestivo para descartar afectación digestiva y completar el estudio de la anemia ferropénica.

DIAGNÓSTICO

- Cardiopatía chagásica crónica.
- Primer episodio de IC con FEVI reducida.
- Fibrilación auricular de reciente diagnóstico.

DISCUSIÓN

En resumen, se trata de un varón de 51 años que acude a nuestro hospital con un cuadro compatible con IC con función sistólica reducida y un ventrículo izquierdo dilatado. Ante estos hallazgos, la primera etiología a descartar sería la isquémica, pero dada la baja probabilidad pretest de nuestro paciente no estaba indicada de entrada la coronariografía diagnóstica, por ello se decidió realizar una RMC como prueba no invasiva orientada a una mejor caracterización del miocardio que permite el diagnóstico de las miocardiopatías dilatadas. En nuestro caso, los hallazgos fueron congruentes con

miocardiopatía chagásica, pero existen otras etiologías más frecuentes como la alcohólica, la cardiotoxicidad por antraciclinas o mutaciones genéticas del citoesqueleto, entre otras.

Un dato importante que permitió orientar el estudio etiológico es que el paciente era natural de Cochabamba (Bolivia), si se hubiera conocido esta información desde la anamnesis inicial se podría haber realizado de forma precoz un cribado del migrante que en nuestro hospital incluye serologías básicas (VIH, virus hepatotropos, sífilis) y en la población procedente de Centroamérica y América del Sur se añaden mantoux/IGRA, serologías de HTLV, *Strongyloides* y *Trypanosoma cruzi*, y un estudio de parásitos en heces[1].

La tripanosomiasis americana o enfermedad de Chagas es una parasitosis producida por el protozoo *Trypanosoma cruzi* transmitido por la chinche *Triatoma spp.* (localmente conocida como vinchuca) que habita en las paredes y tejados hechos de barro o paja en las zonas rurales que se extienden desde Centroamérica hasta América del Sur, siendo Bolivia el país más prevalente[2].

Tras un periodo de incubación de 5-10 días la infección se divide en:

1. Fase aguda (autolimitada de 1-2 meses), que suele ser asintomática o puede presentar síntomas inespecíficos, chagoma o signo de Romaña en el lugar de inoculación, poliadenopatías, hepatoesplenomegalia y raramente complicarse a una miocarditis o meningoencefalitis[2].
2. Fase crónica, que suele ser asintomática durante un estado de latencia tardía y ocasionalmente pueden producirse reactivaciones en inmunodeprimidos, no obstante, en un 10% de los casos se produce una afectación digestiva en forma de dilatación de vísceras huecas (megaesófago, megacolon), y en un 30% de los casos se produce una afectación cardiaca (causa principal de morbimortalidad) en forma de miocardiopatía dilatada con predominio de fibrosis transmural y subendocardica inferolateral del ventrículo izquierdo con alto riesgo de arritmias (típicamente bloqueo bifascicular ± bloqueo auriculoventricular, fibrilación auricular, extrasístoles ventriculares polimórficas, ondas Q patológicas y alteraciones de la repolarización) y tromboembolismos, especialmente asociados a aneurismas apicales y trombos murales[2,3].

El diagnóstico en la fase aguda consiste en la visualización directa o detección por PCR y en la fase crónica, en la detección de anticuerpos específicos en dos o más pruebas serológicas diferentes[2].

El tratamiento puede realizarse con benznidazol o nifurtimox y está indicado en la infección aguda, reactivación en inmunodeprimidos, infección congénita, infección crónica en embarazadas, menores de 18 años y adultos entre los 19 y 50 años, en fase indeterminada o sin miocardiopatía avanzada. No está bien establecido el beneficio de los fármacos pronósticos para la IC en la cardiopatía chagásica crónica, si bien están especialmente recomendados en los casos de FEVI reducida o segmentarismos y debe realizarse una anticoagulación crónica en los casos seleccionados[2,3,4,5].

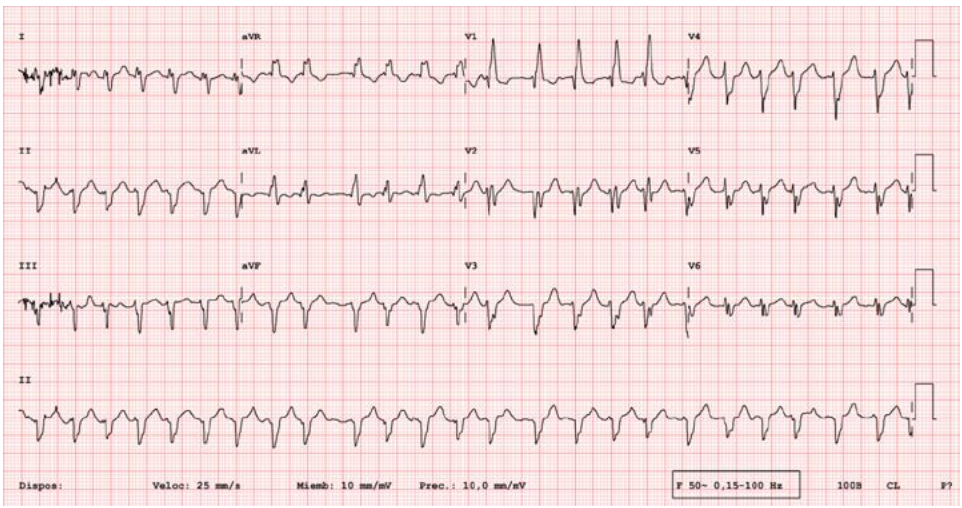

Imagen 1. Electrocardiograma de 12 derivaciones de llegada a urgencias. Se observa fibrilación auricular *de novo* con respuesta ventricular rápida, asociada a bloqueo de rama derecha y desviación del eje superior izquierdo compatible hemibloqueo anteroinferior de rama izquierda.

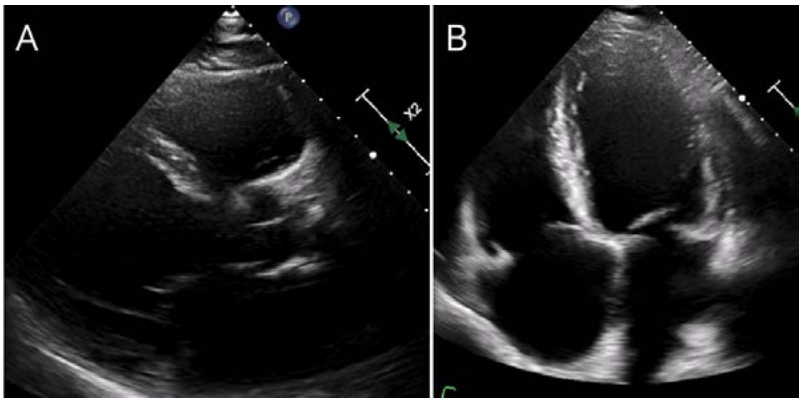

Imagen 2. Ecocardiograma transtorácico. 2A. Plano paraesternal largo, en el que se objetiva un ventrículo derecho dilatado, un ventrículo izquierdo dilatado y una aurícula izquierda dilatada. 2B. Plano 4 cámaras, en el que se objetiva dilatación biventricular y dilatación biauricular.

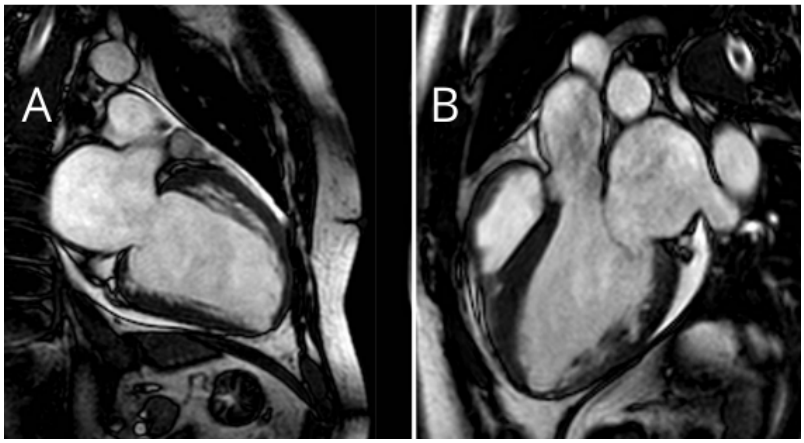

Imagen 3. Resonancia magnética cardiaca. A y B: secuencias de cine. Planos 2 cámaras y 3 cámaras en los que se aprecian gran dilatación auricular y dilatación ventricular izquierda, con presencia de aneurisma inferoapical. C. Secuencia STIR en la que se aprecia realce de gadolinio tardío en cara inferior y en aneurisma inferoapical.

Bibliografía

1. Carnevali Frías M, Campion Álvarez K. Infecciones importadas del viajero y del migrante. En: Aparicio Minguijón EM, Caso Laviana JM, Díaz Santiañez M, Fernández Argüeso A, Heredia Mena C, Muñoz Hernández M, et al. Manual de Diagnóstico y Terapéutica Médica. Hospital Universitario 12 de Octubre. 9.ª edición. Editorial MSD. 2022. p. 79.
2. Mensa J, Soriano A, López-Suñé E, Llinares P, Barberán J, Poliakova Y. Guía de Terapéutica Antimicrobiana 2024. 34ª edición. Editorial ANTARES. 2024.
3. Nunes MCP, Acquatella H, Bern C, et al. Chagas Cardiomyopathy: An Update of Current Clinical Knowledge and Management. A Scientific Statement From the American Heart Association. *Circulation*. 2018;138:e169-e209.
4. Llerena-Velastegui J, Lopez-Usina A, Mantilla-Cisneros C. Advances in the understanding and treatment of chronic Chagas cardiomyopathy. Medical School, Pontifical Catholic University of Ecuador, Quito, Ecuador; Center for Health Research in Latin America (CISeAL). 2024;15(5):340-9.
5. Echeverría LE, Serrano-García AY, Rojas LZ, Berrios-Bárcenas EA, Gómez-Mesa JE, Gómez-Ochoa SA. Mechanisms behind the high mortality rate in chronic Chagas cardiomyopathy: Unmasking a three-headed monster. *Eur J Heart Fail*. 2024 Sep 26.

Congestión refractaria tras drenaje pericárdico efectivo en un taponamiento cardiaco

Meritxell Santaló i Corcoy, Ana Bonet Basiero, Miguel Ferrer Mendéndez, Carlos González Freixa, Javier Meseguer Donlo, Alex Alcaide Aldeano, Macarena Otero Escudero, Laura Triguero Llonch

INTRODUCCIÓN

Presentamos un caso de un paciente con pericarditis con una presentación clínica poco frecuente debida a una etiología subyacente también inhabitual. El diagnóstico final del caso ejemplifica la importancia de mantener una sospecha clínica elevada para llegar al correcto diagnóstico etiológico y tratamiento dirigido.

ANTECEDENTES, ENFERMEDAD ACTUAL Y EXPLORACIÓN FÍSICA

Antecedentes

- Ausencia de alergias medicamentosas.
- Sin hábitos tóxicos.
- Factores de riesgo: hipertensión arterial. Hiperuricemia.
- Enfermedad renal crónica estadio IIIa/A1, sin etiología determinada.
- Enfermedad de Paget poliostótica con afectación en húmero, sacro y occipital. Tratamiento puntual con ácido zoledrónico en 2009 y enero 2025.
- Enteropatía aquílea izquierda.
- Neumonía adquirida en la comunidad en lóbulo inferior derecho en mayo 2024, sin aislamiento microbiológico (hemocultivos, antigenuria y cultivo de esputo negativos) que cursó con insuficiencia respiratoria, pero presentó buena evolución con antibioterapia empírica con ceftriaxona y azitromicina.

Tratamiento habitual: enalapril 5 mg c/24 h. Alopruinol 100 mg c/24 h.

Enfermedad actual

Se trata de un varón de 79 años que acude a urgencias en febrero de 2025 por un cuadro de un mes de evolución caracterizado por disnea de esfuerzo progresiva, edemas en extremidades inferiores y aumento del perímetro abdominal.

En la evaluación inicial se realiza una analítica sanguínea sin hallazgos relevantes excepto un NT-proBNP de 1.000 pg/ml y una discreta elevación de los reactantes de fase aguda. Ante la sospecha inicial de proceso abdominal, se solicita una tomografía computarizada (TC) abdominal urgente, que descarta complicaciones abdominales agudas, pero muestra un engrosamiento pericárdico y una colección líquida loculada en el saco pericárdico anterior, sugestiva de pericarditis infecciosa, con signos de compromiso de cavidades derechas (imagen 1).

Con dichos hallazgos se contacta con el servicio de cardiología.

Exploración física

- Constantes: temperatura 35,8 ºC, frecuencia cardiaca 101 lpm, tensión arterial 172/77 mmHg, frecuencia respiratoria 24 rpm, saturación de oxígeno 96%.
- Auscultación cardiaca: ruidos cardiacos rítmicos, con soplo sistólico audible en foco pulmonar y tricuspídeo. Ausencia de extratono. No se ausculta roce pericárdico.
- Auscultación respiratoria: murmullo vesicular conservado, sin otros ruidos sobreañadidos.
- Edemas con fóvea en miembros inferiores, suprarotulianos. Ingurgitación yugular 2/3 y reflujo hepatoyugular 3/3.
- Distensión abdominal, con hepatomegalia de dos travesas.

PRUEBAS COMPLEMENTARIAS

- TAC abdomino-pélvico (imagen 1): colección líquida loculada en la región anterior del saco pericardiaco con engrosamiento asociado de las hojas del pericardio. Los diámetros máximos aproximados de la colección son los siguientes: 10 cm (cráneo-caudal) x 11,8 cm (transverso) x 2,6 cm (A-P). La sospecha es de pericarditis infecciosa loculada. Dicha colección provoca una notable compresión sobre las cavidades cardiacas derechas, especialmente sobre el ventrículo derecho, que se encuentra bastante colapsado. Discreto embalse pleural derecho. Pequeñas áreas de atelectasia en las bases pulmonares. Discreto edema subcutáneo difuso. No hay neumoperitoneo ni líquido peritoneal. Se descarta la perforación intestinal. Apéndice cecal normal. Se descarta la apendicitis aguda. No se observan otras relevantes alteraciones de las estructuras del trato digestivo. Hígado normal, con algunos granulomas calcificados. No se observan signos de colecistitis aguda. Vía biliar no dilatada. Bazo y páncreas normales. Sistema venoso mesentérico-espleno-portal permeable. Suprarrenales normales. Riñones de tamaño normal, con parénquima conservado. Múltiples quistas sinusales bilaterales Vías urinarias no dilatadas. Vejiga urinaria sin lesiones. Se demuestra la permeabilidad de la aorta abdominal, de sus ramas viscerales y también de los ejes ilíacos. Enfermedad de Paget de ambos huesos ilíacos. Anquilosis completa de la articulación sacroilíaca derecha y parcial de la izquierda. Pequeña hernia umbilical. Cambios posquirúrgicos en la región inguinal izquierda. El resto del estudio no presenta alteraciones significativas. Conclusión: colección líquida loculada en la región anterior del saco pericardiaco con engrosamiento asociado de las hojas del pericardio. Los diámetros máximos aproximados de la colección son los siguientes: 10 cm (cráneo-caudal) x 11,8 cm (transverso) x 2,6 cm (A-P). La sospecha es de pericarditis infecciosa loculada. Dicha colección provoca una notable compresión sobre las cavidades cardiacas derechas, especialmente sobre el ventrículo derecho, que se encuentra bastante colapsado. Discreto embalse pleural derecho. Discreto edema subcutáneo difuso. No se observan signos de patología abdominal aguda.
- Electrocardiograma (ECG) al ingreso (imagen 2): taquicardia sinusal a 104 lpm. bloqueo auriculoventricular de primer grado con PR 210 ms. Bajos voltajes, sin alternancia eléctrica. QRS estrecho con progresión de r en V2, onda T negativa V2-V6.
- Analítica sanguínea al ingreso: sodio 138 mmol/l (136 – 145). Potasio 4,15 mmol/l (3,50 – 5,10). Urea 5,6 mmol/l (3,0 – 9,2) 34 mg/100 ml (18 – 55). Creatinina 112 µmol/l (64 – 110) 1,26 mg/100 ml (0,70 – 1,21). Bilirrubina total 15 micromol/l /5-20). Aspartato aminotransferasa 36 U/l (5 – 34). Alanina aminotransferasa 24 U/l (0 – 55). Fosfatasa alcalina 143 U/l (40 – 106). Gamma glutamil transferasa 64 U/l (11 – 59). Hb 95 g/l (130-170).
- Troponina T US: 26 - 26 (N <13).
- NT-proBNP al ingreso: 1.041 (N <300)-
- PCR al ingreso: 20,7 (0,0-5,0)-
- Ecoscopia en urgencias (vídeos 1, 2 y 3, imagen 3): función biventricular conservada. Insuficiencia aórtica moderada central sobre válvula aórtica tricúspide. Raíz de aorta y aorta ascendente de tamaño normal, sin objetivarse *flap* en su interior ni otros datos de complicación. Derrame pericárdico

moderado de predominio en saco anterior con datos ecocardiográficos de taponamiento (colapso de cavidades derechas, variación respiratoria de los flujos transvalvulares significativa tanto derechos como izquierdos, vena cava inferior dilatada con colapso inspiratorio inferior al 50%).

- Informe quirúrgico: hallazgos: ligero hematoma anterior y derrame serohemático encapsulado que interesa la cara anterior del ventrículo derecho y parte de aurícula derecha. No hay rastros de punción ni sangrado activo. Destaca adherencias pericárdicas masivas con engrosamiento pericárdico grave y cambios fibróticos. Se observa disfunción ventricular derecha por efecto constrictivo. Técnica: se realiza pericardiectomía mediante decorticación de pericardio parietal. Ante imposibilidad de resección de epicardio indurado con efecto óptico compresivo sobre ventrículo derecho, se decide realizar incisiones octogonales entre sí, observando un efecto descompresivo subjetivo.
- Ecocardiograma transtorácico de control pospericardiectomía (vídeos 4 y 5): ventrículo izquierdo no dilatado ni hipertrófico. Movimiento septal con rebote protodiastólico *notch* e inversión inspiratoria como signos indirectos de interdependencia ventricular. Fracción de eyección global en límite de normalidad y sin trastornos de la motilidad regional. FE 55%. Aurícula izquierda normal. *Septum* interauricular íntegro. Válvula aórtica trivalva, de sigmoideas finas, apertura conservada y regurgitación ligera. Porción sinusal de raíz de aorta y aorta ascendente de diámetros normales. Válvula mitral estructuralmente normal, con insuficiencia mínima fisiológica. Ventrículo derecho no dilatado y de funcionalismo normal. Insuficiencia tricuspídea ligera. PAPs normal. Vena cava inferior dilatada (20 mm) con colapso parcial. Pericardio de aspecto difusamente engrosado. No se visualiza derrame libre. En conjunto existen signos que sugieren fisiología constrictiva residual (variabilidad de flujos valvulares incrementada (VM: 38%), inversión de flujo inspiratoria de VSH, movimiento septal paradojal).
- Resonancia magnética de control post pericardiectomía (vídeo 6, imagen 4): ventrículo izquierdo VTD VI: 122 (ml) / 64 (ml/m2) (58-93) VTS VI: 50 (ml) / 26 (ml/m2) FEVI: 59 (%) Masa VI: 90 (g) / 47 (g/m2) (56-89). Ventrículo derecho VTD VD: 117 (ml) / 62 (ml/m2) (52-98) - VTS VD: 59 (ml) / 31 (ml/m2) FEVD: 50 (%) Ventrículo izquierdo con volumen diastólico indexado en rango de normalidad. Espesores parietales normales y masa miocárdica global en rango bajo de normalidad (máximo grosor de predominio septal: 8 mm). Movimiento septal marcadamente anómalo, con rebote protodiastólico (*notch*), asimismo, en secuencias de cine en tiempo real, marcada rectificación e inversión del tabique con la inspiración profunda (signo de interdependencia ventricular). Función sistólica con fracción de eyección global conservada sin otros segmentarismos. Aurícula izquierda de dimensiones normales (volumen BP indexado: 12,1 ml/m^2). Ventrículo derecho con volumen diastólico indexado en rango de normalidad. Fracción de eyección ligeramente deprimida. Válvula aórtica y mitral estructural y funcionalmente normales. Pericardio de aspecto engrosado sobre todo en su saco posterior. Mínimo derrame pericárdico. En secuencias potenciadas en T2, no hiperintensidad de señal pericárdica, tampoco se distingue retención pericárdica de gadolinio por lo que no existen evidencias de inflamación pericárdica evidentes. Estudio de realce tardío de contraste sin retención miocárdica de gadolinio. Hallazgos extracardiacos: derrame pleural bilateral a predominio izquierdo. Conclusión: pericardiopatía efusivo-constrictiva sin signos actuales que sugieran inflamación pericárdica aguda-subaguda relevante. FEVI conservada sin fibrosis/necrosis miocárdica
- Cultivo de líquido pericárdico: negativo para gérmenes
- Cultivo pericardio (x2): se aíslan colonias de *Cutibacterium acnes* multisensible.
- Citopatología líquido pericárdico: material hemático, sin células malignas.
- Citopatología líquido pleural: componente inflamatorio mixto, células mesoteliales e histiocitos.
- ECG al alta: ritmo sinusal a 70 lpm con bloqueo auriculoventricular de primer grado con PR de 238 ms. QRS estrecho con progresión en V3. Voltajes bajos. QTc de 425 ms. onda T rectificada-negativa en V1-V3 y DIII.
- Analítica sanguínea al alta: sodio 138 mmol/l 136 – 145. Potasio 3,93 mmol/l (3,50 – 5,10). Urea 9,8 mmol/l (3,0 – 9,2) 59 mg/100 ml (18 – 55). Creatinina 122 µmol/l (64 – 110) 1,35 mg/100 ml (0,70 – 1,21). Filtrado glomerular 48,12 ml/min/1,73 m^2 Aspartato aminotransferasa 32 U/l (5 – 34). Alanina aminotransferasa

30 U/l (0 – 55). Fosfatasa alcalina 130 U/l (40 – 150). Gamma glutamil transferasa 62 U/l (11 – 59). Hb 95 g/l (130-170).

- Evolutivo PCR: 20 - 75 - 25 Al alta: 14.
- Evolutivo NT-proBNP: 1.044 – 3.121 – 1.619 – 975. Al alta: 951.

EVOLUCIÓN CLÍNICA

A nuestra valoración destaca semiología de congestión derecha y taquicardia sinusal con tendencia a la taquipnea. El ECG muestra taquicardia sinusal, sin criterios de pericarditis aguda, pero con alteraciones inespecíficas del segmento ST e inversión de onda T en precordiales (imagen 2). El ecocardiograma en urgencias muestra derrame pericárdico moderado, con datos de compromiso ecocardiográfico (vídeos 1, 2, 3; imagen 3).

Ingresa en la unidad de cuidados agudos cardiológicos para monitorización y pericardiocentesis diagnóstico-terapéutico. Se canaliza catéter arterial radial y se realiza pericardiocentesis subcostal bajo guía ecocardiográfica con drenaje de material hemático y aparición de pulso paradójico. Ante la sospecha de punción accidental de VD de avisa a cirugía cardiaca.

Se interviene en el quirófano de cirugía cardiaca el mismo día. Se objetiva ligero hematoma anterior y derrame serohemático encapsulado sobre la cara anterior del ventrículo derecho y aurícula derecha, sin sangrado activo. Se identifican adherencias pericárdicas masivas y engrosamiento grave del pericardio visceral y parietal. Se procede a una pericardiectomía con decorticación del pericardio parietal. Dado el efecto compresivo sobre el ventrículo derecho, se realizan incisiones octogonales, logrando un alivio subjetivo de la presión. Se dejan dos drenajes mediastínicos y se envían muestras de líquido pericárdico, pleural y tejido pericárdico para análisis bioquímico, microbiológico y anatomopatológico.

Presenta una evolución posoperatoria adecuada, con extubación precoz y retirada de los drenajes tras 4 días.

Ante la posibilidad de pericarditis purulenta, se inicia antibioterapia empírica (inicialmente cefepima) desde la salida del quirófano. Tanto el líquido pleural como pericárdico son de características de exsudado, sin aislamiento microbiológico ni presencia de células malignas. Sin embargo, en dos cultivos separados del pericardio se aíslan colonias de *Cutibacterium acnés* multisensible. A la anamnesis dirigida tras los resultados microbiológicos, el paciente describe haber tenido una herida por rascado en el antebrazo izquierdo, de difícil cicatrización durante varias semanas, por la que no había llegado a consultar.

En la evolución posoperatoria, destaca la persistencia de congestión derecha marcada incluso tras la pericardiectomía, con requerimiento de dosis altas de diurético endovenoso. Por dicho motivo se completa estudio con ecocardiograma transtorácico (vídeos 4 y 5) y resonancia magnética cardiaca (vídeo 6, imagen 4). Ambas pruebas muestran función biventricular conservada con insuficiencia aórtica y tricuspídea ligera. Se confirma la ausencia de líquido pericárdico libre, pero persisten datos de interdependencia biventricular. En la resonancia magnética se visualizan los restos de pericardio engrosado, pero sin captación de realce tardío de gadolinio, por lo que no se sospecha de inflamación activa.

Dadas las características del líquido pericárdico y teniendo en cuenta la presentación clínica del paciente y los resultados de las pruebas complementarias, se establece el diagnóstico de pericarditis efusivo-constrictiva complicada con derrame pericárdico moderado y pretaponamiento secundaria a una infección crónica por *Cutibacterium acnés*.

Se mantiene al paciente con tratamiento antiinflamatorio no esteroideo por molestias torácicas en relación con la esternotomía y sin corticoides. Tras el aislamiento microbiológico se rota antibioterapia a amoxicilina-clavulánico y posteriormente, con los resultados del antibiograma se cambia por ampicilina.

Tras reposición de albúmina e intensificación de tratamiento diurético presenta buena respuesta y descongestión. Tras esto se mantiene con diurético vía oral, que resulta suficiente para balance negativo progresivo hasta lograr resolución de congestión residual.

Tras conseguir euvolemia, el paciente se mantiene hospitalizado hasta completar pauta de antibiótico endovenoso de 3 semanas. Posteriormente, dada la estabilidad clínica, recibe el alta a domicilio con linezolid vía oral, hasta completar las 4 semanas de antibioterapia.

DIAGNÓSTICO

- Infección crónica por *Cutibacterium acnés*.
- Pericarditis efusivo-constrictiva de etiología bacteriana por *Cutibacterium acnés*.
- Complicación en forma de derrame pericárdico moderado y pretaponamiento cardiaco.
- Constricción pericárdica residual.

DISCUSIÓN

La pericarditis constrictiva es una complicación que puede surgir tras diversos procesos pericárdicos, aunque su riesgo de progresión depende principalmente de la etiología subyacente.

La causa más común de pericarditis constrictiva es la pericarditis viral, especialmente la idiopática. Sin embargo, la incidencia de evolución a constricción en estos casos es baja (<1%). Por otro lado, las pericarditis bacterianas, especialmente la tuberculosa o purulenta, tienen una tasa de conversión más alta, alcanzando hasta un 20-30% de los casos, lo que las convierte en una causa significativa de pericarditis constrictiva, aunque más raras en términos globales.

El principal proceso patológico en la pericarditis constrictiva es el engrosamiento, fibrosis y calcificación del pericardio, que afecta principalmente al pericardio visceral. Esta rigidez reduce la compliancia pericárdica, dificultando el llenado ventricular durante la diástole. Los pacientes presentan síntomas de disfunción diastólica, destacando la congestión de predominio derecho, como en el caso presentado, con edemas en miembros inferiores, hepatomegalia, distensión abdominal y disnea.

En la mayoría de los casos, la pericarditis constrictiva cursa sin derrame pericárdico. Sin embargo, una minoría de los casos presenta pericarditis efusiva-constrictiva (PEC), una forma compleja en la que coexisten la constricción y el derrame. La combinación de la rigidez pericárdica y el derrame aumenta la presión intrapericárdica, lo que puede generar un efecto de taponamiento cardiaco, incluso con derrames de bajo volumen. En estos casos, la realización de una pericardiocentesis puede ser clave para el diagnóstico, ya que la persistencia de presiones derechas elevadas tras una pericardiocentesis efectiva en ausencia de disfunción derecha o insuficiencia tricuspídea sugiere fuertemente la presencia de fisiología constrictiva.

En la mayoría de los pacientes, el diagnóstico no requiere procedimientos invasivos. El ECG muestra típicamente bajos voltajes y cambios inespecíficos de la repolarización. Aunque las calcificaciones pericárdicas son características, solo un tercio de los pacientes las presentan en la radiografía de tórax. Ante la sospecha clínica, se recomienda realizar una ecocardiografía transtorácica, donde se pueden

observar signos sugerentes como el rebote septal y variaciones respirofásicas transvalvulares, que son indicativos de interdependencia ventricular. La tomografía cardiaca es más sensible que la ecocardiografía para identificar engrosamiento y calcificación pericárdica, pero hasta un 20% de los casos pueden cursar con un pericardio de grosor normal (<2 mm). Finalmente, la resonancia cardiaca permite evaluar en detalle el engrosamiento y la calcificación del pericardio, y proporciona una mejor visualización de la interdependencia ventricular. Además, permite identificar la inflamación pericárdica y evaluar la posibilidad de reversibilidad de la constricción con tratamiento antiinflamatorio.

El tratamiento de la pericarditis constrictiva o efusiva-constrictiva depende de la etiología y la gravedad de los síntomas. El tratamiento antiinflamatorio es efectivo en casos de inflamación activa, especialmente en pericarditis de origen viral o bacteriano. Los diuréticos son útiles para aliviar la congestión sistémica. Sin embargo, en los casos avanzados, el tratamiento estándar es la pericardiectomía, aunque solo se realiza en pacientes con síntomas graves (NYHA III-IV) y sin signos de enfermedad avanzada, ya que este procedimiento conlleva un riesgo de mortalidad significativo (6-12%). La cirugía es especialmente compleja en los casos de pericarditis efusiva-constrictiva, donde el pericardio visceral es el principal responsable de la constricción, lo que puede requerir secciones múltiples para liberar la constricción y mejorar la motilidad ventricular.

Un aspecto fundamental del diagnóstico es la identificación de la causa subyacente. En algunos casos, la infección por *Cutibacterium acnés*, un bacilo Gram-positivo anaerobio, puede causar una pericarditis bacteriana crónica. Aunque es menos frecuente, se ha descrito en pacientes inmunosuprimidos o tras cirugía cardiaca. Este patógeno a menudo se presenta como pericarditis constrictiva o efusiva-constrictiva con un curso indolente y hemocultivos negativos, lo que retrasa el diagnóstico. A menudo, los pacientes requieren una pericardiectomía radical junto con antibióticos prolongados y, en algunos casos, tratamiento antiinflamatorio.

El caso presentado ilustra una forma poco frecuente de pericarditis constrictiva secundaria a *Cutibacterium acnés*, cuya infección crónica de bajo grado pasó desapercibida inicialmente, sin signos evidentes de sepsis. La persistencia de la constricción, a pesar de la pericardiectomía, subraya la importancia de identificar la etiología subyacente para realizar un tratamiento específico y optimizar los resultados clínicos en pacientes con pericarditis bacteriana.

Imagen 1. TAC torácico: se observa engrosamiento pericárdico y derrame moderado loculado en saco anterior.

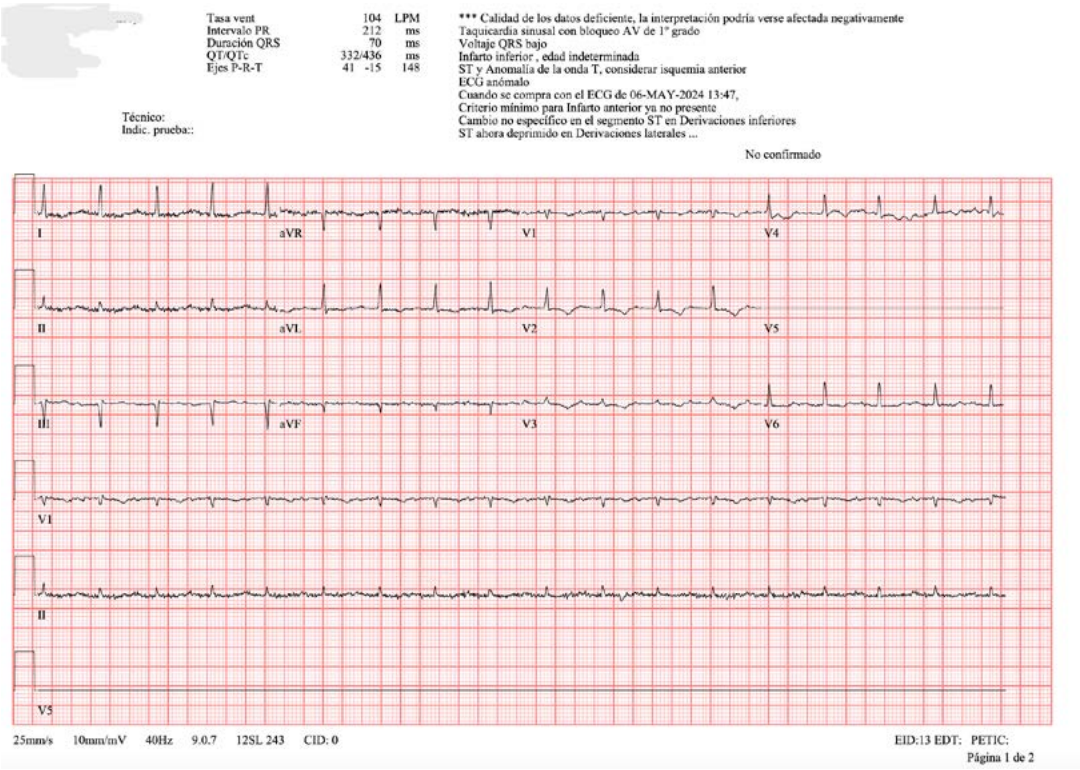

Imagen 2. ECG al ingreso donde se observa ritmo sinusal con cambios inespecíficos de la repolarización.

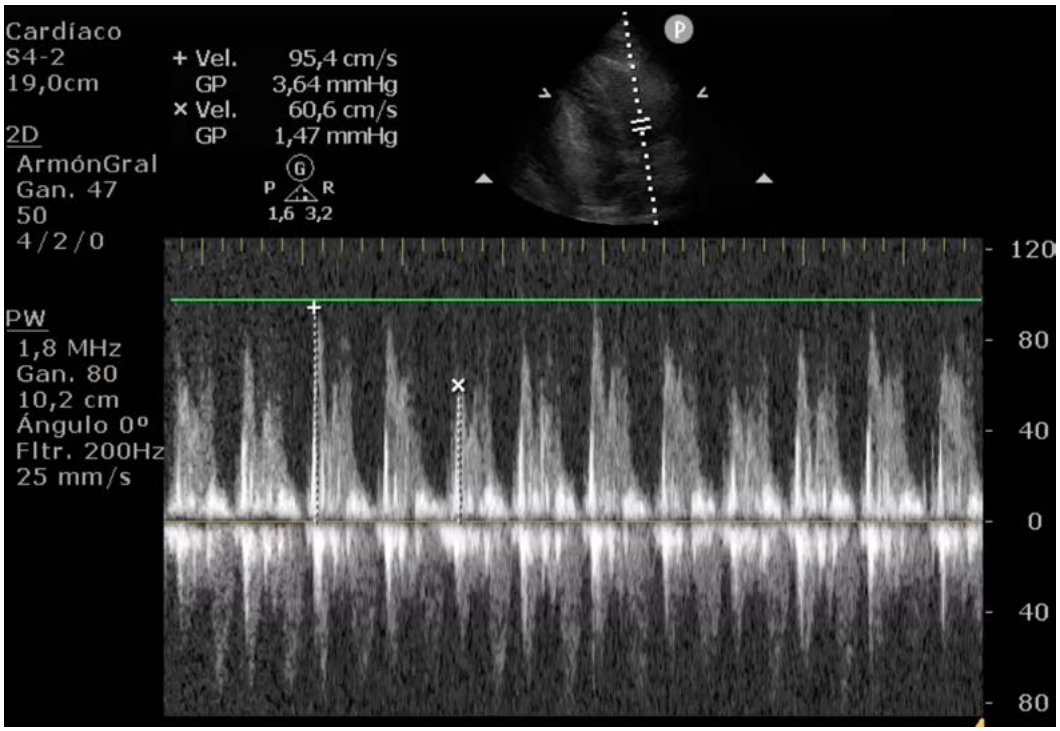

Imagen 3. Medición de flujos transmitrales en el que se observa variación significativa respiro-fásica.

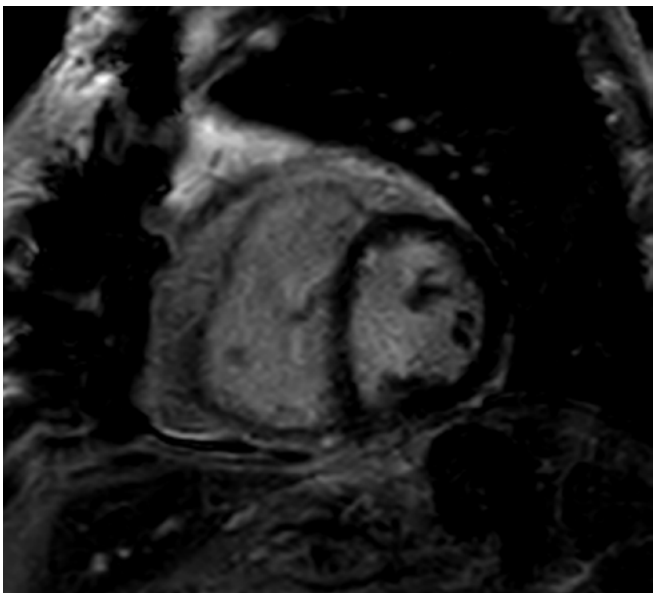

Imagen 4. Resonancia magnética cardiaca, secuencia potenciada en T2: no se observa hiperintensidad pericárdica ni RTG, indicativo de ausencia de edema.

Vídeo 1.

Ecocardiograma transtorácico, donde se observa derrame anterior, y movimiento septal anómalo.

Vídeo 2.

Ecocardiograma transtorácico donde se observa derrame pericádico en relación con pared de VD y movimiento septal anómalo.

Vídeo 3.

Ecocardiograma transtorácico, donde se observa engrosamiento pericárdico y derrame moderado.

Vídeo 4.

Ecocardiograma transtorácico pospericardiectomía. Se observa ausencia de derrame pericárdico y persistencia de movimiento septal paradójico, sugestivo de fisiología constrictiva.

Vídeo 5.

Ecocardiograma transtorácico pospericardiectomía. Se observa ausencia de derrame pericárdico y persistencia de movimiento septal paradójico, sugestivo de fisiología constrictiva.

Vídeo 6.

Resonancia magnética cardiaca. Secuencias de cine sincronizado con respiración libre. Se observan signos de interdependencia ventricular.

Bibliografía

1. Adler Y, Charron P, Imazio M, et al. 2015 ESC Guidelines for the diagnosis and management of pericardial diseases. *Eur Heart J*. 2015;36(42):2921–64.
2. Cosyns B, Plein S, Nihoyanopoulos P, et al. European Association of Cardiovascular Imaging (EACVI) position paper: Multimodality imaging in pericardial disease. *Eur Heart J Cardiovasc Imaging*. 2015;16(1):12–31.
3. Chiabrando JG, Bonaventura A, Vecchié A, et al. Management of Acute and Recurrent Pericarditis: JACC State-of-the-Art Review. *J Am Coll Cardiol*. 2020;75(1):76–92.
4. Miranda WR, Oh JK. Effusive-Constrictive Pericarditis. *Cardiol Clin*. 2017;35(4):551–8.
5. Geske JB, Anavekar NS, Nishimura RA, Oh JK, Gersh BJ. Differentiation of Constriction and Restriction: Complex Cardiovascular Hemodynamics. *J Am Coll Cardiol*. 2016;68(21):2329–47.
6. Cruz D, Ahmed H, Gandapur Y, Abraham MR. Propionibacterium acnes: A Treatable Cause of Constrictive Pericarditis. Case Rep Med. 2015;2015(c):10–2.
7. Mesado D, Sarrià C, Bustamante J, Rodríguez JE, Domínguez L, Olivera MJ. Pericarditis constrictiva por Propionibacterium acnes. *Rev Esp Cardiol*. 2013;66(5):407–9.
8. Hancock EW. A Clearer View of Effusive–Constrictive Pericarditis. *N Engl J Med*. 2004;350(5):435–7.
9. Permanyer-miralda G, Soler-soler J. Effusive–Constrictive Pericarditis. *N Engl J Med* 2004;350:469-75

DECLARACIÓN

Este caso fue seleccionado para su publicación en *Revista Española de Cardiología* de entre los recibidos en la edición de 2025 de la Liga de los Casos Clínicos de la Sociedad Española de Cardiología:

Meritxell Santaló-Corcoy, Laura Triguero-Llonch, Juan Fernández-Martínez, Jessica P. Arias-Pinilla, Miguel Ferrer-Menéndez y Ana Bonet-Basiero. Congestión refractaria tras pericardiocentesis efectiva en un taponamiento cardiaco: pericarditis efusivoconstrictiva por *Cutibacterium acnés. Rev Esp Cardiol.* 2025. DOI: https://doi.org/10.1016/j.recesp.2025.06.002

Y fue editorializado por Rafael de la Espriella: Rafael de la Espriella. T Congestión refractaria en la insuficiencia cardiaca: cuando lo convencional no basta. *Rev Esp Cardiol.* 2025. DOI: https://doi.org/10.1016/j.recesp.2025.06.002

Mejor no tocar la coronaria

Torcuato Garrido-Arroquia Jurado, José Vico Jiménez, Víctor López Espinosa, Ismael Arco Adamuz, Cristian Hinojosa Duran, Juan Manuel Serrano Marcos, José Antonio Fernández Sánchez

INTRODUCCIÓN

Una mujer de 46 años, sin factores de riesgo y con un infarto agudo de miocardio... Lo que parecía un caso típico, escondía una sorpresa en la coronariografía. A veces, la mejor intervención es no intervenir.

ANTECEDENTES, ENFERMEDAD ACTUAL Y EXPLORACIÓN FÍSICA

Antecedentes

- Sin alergias medicamentosas conocidas.
- Sin hábitos tóxicos.
- Sin factores de riesgo cardiovascular (FRCV-NAMC).
- Síndrome ansioso en tratamiento con ansiolíticos.

Tratamiento: citalopram 10 mg un comprimido cada 24 h.

Enfermedad actual

Acude porque, estando sentada en su casa, comienza con sensación de mareo, malestar general y dolor centrotorácico opresivo irradiado a hombro izquierdo y brazo con hormigueo, náuseas y sudoración profusa. Avisa a los servicios de emergencias, que cuando acuden, realizan electrocardiograma (ECG) en el que se evidencia elevación de segmento ST en cara inferior por lo que se activa el Código Infarto.

Exploración física

- Buen estado general. Consciente y orientado. Eupneica. Afebril. Presión arterial 115/65 mmHg, frecuencia cardiaca 93 lpm, saturación 97% a aire ambiente.
- Auscultación cardiaca: tonos rítmicos, sin soplos.
- Auscultación respiratoria: murmullo vesicular conservado.
- Abdomen: depresible, globuloso, sin dolor a la palpación.
- Miembros inferiores: sin edemas. Pulsos pedios conservados.

PRUEBAS COMPLEMENTARIAS

- ECG al ingreso (imagen 1): ritmo sinusal a lpm, PR normal, QRS estrecho con eje normal, transición en V3, infradesnivelación de ST en II y aVF, V3-V6.
- ECG al alta (imagen 2): ritmo sinusal a 75 lpm. PR normal. QRS estrecho. Ondas T aplanadas en II y negativas en III y AVF (1 mm).

- Analíticas de sangre: glucosa 79 mg/dl, urea 29 mg/dl, creatinina 0,57 mg/dl, Na 139 mEq/l, K 4,4 mEq/l, Cl 108 mEq7l. Perfil hepático normal. Troponina I ultrasensible (seriación enzimática): 1.273 pg/ml -> 4.774 pg/ml - > 3.863 pg/ml. Hemoglobina 12,4 g/dl, hematocrito 36%, leucocitos 12270 / µl, plaquetas 309.000 /µl. Colesterol total 185, cHDL 42, cLDL 111, TAG 158. Perfil tiroideo: TSH 2.71 Coagulación: TP 12.3s, INR 1.1, TTPA 29.7s.
- Coronariografía (vídeos 1, 2 y 3): árbol coronario izquierdo sin lesiones. Arteria coronaria derecha (CD) con imagen de disección espiroidea desde el *ostium* de CD, con estenosis grave distal y flujo distal TIMI 3. Se decide por el momento actitud conservadora y reevaluar la arteria en unos días.
- Ecocardiograma transtorácico (vídeos 4, 5 y 6): ventrículo izquierdo de diámetros y paredes normales, hipocinesia de segmentos inferiores y discreta septo inferior medio. Fracción de eyección normal (FEVI Simpson BP 53%). Aurículas no dilatadas. Ventrículo derecho no dilatado con fracción de eyección normal. Válvulas sin alteraciones.
- TC coronaria (imágenes 3, 4 y 5): cuantificación del calcio coronario: puntuación score calcio 5 (unidades Agatston). Cantidad de placa mínima. Coronaria izquierda: tronco sin lesiones. Descendente anterior y diagonales: de buen desarrollo y sin lesiones. Circunfleja y marginal, sin lesiones. Coronaria derecha (dominante): disección (ya diagnosticada por coronariografía) con inicio de la doble luz a 1 cm del *ostium* de salida de CD y que progresa hasta segmentos distales. Estenosis mínima en CD distal (ya descrita en cateterismo previo). La descendente posterior (DP) tiene un flujo más lento lo que se traduce en peor visualización tras el contraste i.v. No se observa la rama posterolateral (PL) (por oclusión o por flujo muy lento). Conclusión: disección de arteria coronaria derecha desde segmento proximal a 1 cm del *ostium* hasta segmentos distales. No se visualiza la PL.
- TC coronaria de control (imágenes 6 y 7): árbol coronario izquierdo sin lesiones. CD (dominante): disección crónica con inicio de la doble luz a 1 cm del *ostium* de salida de CD y que progresa hasta segmentos distales. La DP en la actualidad si se visualiza sin lesiones. PL visualizada en su segmento proximal, también sin lesiones. Conclusión: control de disección crónica de la CD. DP sin lesiones. PL visualizada en su segmento proximal.

EVOLUCIÓN CLÍNICA

Se activó el Código Infarto y se realizó una coronariografía urgente que confirmó la presencia de disección coronaria en la CD espiroidea, con una estenosis grave en el segmento distal y flujo distal TIMI 3. Ante la estabilidad hemodinámica de la paciente, se optó por un manejo conservador y una evaluación complementaria mediante TC coronaria.

La prueba confirmó la disección previamente diagnosticada, identificando el inicio de una doble luz a 1 cm del *ostium* de la CD que se extendía hacia los segmentos distales. Se observó una estenosis mínima en la CD distal (descrita previamente en la coronariografía) y un flujo más lento en la DP, que dificultaba su visualización tras la administración de contraste intravenoso. Además, no se logró visualizar la rama PL, probablemente debido a oclusión o a un flujo muy lento.

Dado el curso clínico favorable durante el ingreso, se decidió mantener un manejo conservador y programar un control con TC coronaria ambulatorio a los 6 meses. La paciente fue dada de alta en excelente estado clínico con tratamiento farmacológico basado en bisoprolol (5 mg cada 12 horas).

En el control realizado a los 6 meses, la TC coronaria mostró la presencia de una disección crónica con ligera mejoría. La rama DP se visualizó sin lesiones, mientras que la PL se identificó en su segmento proximal, también sin alteraciones relevantes. Por último, se solicitó un estudio cardiogenético para descartar patología aórtica asociada, que fue negativo.

DIAGNÓSTICO

- Infarto agudo de miocardio con elevación del segmento ST (IAMCEST) inferior por disección espiroidea de la CD desde el *ostium* hasta distal, con manejo conservador.
- Ventrículo izquierdo con alteraciones segmentarias de la contractilidad fracción de eyección normal.

DISCUSIÓN

La disección coronaria espontánea (DCE) es una causa no aterosclerótica de síndrome coronario agudo (SCA) que afecta predominantemente a mujeres jóvenes y de mediana edad sin factores de riesgo cardiovascular tradicionales. Este caso ilustra una presentación clásica del IAMCEST en una mujer de 46 años, en la que la coronariografía reveló disección de la CD con una estenosis grave distal, lo que permitió confirmar el diagnóstico[1,2].

La DCE se caracteriza por la separación de las capas de la pared arterial, que genera una luz falsa y compromete el flujo en la luz verdadera[3,4]. Este proceso puede ser desencadenado por un desgarro inicial de la íntima o por la formación de un hematoma intramural tras la rotura de microvasculatura en la capa media arterial[5]. En este caso, la coronariografía y la TC mostraron una disección tipo 2, según la clasificación angiográfica, con un segmento afectado que comenzaba a 1 cm del *ostium* y se extendía hasta las ramas distales, hallazgos consistentes con el patrón descrito en los consensos actuales[1,3].

La coronariografía sigue siendo la herramienta de diagnóstico inicial para la DCE, con técnicas complementarias como la TC coronaria utilizadas para caracterizar la lesión y monitorizar su evolución[2,5]. En este caso, el uso de TC permitió documentar la estabilidad de la lesión y la mejora parcial del flujo en las ramas distales durante el seguimiento, apoyando la seguridad del manejo conservador[4,6].

El manejo conservador es el tratamiento de elección en pacientes estables hemodinámicamente[1,2], como se refleja en los consensos actuales. En este caso, la decisión de no realizar revascularización fue adecuada, considerando que el flujo distal TIMI 3 estaba conservado. La revascularización en la DCE conlleva riesgos importantes, como la propagación de la disección o la oclusión de ramas secundarias[3,5], lo que refuerza la indicación del enfoque no invasivo en pacientes seleccionadas.

El tratamiento farmacológico incluyó betabloqueantes (bisoprolol), recomendados por su potencial para reducir las recurrencias al estabilizar la pared arterial y disminuir la tensión en la misma[4,8]. Los consensos recientes también destacan que la doble terapia antiplaquetaria debe limitarse a casos con intervención percutánea debido al riesgo de hemorragia[1,7]. En pacientes manejadas de forma conservadora, la monoterapia con aspirina suele ser suficiente. En este caso, la ausencia de complicaciones isquémicas justificó un régimen menos intensivo[2,4].

Aunque no se identificaron variantes genéticas relevantes en este caso, la evaluación genética es crucial para descartar patologías del tejido conectivo, como la displasia fibromuscular o el síndrome de Ehlers-Danlos[3,5]. La DFM, en particular, se encuentra en hasta el 25% de las pacientes con DCE y se asociada a alteraciones en los vasos de mediano y pequeño calibre. Los consensos subrayan la importancia de realizar un cribado vascular sistémico mediante angio-TC o angio-RMN en pacientes con DCE, incluso cuando el diagnóstico inicial no apunta a una causa secundaria[1].

Además, aunque no se identificaron desencadenantes claros en este caso, es importante considerar el estrés emocional, el ejercicio físico extenuante y los factores hormonales como posibles contribuyentes[4]. En mujeres jóvenes, especialmente en el periodo periparto, el riesgo de DCE es mayor, lo que refuerza la necesidad de evaluar cada caso de manera individualizada[2].

La evolución favorable observada en esta paciente, con resolución parcial de la lesión y restauración del flujo distal tras 6 meses, refleja la capacidad de curación espontánea de la pared arterial en la DCE. La TC de control mostró mejoría en las ramas distales afectadas, incluida la visualización de la rama posterolateral previamente no identificada, lo que destaca la utilidad de la monitorización no invasiva en el seguimiento de estas pacientes[5].

El manejo conservador y el seguimiento periódico son consistentes con la evidencia actual, que prioriza un enfoque menos invasivo en pacientes estables. Ensayos clínicos como el BA-SCAD están evaluando el impacto de los betabloqueantes y las terapias antiplaquetarias en la prevención de recurrencias y la optimización del manejo médico[3].

Este caso destaca la importancia de reconocer la DCE como causa de IAMCEST en mujeres jóvenes sin factores de riesgo tradicionales. La coronariografía y la TC coronaria jugaron un papel fundamental en el diagnóstico y seguimiento de la lesión, mientras que el manejo conservador demostró ser una estrategia segura y efectiva. El tratamiento personalizado con betabloqueantes y la evaluación genética complementan un enfoque multidisciplinar que optimiza el pronóstico de estas pacientes. La creciente investigación sobre la DCE, incluida la publicación de consensos recientes, sigue mejorando nuestra comprensión de esta compleja entidad y sus opciones terapéuticas.

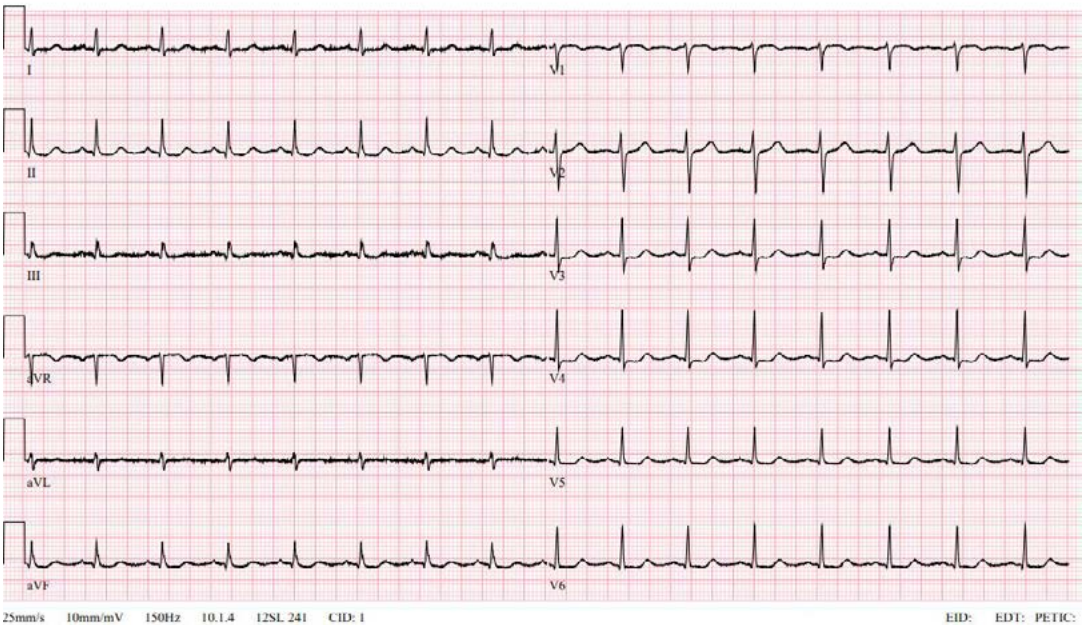

Imagen 1. ECG al ingreso.

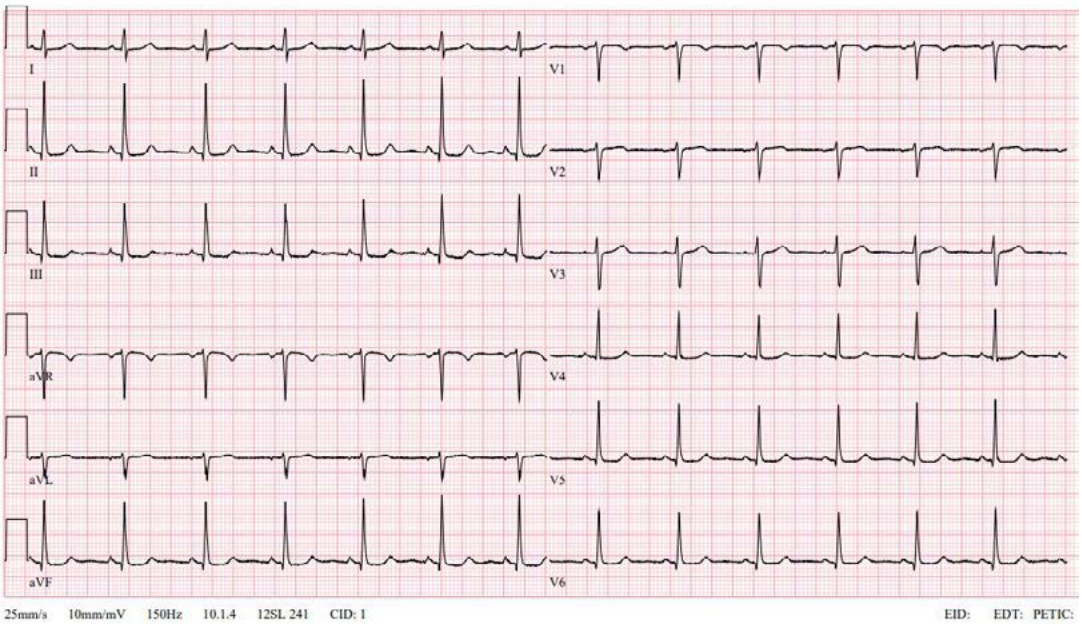

Imagen 2. ECG al alta.

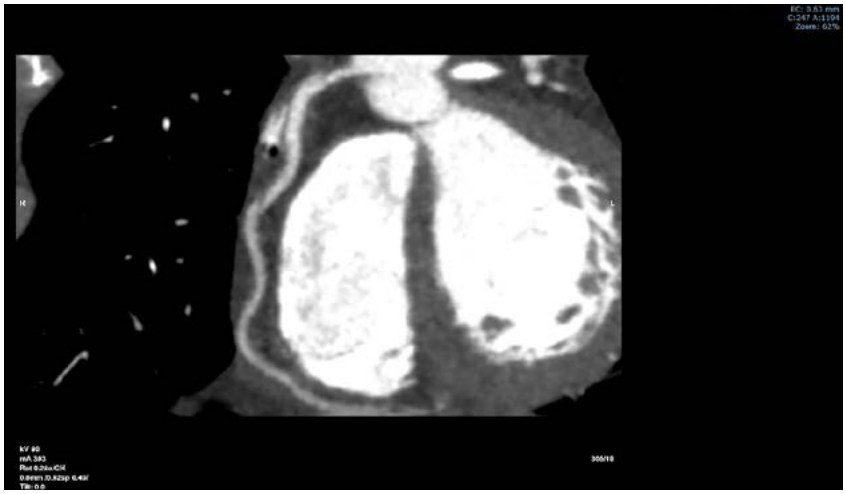

Imagen 3. TC coronaria pre.

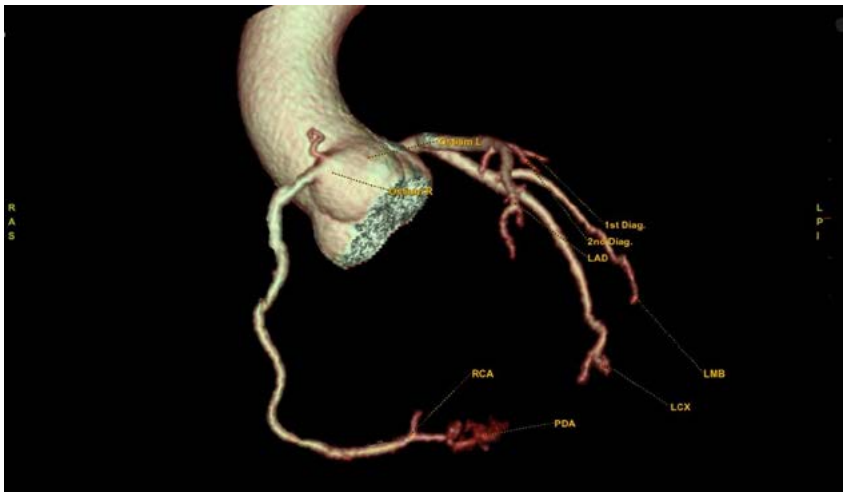

Imagen 4. TC coronaria pre.

Imagen 5. TC coronaria pre.

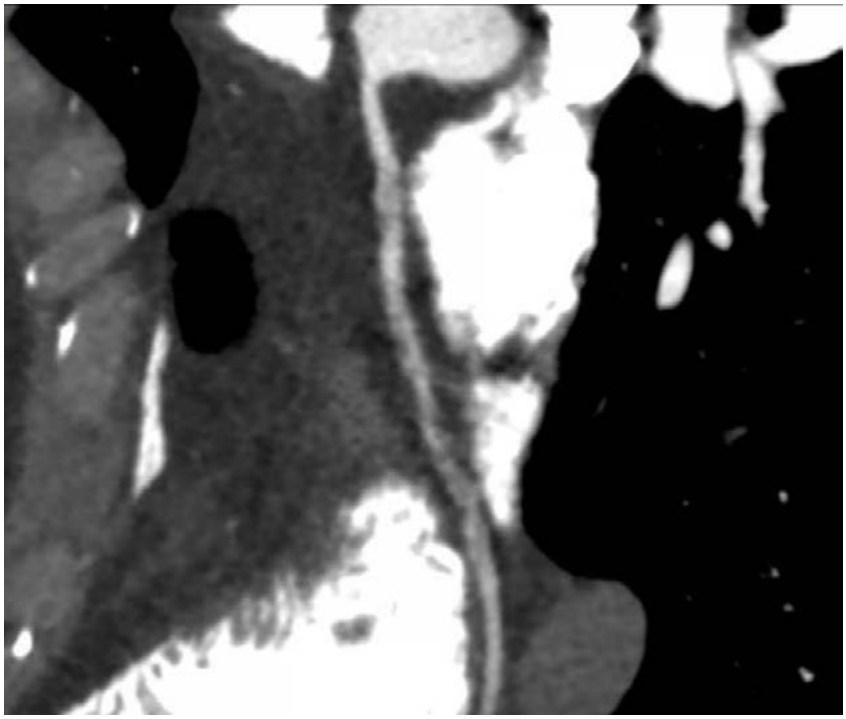

Imagen 6. TC coronaria post.

Imagen 7. TC coronaria post.

Vídeo 1.

Coronariografía.

Vídeo 2.

Coronariografía.

Vídeo 3.

Coronariografía.

Vídeo 4.

Ecocardiograma transtorácico.

Vídeo 5.

Ecocardiograma transtorácico.

Vídeo 6.

Ecocardiograma transtorácico.

Bibliografía

1. Adlam D, Alfonso F, Maas AHEM, Vrints CJ. European Position Paper on spontaneous coronary artery dissection. *Eur Heart J*. 2018;39(36):3353-3368.
2. Hayes SN, Kim ESH, Saw J, et al. Spontaneous coronary artery dissection: current state of the science: a scientific statement from the American Heart Association. *Circulation*. 2018;137(19):e523-e557.
3. Saw J, Mancini GBJ, Humphries KH. Clinical characteristics and outcomes of spontaneous coronary artery dissection. *J Am Coll Cardiol*. 2017;70(9):1148-1158.
4. Eleid MF, Guddeti RR, Tweet MS, Lerman A, Singh M, Best PJ, et al. Natural history and management of spontaneous coronary artery dissection. *Am J Cardiol*. 2015;115(5):662-668.
5. Alfonso F, Bastante T. Spontaneous coronary artery dissection: novel diagnostic insights from emerging imaging techniques. *Circulation: Cardiovascular Interventions*. 2020;13(3):e008141.

Confusión con la constricción

Elena Pérez Barquín, Manuel Jesús Zarauza Navarro, Carlos Agustín Coroas Pascual, Raquel Pérez Barquín, Pilar Santiago Setién, Miriam Rodríguez de Rivera Socorro, Manuel Cabeza Paniagua

INTRODUCCIÓN

Varón de 35 años sin antecedentes personales ni familiares de interés, que debuta con lo que inicialmente parece tratarse de una pericarditis aguda idiopática al uso, presentando una mala evolución condicionada por clínica de insuficiencia cardiaca persistente en contexto de constricción pericárdica franca.

ANTECEDENTES, ENFERMEDAD ACTUAL Y EXPLORACIÓN FÍSICA

- 35 años. Natural de Honduras, actualmente residente en España.
- Asma en infancia, actualmente en remisión.
- Esposa con antecedente de tuberculosis (2014). Por este motivo, fue sometido en varias ocasiones a pruebas de liberación de interferón gamma, con resultado negativo en todas ellas.
- No medicación habitual.
- Antecedentes familiares: sin historia de cardiopatía isquémica precoz, muerte súbita, enfermedad autoinmune ni historia oncológica familiar.

PRUEBAS COMPLEMENTARIAS

- Electrocardiograma (ECG) al ingreso (imagen 1): ritmo sinusal, PR normal, eje eléctrico normal, QRS estrecho, no alteraciones de la repolarización.
- Analítica:
  - Bioquímica: urea 28 mg/dl, creatinina 1,06 mg/dl, NT-proBNP 113 pg/ml, filtrado glomerular estimado (CKD-EPI) >90 ml/min/1,73 m^2, sodio 143 mEq/l, potasio 4,3 mEq/l, proteína C reactiva 2,0 mg/dl. Troponina I ultrasensible <3 ng/ml.
  - Hemograma: leucocitos 7.6 x 10^3/µL, hemoglobina 13,2 g/dl, plaquetas 127 x 10^3/µl, VSG 38 mm.
  - Coagulación: INR 1,66. Ac de protrombina 49%.
  - Estudio inmunológico: C3 107,92 mg/dl, C4 27,33 mg/dl, IgG 1601,34 mg/dl, IgG1 880 mg/dl, IgG2 380,6 mg/dl, IgG3 43 mg/dl, IgG4 51,6 mg/dl, IgM 146,81 mg/dl. Ac Anti-DNA Nativo <9,8. Ac Anti-mieloperoxidasa 3 negativo. Ac Anti-proteinasa negativo. Factor reumatoide <7,31 UI/ml.
  - Microbiología: hepatitis A negativo. Hepatitis B, HBs Ag y anti-HBc negativos. Hepatitis C, anti-VHC negativo. VIH1 / VIH2 (Ag+Ac) negativo. IGRA-MTB negativo. *Toxoplasma gondii*, IgG negativo. *Borrelia burgdorferi*, IgG negativo. Herpes simplex virus: IgG e IgM negativas. Citomegalovirus: IgG + IgM -. Epstein Barr EBNA-1, IgG +. *Coxiella burnetii*, IgG-fase II y fase I negativos. *Mycoplasma pneumonaie*, IgG +, IgM -. *Chamydophila pneumoniae*, IgG -. Parvovirus B19, IgG -. SARS-CoV-2, IgG (QLIA) - SARS-CoV-2, IgM (QLIA).
  - Estudio líquido pleural:
    - Estudio sin evidencia de neoplasia hematológica.

- Glucosa 117, proteínas totales 2,5 g/dl, ADA 2 U/l, albúmina 1,6 g/dl, LDH 66 U/l, pH 7,47, hematíes 517/mm^3, leucocitos 363/mm^3
- Tinción de Gram: no se observan microorganismos. No se observan leucocitos PMN, cultivo convencional, cultivo anaerobios y microbacterias negativo. PCR adenovirus, enterovirus, citomegalovirus, herpes simplex virus 1 y 2, y virus respiratorios, PCR multiplex negativa.
- C4 11,64 mg/dl, C3 43,35 mg/dl, Ac antinucleares: negativo, factor reumatoide <7,31 UI/ml

- Ecocardiograma transtorácico (ETT): durante primer ingreso: vídeo 1. Durante segundo ingreso: vídeo 2. Pospericardiectomía: vídeo 3
- TAC toraco-abdominal: adenopatías mediastínicas de aspecto reactivo, engrosamiento pericárdico con derrame asociado y datos de hígado de estasis, con dilatación de venas suprahepáticas y edema vesicular (imagen 2).
- Resonancia magnética cardiaca (RMC): función biventricular en límites bajos de la normalidad. Realce lineal pericárdico basal, sugestivo de pericarditis sin datos de miocarditis asociada (imagen 3).
- PET-TAC: ligero incremento de actividad metabólica difusa en derrame pericárdico. Muy leve incremento de actividad significativo en derrame pleural de predominio izquierdo. Incremento de actividad en relación con atelectasias de ambos campos pulmonares secundario a derrame. Sin otros hallazgos en el resto de la exploración que resulten de significación.
- Biopsia quirúrgica de pericardio: pericarditis aguda y crónica linfoplasmocitaria inespecífica fibrosada con células plasmáticas IgG4 positivas. Denso infiltrado linfoplasmocitario con flebitis obliterativa. Cociente IgG4/IgG >70 con número de células plasmáticas productoras de IgG4 de 100 por campo de gran aumento.

EVOLUCIÓN CLÍNICA

Consulta inicialmente en diciembre de 2020 por un cuadro de 4-5 días de evolución que comienza con dolor opresivo en epigastrio, irradiado a hipocondrio derecho, continuo en reposo, asociando disnea progresiva. Se realiza un TAC toraco-abdominal en el que se ven adenopatías mediastínicas de aspecto reactivo, engrosamiento pericárdico con derrame asociado y datos de hígado de estasis. Con todo esto, se decide ingreso en cardiología para completar el estudio. Sin embargo, la exploración física inicial no nos aporta mucha más información. El paciente se encuentra estable, eupneico, con una auscultación anodina y sin datos congestivos a ningún nivel. Durante el ingreso, se realiza un ETT en el que destaca un derrame pericárdico ligero junto con una onda e´ medial significativamente mayor que la lateral, pero sin flujo reverso diastólico en suprahepáticas ni otros datos que sugirieran constricción pericárdica. Previo al alta, se realiza también una RMC, donde se objetiva una función biventricular en límites bajos de la normalidad, con realce lineal pericárdico basal, sugestivo de pericarditis sin datos de miocarditis asociada. Dados los hallazgos descritos, junto con clínica compatible, se asume el diagnóstico de pericarditis aguda, iniciándose tratamiento con ibuprofeno + colchicina y es dado de alta.

Sin embargo, persiste disnea de esfuerzo que progresa hasta que pocos días después vuelve a consultar, objetivándose un derrame pleural bilateral de grave cuantía. Presenta un ingreso prolongado en panta de hospitalización de cardiología, con diagnóstico de pleuropericarditis idiopática en fase efusivo-constrictiva. Evolución clínica marcada por datos de fallo derecho con coagulopatía por congestión y necesidad de toracocentesis evacuadoras de repetición (líquido pleural compatible con trasudado, con micro/inmunoquímica y citología negativos). Ya durante este ingreso, se objetivan datos ecocardiográficos sugestivos de constricción pericárdica franca.

Se realiza un exhaustivo estudio etiológico descartando razonablemente la tuberculosis (u otras infecciones), neoplasias y enfermedades autoinmunes sistémicas. Asimismo, recordemos que no presentaba antecedentes de exposición a radioterapia, tratamientos farmacológicos, ni se había sometido a una cirugía cardiaca previa. Con todo esto, la causa más probable sigue siendo la idiopática/ viral, por

lo que se inicia corticoide sistémico. Presenta una buena respuesta inicial a corticoides orales (prednisona 30 mg cada 24 horas) por lo que se decide alta con seguimiento estrecho ambulatorio. Pese a una adecuada tolerancia inicial a retirada de corticoides, durante el seguimiento reaparecen datos clínicos y ecocardiográficos de constricción.

En diciembre de 2021 precisa nueva toracocentesis derecha por derrame pleural significativo. A pesar de una mejoría inicial, presenta un nuevo empeoramiento progresivo de clase funcional con datos de insuficiencia cardiaca derecha a pesar de escalada de dosis de diuréticos, por lo que se decide pericardiectomía quirúrgica. Esta se lleva a cabo finalmente en marzo de 2022 (más de un año y medio desde debut del cuadro), consiguiendo una disminución de las presiones de llenado y aumento del gasto cardiaco, sin datos ecocardiográficos de persistencia de constricción al alta.

La sorpresa llega al recibir el informe de la anatomía patológica del análisis de la pieza quirúrgica, con diagnóstico de pericarditis aguda y crónica linfoplasmocitaria inespecífica fibrosada con células plasmáticas igG4 +. Por tanto, podemos ahora afirmar que nos encontramos ante una enfermedad relacionada con IgG4 localizada, manifestándose como pericarditis. Sin embargo, recordemos que ya contemplamos esta opción en el pasado, pero fue rechazada puesto que los valores séricos igG4 se encontraban dentro de la normalidad y tampoco había datos de extensión ni localización a otro nivel en las pruebas de medicina nuclear realizadas.

Dado que ya había sido tratado con corticoides en el pasado, se decide control ambulatorio sin tratamiento. Hasta la fecha, continúa en seguimiento en consultas externas de cardiología, clínicamente asintomático y sin datos sugestivos de recurrencia de la enfermedad.

DIAGNÓSTICO

- Enfermedad relacionada con IgG4 localizada.
- Debut en forma de pericarditis idiopática subaguda (12/2020).
- Evolución posterior a constricción pericárdica franca condicionando por múltiples descompensaciones de insuficiencia cardiaca con fracción de eyección conservada.
- Pericardiectomía radical (03/2022) sin soporte circulatorio.
- Situación actual estable (clase funcional I/IV NYHA).

DISCUSIÓN

La enfermedad relacionada con IgG4 (IgG4-RD por sus siglas en inglés) es una enfermedad fibroinflamatoria crónica que puede afectar a múltiples órganos. Se caracteriza por niveles elevados de IgG4 en suero y una infiltración tisular densa de células plasmáticas positivas para IgG4. Las características histopatológicas clave incluyen infiltrado linfoplasmocitario, fibrosis en patrón estoriforme y flebitis obliterante. Las manifestaciones clínicas de IgG4-RD son variadas e incluyen: pancreatitis autoinmune, agrandamiento de glándulas salivales y lagrimales, fibrosis retroperitoneal, nefritis tubulointersticial, y enfermedad orbitaria, entre otras, siendo más infrecuente la afectación de otros órganos[1].

La enfermedad puede presentarse en forma masas inflamatorias simulan procesos neoplásicos. Los estudios de imagen revelan aumento de tamaño del órgano afectado o compromiso fibrosante regional. La tomografía con emisión de positrones permite detectar el aumento del metabolismo en los órganos afectados, pero no diferenciar entre las diversas etiologías con este patrón, radicando su utilidad en documentar el compromiso multiorgánico. Dentro de los hallazgos de laboratorio, es frecuente encontrar niveles séricos elevados de IgG total, IgG4 e IgE. La frecuencia de autoanticuerpos es similar

a la esperada para el grupo etario en el que se presenta. Afecta predominantemente a personas de mediana edad y mayores, con una media de edad al diagnóstico de aproximadamente 60 años. Hay una ligera predominancia masculina, con una proporción hombre:mujer de aproximadamente 8:3[2].

Aunque la IgG4 otorga el nombre a la enfermedad, los niveles séricos de esta no se encuentran elevados en la totalidad de los pacientes, en los cuales se llega a un diagnóstico por biopsia, como ocurrió en el caso que se presenta. Dependiendo de los criterios de inclusión que se empleen en el estudio, la sensibilidad de la IgG4 sérica oscila entre un 50 y un 90%, con una especificidad altamente variable y tan baja como el 60%[3].

Una IgG4 elevada puede encontrarse en casos de diversas enfermedades respiratorias, biliares, pancreatitis crónica y cirrosis. Entre las enfermedades autoinmunes, el síndrome de Sjögren, el lupus eritematoso sistémico, la artritis reumatoide, las miopatías inflamatorias y las vasculitis pueden también elevar el valor sérico de la inmunoglobulina.

Existen factores genéticos que aumentan el riesgo de desarrollar la enfermedad relacionada con IgG4. La literatura médica sugiere que ciertas variantes genéticas pueden predisponer a los individuos a esta enfermedad. Por ejemplo, se ha identificado una asociación entre IgG4-RD y ciertos alelos del complejo mayor de histocompatibilidad, como HLA-DRB1 y HLA-DQB1[4].

El tratamiento de primera línea para IgG4-RD generalmente incluye glucocorticoides, que son efectivos en la mayoría de los casos. En pacientes con enfermedad resistente a esteroides o recurrente, se puede considerar el uso de rituximab[5].

La constricción pericárdica debido a la enfermedad relacionada con igG4 (IgG4-RD) es una manifestación rara pero significativa de esta enfermedad sistémica fibroinflamatoria. En este contexto, la IgG4-RD puede presentarse como engrosamiento pericárdico significativo, derrame pericárdico recurrente y síntomas de insuficiencia cardiaca debido a la pérdida de elasticidad del pericardio[6]. Se requiere una combinación de hallazgos clínicos, serológicos (niveles elevados de IgG4), radiológicos (engrosamiento pericárdico en imágenes de TC o resonancia magnética) y patológicos (biopsia que muestra infiltración de células plasmáticas IgG4+) para su diagnóstico.

El tratamiento de primera línea incluye la pericardiectomía para aliviar la constricción, seguida de terapia con corticoides para reducir la inflamación y prevenir recurrencias[7].

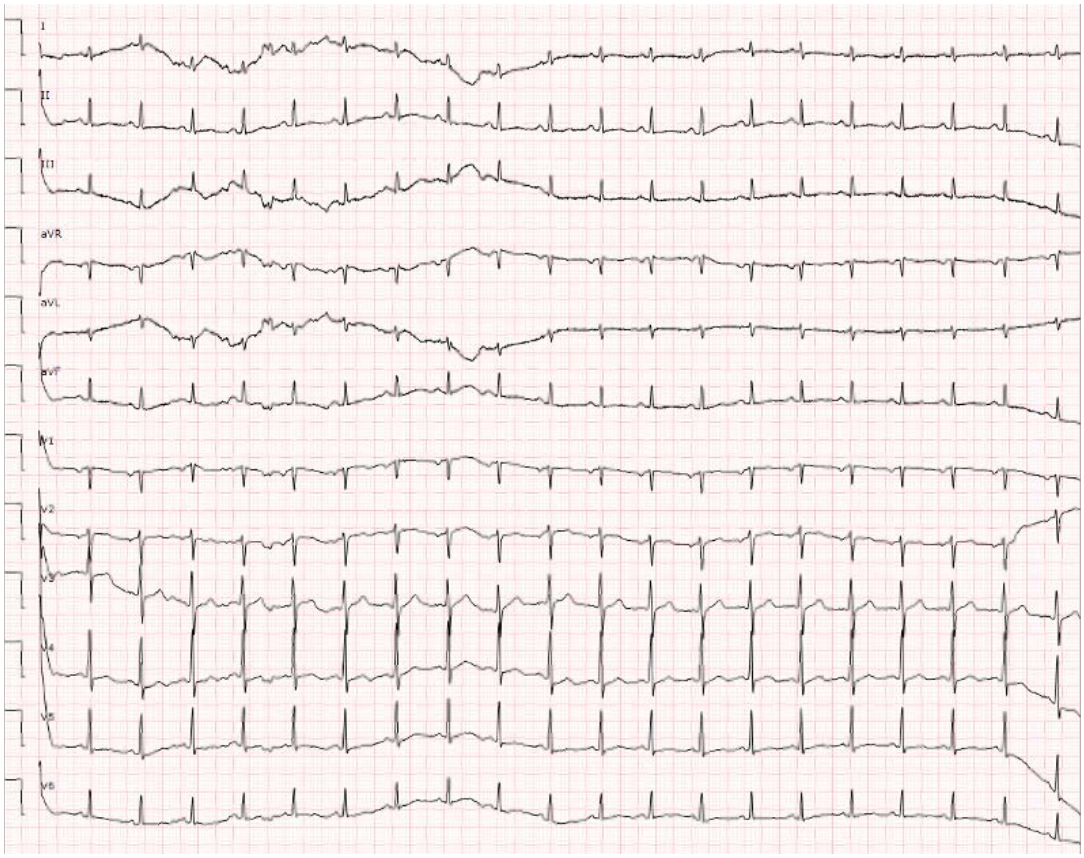

Imagen 1. ECG durante su primer ingreso con diagnóstico de pericarditis.

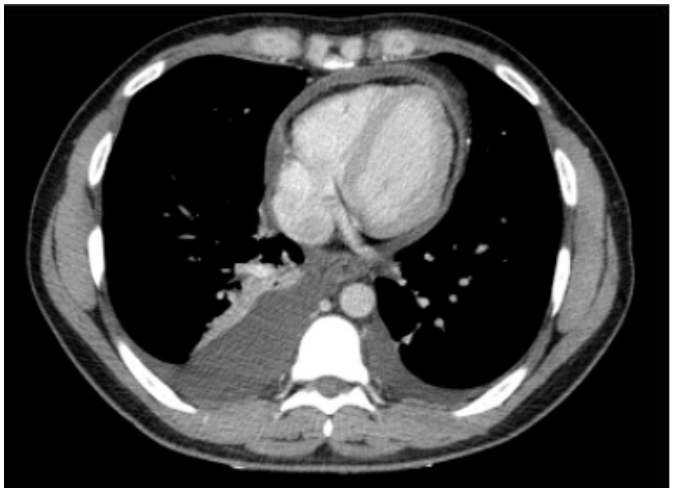

Imagen 2. TAC toracoabdominal al diagnóstico. Engrosamiento pericardio con leve derrame pericárdico asociado.

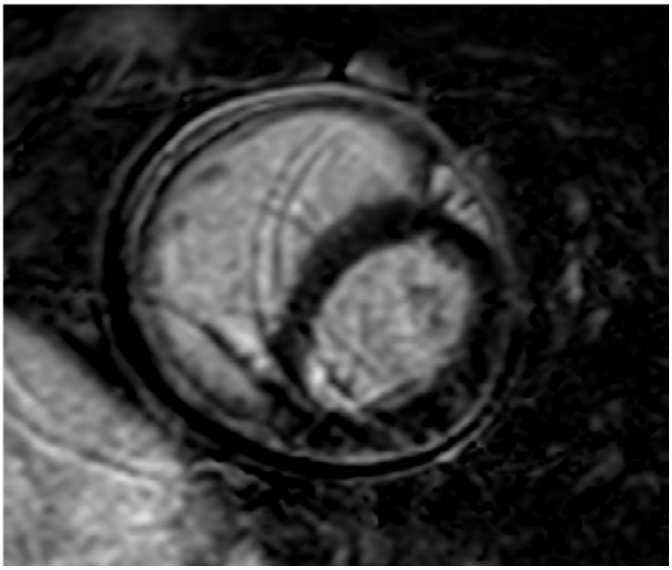

Imagen 3. Resonancia magnética cardiaca. Realce lineal pericárdico basal, sugestivo de pericarditis sin datos de miocarditis asociada.

Vídeo 1.

ETT. Proyección apical 4 cámaras durante primer ingreso. Derrame pericárdico ligero sin datos de constricción pericárdica.

Vídeo 2.

ETT. Proyección apical 4 cámaras. Realizado durante segundo ingreso, destaca importante engrosamiento pericárdico con datos indirectos sugestivos de constricción franca.

Vídeo 3.

ETT. Proyección apical 4 cámaras. Ecocardiograma de control tras pericardiectomía. Sin datos de constricción residual.

Bibliografía

1. Perugino CA, Stone JH. IgG4-related disease: an update on pathophysiology and implications for clinical care. *Nat Rev Rheumatol*. 2020;16(12):702-714. doi: 10.1038/s41584-020-0500-7.
2. Brito-Zerón P, Ramos-Casals M, Bosch X, Stone JH. The clinical spectrum of IgG4-related disease. *Autoimmun Rev*. 2014;13(12):1203-1210. doi: 10.1016/j.autrev.2014.08.013.
3. Ardila-Suarez O, Abril A, Gómez-Puerta JA. Enfermedad relacionada con IgG4: revisión concisa de la literatura. *Reumatol Clin*. 2017;13(3):160-166. doi: 10.1016/j.reuma.2016.05.009.
4. Brito-Zerón P, Ramos-Casals M, Bosch X, Stone JH. The clinical spectrum of IgG4-related disease. *Autoimmun Rev*. 2014;13(12):1203-1210. doi: 10.1016/j.autrev.2014.08.013.

[5] Yamamoto M. New strategies for the treatment of IgG4-related disease. Nihon Rinsho Meneki Gakkai Kaishi. 2016;39(6):485-490. *Japanese Journal of Clinical Immunology*. doi: 10.2177/jsci.39.485.
[6] Kasashima S, Matsumoto Y, Kawashima A, et al. Clinicopathological features of immunoglobulin G4-related constrictive pericarditis. *Cardiovasc Pathol*. 2024;72:107665. doi: 10.1016/j.carpath.2024.107665.
[7] Yanagi H, Yamazaki I, Shimizu S, et al. Constrictive pericarditis caused by immunoglobulin G4-related disease. *Ann Thorac Surg*. 2014 Mar;97(3):e71-4. doi: 10.1016/j.athoracsur.2013.10.085.

Shock cardiogénico y obstrucción dinámica: ¿miocardiopatía hipertrófica, miocardiopatía de estrés o ambas?

Carlos Coroas Pacual, Manuel Cabeza Paniagua, Pilar Santiago Setién, Elena Pérez Barquín, Miriam Rodríguez de Rivera Socorro, José M.ª de la Torre Hernández

INTRODUCCIÓN

Se trata de un caso clínico que ejemplifica el manejo del *shock* obstructivo, con una curiosa sinergia entre la miocardiopatía hipertrófica de base de la paciente y la miocardiopatía de estrés adquirida, dando lugar a un gradiente obstructivo considerablemente superior al del paciente, y en este sentido precipitando el *shock* cardiogénico. Plantea la cuestión de si realizar una coronariografía urgente como se hizo en este caso, si tratar la lesión probablemente no culpable como se hizo, así como los cuidados durante el ingreso en cuanto a tratamiento depletivo y soporte inotrópico. Además, es una oportunidad para reconsiderar si este evento modifica el riesgo de muerte súbita del paciente para su prevención según el HCM-score.

ANTECEDENTES, ENFERMEDAD ACTUAL Y EXPLORACIÓN FÍSICA

El caso clínico comienza en una guardia de cardiología en la que avisan por dolor torácico.

Se trata de un paciente varón de 61 años. Como antecedentes personales constan:

- Fumador.
- Sin factores de riesgo cardiovascular.
- Miocardiopatía hipertrófica obstructiva en seguimiento en consultas de cardiopatías familiares, con estudio genético negativo. En clase funcional I/IV NYHA. FEVI 65-70%, sin realces en la resonancia magnética y sin obstrucción del tracto de salida tras tratamiento (bisoprolol y disopiramida). Sin insuficiencia mitral ni movimiento sistólico anterior. No arritmias en Holter.
- Cefalea en racimo seguida por neurología.

Tratamiento habitual: bisoprolol 2,5 mg/12 h, disopiramida 100 mg /12 h, sumatriptán, topiramato.

Anamnesis: acude al servicio de urgencias por dolor torácico que describe como a ratos opresivo y a ratos punzante, irradiado a la espalda, de 12 horas de evolución. En su vida diaria en estos últimos meses desde la última revisión en consultas ha estado trabajando como albañil y en clase funcional I, sin cuadros sincopales, sin dolor torácico y sin disnea. Durante la noche, coincidiendo con el dolor, comenzó a presentar disnea de mínimos esfuerzos y ortopnea. Sin episodios de palpitaciones. Sin fiebre ni síndrome infeccioso reciente, con algo de tos sin expectoración. Afirma buen cumplimiento del tratamiento excepto la última noche. No refiere acontecimientos estresantes o emocionalmente impactantes recientes.

Presión arterial 90/50 mmHg, frecuencia cardiaca 90 lpm. Regular estado general, taquipnea en reposo. Soplo sistólico en foco mitral, aumenta con Valsalva. No edemas en miembros inferiores. No ingurgitación yugular. Crepitantes bibasales.

PRUEBAS COMPLEMENTARIAS

- Analítica: pH arterial 7,49, pCO2 arterial 27 mmHg, pO2 arterial 116 mmHg. Lactato arterial 1,4. Creatinina sérica 1,15 mg/dl. Filtrado glomerular estimado (CKD-EPI) 68 ml/min/1,73 m^2. Sodio sérico 141 mEq/l. Troponina I ultrasensible sérica 1512 ng/l. Proteína C reactiva en mg/dl 1,6 mg/dl. INR 1,21. Leucocitos 15,5. Hemoglobina 16,9. Plaquetas 205.
- ECG (imagen 1): en RS con QS anterior conocido (ahora más marcado en v2 donde eleva el ST de forma no significativa, sin descenso especular) y T negativa de forma generalizada, con QTc inicialmente normal.
- Radiografía de tórax (imagen 2): con patrón alveolo intersticial sugestivo de sobrecarga hídrica.
- Ecocardiograma transtorácico (vídeo 1): aurícula izquierda de tamaño normal. Ventrículo izquierdo (VI) no dilatado con HVI grave de predominio septal (20 mm). Disfunción moderada-grave del VI con alteraciones segmentarias de la cara anterior, septo anterior medioventricular y casquete apical. Ventrículo derecho no dilatado con función normal. Insuficiencia tricuspídea leve que permite estimar PAPS de 35 mmHg + PVC. Vena cava inferior no dilatada. Insuficiencia mitral (IM) en rango leve-moderado con SAM. Gradiente obstructivo de hasta 72 mmHg (imagen 3) que se evidencia en este contexto con Valsalva. Válvula aórtica trivalva funcionalmente normal. Ausencia de derrame pericárdico. Aorta ascendente visualizada de 31 mm.

EVOLUCIÓN CLÍNICA

Dada la persistencia del dolor torácico a pesar de las horas de evolución, decidimos ingresar al paciente en la unidad coronaria para estabilización inicial y cateterismo urgente.

Iniciamos ventilación mecánica no invasiva con oxigenoterapia de alto flujo. Se canalizan la arteria radial izquierda y la vena central yugular izquierda debido a la situación de *shock* incipiente. Suspendemos la disopiramida e iniciamos perfusión de esmolol con idea de intentar reducir el gradiente intraventricular. También se inician dosis altas de furosemida intravenosa (80 mg endovenosos iniciales) y con ello se consigue una diuresis de 1 litro antes del traslado a hemodinámica.

En el laboratorio de hemodinámica, el paciente comenzó a presentar deterioro hemodinámico, con taquicardia sinusal a 130 lpm y presión arterial de 65/40 mmHg. Fue necesario entonces iniciar norepinefrina a dosis de 0,6 mcg/kg/min para conseguir estabilidad, tras lo cual se realizó angiografía, que mostró una arteria descendente anterior sin lesiones (imagen 4), con una primera diagonal que evidenciaba lesiones graves y ninguna otra lesión en el árbol coronario. También se realizó ventriculografía (vídeo 2), que mostró una extensa acinesia apical.

Se decidió tratar la diagonal con balón liberador de fármaco, pero se produjo una disección durante el procedimiento, por lo que fue necesario asociar un *stent* farmacoactivo.

Durante las horas siguientes, el paciente evoluciona favorablemente sin incidencias, lo que permite la disminución progresiva de la noradrenalina durante los siguientes tres días, la desescalada de furosemida a administración oral tras un balance negativo de 4 litros y la introducción del bisoprolol que tomaba habitualmente tras suspender el esmolol.

Se decide el alta hospitalaria tras cuatro días en UCI, considerándose que el evento fue lo suficientemente relevante como para reestratificar el riesgo de muerte súbita. Por lo tanto, se decide el alta domiciliaria con revisión precoz en consultas de cardiología y actualización de pruebas complementarias (ecocardiograma transtorácico de control, Holter y resonancia magnética cardiaca).

Ha recuperado función ventricular en el seguimiento y está pendiente de reestratificación del riesgo de muerte súbita.

DIAGNÓSTICO

El diagnóstico inicial y por lo tanto en base al que trabajamos durante el caso clínico es el siguiente:

- Síndrome coronario agudo sin elevación del segmento ST (IAMSEST), con alteraciones segmentarias en el territorio de la arteria descendente anterior que condicionan disfunción ventricular moderada-grave.
- Insuficiencia cardiaca aguda secundaria, y situación de *shock* cardiogénico SCAI estadio B por gradiente obstructivo grave.
- Miocardiopatía obstructiva hipertrófica con obstrucción grave actual y SAM, de componente mixto, por síndrome coronario agudo y cumplimiento terapéutico errático (24 horas sin toma de medicación).

Después del cateterismo, se asoció el diagnóstico de cardiopatía isquémica crónica con enfermedad arterial coronaria monovaso, con lesión grave en diagonal NO responsable del cuadro clínico.

Por ello, se asumió como miocardiopatía de estrés como agravante de una miocardiopatía hipertrófica de base.

DISCUSIÓN

El reconocimiento rápido del *shock* cardiogénico por obstrucción del tracto de salida es fundamental dado el rápido deterioro hemodinámico que puede causar. Los pacientes con miocardiopatía hipertrófica, debido a su afección subyacente, presentan un mayor riesgo de desarrollar *shock* cardiogénico. En este sentido, es importante asociar un tratamiento que a veces puede resultar contraproducente, y de ahí la importancia de reconocer y tratar esta situación, ya que son los betabloqueantes los fármacos que han asociado mayor reducción del gradiente intraventricular y por ello en este caso podríamos esperar una mejoría de la obstrucción dinámica. Dada la situación de insuficiencia cardiaca establecida, decidimos utilizar el esmolol por su corta vida media.

Ante la sospecha de un síndrome coronario agudo con dolor persistente, es crucial considerar un cateterismo urgente para aclarar el diagnóstico. Sin embargo, dado el importante componente de insuficiencia cardiaca y *shock* cardiogénico en este caso, consideramos importante invertir tiempo en la optimización hemodinámica, iniciar tratamiento depletivo y asegurar la oxigenoterapia y las vías arteriales y venosas centrales para afrontar el procedimiento con garantías. Esta situación ejemplifica bien la posibilidad de aprovechar el tiempo hasta que llega el hemodinamista de cara a preparar al paciente y optimizarlo para que afronte el procedimiento en las mejores condiciones posibles. De hecho, a pesar de esto, aunque pudo tolerar el decúbito con la ventilación mecánica no invasiva; el paciente presentó varios baches hipotensivos que obligaron a inicio de vasopresores.

El tratamiento de la lesión diagonal, que presumiblemente no fue responsable de la afección (al menos en gran medida), es controvertido. Mirando en retrospectiva el caso, se podría haber esperado a completar la revascularización en situación más estable, ya que era un vaso de escaso calibre en comparación con el cuadro que presentaba y que por tanto no justificaba la clínica. Además, dicha arteria presentaba un flujo TIMI 3, de modo que no era previsible gran isquemia derivada de la demora en el tratamiento.

Por último, en todos los pacientes con miocardiopatía hipertrófica que presenten un evento clínico mayor, se debe reestratificar el riesgo de muerte súbita y actualizar la batería de pruebas. En este sentido, a este paciente se planteó repetir toda la batería de pruebas de estratificación en unas semanas. La resonancia magnética, además de darnos información en cuanto a la FEVI y datos de posible riesgo de muerte súbita (realce, aneurismas, etc.), nos aporta información en cuanto al evento presentado, de tal forma que, si se resolviese completamente la función ventricular y sin realces, podríamos asumir con bastante certeza la miocardiopatía de estrés.

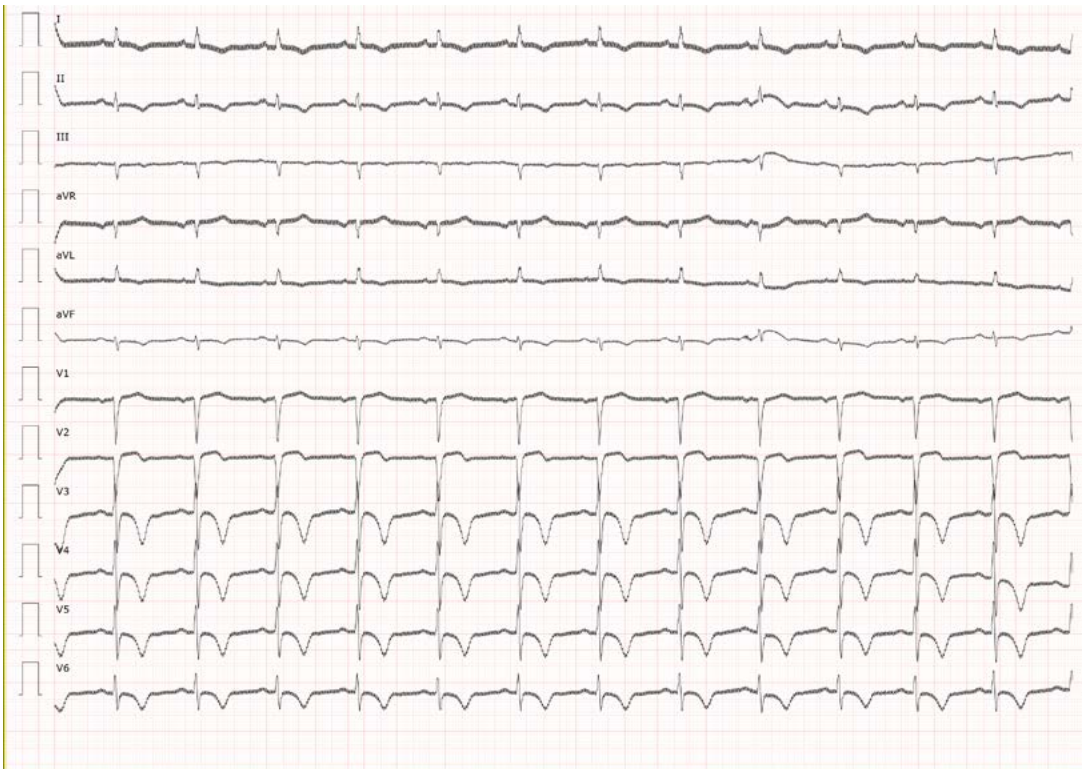

Imagen 1. Electrocardiograma donde se evidencia elevación del ST v1-v2 y T negativas profundas en precordiales.

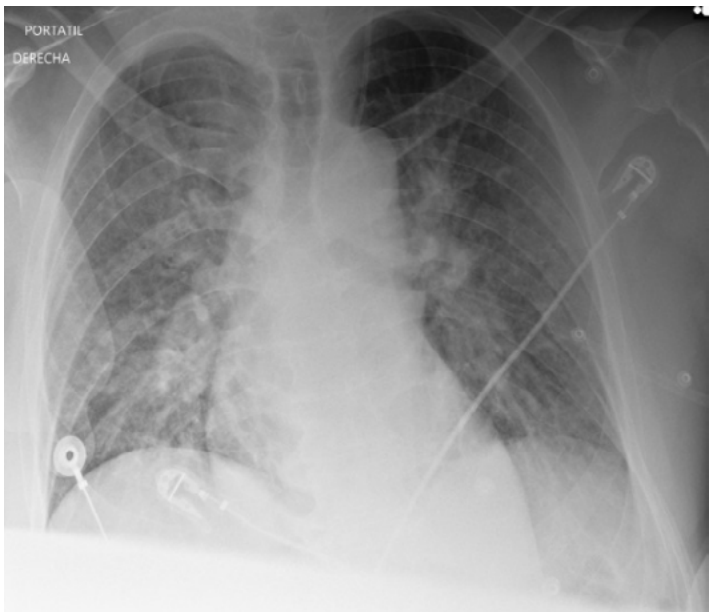

Imagen 2. Radiografía de tórax en la que se ve el estado congestivo pulmonar.

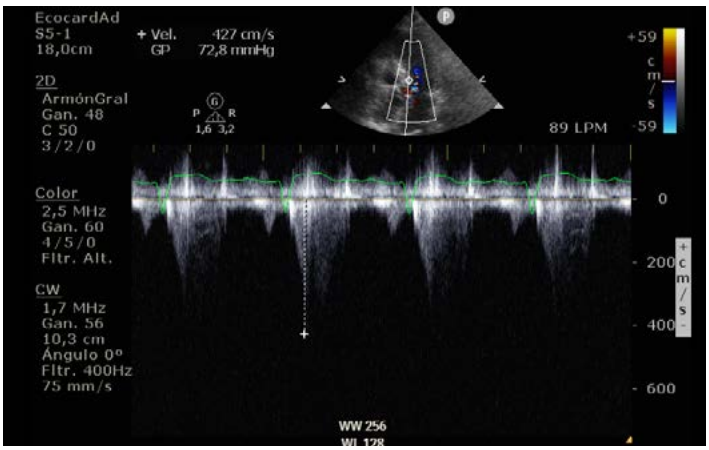

Imagen 3. Se evidencia el gradiente obstructivo con Valsalva

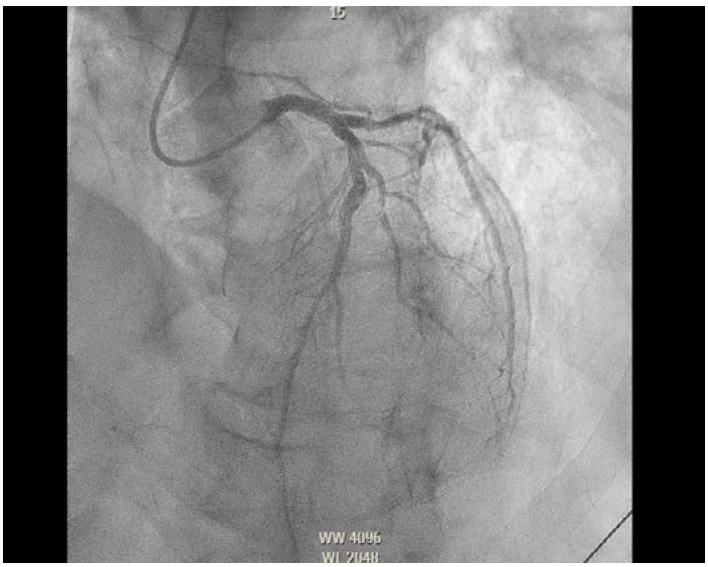

Imagen 4. Coronariografía diagnóstica sin lesiones que justifiquen el extenso territorio afecto.

Vídeo 1.

Ecocardiograma donde se aprecia disfunción VI con alteraciones segmentarias apicales.

Vídeo 2.

Ventriculografía compatible con miocardiopatía de estrés, con acinesia de todos los segmentos apicales.

Bibliografía

1. McDonagh TA, Metra M, Adamo M, et al. 2021 ESC Guidelines for the diagnosis and treatment of acute and chronic heart failure. *Eur Heart J* 2021;42:3599–3726.
2. Elena Arbelo, Alexandros Protonotarios, Juan R. Gimeno, et al. 2023 ESC Guidelines for the management of cardiomyopathies. *Eur Heart J* 2023 Oct 1;44(37):3503-3626. doi: 10.1093/eurheartj/ehad194.
3. Steve R. Ommen, Carolyn Y. Ho, Irfan M. Asif, et al. 2024 AHA/ACC/AMSSM/HRS/PACES/SCMR Guideline for the Management of Hypertrophic Cardiomyopathy: A Report of the American Heart Association/American College of Cardiology Joint Committee on Clinical Practice Guidelines. *Circulation*. Volume 149, Issue 23, 4 June 2024; Pages e1239-e1311.
4. Keegan MT, Sinak LJ, Nichols DA, et al. Dynamic left ventricular outflow tract obstruction in acute coronary syndromes. *Mayo Clin Proc*. 2000;75:216–217.
5. Sherrid MV, Riedy K, Rosenzweig B, et al. Distinctive hypertrophic cardiomyopathy anatomy and obstructive physiology in patients admitted with Takotsubo Syndrome. *Am J Cardiol*. 2020;125:1700–1709.
6. Robert A Byrne, Xavier Rossello, J J Coughlan, et al 2023 ESC Guidelines for the management of acute coronary syndromes. *Eur Heart J* 2023 Oct 12;44(38):3720-3826. doi: 10.1093/eurheartj/ehad191.

Más allá del ictus: descubriendo la miocardiopatía oculta

Elena Alarcia Salas, María Fumanal Gracia, Cristina Álvarez Marco, Olalla Arias García, Pablo Revilla Martí

INTRODUCCIÓN

Presentamos el caso de un paciente joven que debuta con un ictus isquémico agudo secundario a una enfermedad miocárdica en la que la imagen y la genética van a ser piezas fundamentales para su diagnóstico.

ANTECEDENTES, ENFERMEDAD ACTUAL Y EXPLORACIÓN FÍSICA

Antecedentes

- Sin alergias medicamentosas conocidas.
- Factores de riesgo cardiovascular: hipertensión arterial, dislipemia, hiperLpa, fumador.
- Antecedentes cardiológicos: fue remitido a cardiología por electrocardiograma patológico (signos de hipertrofia ventricular izquierda). Se realizó ecocardiograma transtorácico con hipertrofia apical y función sistólica del ventrículo izquierdo límite (Fracción de eyección del ventrículo izquierdo (FEVI): 50 %) con acinesia inferior y aneurisma ventricular inferobasal. Dados dichos hallazgos se realizó coronariografía que mostró oclusión crónica en coronaria derecha media no susceptible de revascularización.

Tratamiento habitual: omeprazol 20 mg 1 comprimido en desayuno; doxasozina 4 mg 1 comprimido en cena; rosuvastatina 20 mg 1 comprimido en cena, ezetimiba 10 mg 1 comprimido en cena, ácido acetilcisteína 100 mg 1 comprimido en comida.

Enfermedad actual

Varón de 42 años que acude al servicio de urgencias por clínica de inestabilidad.

El paciente refiere cefalea brusca intensa de más de 5 horas de evolución acompañado de vómitos y disartria de forma progresiva. Ante sospecha de ictus, se realiza una tomografía computarizada (TC) cerebral urgente sin signos sugerentes de sangrado ni otras alteraciones radiológicas significativas.

Con sospecha de accidente cerebrovascular isquémico y desestimando tratamiento fibrinolítico por tiempo de evolución (> de 4 horas) el paciente ingresa en la unidad de ictus.

Exploración física

- Constantes: tensión arterial 182/98 mmHg, frecuencia cardiaca 90 lpm, saturación basal de oxígeno: 97%. Afebril.
- Consciente y orientado, eupneico en reposo. Buena perfusión distal.

- Auscultación cardiaca: rítmico a 90 lpm sin soplos.
- Auscultación pulmonar: normoventilación.
- Abdomen: blando, depresible, no doloroso a la palpación, sin masas ni megalias. Sin signos de irritación peritoneal. Ruidos hidroaéreos presentes.
- Miembros inferiores: ausencia de edemas.
- Neurológica: Glasgow 15. No déficit campimétrico. Nistagmo horizonto-rotatorio en dextroversión y levoversión de la mirada. Disartria inteligible. Ausencia de reflejo nauseoso, impresiona de descenso bilateral del velo del paladar. Resto de pares craneales normales. No déficit sensitivo-motor. Dismetría dedo-nariz y talón-rodilla bilateral de predominio derecho. Reflejo cutáneo plantar flexor derecho e indiferente izquierdo. NIHSS 4.

PRUEBAS COMPLEMENTARIAS

- Analíticas:
  - En urgencias: bioquímica: glucosa 141 mg/dl, sodio 132 mEq/l, resto sin alteraciones significativas. Hemograma: 15,1 g/dl, leucocitos 14500/mm^3 (N89,6%), plaquetas 250000/mm^3. Coagulación: sin alteraciones significativas
  - Durante el ingreso: bioquímica: glucosa 85 mg/dl, Hb glicada 5,4%, creatinina 0,77 mg/dl, colesterol total 221 mg/dl, LDL 160, mg/dl, HDL 36 mg/dl, lipoproteína A 160, TSH 1,37 UI/ml. Hemograma: VSG 21 mm, Hb 14,4 g/dl, Hto 41,6%, plaquetas 256000/mm^3. Vit B12 221 pg/ml, ácido fólico 3,76 ng/ml. Coagulación: dímero D 241ug/l. Autoinmunidad: anticardiolipina negativos, FR 20 UI/ml. Serologías agentes neurotropos negativas.
- TC craneal (en urgencias): se realiza estudio TC cerebral, y estudio TC-perfusión y angio-TC de troncos supraaórticos, sin y tras la administración de contraste intravenoso, con cortes desde aorta hasta vértex: línea media centrada con simetría ventricular. Aislados focos puntiformes hipodensos capsulobasales y troncoencefálicos, atribuibles a infartos lacunares. Placas de ateroma calcificadas en carótidas. Tras la administración de contraste intravenoso se rellena bien el árbol vascular, observándose mínima dilatación de los trayectos arteriales de manera generalizada y como hallazgo poco concluyente, existiendo además ligera elongación de algunos trayectos vasculares. No se aprecian signos sugerentes de sangrado ni otras alteraciones radiológicas significativas. El estudio de perfusión resulta anodino.
- Resonancia magnética cerebral (durante el ingreso): no se visualiza restricción difusión hídrica que sugieran lesiones isquémicas agudas ni subagudas. Se visualiza en hiperintensidad T2 centro protuberancial con pérdida de señal en secuencia FLAIR con hiperintensidad periférica por gliosis, en relación con lesiones lacunares isquémicas crónicas protuberanciales. Se visualizan también lagunas no confluyentes de hiperseñal T2, en sustancia blanca subcortical compatible con origen isquémico crónico dependiente de pequeño vaso. Cabe reseñar la presencia de al menos 5 lesiones hiperintensas en sustancia blanca periventricular con eje mayor perpendicular a plano ependimario que por su morfología sugiere la posibilidad de enfermedad desmielinizante, a correlacionar con la sospecha clínica y otros parámetros analíticos. Quiste del *septum pellucidum* como variante anatómica. Espacios subaracnoideos de convexidad y cisternas sin alteraciones. Línea media centrada. Transición craneovertebral sin alteraciones. Área selar sin alteraciones.
- Electrocardiograma (ECG):
  - Durante el ingreso (imagen 1): ritmo sinusal a 87 lpm, PR 170 ms, bloqueo incompleto de rama izquierda, criterios de hipertrofia ventricular izquierda.
  - En consulta durante el seguimiento (imagen 2): ritmo sinusal a 72 lpm. PR 180 ms. QRS 114 ms. Criterios de crecimiento ventricular izquierdo.
- Radiografía de tórax al ingreso: silueta cardiaca y vasculatura pulmonar mal valoradas por las condiciones del estudio. Hipoventilación de bases pulmonares con atelectasia laminar basal izquierda. No se observan otras alteraciones parenquimatosas ni pleurales de evolución aguda.

- Ecocardiograma transtorácico (ETT):
  - En el ingreso (vídeo 1 y 2): ventrículo izquierdo gravemente dilatado (diámetro telediastólico de 69 mm), con hipertrabeculación lateral (media y apical; relación no compactación/compactación (NC/C) mayor de 2) Disfunción sistólica grave (FEVI: 25 %) No trombos intracavitarios. Moderada dilatación de aurícula izquierda. Ventrículo derecho de tamaño y función sistólica normales. Sin alteraciones valvulares significativas. No hipertensión pulmonar. Raíz aórtica de tamaño normal. No derrame pericárdico.
  - Al año del alta (vídeo 3 y 4): ventrículo izquierdo gravemente dilatado. Espesor parietal normal con aumento de masa miocárdica. Presenta hipertrabeculación significativa en segmentos laterales medio-apicales. Función sistólica moderadamente reducida (FEVI 39%) con asimetrías segmentarias: acinesia de los segmentos inferiores basal y medio y del segmento inferoseptal basal; así como hipocinesia del segmento inferior apical. Se revisan imágenes de estudio previo confirmándose franca mejoría de la contractilidad. No se observa trombo intracavitario. El ventrículo derecho es normal respecto al tamaño y función. Sin valvulopatías significativas. La raíz aórtica es de tamaño normal. No existe derrame pericárdico.
- Resonancia magnética cardiaca (RMC):
  - Al año del alta (imagen 3): ventrículo izquierdo gravemente dilatado y con aumento de la masa miocárdica, FEVI 32% con acinesia en segmentos inferiores basales y medios. Hipertrabeculación medioapical sin claros signos de no compactación (15% masa). Realce tardío de gadolinio (RTG) subendocárdico del 50% en segmentos inferior medio e inferoseptal basal, y transmural inferior basal. Hipertrabeculación medioapical. Ventrículo derecho no dilatado con fracción de eyección conservada sin alteraciones segmentarias de la contractilidad. Aurículas no dilatadas. Raíz aórtica, unión sinotubular y aorta ascendente proximal no dilatadas. No se observa derrame pericárdico. Pericardio sin engrosamientos.
  - En el seguimiento en consulta (imagen 4): ventrículo izquierdo no dilatado. Aumento de trabeculación de predominio apical, con criterios límite para no compactación (2.3 NC/C). FEVI conservada. Acinesia de segmentos basales y medios de cara inferolateral. Ventrículo derecho no dilatado con fracción de eyección conservada sin alteraciones segmentarias de la contractilidad. Aurículas no dilatadas. Raíz aórtica, unión sinotubular y aorta ascendente proximal no dilatadas. No se observa derrame pericárdico. Pericardio sin engrosamientos.
- Test genético: portador de variante probablemente patogénica (VPP) en PRDM16 p.Ser52Profs*81 c.154delT.

EVOLUCIÓN CLÍNICA

El paciente ingresa en la unidad de ictus debido a la sintomatología presentada. Evoluciona favorablemente durante el ingreso, con mejoría progresiva de la focalidad inicial persistiendo únicamente al alta sensación subjetiva de inestabilidad. Se realizó resonancia magnética cerebral en la que se apreciaba lesiones de hiperseñal compatibles con origen vascular isquémico por lo que la orientación diagnóstica fue de infarto cerebral de la circulación posterior (POCI) derecho de probable origen cardioembólico.

Dentro del estudio de etiología en paciente joven con ictus, se solicitó valoración por parte de cardiología. Se realiza ECG (imagen 1) en el que se observa signos de hipertrofia ventricular izquierda y ecocardiograma transtorácico (vídeos 1 y 2) que evidenció una disfunción sistólica grave del ventrículo izquierdo con criterios de no compactación de predominio en ápex y regiones adyacentes (septales y laterales) sin imagen de trombo intraventricular. Ante dichos hallazgos se inicia anticoagulación con rivaroxabán, se ajusta el tratamiento farmacológico para la disfunción sistólica y se remite al paciente al alta a consulta de cardiopatías familiares.

Durante el seguimiento en dicha consulta se realizó RMC (imagen 3) que mostró un ventrículo izquierdo gravemente dilatado con FEVI 32% e hipertrabeculación medioapical aunque sin signos claros de no compactación (15% masa). Se solicitó estudió genético con el siguiente resultado: VPP heterocigosis del gen PRDM16. Esta alteración genética dada su relación con la fenocopia de hipertrabeculación del ventrículo izquierdo ha sido clave para el diagnóstico del paciente y el manejo del mismo.

El paciente ha permanecido asintomático desde el punto de vista cardiovascular y sin nuevos eventos neurológicos. Cabe destacar que ha presentado recuperación de la fracción de eyección como se observa en la última RMC (imagen 4) tras optimizar el tratamiento neurohormonal en las sucesivas visitas.

DIAGNÓSTICO

- Miocardiopatía no dilatada con disfunción sistólica del ventrículo izquierdo grave posteriormente recuperada. Hipertrabeculación sin criterios de no compactación.
- Evento cardioembólico previo. POCI derecho.
- Síndrome coronario crónico. Enfermedad arterial coronaria de un vaso. Oclusión crónica de coronaria derecha no susceptible de revascularización (sin viabilidad).

DISCUSIÓN

La hipertrabeculación excesiva del ventrículo izquierdo describe un fenotipo que se caracteriza por trabéculas prominentes del ventrículo izquierdo. Encontramos un miocardio en el que se diferencian dos capas: una capa trabecular agrandada y una capa compactada más delgada. Su prevalencia ha aumentado gracias a los avances en la imagen cardiaca. Anteriormente a la publicación de las guías ESC sobre el manejo de las miocardiopatías, se acuñaba el término "ventrículo izquierdo no compactado" puesto que se consideraba una miocardiopatía. Sin embargo, dado que se ha observado que puede ocurrir de forma aislada o en asociación con otras anomalías como la hipertrofia ventricular o la dilatación, se considera un rasgo fenotípico y se prefiere el término de hipertrabeculación[1].

La presentación clínica de este rasgo depende de etiología subyacente. Dado el amplio abanico de enfermedades asociadas con el fenotipo, las manifestaciones clínicas pueden ser desde inexistentes hasta arritmias, insuficiencia cardiaca o tromboembolismos como en el caso que presentamos. Se ha reportado tasas de eventos embólicos del 13 al 24%. Se cree que está relacionado con el bajo flujo del ventrículo izquierdo por el tejido hipertrabeculado lo que aumenta la formación de trombos intraventriculares[2,3].

Actualmente, el diagnóstico se basa en la imagen cardiaca; aunque los criterios para la hipertrabeculación siguen siendo objeto de debate y no existe un consenso sobre los criterios diagnósticos. La resonancia magnética cardiaca debido a su capacidad de resolución espacial cobra importancia para el diagnóstico, por lo que si el cociente de tejido no compactado con tejido compactado es superior a 2,3 hablaríamos de hipertrabeculación[2].

El análisis genético puede ser de ayuda para el diagnóstico y para comprender mejor la relación de genotipo-fenotipo que se da en esta patología. Recientes metaanálisis describen tres tipos de genes implicados en la hipertrabeculación del ventrículo izquierdo: genes asociados con otras miocardiopatías, (principalmente son genes sarcoméricos); genes que causan distintas afecciones cardiacas y sindrómicas en las que la hipertabeculación puede ocurrir; y genes que se asocian únicamente con la hipertrabeculación asilada[4].

En cuanto al primer grupo, encontramos las variantes truncadas en *TTN* y *MYBPC3*, o las variantes sin sentido en *MYH7* en las que encontramos la fenocopia de hipertrabeculación, pero cuya enfermedad subyacente en la miocardiopatía dilatada o hipertrofica. En relación con el segundo grupo, se han descrito fenotipos combinados de hipertrabeculación y arritmias para variantes específicas en dos genes: *RYR2* y *HCN4*; e hipertrabeculación con enfermedades sincrónicas como los siguientes genes: *DMD* (distrofia muscular de Becker/Duchenne), *DMPK* (distrofia miotónica 1), *LAMP2* (enfermedad de Danon), entre otros. Por último, hay varios genes que parecen ser responsables de la hipertrabeculación de forma aislada. Se trata de variantes truncadas en *MYH7, PRDM16* y *ACTN2*[4,5]. En el caso que presentamos, el paciente que presenta alteración genética en concreto en el gen *PRDM16*, presentando el fenotipo de hipertrabeculación sin de momento otra afección subyacente.

Este caso pone de manifiesto que la hipertrabeculación del ventrículo izquierdo es un fenotipo complejo, con una cínica variada y que en muchas ocasiones la primera manifestación no es cardiológica. Consideramos que la genética va a jugar un papel fundamental siendo el conocimiento del genotipo especifico en estos pacientes útil para diagnosticar si existe o no otra enfermedad subyacente.

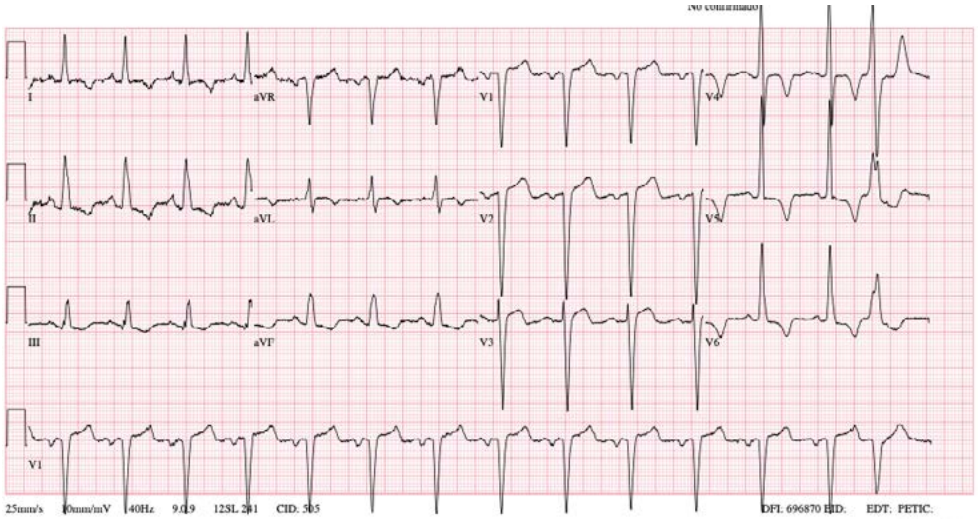

Imagen 1. ECG realizado en urgencias: ritmo sinusal a 87 lpm, PR 170 ms, bloqueo incompleto de rama izquierda, criterios de hipertrofia ventricular izquierda.

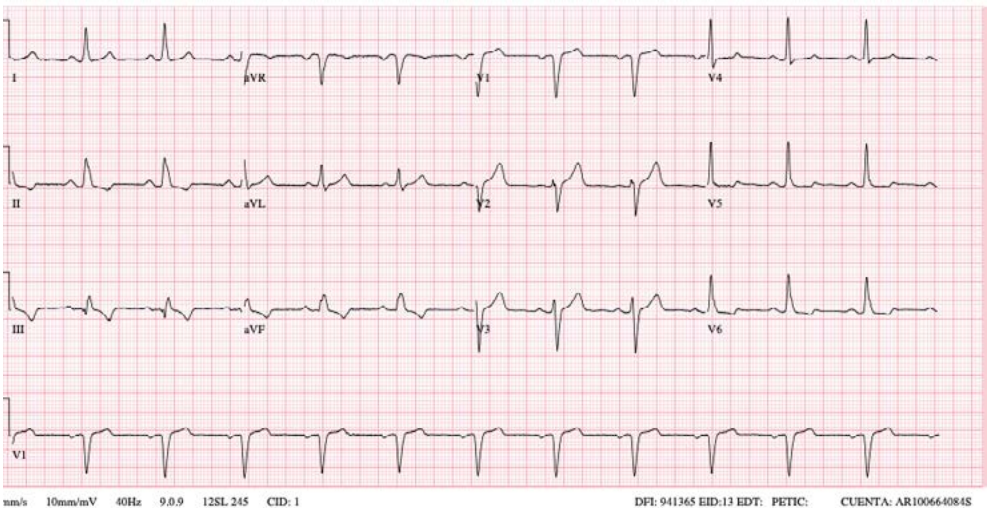

Imagen 2. ECG en el seguimiento en consultas: ritmo sinusal a 72 lpm. PR 180 ms. QRS 114 ms. Criterios de crecimiento ventricular izquierdo.

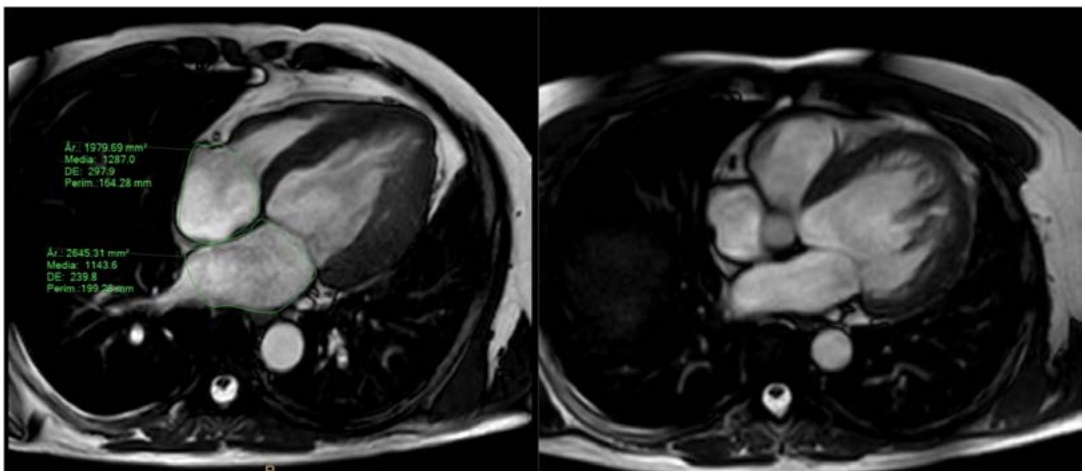

Imagen 3. RMC inicial. Ventrículo izquierdo gravemente dilatado y con aumento de la masa miocárdica. Hipertrabeculación medioapical sin claros signos de no compactación (15% masa).

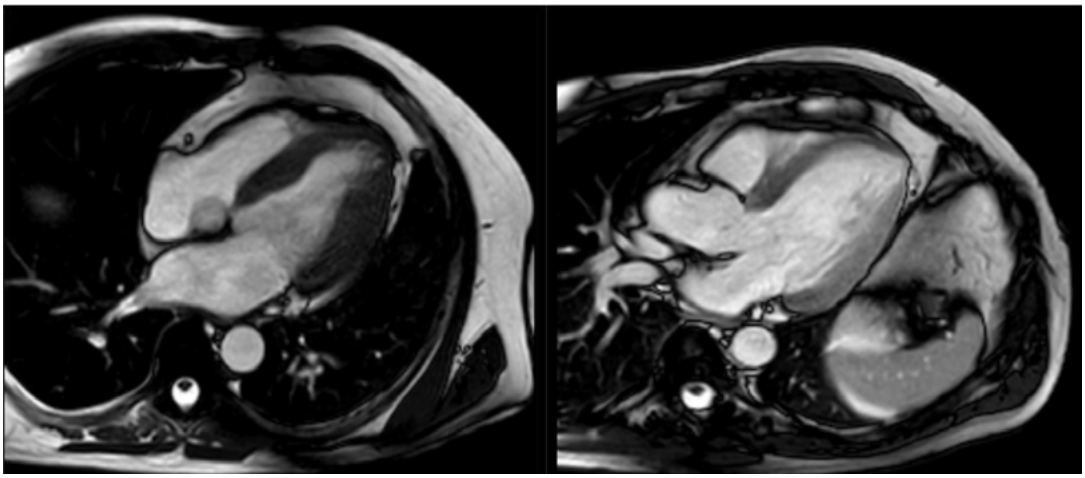

Imagen 4. RMC en el seguimiento en consulta. Ventrículo izquierdo no dilatado. Aumento de trabeculación de predominio apical, con criterios límite para no compactación. (2.3 NC/C). FEVI conservada.

Vídeo 1.

Ecocardiograma transtorácico en el ingreso. Plano 4 cámaras. Ventrículo izquierdo gravemente dilatado, con hipertrabeculación lateral (media y apical). Disfunción sistólica grave (FE 25%).

Vídeo 2.

Ecocardiograma transtorácico en el ingreso. Plano 2 cámaras. Ventrículo izquierdo gravemente dilatado con hipertrabeculación lateral (media y apical). Disfunción sistólica grave (FE 25%).

Vídeo 3.

Ecocardiograma transtorácico en el seguimiento en consultas. Plano 4 cámaras. Hipertrabeculación significativa en segmentos laterales medio-apicales. Función sistólica moderadamente reducida (FEVI BP 39%).

Vídeo 4.

Ecocardiograma transtorácico en el seguimiento en consulta. Ecocontraste. Hipertrabeculación significativa en segmentos laterales medio-apicales. No se observa trombo intracavitario.

Bibliografía

1. Grasso M, Bondavalli D, Vilardo V, et al. The new 2023 ESC guidelines for the management of cardiomyopathies: a guiding path for cardiologist decisions. *Eur Heart J Suppl*. 2024 Apr 17;26(Suppl 1):i1-i5. doi: 10.1093/eurheartjsupp/suae002. eCollection 2024 Apr.
2. Adabifirouzjaei, F., Igata, S., & DeMaria, A. N. (2021). Hypertrabeculation; a phenotype with heterogeneous etiology. *Progress in Cardiovascular Diseases*, 68, 60–69.
3. B.C. Weiford, V.D. Subbarao, K.M. Mulhern. Noncompaction of the ventricular myocardium. *Circulation*. Volume 109, Issue 24, 22 June 2004; Pages 2965-2971.
4. Walsh, R. The Trouble with Trabeculation: How Genetics Can Help to Unravel a Complex and Controversial Phenotype. *J. of Cardiovasc. Trans. Res*. 16, 1310–1324 (2023).
5. Kramer RJ, Fatahian AN, Chan A, et al. PRDM16 Deletion Is Associated With Sex-dependent Cardiomyopathy and Cardiac Mortality: A Translational, Multi-Institutional Cohort Study. *Circ Genom Precis Med*. 2023 Aug;16(4):390-400. doi: 10.1161/CIRCGEN.122.003912. Epub 2023 Jul 3. PMID: 37395136; PMCID: PMC10528350.

Dos formas de muerte súbita relacionadas con la fibrilación auricular

Carlos Rodríguez Carneiro, Clara Ugueto Rodrigo, Guillermo Pablo de la Osa Hernández, Adrián Martínez Roca, Joaquín Vila García

INTRODUCCIÓN

El número de pacientes que ingresan por parada cardiorrespiratoria de etiología cardiológica en las unidades de cuidados agudos cardiológicos es cada vez mayor. Su pronóstico ha mejorado gracias a la superespecialización en cardiología y a la mejora del conocimiento del síndrome posparada cardiaca. La etiología más frecuente es el síndrome coronario agudo y cada vez existen protocolos más consolidados sobre el manejo óptimo terapéutico tanto médico como invasivo; sin embargo, ¿estamos familiarizados con el manejo de causas de muerte súbita de origen cardiológico poco frecuentes?

ANTECEDENTES, ENFERMEDAD ACTUAL Y EXPLORACIÓN FÍSICA

- Exfumador. Sin otros antecedentes personales ni familiares de interés.
- Trabajador en oficina como administrativo.
- Deportista de moderada intensidad.

PRUEBAS COMPLEMENTARIAS

- Electrocardiograma (ECG) al ingreso: ritmo sinusal con respuesta ventricular a unos 70 lpm, PR normal, QRS límite, con onda delta presente positiva en derivaciones precordiales derechas y cara lateral alta, negativa en cara inferior, onda Q inferior con ondas T negativas en las mismas derivaciones, onda R monofásica en V2-V3 con ondas T picudas en las mismas derivaciones.
- Ecocardiograma transtorácico al ingreso (vídeo 1): ventrículo izquierdo ligeramente hipertrófico, no dilatado, con función sistólica global en el límite inferior de la normalidad (FEVI bp 52%). Hipocinesia de los segmentos basales y medios de las caras inferior e inferolateral, con contractilidad conservada del resto de segmentos. Función diastólica normal para la edad del paciente. Ventrículo derecho no dilatado, con función sistólica global conservada (TAPSE 22 mm, onda S' 11,2 cm/s). Aurícula izquierda ligeramente dilatada (36 ml/m^2). Aurícula derecha no dilatada. Sin valvulopatías significativas. Insuficiencia tricuspídea leve que permite estimar PSAP <30 mmHg. Sin signos indirectos de hipertensión pulmonar.
- ECG tras la extubación: taquicardia sinusal con respuesta ventricular a unos 140 lpm, PR normal, QRS límite, con onda delta presente positiva en derivaciones precordiales derechas y cara lateral alta, negativa en cara inferior, onda Q inferior con ondas T negativas en las mismas derivaciones, onda R monofásica en V2-V3 con ondas T picudas en las mismas derivaciones. En definitiva, persistencia de la preexcitación durante la taquicardia sinusal; así como de las alteraciones sugestivas de isquemia.
- ECG durante *shock* profundo: taquiarritmia irregular, de QRS ancho (anchura variable), con respuesta ventricular rápida a 240 lpm, con elevación del segmento ST en cara inferior y descenso especular en precordiales derechas y cara lateral alta. QTc normal. Compatible con fibrilación auricular preexcitada.

- Coronariografía diagnóstica tras el estudio electrofisiológico (vídeo 2): acceso arterial femoral izquierdo, sin complicaciones. Tronco coronario izquierdo sin lesiones. ADA de buen desarrollo, sin lesiones. Primera diagonal de gran calibre, sin lesiones. Segunda diagonal de escaso desarrollo, sin lesiones. Circunfleja de buen desarrollo, no dominante, sin lesiones. Dos obtusas marginales de buen calibre, sin lesiones. Coronaria derecha de buen desarrollo, dominante, con imagen de defecto de repleción de contraste a nivel de territorio medio-distal, resto de vasos y sus ramas sin lesiones.
- Coronariografía diagnóstica de revisión (5 días tras la primera): acceso arterial radial derecho, sin complicaciones. Arterias coronarias epicárdicas sin lesiones obstructivas. Resolución del trombo intracoronario previamente identificado en
- Ecocardiograma transtorácico tras la coronariografía de revisión: ventrículo izquierdo ligeramente hipertrófico, no dilatado, con función sistólica global conservada (FEVI bp 63%). Sin alteraciones de la contractilidad segmentaria. Función diastólica normal para la edad del paciente. Ventrículo derecho no dilatado, con función sistólica global conservada (TAPSE 22 mm, onda S' 11,2 cm/s). Aurícula izquierda ligeramente dilatada (36 ml/m^2). Aurícula derecha no dilatada. Sin valvulopatías significativas. Insuficiencia tricuspídea leve que permite estimar PSAP <30 mmHg. Sin signos indirectos de hipertensión pulmonar.

EVOLUCIÓN CLÍNICA

Presentamos el caso clínico de un varón de 58 años, trabajador de oficina y deportista, exfumador como único antecedente de interés.

El paciente es valorado en urgencias tras presentar una parada cardiorrespiratoria (PCR) recuperada, con primer ritmo no desfibrilable, presenciada y reanimada desde el primer momento por la policía.

A la llegada de los servicios de emergencias extrahospitalarias, el paciente había recuperado la circulación espontánea, aunque presentaba tendencia a la hipotensión arterial, iniciándose noradrenalina. Además, presentaba bajo nivel de consciencia, procediendo a la intubación orotraqueal. En el ECG de 12 derivaciones no se objetivó elevación del segmento ST. A su llegada al hospital, se realizó un estudio radiológico completo para descartar las principales causas de PCR por ritmo no desfibrilable (patología intracraneal, síndrome aórtico agudo, tromboembolismo pulmonar agudo). Ante la ausencia de una clara etiología que justificara la PCR, fue valorado por la guardia de cardiología.

La ecocardioscopia a pie de cama evidenció que la función biventricular estaba conservada, sin valvulopatías significativas, con acinesia en cara inferior e inferolateral. En el ECG se objetivaron alteraciones sugestivas de isquemia (onda Q con ondas T negativas en cara inferior y onda R monofásica en V2-V3), y preexcitación (onda delta positiva en precordiales derechas y cara lateral alta, y negativa en derivaciones inferiores) (imagen 1).

La PCR de origen cardiaco suele asociarse a ritmos desfibrilables, siendo la etiología más frecuente el síndrome coronario agudo. Es fundamental la monitorización y desfibrilación precoz, así como la decisión de realizar una coronariografía emergente. La evidencia científica no apoya la realización sistemática de este procedimiento, si no que establece una serie de criterios cada vez mejor definidos: elevación del segmento ST en el ECG de 12 derivaciones tras la recuperación del pulso (o equivalentes eléctricos de enfermedad de tronco coronario), inestabilidad eléctrica o inestabilidad hemodinámica de supuesto origen coronario[1-3]. En nuestro caso, no se cumplía ningún criterio de realización de coronariografía emergente.

Ante el supuesto origen cardiaco de la PCR, el paciente ingresó en la unidad de cuidados agudos cardiológicos para iniciar las medidas de cuidado posparada. Se canalizó un catéter de monitorización invasiva de la presión arterial, un catéter endovenoso para control de la temperatura, y se inició un protocolo de

hipotermia terapéutica como potencial protección neurológica posparada[4]. Ante la sospecha de un síndrome coronario agudo sin elevación del segmento ST como posible causa de la parada, se inició doble terapia antiagregante, con salicilato de lisina intravenoso y con ticagrelor por sonda nasogástrica; terapia anticoagulante con fondaparinux subcutáneo; y terapia hipolipemiante de alta intensidad con atorvastatina.

Durante las primeras 24 horas, la evolución del paciente fue satisfactoria. Desde el punto de vista hemodinámico se consiguió la retirada progresiva del soporte vasopresor. Desde el punto de vista respiratorio, se consiguieron optimizar los parámetros del respirador, mejorando las presiones y reduciendo la fracción inspirada de oxígeno. Finalmente, desde el punto de vista neurológico, se obtuvieron registros electroencefalográficos con el sistema de monitorización biespectral (BIS) y determinación de enolasas, no sugestivos de mal pronóstico.

Tras cumplir el protocolo de hipotermia se inició la fase de recalentamiento. El paciente había permanecido estable hemodinámicamente, sin precisar reinicio de drogas vasoactivas ni haber presentado eventos arrítmicos en la monitorización salvo bradicardia sinusal y ligera prolongación del intervalo QT, siendo estos hallazgos habituales en hipotermia.

Una vez alcanzada la normotermia, se procedió a realizar una ventana neurológica que resultó positiva: el paciente comprendía la información que se le transmitía y obedecía órdenes simples. Ante la situación de estabilidad clínica, hemodinámica, respiratoria y el buen resultado neurológico, se procedió a la extubación sin complicaciones inmediatas.

Durante este periodo, el paciente presentaba las mismas alteraciones previamente descritas (alteraciones electrocardiográficas sugestivas de isquemia inferior, preexcitación con onda delta positiva en precordiales derechas y alteraciones segmentarias en las caras inferior e inferolateral). Por todo ello, se programó una coronariografía diagnóstica para completar el estudio.

Aproximadamente a las 2 horas de la extubación, y encontrándose el paciente completamente asintomático y estable, se evidenciaron rachas de taquiarritmia regular de QRS estrecho que impresionaban de origen sinusal, pudiendo registrarse unos de esos episodios (imagen 2, izquierda). Es llamativo que el ECG en taquicardia sinusal no solo mantenía los datos sugestivos de isquemia inferior, sino también la preexcitación. Esto empezó a sembrar dudas de cuál podría ser la verdadera causa de la PCR, puesto que las vías accesorias con capacidad de conducir a frecuencias cardiacas elevadas, y, por tanto, con un periodo refractario corto, presentan un riesgo de muerte súbita muy superior al de aquellas con periodo refractario largo[5].

A las 17:00h, 4 horas tras la extubación, el paciente presenta episodio súbito de hipotensión arterial grave y bajo nivel de consciencia, pudiéndose identificar en la telemetría una taquiarritmia de QRS ancho irregular a más de 200 latidos por minuto, compatible con fibrilación auricular preexcitada. Ante esta situación se inició noradrenalina y se procedió a la cardioversión eléctrica sincronizada a máxima energía en dos ocasiones que resultaron inicialmente eficaces, pero con recurrencia precoz de la taquiarritmia. Por ello, se inició la administración de procainamida con el mismo resultado; por lo que se decidió realizar sedo analgesia y relajar al paciente y proceder a la reintubación del mismo por la situación de inestabilidad eléctrica. Tras ello, se realizó una nueva cardioversión eléctrica que resultó eficaz de forma sostenida y se inició perfusión continua de procainamida. Esto obligó a modificar el tratamiento médico, suspendiendo el fondaparinux e iniciando enoxaparina subcutánea a dosis terapéuticas, manteniendo la doble antiagregación.

Una vez estabilizado el paciente, bajo soporte vasopresor y perfusión de procainamida, se programó la realización de un estudio electrofisiológico para la localización y ablación de la vía accesoria de alto riesgo.

Durante el proceso de resucitación se consiguió registrar un ECG de 12 derivaciones (imagen 2, derecha) en el que se puede identificar la fibrilación auricular preexcitada. Además, si se aprecia con detenimiento el ECG se puede identificar una alteración llamativa de la repolarización: elevación del segmento ST en derivaciones inferiores y descenso especular en derivaciones precordiales septales y laterales altas.

A la mañana siguiente, sin nuevos eventos en la telemetría y habiéndose mantenido estable hemodinámica y respiratoriamente, el paciente fue trasladado para la realización del estudio electrofisiológico. Analizando las características electrocardiográficas de la onda delta de preexcitación, y aplicando el algoritmo Easy-WPW para la localización de las vías accesorias (imagen 3, izquierda-arriba)[6], nuestro equipo de arritmólogos inició el procedimiento con la sospecha de que la vía fuera izquierda y de localización posteroseptal (onda delta positiva en V1, predominantemente positiva en cara lateral alta y negativa en cara inferior).

Para el procedimiento inicialmente emplearon el acceso venoso femoral derecho, subiendo los catéteres hasta la aurícula derecha, y alcanzando la aurícula izquierda por medio de una punción transeptal. Al alcanzar la región postero septal mitral, se identificaron potenciales compatibles con conducción anómala auriculoventricular (AV), compatibles con la vía accesoria que se sospechaba; sin embargo, a pesar de la aplicación de radiofrecuencia en múltiples ocasiones, no se conseguía una ablación sostenida de la vía accesoria. Se recurrió al uso de múltiples catéteres para apoyar la ablación y mejorar la aplicación de la radiofrecuencia, sin embargo, ninguno de los reintentos fue eficaz.

Ante el fracaso repetido de los intentos de ablación, se decidió modificar el acceso para el procedimiento, rotando a un acceso arterial femoral. Al alcanzar los catéteres la cámara ventricular izquierda, se logró identificar, también en torno a la región postero septal del anillo mitral, una zona con fusión de los electrogramas auriculares y ventriculares, compatible con vía accesoria. A pesar de la aplicación de radiofrecuencia en este nuevo punto, la ablación resultó de nuevo ineficaz. Ante el fracaso en esta segunda zona, se decidió realizar un mapeo empírico en torno a la zona del anillo tricúspide, lográndose identificar una zona con conducción AV en torno a la región posteroseptal. Tras la aplicación de radiofrecuencia en este nuevo punto, se consiguió ablacionar de forma eficaz y sostenida la vía. La dificultad con el abordaje convencional podría explicarse, probablemente, porque la localización de la vía fuera postero septal derecha pero que presentara un trayecto oblicuo responsable de la complejidad del procedimiento.

Además, se realizó una coronariografía diagnóstica, que descartó lesiones coronarias significativas y ateromatosis en el árbol coronario izquierdo, pero permitió identificar una imagen de defecto de repleción de contraste a nivel de la arteria coronaria derecha medio-distal, compatible con un trombo intracoronario, probablemente de etiología embólica (imagen 3, izquierda-abajo).

La evolución posterior fue satisfactoria, sin producirse nuevos eventos arrítmicos, manteniéndose estable hemodinámicamente y procediéndose a la extubación sin complicaciones. El ECG (imagen 3, derecha) tras la ablación mostraba la ausencia de la onda delta previamente presente, y tan solo presentaba ondas T aplanadas en cara inferior como alteración de la repolarización.

Durante los siguientes días de ingreso, el paciente presentó buena evolución clínica, siendo trasladado a la planta de hospitalización. Se realizó una coronariografía diagnóstica 5 días más tarde que confirmó la resolución del trombo intracoronario y la ausencia de lesiones ateroscleróticas subyacentes. Se decidió suspender la doble antiagregación e iniciar un anticoagulante oral de acción directa.

Tras menos de 20 días de ingreso, y con un ECG basal sin datos de preexcitación y un nuevo ecocardiograma estrictamente normal, el paciente fue dado de alta, habiendo permanecido asintomático y sin nuevas complicaciones desde el punto de vista cardiológico hasta el día que se escribe este caso clínico.

DIAGNÓSTICO

- PCR con primer ritmo no desfibrilable (presenciada y reanimada desde el minuto 0).
- Fibrilación auricular preexcitada con mala tolerancia hemodinámica. CHA_2DS_2VA 1. Ablación de vía accesoria postero septal oblicua derecha.
- Infarto agudo de miocardio sin elevación del segmento ST (IAMSEST) de etiología embólica. Buen resultado neurológico posparada (CPC 1).

DISCUSIÓN

El riesgo de muerte súbita en los pacientes con vías accesorias es muy variable. A pesar de que existen múltiples registros que recogen incidencias variables de muerte súbita relacionada con vías accesorias, todos ellos comparten una tasa global muy baja. Existe un espectro de pacientes con vías accesorias de muy bajo riesgo, que serían las vías denominadas ocultas (pacientes sin preexcitación en el ECG basal, con diagnóstico tras el debut de una taquiarritmia regular de QRS estrecho compatible con taquicardia ortodrómica); hasta pacientes con vías de muy alto riesgo. El estudio electrofisiológico es una excelente herramienta que permite estratificar el riesgo de muerte súbita de cara a decidir una potencial ablación de la vía. Se consideran criterios de alto riesgo en un estudio electrofisiológico: la capacidad de la vía accesoria de conducir de forma anterógrada (en dirección auriculoventricular) con una longitud de onda muy corta (intervalo RR muy corto), es decir, a una frecuencia cardiaca elevada; la inducción de taquicardia antidrómica mediada por la vía; la desorganización de esta taquicardia en fibrilación auricular preexcitada o la propia inducción de fibrilación auricular… En nuestro caso, el paciente presentó rachas de taquicardia sinusal durante las cuales, a una longitud de onda de 430 milisegundos (frecuencia de 140 latidos por minuto), la vía accesoria mantenía la conducción anterógrada.

Otro aspecto interesante es el del recorrido oblicuo de la vía accesoria. La evidencia científica disponible sobre este tipo de vías es muy limitada, y, en muchas de las publicaciones, las hipótesis que se plantean sobre estas vías cuestionan su verdadera existencia. Aquellos que defienden la existencia de vías de conducción auriculoventricular con trayectos oblicuos que interrelacionan los anillos mitral y tricúspide, sostienen la mayor complejidad en la ablación eficaz y persistente sobre otras localizaciones[7].

Este caso clínico demuestra la complejidad que existe en el manejo de los pacientes que sufren una PCR de probable etiología cardiológica, así como la dificultad asociada para realizar un diagnóstico etiológico preciso. Por ello, consideramos que es importante el desarrollo de unidades específicas con profesionales especializados en el manejo de la patología aguda cardiológica.

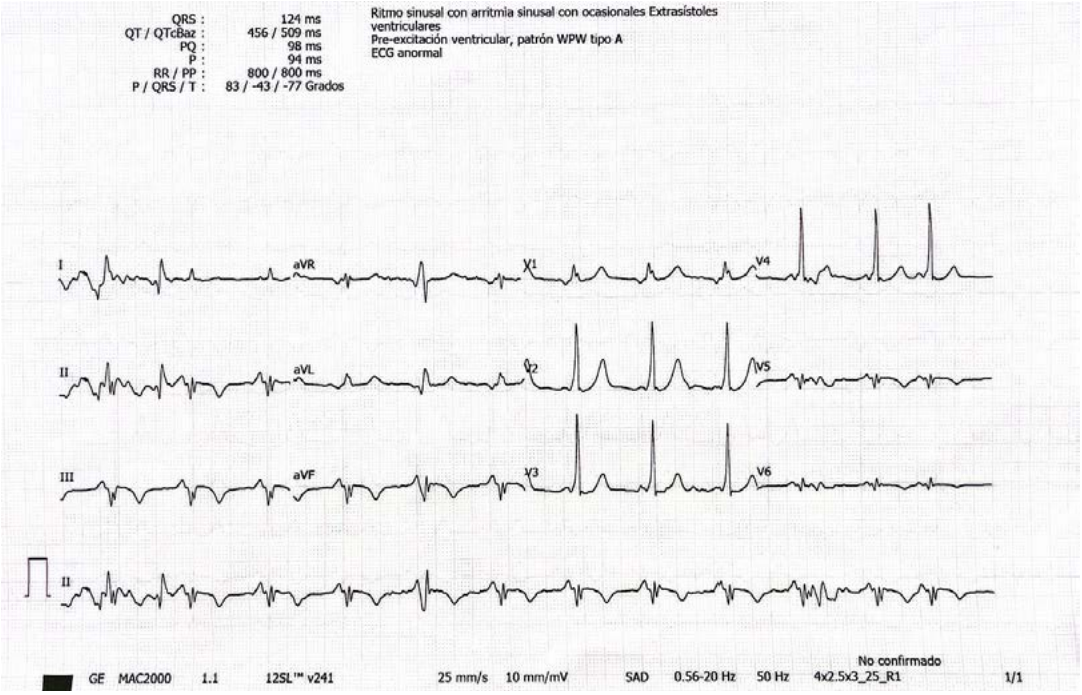

Imagen 1. ECG basal tras la PCR.

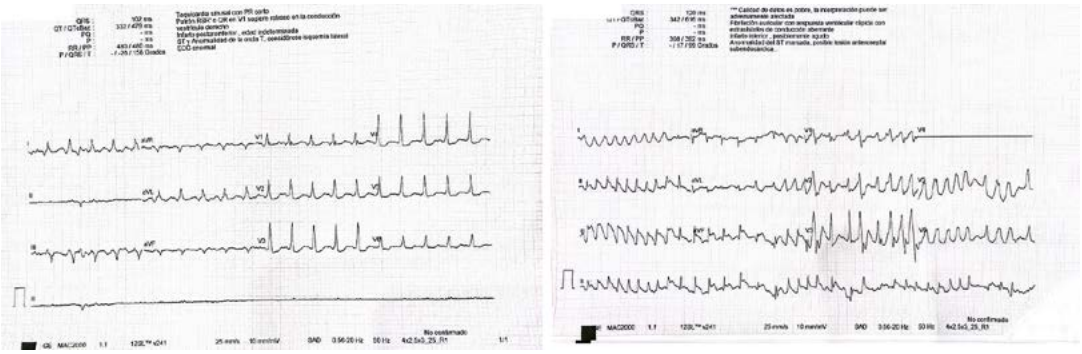

Imagen 2. A la izquierda, ECG tras inicio de la taquicardia regular de QRS estrecho (compatible con taquicardia sinusal) en el que se mantiene la preexcitación. A la derecha, fibrilación auricular preexcitada a unos 220 lpm.

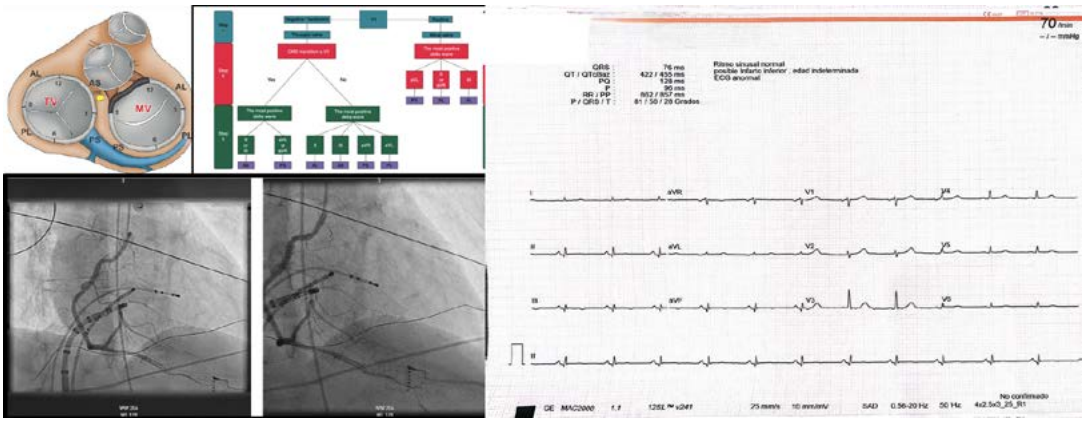

Imagen 3. En la parte superior izquierda, algoritmo EASY-WPW para la localización de vías accesorias. En la parte inferior izquierda, coronariografía diagnóstica. A la derecha, ECG del paciente tras la ablación.

Vídeo 1.

Ecocardiograma al ingreso. Se pueden apreciar en este plano apical de 3 cámaras aquinesia de los segmentos basal y medio de la cara inferolateral.

Vídeo 2.

Coronariografía diagnóstica tras estudio electrofisiológico. En el vídeo se muestra una angiografía del árbol coronario derecho. Se puede apreciar un defecto de repleción en el territorio medio-distal de la arteria coronaria derecha compatible con trombo intracoronario, sin clara evidencia de placa subyacente. Resto del árbol derecho libre de lesiones obstructivas o significativas.

Bibliografía

1. Freund A, van Royen N, et al. Early coronary angiography in patients after out-of-hospital cardiac arrest without ST-segment elevation: Meta-analysis of randomized controlled trials. *Catheterization and Cardiovascular Interventions: Official Journal of the Society for Cardiac Angiography & Interventions*, *100*(3), 330–337.
2. Hauw-Berlemont C, Lamhaut L, et al. EMERGE Investigators. (2022). Emergency vs Delayed Coronary Angiogram in survivors of out-of-Hospital Cardiac Arrest: Results of the randomized, multicentric EMERGE trial: Results of the randomized, multicentric EMERGE trial. *JAMA Cardiology*, *7*(7), 700–707.
3. Viana-Tejedor A, Andrea-Riba R, et al. COUPE Investigators. (2023). Coronary angiography in patients without ST-segment elevation following out-of-hospital cardiac arrest. COUPE clinical trial. *Rev Esp Cardiol*. 2023;76(2):94–102
4. Slim J. Targeted temperature management at 33°C versus 36°C after cardiac arrest. *J Emerg Med* [Internet]. 2014;46(4):601–2. Disponible en: http://dx.doi.org/10.1016/j.jemermed.2014.02.020.
5. Wang X-H, Li Z, He B. An unusual atrioventricular accessory pathway with an oblique course. *HeartRhythm Case Rep* [Internet]. 2015;1(6):411–5. Disponible en: http://dx.doi.org/10.1016/j.hrcr.2015.03.004
6. El Hamriti M, Braun M, et al. EASY-WPW: a novel ECG-algorithm for easy and reliable localization of manifest accessory pathways in children and adults. *Europace* [Internet]. 2023;25(2):600–9. Disponible en: http://dx.doi.org/10.1093/europace/euac216
7. Nelson D, Khoo C. 3D electroanatomic mapping of an extreme oblique accessory pathway in Wolff-Parkinson-white syndrome. *CJC Open* [Internet]. 2020;2(6):699–701. Disponible en: http://dx.doi.org/10.1016/j.cjco.2020.06.013.

Endocarditis fúngica recidivante sobre válvula protésica

Patricia Landín Jiménez, Jorge García Onrubia, Raquel Frías Lago, Daniel Gómez Ramírez, Irene Marco Clement, Ernesto González Calvo, Isidre Vilacosta

INTRODUCCIÓN

La endocarditis fúngica es una entidad poco frecuente y agresiva, aún más cuando hablamos de recidiva. Presentamos un caso de una endocarditis fúngica sobre válvula protésica recidivante en una paciente inmunocompetente, con desarrollo de resistencia a azoles.

ANTECEDENTES, ENFERMEDAD ACTUAL Y EXPLORACIÓN FÍSICA

Antecedentes

Mujer de 66 años, completamente independiente para actividades básicas e instrumentales de la vida diaria y con buen soporte familiar.

- Sin factores de riesgo cardiovascular.
- Historia cardiovascular: fiebre reumática diagnosticada a los 7 años (tratada con bencilpenicilina). Enfermedad valvular reumática (estenosis mitral + insuficiencia aórtica) diagnosticada a los 15 años. Primera sustitución valvular en marzo 2013: implante de prótesis mecánicas mitral y aórtica. Endocarditis tardía subaguda sobre ambas prótesis en junio de 2014 por *Candida parapsilosis*, precisando doble recambio por prótesis mecánicas en julio de ese año. En PET-TC durante el ingreso se observó la presencia de lesiones compatibles con infartos esplénicos y renales. Segundo episodio de endocarditis por *C. parapsilosis en 2019*, tratada con anfotericina B + anidulafungina, precisando nuevo recambio de válvula mitral por prótesis mecánica (Sorin 27). Desde entonces en tratamiento antimicrobiano supresor con fluconazol 200 mg diarios. Fibrilación auricular permanente anticoagulada con Sintrom.
- Otros antecedentes: ictus vertebrobasilar de posible origen cardioembólico en 2015 a pesar de tratamiento con Sintrom, sin secuelas. Tiroiditis posterior a tratamiento con amiodarona a los 45 años. Presencia de anticuerpos antifosfolípido (ACA y anti-b2GPI IgM) positivos a título bajo.

Medicación habitual: sintrom DTS 3,5. Omeprazol 20 mg 1-0-0. Fluconazol 200 mg 1-0-0. Hidroferol cada 15 días. Paracetamol 1 g SP. Bisoprolol 2,5 mg 1-0-0. Atorvastatina 40 mg 0-0-1.

PRUEBAS COMPLEMENTARIAS

En urgencias:

- Electrocardiograma (ECG) (imagen 1): fibrilación auricular a 64 lpm. Eje izquierdo. QS v1-v3. Trastorno inespecífico de la conducción intraventricular. Pobre progresión de R en precordiales.

- Análisis de sangre: Hb 8,7 g/dl. VCM 76,9. Plaquetas 28.000. Leucocitos 1.100 (N 540). Glucemia 93. Albúmina 2,5. BT 2.2. BD 1.24. LDH 713. Creatinina 0,83. FG 74. Na 135 mEq/l. K 3,6 mEq/l. Cl 104 mEq/l. Troponina I US 74. NT-pro-BNP 8226.
- Radiografía de tórax (imagen 2): cambios posquirúrgicos de esternotomía media con prótesis mecánica mitroaórtica. Cardiomegalia y pinzamiento de seno costofrénico izquierdo, sin otros datos de insuficiencia cardiaca. Elongación aórtica.

En planta de hospitalización:

- Primeros hemocultivos: aislamiento de *C. parapsilosis* resistente a fluconazol.
- Ecocardiograma transtorácico y transesofágico (imagen 3): prótesis mecánica en posición mitral normoposicionada con parámetros discretamente aumentados (GP medio 7 mmHg). Presenta jets de lavado, discos impresionan con movilidad conservada. Se evidencia la presencia de masas de aspecto hipoecogénico compatibles con vegetación con movimiento libre, la mayor adherida a disco posterior de aproximadamente 9,5 x 5 x 5 mm que no interfiere con la movilidad del disco. Existe alguna otra de menor tamaño de localización septal de aproximadamente 2,4 mm. Prótesis mecánica en posición aórtica normoposicionada y normofuncionante. No se evidencian vegetaciones. Válvula tricúspide: Velos finos, con presencia de insuficiencia leve. Ventrículo izquierdo de dimensiones y función sistólica conservada. FEVI 4C 60%. Se evidencia restos de aparato subvalvular. Ventrículo derecho de dimensiones y función sistólica conservada. FAC 48%. Dilatación de aurícula izquierda.

Postoperatorias:

- Hemocultivos 14/05: aislamiento en 1/3 muestras de *Micrococcus luteus* resistente a oxacilina y sensible a cotrimoxazol, daptomicina, vancomicina y linezolid, interpretado como contaminación.
- Cultivo prótesis mitral: aislamiento de *C. parapsilosis* resistente a fluconazol.
- PET-TC: prótesis aórtica con captación de FDG que dado el tiempo transcurrido desde la implantación de la misma y en el contexto es sospechosa de proceso inflamatorio/infeccioso activo. Prótesis mitral con captación de FDG que podría ser inflamatoria en relación con la reciente cirugía. Sin evidencia de embolias. Derrame pericárdico loculado y pleural bilateral y pequeña cantidad de líquido libre en pelvis. Cambios quirúrgicos.
- Ecocardiograma transesofágico: prótesis mecánica mitral bidisco, normofuncionante; sin signos de endocarditis infecciosa. Prótesis mecánica en posición aórtica normofuncionante y sin hallazgos sugerentes de endocarditis infecciosa. Orejuela izquierda con morfología en manga de viento y libre de trombos. Se observa catéter venoso central en la aurícula derecha, excesivamente progresado hacia la válvula tricúspide. **Se observa una formación filiforme, de unos 9,2 x 2,7 mm, hipoecogénica, con movimiento errático implantada en la cara auricular izquierda del septo interauricular próximo al *ostium* de la vena pulmonar superior derecha. Podría ser un resto quirúrgico o fibrina. Se observa de nuevo en la cara auricular izquierda del septo interauricular una formación prominente lineal que une los *ostium* de ambas venas pulmonares derechas, sugerente de cambio cicatricial posquirúrgico.

En el seguimiento:

- Hemocultivos de control: negativos
- B-D glucano negativo.

EVOLUCIÓN CLÍNICA

Mujer de 66 años, con los antecedentes descritos, que consulta por fiebre termometrada de hasta 39 ºC acompañada de malestar general y tiritona de un mes de evolución. Ha completado ciclo antibiótico con azitromicina (3 días) pautado por su médico de atención primaria ante sospecha de bronquitis, con ciclo posterior de amoxicilina-clavulánico (6 días) ante persistencia del cuadro.

A la anamnesis dirigida, refiere antecedente de manipulación dental 2 meses antes. No otra sintomatología acompañante o focalidad infecciosa.

A su llegada presenta a la exploración física:

- Temperatura 38,3 ºC; tensión arterial 112/65 mmHg; frecuencia cardiaca 79 lpm; saturación de oxígeno 98% basal.
- Sin claros datos de insuficiencia cardiaca. Tampoco lesiones palmoplantares o conjuntivales.
- Auscultación cardiaca: arrítmica, *click* de cierre valvular, sin soplos.
- Auscultación pulmonar: discretos crepitantes bibasales.
- Miembros inferiores: sin edemas, ni signos de trombosis venosa profunda. Petequias hasta raíz de muslo.
- No lesiones palmoplantares o conjuntivales.

A su llegada, se encontraba febril, pero hemodinámicamente estable. En el análisis de sangre inicial, presentaba elevación de reactantes de fase aguda, pancitopenia leve con ferropenia y LDH elevada. Desde urgencias se extrajeron hemocultivos (x3) y se inició tratamiento empírico con rifampicina, gentamicina y daptomicina. En el ecocardiograma transesofágico (ETE) se evidenció imagen hipoecogénica compatible con vegetación en la prótesis mitral, sin condicionar disfunción protésica. Tras estos hallazgos pasa a cargo de cardiología, añadiendo anfotericina B y fluconazol al tratamiento.

Ante pancitopenia progresiva, se realizó biopsia de médula ósea y frotis de sangre periférica, ambos compatibles con un proceso infeccioso-inflamatorio con destrucción periférica. Se retiró gentamicina por sobredosificación y, tras confirmarse aislamiento de *C. parapsilosis* resistente a fluconazol en hemocultivos (3/3), se ajustó el tratamiento a anfotericina B (5 mg/kg) y caspofungina en dosis altas (150 mg/24 h).

Durante el ingreso fue valorada por cirugía maxilofacial, quienes descartaron infección odontogénica. En sesión médico-quirúrgica se decidió cirugía de sustitución valvular mitral, con explante de la prótesis y desbridamiento del anillo, con nuevo implante de prótesis St. Jude nº29. Tras la intervención, ingresó en UCI con buena evolución posquirúrgica, aunque presentó datos de congestión con derrame pleural y probable parálisis frénica, con respuesta favorable al tratamiento diurético y fisioterapia. Además, presentó deterioro leve y transitorio de la función renal, recuperado al alta.

El PET-TC posquirúrgico objetivó captación sospechosa de inflamación/infección en la prótesis aórtica, pero el ETE solo mostró una masa filiforme en aurícula izquierda, sugiriendo resto de fibrina. La válvula mitral fue positiva para *C. parapsilosis*, con hemocultivos posteriores negativos salvo un *Micrococcus luteus* (interpretado como contaminante).

Ante la evolución favorable, se decidió alta con administración de caspofungina en hospital de día durante 6 meses y terapia supresora con rezafungina oral. Se mantiene hasta ahora sin recurrencia, con hemocultivos y B-D-glucano negativos en el seguimiento y pendiente de control con PET-TC ambulatorio.

DIAGNÓSTICO

Tercer episodio de endocarditis infecciosa sobre válvula protésica, en este caso mitral, por *C. parapsilosis* resistente a fluconazol. Con masas compatibles con vegetación, la mayor adherida al disco posterior de aproximadamente 9,5 x 5 x 5 mm que no interfiere con la movilidad del disco.

Pancitopenia transitoria y fracaso renal agudo en este contexto.

DISCUSIÓN

La endocarditis fúngica es una entidad infrecuente, agresiva y de mal pronóstico. Representa aproximadamente el 1-3% de los casos de endocarditis infecciosa, siendo *Candida spp.* el agente más común y *Candida albicans* la especie más frecuentemente aislada seguida de *C. parapsilosis*. Se ha relacionado con distintos factores individuales como la inmunodepresión, ser portador de prótesis valvulares o dispositivos endocavitarios, ser usuario de drogas por vía parenteral (UDVP) o haber requerido implante de catéter venoso central o antibioterapia de amplio espectro. Todo ello puede haber condicionado el aumento de incidencia de la endocarditis infecciosa por *Candida* en los últimos años[1,2,3].

Dentro de este grupo, *C. parapsilosis* es una especie emergente, particularmente en pacientes con dispositivos intravasculares y antibioterapia previa.

La recurrencia de la endocarditis fúngica, especialmente en el contexto de resistencia a azoles, es excepcional y presenta un desafío terapéutico significativo. En los últimos años, se ha reportado un incremento en la resistencia a fluconazol, probablemente relacionado con su uso extendido en el contexto hospitalario además de la transmisión interpaciente[4,5]. En el caso que presentamos, la recurrencia de la infección podría estar relacionada con la persistencia del hongo en el endotelio valvular (presencia de *biofilms*), una erradicación incompleta o una recolonización desde un reservorio extracardiaco oculto[6].

Existen pocos reportes de endocarditis fúngica recidivante en la literatura[7,8]. Un registro español documentó cinco casos de endocarditis por *Candida s.p* (dos de ellos por *C. parapsilosis*), y todos con factores de alto riesgo de candidemia al contrario que el caso que nosotros exponemos[9]. Tras la interrupción del tratamiento supresor con fluconazol, uno de los casos presentó recidiva.

El manejo de la endocarditis fúngica recidivante es complejo y se basa en tres pilares: tratamiento antifúngico adecuado, cirugía cuando esté indicada y eliminación de factores predisponentes. Las guías actuales recomiendan anfotericina B liposomal o equinocandinas como tratamiento de primera línea en infecciones graves por *Candida* spp., especialmente en casos de resistencia a azoles[2,3]. En pacientes con válvulas protésicas, la combinación de una equinocandina con un azol (si es susceptible) se ha propuesto para mejorar la erradicación del hongo y reducir recidivas[1,2,3].

La intervención quirúrgica sigue siendo una decisión crucial en la endocarditis fúngica recidivante. En series de casos, la combinación de tratamiento antifúngico prolongado y recambio valvular ha mostrado mejores tasas de supervivencia en comparación con el tratamiento médico exclusivo[10,11]. Sin embargo, la cirugía en estos pacientes está asociada a una alta mortalidad perioperatoria, lo que obliga a individualizar cada caso según su perfil de riesgo[12]. En nuestro caso, la paciente se intervino con sustitución valvular mitral y ha evolucionado favorablemente hasta ahora, cumpliendo ciclo antifúngico intravenoso con caspofungina durante 6 meses y posteriormente rezafungina 200 mg diarios como tratamiento supresor ajustándonos al perfil de resistencias del germen aislado.

En conclusión, la endocarditis fúngica recidivante por *C. parapsilosis* es una entidad clínica desafiante con opciones terapéuticas limitadas. La creciente resistencia a azoles complica aún más el manejo y subraya la necesidad de vigilancia microbiológica continua. La combinación de antifúngicos adecuados, la cirugía en los casos indicados y la eliminación de factores predisponentes sigue siendo la estrategia más efectiva para mejorar el pronóstico de estos pacientes.

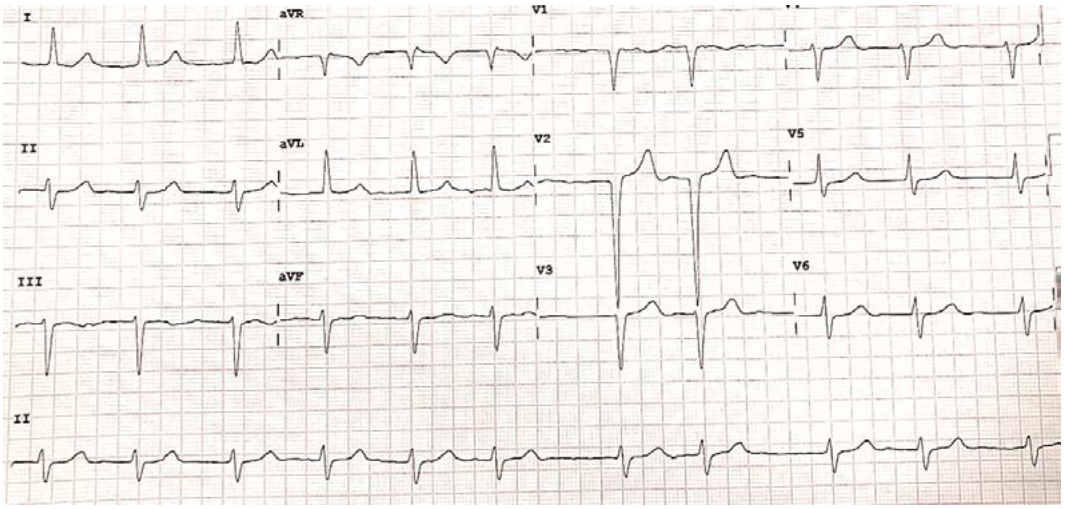

Imagen 1. Electrocardiograma.

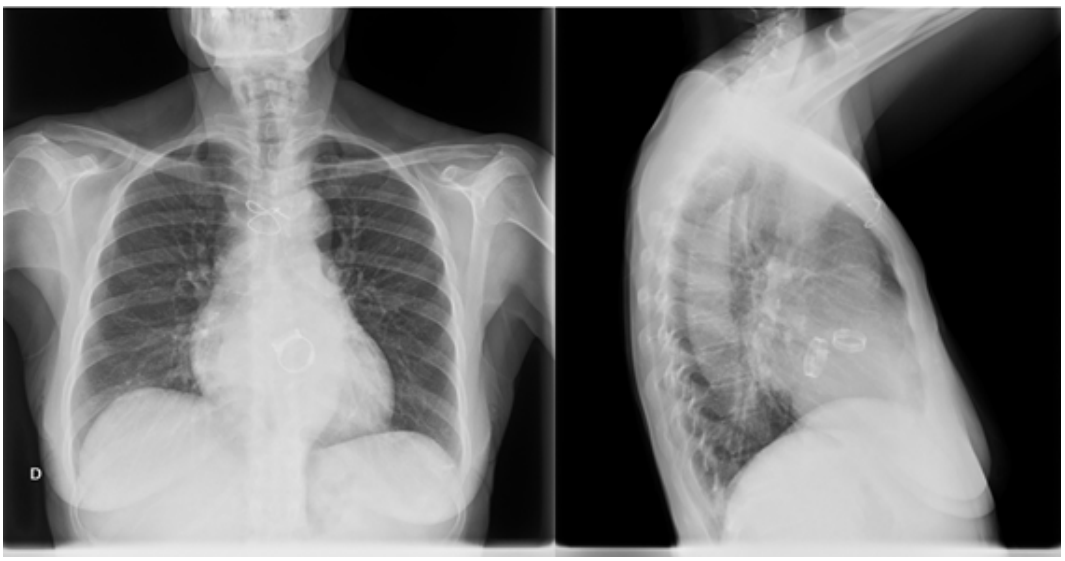

Imagen 2. Radiografía de tórax.

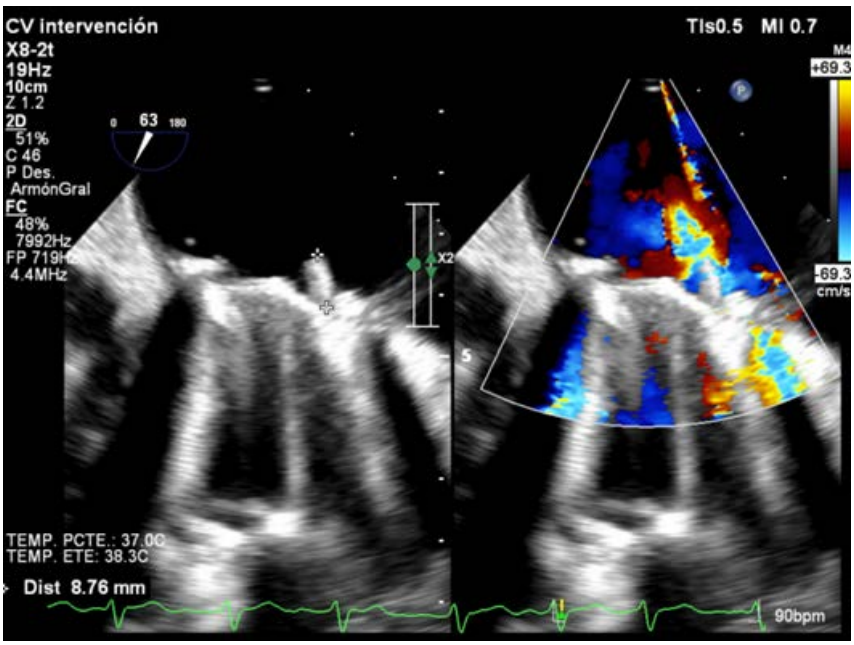

Imagen 3. Ecocardiograma transesofágico. Vegetación sobre prótesis mitral.

Vídeo 1.

ETE.

Vídeo 2.

ETE.

Bibliografía

1. Thompson GR, Jenks JD, Baddley JW, Lewis JS, et al. Fungal Endocarditis: Pathophysiology, Epidemiology, Clinical Presentation, Diagnosis, and Management. *Clin Microbiol Rev*. 2023 Sep 21;36(3):e0001923. doi: 10.1128/cmr.00019-23. Epub 2023 Jul 13.
2. Victoria Delgado, Nina Ajmone Marsan, Suzanne de Waha, et al. ESC Scientific Document Group , 2023 ESC Guidelines for the management of endocarditis: Developed by the task force on the management of endocarditis of the European Society of Cardiology (ESC) Endorsed by the European Association for Cardio-Thoracic Surgery (EACTS) and the European Association of Nuclear Medicine (EANM), European Heart Journal, Volume 44, Issue 39, 14 October 2023, Pages 3948–4042.
3. Yuan SM. Fungal Endocarditis. *Braz J Cardiovasc Surg* 2016;31(3):252-5
4. Pfaller MA, Diekema DJ, Turnidge JD, et al. Twenty Years of the SENTRY Antifungal Surveillance Program: Results for *Candida*Species From 1997–2016, *Open Forum Infectious Diseases*, Volume 6, Issue Supplement_1, March 2019, Pages S79–S94.
5. Escribano P y Guinea J. Fluconazole-resistant *Candida parapsilosis*: A new emerging threat in the fungi arena. *Front Fungal Biol*. 2022 Oct 24;3:1010782.

[6] D`Enfert C. Biofilms and their role in the resistance of pathogenic Candida to antifungal agents. *Curr Drug Targets* 2006; 7: 465-70.
[7] Johnston PG, Lee J, Domanski M, et al. Late recurrent Candida endocarditis. *Chest* 1991; 99: 1531-3.
[8] Ramírez-Moreno A, Anguita M, Castillo Domínguez JC, et al. Endocarditis por hongos en pacientes no adictos a drogas por vía parenteral. Nuestra experiencia en 10 años. *Rev Esp Cardiol* Vol. 53, Núm. 4, Abril 2000; 507-510.
[9] Hernández-Torres A, García-Vázquez E, Herrero-Martínez JA. Endocarditis por Candida sp. Experiencia en un hospital terciario y revisión de la literatura. *Rev Esp Quimioter* 2013;26(1):51-55
[10] Baddour LM. Long-term suppressive therapy for Candida parapsilosis-induced prosthetic valve endocarditis. *Mayo Clin Proc* 1995; 70:773-5.
[11] Smego RA Jr y Ahmad H. The role of fluconazole in the treatment of Candida endocarditis: a meta-analysis. *Medicine* (Baltimore) 2011;90:237–249.
[12] Lye DC, Hughes A, O'Brien D et al. Candida glabrata prosthetic valve endocarditis treated successfully with fluconazole plus caspofungin without surgery: a case report and literature review. *Eur J Clin Microbiol Infect Dis* 2005;24:753 755.

Triple terapia en síndrome coronario agudo

Alfonso Vidal López, Carmen Agulló López, Joaquín Salinas García,
María Asunción Esteve Pastor, Claudio Piqueras Sánchez,
Jorge Moreno Fernández

INTRODUCCIÓN

La duración de la triple terapia en el síndrome coronario agudo todavía está por determinar, según las guías de práctica clínica, la duración ideal es una semana, sin embargo, puede ser ampliada hasta el mes. ¿Qué pacientes se benefician más de ampliar la triple terapia?

ANTECEDENTES, ENFERMEDAD ACTUAL Y EXPLORACIÓN FÍSICA

Hombre de 62 años, con antecedentes personales de dislipemia, infarto agudo de miocardio con elevación del segmento ST (IAMCEST) inferior en 08/2020 (implante de dos *stents* farmacoactivos en la coronaria derecha) y *flutter* auricular en 03/2023 que recibió cardioversión eléctrica (CVE) por mala tolerancia, en tratamiento con edoxabán 60 mg/24 h. Tres días previos al episodio precisó retirada de edoxabán (se retiró 48 horas antes de la colonoscopia, se realizó la colonoscopia 24 horas antes del episodio, y tenía previsto reiniciarse a las 48 horas) para realización de colonoscopia anual de seguimiento por diverticulosis colónica.

PRUEBAS COMPLEMENTARIAS

A su llegada presenta en el electrocardiograma (ECG) elevación de ST en II-III-aVF (imagen 1), por lo que se remite a al servicio de cardiología para coronariografía emergente. En coronariografía se observa oclusión trombótica de los *stents* distales de coronaria derecha (CD) e imagen compatible con placa ulcerada de CD proximal (vídeo 1), por lo que se decidió realizar dilatación con balón de todos los *stents* previos, e implante de 1 SFA sobre CD proximal (4,5 x 18 mm), y 1 SFA sobre CD distal (3,5 x 20 mm) solapado con 2 SFA hasta CD media (4 x 48 mm y 4,5 x 15 mm), en total 101 mm de *stents* (vídeo 2). Durante su estancia en la planta, presenta TnTc pico 801, ya en descenso, al alta, sin más episodios de dolor torácico y sin complicaciones hemorrágicas. Solicitamos ecocardiograma transtorácico (ETT) que informa de FEVI conservada.

EVOLUCIÓN CLÍNICA

Finalmente es dado de alta con diagnóstico de IAMCEST inferior tipo IAM 4b. Dado que el paciente presenta una trombosis tardía de los *stents*, en contexto de la suspensión de la anticoagulación, y presenta 101 milímetros de *stents* en la coronaria derecha, con el riesgo trombótico que supone, además de presentar un bajo riesgo hemorrágico (HAS-BLED de 0 puntos previo al inicio del tratamiento), decidimos mantener triple terapia (ácido acetilsalicílico, clopidogrel y edoxabán) durante 1 mes, dejando posteriormente doble terapia con clopidogrel y edoxabán mínimo 1 año. En el seguimiento a los 2 meses, ya se encuentra en tratamiento con doble terapia, y no ha sufrido evento hemorrágico ni trombótico.

DIAGNÓSTICO

IAMCEST inferior tipo 4b por trombosis intrastent.

DISCUSIÓN

Nos encontramos ante un paciente que cumple múltiples criterios de riesgo trombótico elevado como son > 60 milímetros de *stents* (101 milímetros, más de 3 *stents* implantados, y una trombosis del *stent* tardía (4 años), aunque fue tras retirada de la terapia anticoagulante.

La evidencia científica y las guías indican que el protocolo estándar de tratamiento de un paciente que precisa anticoagulación tras un síndrome coronario agudo es de mantener la triple terapia durante una semana, pasar a doble terapia un año, y tras ello dejar únicamente la anticoagulación[1]. Sin embargo, existen situaciones especiales, y esta sería una de ellas. Nos encontramos ante un paciente con un alto riesgo trombótico, cumpliendo varios de los criterios, que presenta un riesgo hemorrágico muy reducido (HAS-BLED de 0).

La mayoría de los estudios iniciales comparaban la triple terapia asociando un antagonista de la vitamina K, junto a aspirina y clopidogrel, encontrando generalmente un aumento de las hemorragias, entre ellas las intracraneales, a costa de reducir el riesgo de infarto y de trombosis del *stent*[2]. Sin embargo, en estudios más modernos se ha comparado la triple terapia con uno de los nuevos anticoagulantes orales, junto a aspirina y clopidogrel, encontrando una reducción del riesgo de sangrado con respecto a la asociación de un antagonista de la vitamina K[3].

Se han realizado múltiples estudios con la intención de conocer la duración adecuada del tratamiento con triple terapia, sin llegar a conclusiones claras. Lo que sugieren los resultados de los diferentes estudios es que se debe individualizar cada paciente y encontrar el equilibrio entre el riesgo isquémico y el hemorrágico y, con ello, elegir una duración más corta o larga de la triple terapia[4].

Tras 12 meses de doble terapia, la anticoagulación simple ha demostrado no inferioridad a la terapia combinada para reducir eventos isquémicos, disminuyendo eventos hemorrágicos, por lo que se recomienda la suspensión del tratamiento antiplaquetario después de 12 meses y continuar con anticoagulación simple[5].

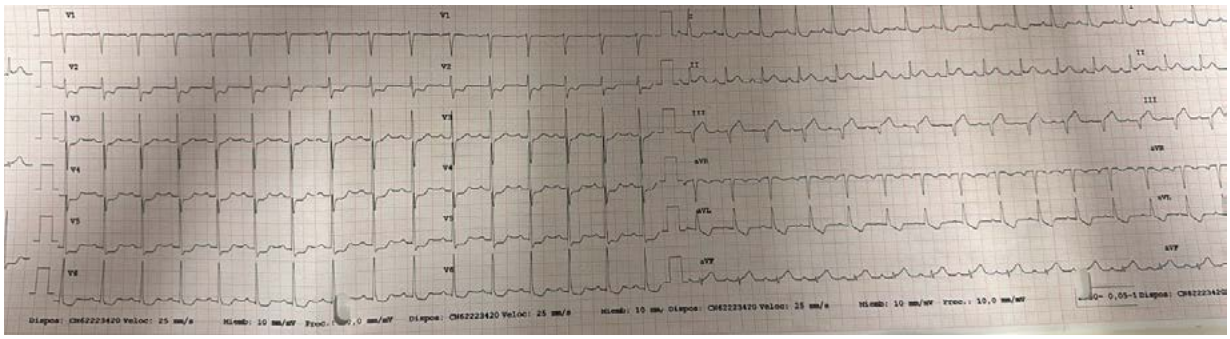

Imagen 1. ECG a su llegada a urgencias: supradesnivelación del segmento ST en II-III-aVF, con descenso especular predominantemente en precordiales y cara lateral alta.

Vídeo 1.

Coronariografía diagnóstica: oclusión trombótica de los *stents* medio-distales y una placa ulcerada complicada en CD proximal.

Vídeo 2.

Resultado angiográfico tras la revascularización.

Bibliografía

1. Byrne RA, Rossello X, Coughlan JJ, et al. 2023 ESC Guidelines for the management of acute coronary syndromes. *Eur Heart J*. 12 de octubre de 2023;44(38):3720-826.
2. Gargiulo G, Goette A, Tijssen J, et al. Safety and efficacy outcomes of double vs. triple antithrombotic therapy in patients with atrial fibrillation following percutaneous coronary intervention: a systematic review and meta-analysis of non-vitamin K antagonist oral anticoagulant-based randomized clinical trials. *Eur Heart J*. 7 de diciembre de 2019;40(46):3757-67.
3. Lopes RD, Heizer G, Aronson R, et al. Antithrombotic Therapy after Acute Coronary Syndrome or PCI in Atrial Fibrillation. *N Engl J Med*. 18 de abril de 2019;380(16):1509-24.
4. Fiedler KA, Maeng M, Mehilli J, et al. Duration of Triple Therapy in Patients Requiring Oral Anticoagulation After Drug-Eluting Stent Implantation. *J Am Coll Cardiol*. abril de 2015;65(16):1619-29.
5. Yasuda S, Kaikita K, Akao M, et al. Antithrombotic Therapy for Atrial Fibrillation with Stable Coronary Disease. *N Engl J Med*. 19 de septiembre de 2019;381(12):1103-13.

La clave está en la rama

Alejandro Lara García, Omar Razzo, Elkin González Villegas, Lucía Canales Muñoz, Miguel Ángel Martín Arena, Gonzalo Acedo Romay, Carmen Labarta Bello, Cristina Contreras Lorenzo, José Raúl Moreno Gómez

INTRODUCCIÓN

Presentamos el caso de una paciente joven con cardiopatía congénita compleja y bloqueo auriculoventricular (BAV) completo tras valvuloplastia pulmonar, sometida durante años a estimulación apical convencional que derivó en disfunción biventricular significativa. Ante la imposibilidad técnica de llevar a cabo una resincronización tradicional, se optó por una estrategia de estimulación fisiológica del área de la rama izquierda, logrando restaurar la sincronía eléctrica.

ANTECEDENTES, ENFERMEDAD ACTUAL Y EXPLORACIÓN FÍSICA

Se trata de una paciente de 17 años con antecedente de una cardiopatía congénita compleja diagnosticada en la infancia, consistente en estenosis pulmonar congénita grave y comunicación interauricular (CIA) tipo *ostium secundum*. A los 6 años, fue sometida a una valvuloplastia pulmonar percutánea, complicada con BAV completo que requirió implantar inicialmente un marcapasos epicárdico VVIR. A los 10 años, este dispositivo fue sustituido por un marcapasos bicameral transvenoso DDDR por vía subclavia derecha, permaneciendo desde entonces en estimulación ventricular apical derecha al 100%.

En la actualidad, es derivada a nuestro centro referencia de seguimiento de las cardiopatías congénitas del adulto. Acude a consultas de revisión por empeoramiento clínico progresivo en los últimos meses, caracterizado por disnea de esfuerzo clase funcional NYHA II-III, con ortopnea de dos almohadas.

En tratamiento habitual con enalapril 2,5 mg cada 12 horas, espironolactona 25 mg diarios, dapagliflozina 10 mg diarios, bisoprolol 2,5 mg diarios y furosemida 40 mg a demanda.

En la exploración física destaca:

Constantes: presión arterial 123/80 mmHg, frecuencia cardiaca 96 lpm, saturación 96%.

Buen estado general. Normocoloreada y normoperfundida. Eupneica en reposo. Auscultación cardiaca rítmica, con soplo sistólico panfocal tras el S2, que aumenta de intensidad con la inspiración. Dudoso S3. Auscultación pulmonar con hipofonesis bibasal. Sin edemas periféricos.

Medidas antropométricas: peso 45 kg, talla 168 cm, índice de masa corporal 15,9.

PRUEBAS COMPLEMENTARIAS

- Electrocardiograma (ECG) (imagen 1): ritmo sinusal seguido por ritmo estimulado ventricular con QRS muy ancho (180 ms), con morfología de bloqueo completo de rama izquierda y alteraciones 2ª de la repolarización.

- Radiografía de tórax inicial (imagen 2): marcapasos bicameral en fosa infraclavicular derecha, índice cardiotorácico aumentado con dilatación del ventrículo derecho y tronco pulmonar prominente, parénquima pulmonar sin alteraciones significativas.
- Ergometría: clínicamente negativa. Perfil PA normal. Se interrumpe la prueba en la segunda etapa de protocolo de Bruce por fatiga muscular. Ritmo de MP.FC 68%; DP 11020; METS 5.2.
- Ecocardiograma transtorácico: ventrículo izquierdo con tamaño normal, sin hipertrofia, función sistólica global moderadamente deprimida (FEVI Simpson biplano 37%) por marcada asincronía debida a estimulación apical de marcapasos (vídeo 1). Ventrículo derecho moderadamente dilatado, con disfunción sistólica ligera-moderada, con mejor preservación longitudinal (TAPSE 16 mm, onda S' 8 cm/s) que radial (FACVD 29%). Insuficiencia pulmonar grave posvalvuloplastia (VC 11 mm) con dilatación del tronco pulmonar (39 mm). Insuficiencia tricuspídea moderada-grado III, secundaria a interferencia del cable del marcapasos y ligero prolapso valvular (ORE por PISA 0,27 cm^2, VC 7 mm), con gradiente VD-AD estimado en 29 mmHg (imagen 3). CIA *ostium secundum* moderada (aproximadamente 11 mm), con *shunt* izquierda-derecha continuo y ligera dilatación biauricular. Insuficiencia mitral grado II-moderada, secundaria a válvula mitral displásica con prolapso valvular predominante en velo anterior. Raíz y válvula aórtica normales, sin derrame pericárdico.
- TC cardiaco: score calcio: Agatston 0. Coronarias con origen anatómico normal. Dominancia izquierda. Sin lesiones. Tórax: válvula pulmonar tricuspídea. Anillo pulmonar (sístole): 32 x 26 mm. TSVD: 27,6 x 27,3 mm (T x AP). Tronco pulmonar: 41 x 36 mm (CC x T). Arteria pulmonar izquierda: 27 x 22,5 mm. Arteria pulmonar derecha: 20 x 19 mm. CIA de aprox. 11 mm (imagen 4). Reflujo de contraste venas suprahepáticas. Drenajes venosos pulmonares aparentemente normales. Orejuela izquierda de grandes dimensiones, sin signos de trombosis.

EVOLUCIÓN CLÍNICA

La paciente presentaba un empeoramiento progresivo de clase funcional, con un perfil de insuficiencia cardiaca izquierda, dándose como responsable la disfunción sistólica que producía la asincronía por estimulación apical. Con todo ello, se presentó el caso en una sesión conjunta en Heart Team donde de acuerdo con la unidad de arritmias se decidió la indicación de *upgrade* del marcapasos convencional hacia una terapia de resincronización cardiaca (TRC) por la importante disfunción ventricular secundaria a estimulación apical prolongada.

Tres semanas más tarde se lleva a cabo el procedimiento. El quirófano transcurre de forma rutinaria a través de abordaje subclavio derecho (el marcapasos previo se encontraba canalizado por este acceso). Se decidió realizar un implante de electrodo ventricular izquierdo a través del seno coronario. Durante el procedimiento, se intentó repetidamente canular el seno coronario utilizando diversos introductores y guías específicas. Sin embargo, la dilatación significativa de las cámaras derechas y la presencia de la CIA hicieron técnicamente imposible el acceso al seno coronario.

Ante esta dificultad técnica, se decidió optar por una estrategia alternativa mediante estimulación fisiológica del área de la rama izquierda (*left bundle branch pacing, LBBP*). Para ello se añadió una pieza fijadora de hélice en el electrodo y se utilizó un introductor adaptado para rama izquierda, que permitió fácilmente localizar la zona de implante óptima en el septo interventricular (imagen 5). Con estimulación monopolar y confirmando una morfología de QRS estimulado de "W", se fue profundizando el electrodo con movimientos giratorios a medida que se iba monitorizando continuamente el cambio progresivo de la morfología del complejo QRS en el electrocardiograma durante el avance del electrodo, así como la impedancia, que no bajó en ningún momento del procedimiento <500 ohm. Finalmente, se logró un patrón electrocardiográfico óptimo de estimulación fisiológica con morfología de bloqueo de rama derecha (rSR') con una gran R' en V1, tiempo hasta el pico del QRS de 65 ms (imagen 6). Finalmente se utilizó el generador de TRC tricameral, alojándose el electrodo de estimulación de rama izquierda en el hueco "VI" y el

resto de electrodos en sus respectivas posiciones (imagen 7). Finalmente, se interrogó el nuevo dispositivo para cancelar la salida del electrodo apical de VD para evitar fusiones y también para disminuir el gasto de batería del dispositivo. El resto del procedimiento cursó sin incidencias.

Una radiografía de tórax posprocedimiento confirmó la correcta ubicación de los tres electrodos y ausencia de complicaciones inmediatas. En el ECG posprocedimiento se pudo observar la inmediata recuperación de la resincronización eléctrica, con una reducción de la anchura del complejo QRS de 180 ms a 130 ms (imagen 8).

DIAGNÓSTICO

- Cardiopatía congénita de moderada complejidad: estenosis pulmonar congénita tratada con valvuloplastia percutánea, con insuficiencia grave residual. CIA *ostium secundum* de tamaño pequeño-moderado.
- BAV posprocedimiento. Portadora de marcapasos DDDR. 100% Dependiente de estimulación ventricular.
- Insuficiencia cardiaca de perfil izquierdo por disfunción sistólica biventricular (FEVI 37%, FACVD 29%) en relación con disincronía por estimulación ventricular apical.
- Imposibilidad técnica de implante de TRC por acceso de seno coronario. Implante de electrodo de estimulación fisiológica de rama izquierda con recuperación de la resincronización eléctrica.

DISCUSIÓN

La estimulación fisiológica del área de la rama izquierda (LBBP) se está consolidando como una alternativa prometedora frente a la terapia tradicional TRC, especialmente cuando no es posible la colocación del electrodo en el seno coronario[1]. Este enfoque se fundamenta en aprovechar el sistema de conducción nativo del corazón, promoviendo una activación ventricular más fisiológica y una mejor sincronía electromecánica[2].

En diversos estudios recientes se ha demostrado que la estimulación de la rama izquierda proporciona una resincronización eléctrica comparable e incluso superior a la obtenida mediante estimulación biventricular tradicional. Entre las ventajas reportadas destacan un umbral de estimulación más estable en el tiempo, una mayor durabilidad del electrodo implantado y una menor incidencia de estimulación diafragmática[3]. En el caso clínico que presentamos, la imposibilidad técnica para colocar un electrodo en el seno coronario debido a dilatación significativa de las cámaras derechas y la presencia de una CIA, llevó a seleccionar esta estrategia como método alternativo con excelentes resultados clínicos y electrocardiográficos inmediatos.

La evidencia emergente sobre la estimulación del sistema de conducción, que incluye tanto la estimulación del haz de His (HBP, *His bundle pacing*) como la estimulación del área de la rama izquierda, respalda su uso como alternativa viable cuando las técnicas convencionales de TRC fracasan o no son técnicamente posibles[4]. En particular, la LBBP tiene potenciales ventajas frente a la estimulación del haz de His, dado que el procedimiento es técnicamente más sencillo, con menor tiempo de implante, y la estabilidad del electrodo es superior, proporcionando mejores resultados clínicos y menor necesidad de reintervenciones[1].

Las guías más recientes de la Sociedad Europea de Cardiología (ESC) sobre estimulación cardiaca y terapia de resincronización cardiaca reconocen actualmente la estimulación del sistema de conducción como una solución aceptable y prometedora cuando falla la colocación del electrodo ventricular izquierdo por vía

tradicional[5]. No obstante, aunque los beneficios inmediatos y a medio plazo están bien documentados, es preciso continuar investigando mediante estudios controlados aleatorizados más amplios que permitan confirmar los beneficios clínicos a largo plazo de esta modalidad de estimulación fisiológica, así como establecer criterios más precisos para seleccionar adecuadamente a los pacientes candidatos a esta terapia.

Es importante destacar que ya tenemos evidencia específica sobre estimulación fisiológica en pacientes con cardiopatías congénitas. De momento los estudios se limitan a series de casos, pero ya se ha demostrado la eficacia y seguridad de esta técnica en esta población con características anatómicas particulares[6], sobre todo en pacientes con transposición de grandes arteries donde en un porcentaje importante de los ellos la canulación del seno coronario tampoco es posible[7]. Con todo ello, la estimulación fisiológica podría ser segura y especialmente beneficiosa en este tipo de pacientes.

En conclusión, este caso clínico subraya que la estimulación fisiológica de la rama izquierda es una alternativa efectiva y técnicamente viable a la TRC tradicional, particularmente valiosa en pacientes con cardiopatía congénita en quienes las opciones convencionales se ven limitadas por la anatomía o condiciones técnicas, y refuerza la necesidad de ampliar su aplicación clínica y profundizar la investigación al respecto.

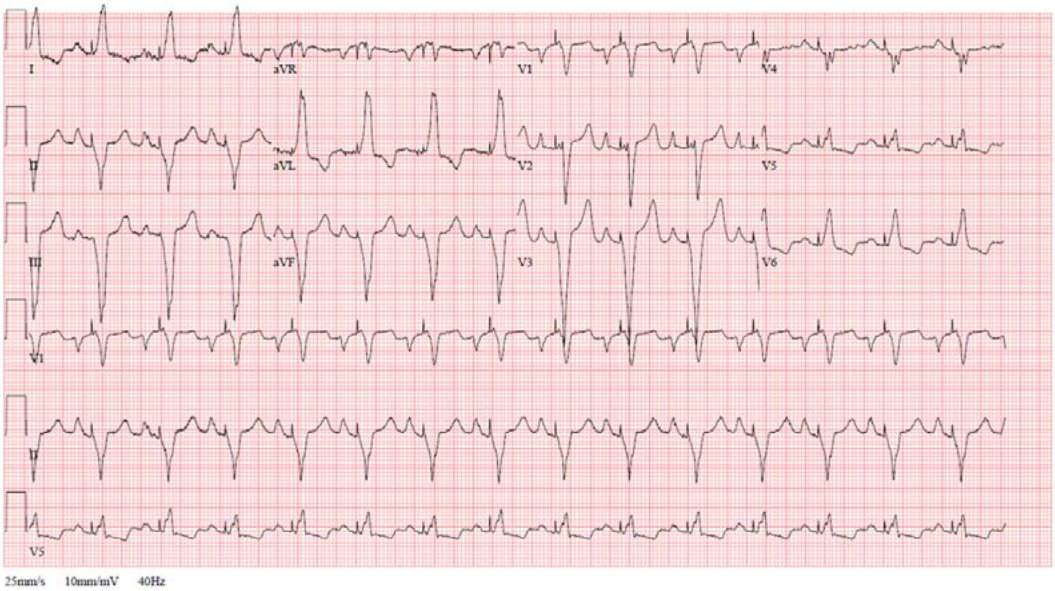

Imagen 1. ECG inicial.

Imagen 2. Radiografía de tórax inicial.

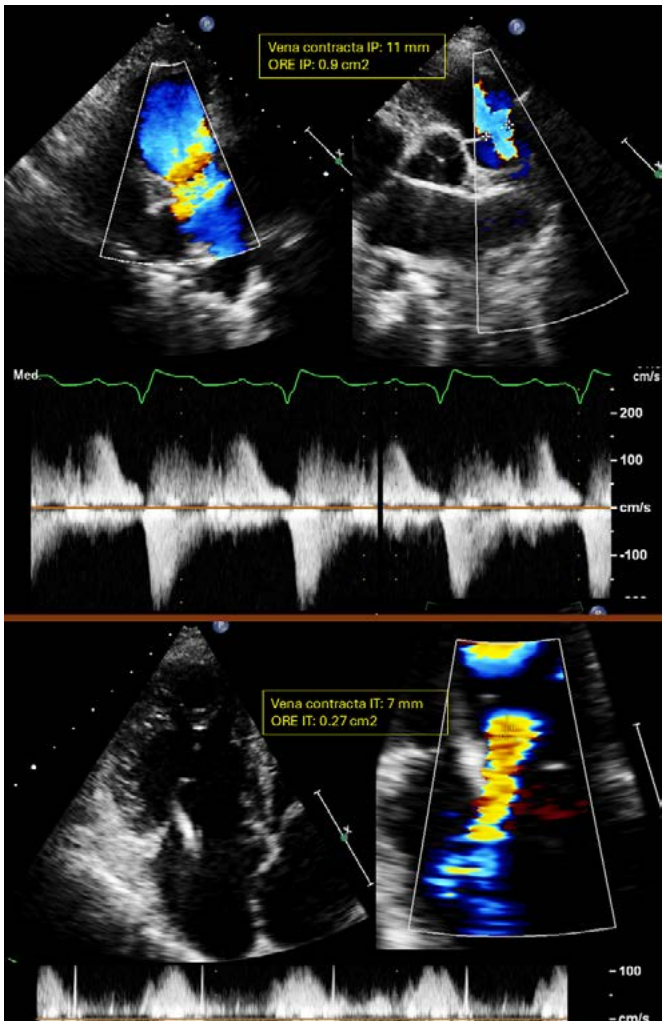

Imagen 3. Ecocardiograma transtorácico. Evaluación IP por Doppler color y flujo Doppler continuo. Evaluación IT por Doppler color y flujo Doppler continuo

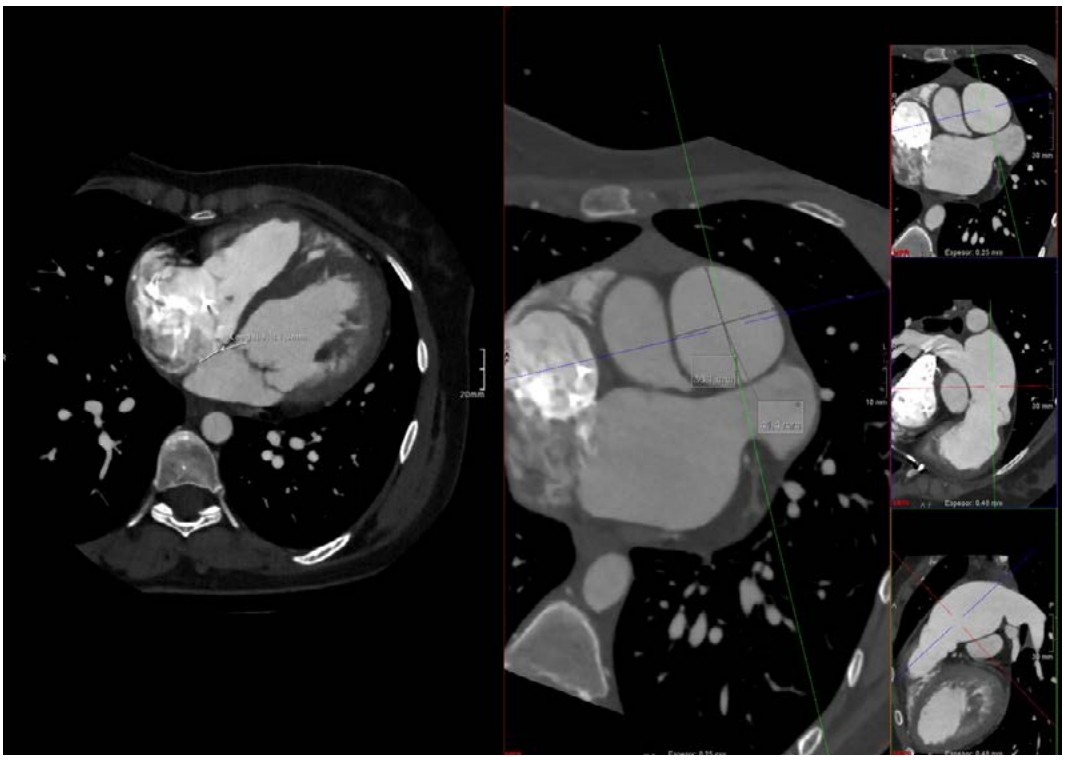

Imagen 4. TC cardiaca. Mediciones de CIA OS. Mediciones de tronco pulmonar.

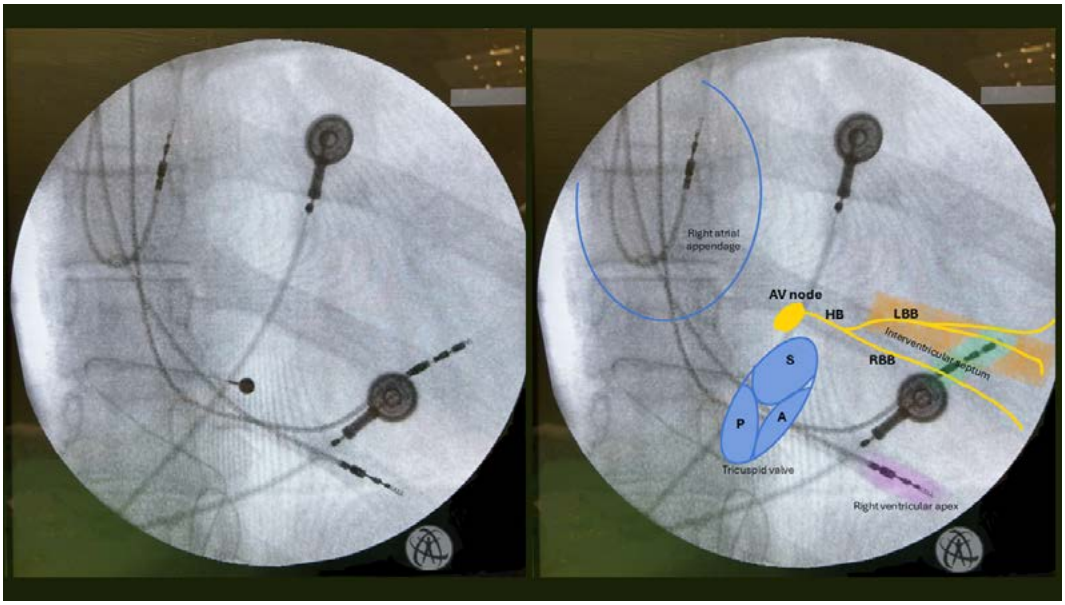

Imagen 5. Fluoroscopia anteroposterior. Esquema explicativo para la localización de la rama izquierda y las referencias anatómicas.

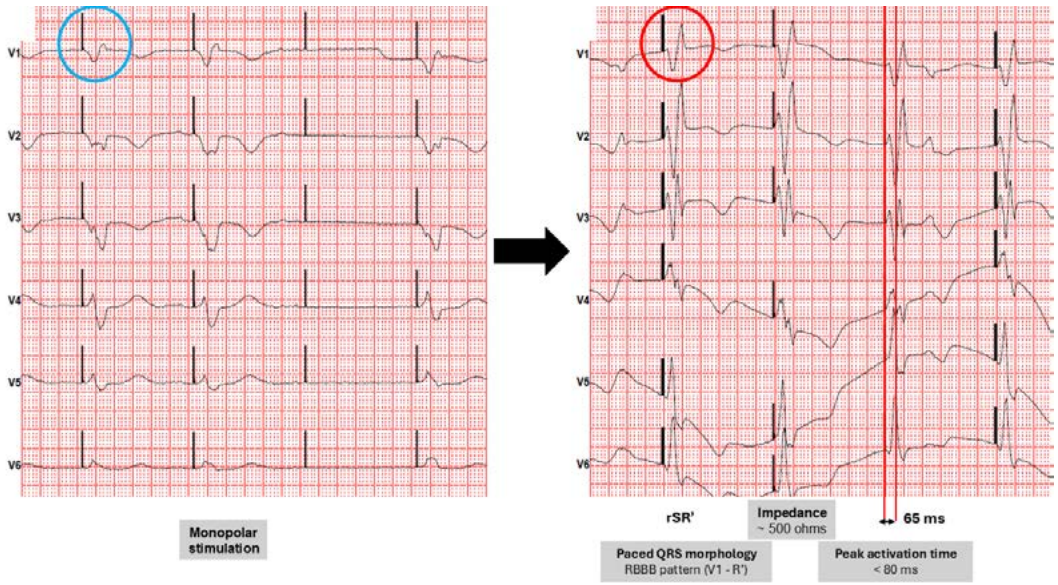

Imagen 6. Monitorización ECG 12 derivaciones. Profundización del electrodo de estimulación fisiológica hasta captura de rama izquierda.

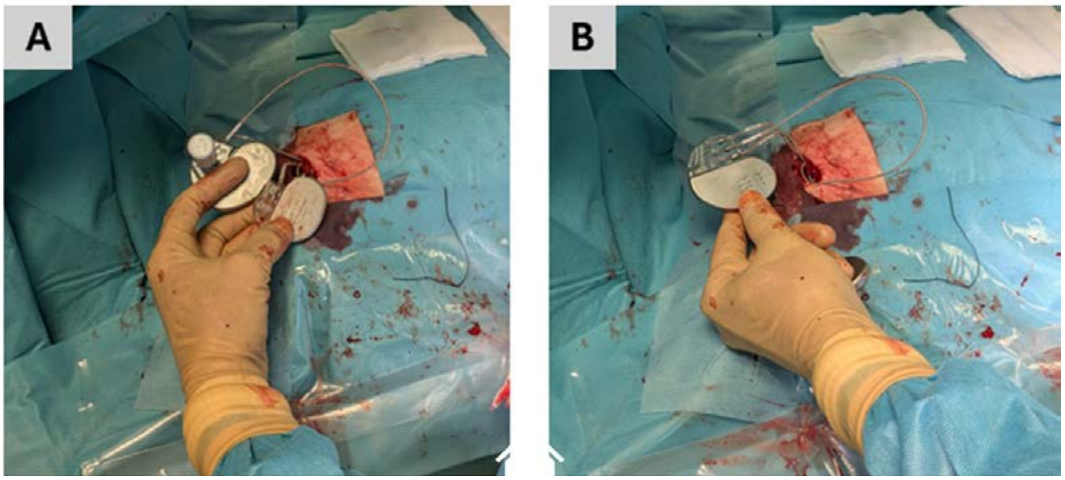

Imagen 7. Imagen macroscópica. (A) marcapasos previo bicameral. (B) Fijación de cables a generador tricameral.

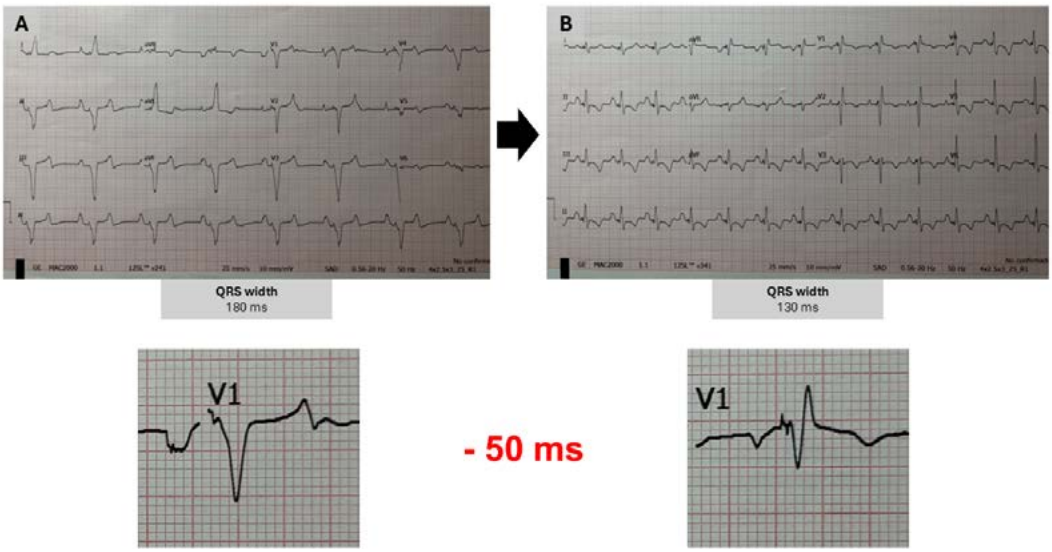

Imagen 8. Comparación de ECG. (A) ECG inicial, QRS 180 ms BCRI. (B) ECG final, QRS 130 ms BCRD.

Vídeo 1.

Ecocardiograma transtorácico. Paraesternal eje corto y apical 4 cámaras.

Bibliografía

1. Sundaram SP, Vijayaraman P. Left bundle branch pacing. *Herzschr Elektrophys*. 2020;31:124–134.
2. Fink T, Rexha E, Schlüter M, et al. Left bundle branch area pacing in a patient with severely impaired left ventricular function and failed coronary sinus lead implantation. *Eur Heart J Case Rep*. 2022;6(1):ytab509.
3. Vijayaraman P, Herweg B, Ellenbogen KA, et al. Comparison of left bundle branch area pacing and biventricular pacing in candidates for resynchronization therapy. *J Am Coll Cardiol*. 2023;82(3):228–241.
4. Tun HN, Zayat R, Alarabi AB, et al. Conduction system pacing: promoting the physiology to prevent heart failure. *Heart Fail Rev*. 2023;28(2):379–386.
5. Glikson M, Nielsen JC, Kronborg MB, et al. 2021 ESC Guidelines on cardiac pacing and cardiac resynchronization therapy. *Eur Heart J*. 2021;42(35):3427-3520.
6. Cano Ó, Dandamudi G, Schaller RD, et al. Safety and feasibility of conduction system pacing in patients with congenital heart disease. *J Cardiovasc Electrophysiol*. 2021;32:2692–2703.
7. Moore JP, Gallotti RG, Shannon KM, et al. Conduction system pacing in congenital heart disease: Initial experience and outcomes. *Heart Rhythm*. 2020;17:991–997.

Pistas ignoradas en una infección devastadora

Miriam Rodríguez de Rivera Socorro, Carlos Coroas Pascual,
Pilar Santiago Setién, Elena Pérez Barquín, Manuel Cabeza Paniagua,
José María Cuesta Cosgaya

INTRODUCCIÓN

Varón de 77 años, trasplantado renal e inmunosuprimido, ingresa por disnea y edema tras infecciones recurrentes. Un soplo reciente y hallazgos inesperados revelan un desafío diagnóstico en un contexto crítico.

ANTECEDENTES, ENFERMEDAD ACTUAL Y EXPLORACIÓN FÍSICA

Antecedentes

Varón de 77 años exfumador, con hipertensión arterial (HTA), diabetes mellitus tipo 2 (DM2), dislipemia y síndrome de apnea obstructiva del sueño (SAOS) en tratamiento con CPAP nocturna. Antecedente de insuficiencia cardiaca en 2018 (Brasil, sin informes disponibles), con último ecocardiograma hace 15 meses con función biventricular conservada y válvulas con leve esclerosis normofuncionantes. Como antecedente principal, fue sometido a trasplante renal hace 2 años y presenta una función subóptima del injerto con creatinina basal en torno a 2-2,5 mg/dl, debido a múltiples episodios de rechazo, requiriendo inmunosupresión intensiva. En este contexto, presenta múltiples infecciones, destacando bacteriemias recurrentes por *Klebsiella pneumoniae*, con tres ingresos en los últimos 5 meses. La mayoría fueron de origen urinario (incluyendo pielonefritis y cistitis enfisematosa) y un episodio con foco en acceso vascular. Otras infecciones relevantes en el último año fueron infección urinaria por *Proteus mirabilis*, diarrea por *Clostridioides difficile* y *Cryptosporidium* con recidiva, y reactivación de citomegalovirus (CMV).

Enfermedad Actual

El paciente consulta por disnea de inicio progresivo en las últimas semanas, que ha evolucionado hasta hacerse de mínimos esfuerzos. Refiere ortopnea, precisando dormir con 3 almohadas, y de 2 episodios de disnea paroxística nocturna. Niega dolor torácico, mareo o síncope. Los síntomas se han intensificado en los días previos al ingreso, en un contexto de estabilidad relativa tras su última hospitalización hace 1 mes por sepsis urinaria por *K. pneumoniae* OXA-48.

Exploración Física

A su llegada: tensión arterial 170/90 mmHg, frecuencia cardiaca 120 lpm, saturación de oxígeno 89% basal (92% con gafas nasales a 3 l/min). Caliente, bien perfundido, taquipneico, con intolerancia al decúbito y leve ingurgitación yugular. Auscultación cardiaca: soplo diastólico grado III/IV, no descrito previamente. Auscultación pulmonar: crepitantes bilaterales e hipoventilación en base derecha. Edemas con fóvea hasta rodillas, con signos de insuficiencia venosa crónica.

PRUEBAS COMPLEMENTARIAS

- Analítica al ingreso: glucosa 149 mg/dl, creatinina 3,36 mg/dl, urea 226 mg/dl, filtrado glomerular estimado (FGe) 17 ml/min/1,73 m^2, AST 28 U/l, ALT 22 U/l, bilirrubina total 0,9 mg/dl, albúmina 3,2 g/dl, sodio 1423 mEq/l, potasio 5,2 mEq/l, proteína C reactiva 7,9 mg/dl, procalcitonina 1,86 ng/ml, NT-proBNP 10.381, troponina I ultrasensible suero 29 ng/l, hemoglobina 11,3 g/dl, hematocrito 35,6%, leucocitos 5.700/mm^3 (neutrófilos 75,3%), plaquetas 84.000/mm^3. INR 1,8. Ac de protrombina 89 %. Lactato 1,5 mmol/l. Gasometría arterial: pH 7,28, pO2 55 mmHg, pCO2 60 mmHg, bicarbonato 18 mmol/l.
- Hemocultivos repetidos: se aísla *Klebsiella pneumoniae* betalactamasa de espectro extendido (BLEE), cepa productora de carbapenemasa, carbapenemasa OXA-48.
- Radiografía de Tórax al ingreso (imagen 1): signos de sobrecarga hídrica con patrón intersticial difuso y líneas B de Kerley. Derrame pleural bilateral, de predominio derecho.
- Electrocardiograma (ECG) (imagen 2): ritmo sinusal a 100 lpm. Segmento PR normal. Bloqueo de la subdivisión anterior. Bloqueo completo de rama derecha. Sin alteraciones agudas del segmento ST.
- Ecocardiograma transtorácico (ETT) (vídeo 1): aurículas (AI, AD) levemente dilatadas. Ventrículo izquierdo (VI) ligeramente dilatado con hipertrofia moderada. Función sistólica en límites bajos de la normalidad. FEVI visual 50%. Disfunción diastólica de VI grado 2. Ventrículo derecho (VD) de tamaño y función normal. Válvula aórtica (VAo) esclerodegenerativa con *jet* de insuficiencia, que impresiona de grave. Insuficiencia mitral en el rango moderado. Vena cava inferior (VCI) dilatada. No existe derrame pericárdico.
- Ecocardiograma transesofágico (ETE) (vídeos 2-4): VI ligeramente dilatado y remodelado con disfunción moderada (FEVI 40%) sin alteraciones segmentarias. Válvula aórtica trivalva funcionalmente bicúspide por fusión comisural. En la base del seno coronario derecho se aprecia una zona dehiscente con flujo pandiastólico excéntrico dirigido hacia el SIV que sugiere perforación del mismo. Se aprecia un segundo *jet* a nivel de septo membranoso abierto a la aurícula derecha, que se correspondería con un defecto tipo Gerbode. Todo ello compatible con endocarditis nativa complicada. Cortina aorto mitral conservada. Signos degenerativos de la válvula mitral con insuficiencia mitral ligera. VD de tamaño normal con función conservada. Insuficiencia tricuspídea ligera. No derrame pericárdico. Sin datos sugestivos de endocarditis a nivel de válvulas derechas.

EVOLUCIÓN CLÍNICA

El paciente es diagnosticado de edema agudo de pulmón (EAP) y fracaso renal agudo sobre injerto renal con función subóptima y es ingresado en la unidad de cuidados intensivos (UCI). Se inicia ventilación mecánica no invasiva (VMNI), tratamiento deplectivo con diuréticos y hemodiálisis con buena respuesta inicial. Durante los primeros días, se confirma nueva bacteriemia por *K. pneumoniae* OXA-48 por lo que se inicia antibioterapia de amplio espectro con ceftazidima-avibactam. Durante su estancia en la UCI se realiza un ETT que muestra función sistólica de ventrículo izquierdo ligeramente reducida (FEVI 50%) e insuficiencia aórtica (IAo) grave excéntrica no presente en ecocardiograma previo. Tras 9 días de ingreso en UCI es trasladado a planta de nefrología donde presenta una evolución lentamente favorable.

Al cuarto día de estancia en planta, desarrolla un nuevo cuadro de EAP hipertensivo con disnea súbita, insuficiencia respiratoria global grave y disminución del nivel de conciencia, requiriendo intubación orotraqueal urgente y traslado a UCI-coronarias. Durante las primeras horas se estabiliza parcialmente con altas necesidades de FiO2 y PEEP por edema pulmonar refractario. Se realiza un ETE urgente que pone en evidencia una insuficiencia aórtica excéntrica grave por perforación del velo coronario derecho y un defecto tipo Gerbode, todo ello compatible con una endocarditis aguda complicada. La insuficiencia cardiaca por IAo masiva se torna incoercible, con EAP persistente, fracaso renal con anuria y datos de *shock* mixto con necesidad de altas dosis de drogas vasoactivas

(noradrenalina, dobutamina). Pese a escalar antibioterapia a vancomicina y ceftazidima/avibactam, persiste bacteriemia por *K. pneumoniae* OXA-48 y elevación de reactantes de fase aguda (la procalcitonina alcanza 119 ng/ml), indicando fallo terapéutico.

Ante la gravedad del cuadro, se realiza una sesión clínica conjunta con los equipos de cirugía cardiovascular y cardiología para evaluar la posibilidad de una intervención quirúrgica urgente. Sin embargo, tras evaluar el caso, se descarta esta opción debido a varios factores limitantes. La combinación de la IAo masiva y defecto Gerbode representa una complejidad técnica significativa, requiriendo una reparación quirúrgica de alto riesgo. Esto se ve agravado por la inestabilidad hemodinámica y la situación de sepsis activa no controlada por un germen multirresistente. Sumado a las comorbilidades preexistentes, el estado nutricional precario y el fallo multiorgánico en curso, el procedimiento se considera inviable, con un riesgo de mortalidad perioperatoria extremadamente elevado y un pronóstico infausto a corto plazo. Tras una discusión detallada con la familia, se consensua la futilidad de las medidas agresivas y se opta por la limitación del esfuerzo terapéutico. El paciente fallece esa misma noche tras la retirada del soporte vital.

DIAGNÓSTICO

- Endocarditis infecciosa por *Klebsiella pneumoniae* OXA-48 complicada con IAo grave y defecto tipo Gerbode.
- Edema agudo de pulmón hipertensivo.
- Deterioro de la función renal en paciente trasplantado renal con función subóptima del injerto.
- *Shock* mixto refractario.
- Muerte.

DISCUSIÓN

En este caso, el diagnóstico tardío de endocarditis, que llevó a una situación avanzada e irreversible, subraya la importancia del cribado precoz. La guía ESC 2023 sobre endocarditis infecciosa, enfatiza que los factores microbiológicos (microorganismo, hemocultivos positivos) y los factores de riesgo cardiacos (válvula nativa, endocarditis previa, prótesis, dispositivos) justifican la realización temprana de ecocardiografía. En el caso de bacteriemia por gérmenes típicos, como *Staphylococcus aureus*, la guía recomienda realizar una ETT y, si el resultado es negativo, considerar una ETE. Sin embargo, en este paciente, la inmunosupresión y la bacteriemia recurrente por un germen atípico, junto con la identificación de un foco infeccioso, desviaron la atención, retrasando la ecocardiografía hasta la aparición de insuficiencia cardiaca. Este caso pone de manifiesto que, a pesar de contar con herramientas diagnósticas avanzadas, la complejidad clínica exige una alta sospecha para actuar a tiempo.

En el contexto de endocarditis por bacilos Gram-negativos no HACEK, como *Klebsiella pneumoniae*, el diagnóstico suele ser tardío debido a su rareza y a sus presentaciones clínicas atípicas, lo que puede derivar en desenlaces graves. Estas infecciones representan menos del 5% de los casos de endocarditis, pero su incidencia está en aumento, especialmente en pacientes con factores predisponentes como inmunosupresión, DM o dispositivos intracardiacos. Se trata de infecciones agresivas y difíciles de tratar, con necesidad de intervención quirúrgica en la mayoría de los casos. Más del 30% de las endocarditis por Gram-negativos presentan resistencia a tres o más antimicrobianos, superando la resistencia observada en los patógenos Gram-positivos. Esta evolución de la resistencia se asocia a un incremento significativo de la mortalidad, lo que conduce a la necesidad de un tratamiento prolongado y dirigido. Los escasos casos de endocarditis infecciosa por *Klebsiella pneumoniae* descritos en la literatura, destacan su

alta virulencia, particularmente en los serotipos K1 y K2, así como su capacidad de generar vegetaciones inusuales e infecciones metastásicas.

El caso se complica aún más con el diagnóstico de un *shunt* VI-AD. El defecto tipo Gerbode es una condición infrecuente que genera un cortocircuito izquierda-derecha, causando sobrecarga de las cavidades derechas. Aunque puede ser congénito (<1% de los defectos cardiacos), los casos adquiridos son más frecuentes. Se clasifica en tres tipos: tipo I (directo, VI-AD), tipo II (indirecto, VI-VD-AD) y tipo III (combinado). La endocarditis es la segunda causa de defectos adquiridos no iatrogénicos, y su incidencia se ha duplicado en la última década. Puede afectar tanto válvulas nativas como protésicas, con *Staphylococcus aureus* y *Streptococcus spp.* como principales patógenos. El diagnóstico se basa en la ecocardiografía, principalmente la ETE, y el tratamiento estándar es quirúrgico.

A pesar de los avances en el diagnóstico y tratamiento quirúrgico, la mortalidad sigue siendo elevada y puede alcanzar el 20% en casos complicados. En pacientes con fallo multiorgánico o infección persistente refractaria, la limitación del esfuerzo terapéutico debe considerarse cuando la cirugía o el tratamiento médico no ofrecen beneficios reales. Esto refleja un equilibrio ético entre evitar la obstinación terapéutica y garantizar una muerte digna.

Imagen 1. Radiografía de tórax: sobrecarga hídrica.

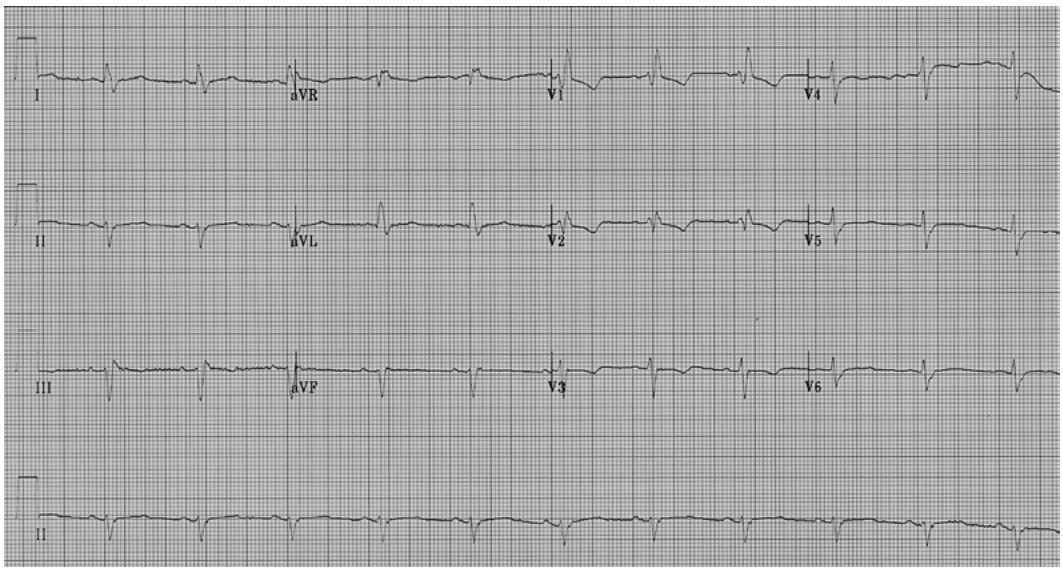

Imagen 2. Electrocardiograma.

Vídeo 1.

ETT: insuficiencia aórtica excéntrica grave.

Vídeo 2.

ETE: endocarditis aguda complicada.

Vídeo 3.

ETE: endocarditis aguda complicada.

Vídeo 4.

ETE: endocarditis aguda complicada.

Bibliografía

1 Delgado, V., Ajmone Marsan, N., de Waha, S., et al. ESC Scientific Document Group. (2023). 2023 ESC Guidelines for the management of endocarditis. *European Heart Journal*, 44(39), 3948–4042.

2 Budea, C. M., Pricop, M., Mot, I. C., et al. (2023). The assessment of antimicrobial resistance in Gram-negative and Gram-positive infective endocarditis: A multicentric retrospective analysis. Medicina (Kaunas, Lithuania), 59(3).

[3] Saker, E., Bahri, G. N., Montalbano, M. J., et al. Gerbode defect: A comprehensive review of its history, anatomy, embryology, pathophysiology, diagnosis, and treatment. *Journal of the Saudi Heart Association*, 29(4), 283–292.
[4] Ioannou, P., Miliara, E., Baliou, S., & Kofteridis, D. P. (2021). Infective endocarditis by Klebsiella species: a systematic review. Journal of Chemotherapy (Florence, Italy), 33(6), 365–374.
[5] Lee, Z. C., Seow, C. E., & Periyasamy, P. (2024). Double trouble: an unusual case of Klebsiella pneumoniae invasive syndrome with liver abscess, gallbladder empyema and infective endocarditis. *BMC Infectious Diseases*, 24(1), 771.
[6] Liu, K.-L., Chen, C.-L., Hsieh, C.-F., Chen, Y.-J., & Huang, Y.-C. (2019). Isolated left ventricular vegetation caused by community-acquired Klebsiella pneumoniae infective endocarditis. Wei Mian Yu Gan Ran Za Zhi [Journal of Microbiology, Immunology, and Infection], 52(5), 831–832.

¿Una GEA en cardiología?

María Fernández García, Alejandro Gullón de la Roza, Beatriz Nieves Ureña, María Salgado Barquinero, Fernando López Iglesias

INTRODUCCIÓN

Mujer de 49 años que acude al servicio de urgencias hospitalarias por un cuadro de gastroenteritis aguda tras intoxicación alimentaria.

ANTECEDENTES, ENFERMEDAD ACTUAL Y EXPLORACIÓN FÍSICA

Antecedentes médico-quirúrgico: sin metabolopatías conocidas. Fumadora activa de 1 paq/día. Niega otros hábitos tóxicos. Síndrome de CREST a seguimiento por clínica privada.

Tratamiento: gabapentina, lorazepam.

Tensión arterial 96/56, frecuencia cardiaca 90 lpm, saturación de oxígeno 95%. Consiciente y orientada, pero aspecto de afectada por dolor, pálida y sudorosa.

Auscultación cardiaca: rítmico sin soplos. Auscultación pulmonar: crepitantes bibasales.

Abdomen: doloroso a la palpación, pero sin signos de peritonismo. Ruidos hidroaéreos aumentados.

Extremidades inferiores sin edemas.

PRUEBAS COMPLEMENTARIAS

- Analítica completa:
  - Leucocitosis (12.000), PCR de 26 y ligero aumento de pruebas de función hepática, procalcitonina normal. NT-proBNP 1289
  - Troponina T 17->1557
  - Gases arteriales con O_2 a 3L: pO2 52 mmHg, pCO2 23 mmHg, pH 7,43.
  - Resto de analítica en rango de la normalidad.
- Electrocardiograma de 12 derivaciones a su llegada (imagen 1): RS a 60 lpm, PR normal, QRS estrecho sin alteraciones de la repolarización. Extrasístole ventricular aislado.
- Electrocardiograma tras deterioro clínico (imagen 2): taquicardia sinusal con rectificación difusa de ST y supradesnivelación de ST en aVR
- Radiografía de tórax (imagen 3): aumento de redistribución vascular, sin condensaciones ni derrame pleural.
- Ecocardiograma transtorácico (imagen 4): ventrículo izquierdo no dilatado, con disfunción muy grave (15% de visu), con hipercontractilidad de ápex y acinesia de resto de segmentos. Ventrículo derecho de tamaño y función normal. Sin valvulopatías significativas. Sin derrame pericárdico.
- Coronariografía: arterias coronarias sin lesiones.

- Resonancia magnética (imagen 5): ventrículo izquierdo de tamaño normal, con disfunción sistólica leve (FEVI 48 %). Hipocontractilidad en segmentos basales con hipercontractilidad en segmentos apicales. Hipertrofia moderada del septo basal. Aumento muy significativo del T1 y T2 en todos los segmentos basales y medios, sugestivo de edema. VEC levemente aumentado. No se observan áreas de realce tardío.

EVOLUCIÓN CLÍNICA

Acude a urgencias por cuadro de gastroenteritis aguda con vómitos y diarrea acuosa, pero sin fiebre tras probable intoxicación alimentaria. Sin otros familiares afectados. Tras valoración en centro privado es derivada al hospital para completar estudios. A su llegada, muy afectada con dolor abdominal intenso, por lo que permanece en unidad de observación para hidratación y vigilancia.

Presenta gran deterioro clínico en la unidad de observación, con empeoramiento a nivel respiratorio e insuficiencia cardiaca en edema agudo de pulmón precisando inicio de oxigenoterapia y diurético i.v. sin tolerancia a nitroglicerina por hipotensión, pero sin mejoría por lo que es evaluada por la unidad de cuidados intensivos que decide intubación orotraqueal e inicio de soporte aminérgico con dosis altas de noradrenalina y dobutamina. También se inició tratamiento antibiótico empírico por cuadro gastrointestinal.

El resultado de los estudios microbiológicos fue negativo, también para virus. Sin realce sugestivo de miocarditis en la resonancia, arterias coronarias sin lesiones, por lo que no se inició tratamiento antiagregante y en ecocardiografías seriadas. Se observó mejoría de la función ventricular únicamente con soporte hemodinámico, permitiendo desescalada de aminas hasta su retirada y extubación orotraqueal a los 4 días de ingreso en la unidad de cuidados intensivos. La paciente es trasladada a la planta de cardiología donde al rehistoriarla, refiere consumo de cocaína el día del ingreso y el día previo. Se continúan los cuidados con inicio de tratamiento neurohormonal, excepto ARNI por tendencia a hipotensión sintomática, sin signos congestivos. Mejoría de FEVI hasta el 48% al alta.

DIAGNÓSTICO

- Insuficiencia cardiaca en situación de *shock* cardiogénico.
- Disfunción grave del ventrículo izquierdo.
- Miocardiopatía de estrés con patrón de variante invertida.
- Consumo de tóxicos como posible desencadenante.

DISCUSIÓN

La miocardiopatía de estrés es una disfunción miocárdica aguda que se produce secundariamente a un estresor físico o psicológico (aunque hasta en un 30-35% de los casos no se llega a descubrir este desencadenante), y que por definición se recupera de forma espontánea. Tiene una incidencia de 15-30 casos por cada 100.000 habitantes al año (EE.UU.) y una mortalidad intrahospitalaria del 5% afectando más a mujeres posmenopáusicas (edad aprox. 60 años)[1,2,3,4].

La fisiopatología más aceptada se produce por una desregulación del sistema nervioso autónomo con predominio del sistema nervioso simpático, esto lleva a un aumento de las neuronas productoras de noradrenalina y neuropéptido, y en respuesta al estrés con efecto tóxico directo y disfunción microvascular[5,6].

En el estudio diagnóstico se caracteriza electrocardiográficamente por alteraciones del segmento ST/T, ondas T negativas profundas, elevación ST en 40% y QT prolongado. A nivel analítico, destaca una elevación discordante del NT-proBNP frente a los marcadores de daño miocárdico que se elevan de forma más discreta, y en la ecocardiografía, aumento de la contractilidad basal con hipocontractilidad de segmentos apicales es lo más frecuente (75-80%)[7]. Pero hay otros fenotipos: medioventricular (10-20%), invertida (5%), biventricular (<0,5%) o focal (muy poco frecuente).

La variante medioventricular y apical tienen más riesgo de generar obstrucción al tracto de salida por gradiente intraventricular y también más riesgo de formación de trombo intraventricular. La variante biventricular es más agresiva con afectación hemodinámica grave siendo frecuente que se manifieste como *shock* cardiogénico. Por otro lado, la variante focal es las más benigna en su curso, pero asocia más frecuentemente dolor torácico.

En cuanto a la variante invertida que afecta a nuestro caso, se caracteriza porque produce menos alteraciones electrocardiográficas, menos movilización de NT-proBNP y mayor movilización de marcadores de daño miocárdico, afecta a pacientes más jóvenes y se ha asociado más a consumo de tóxicos. Puede producir mayor disfunción del ventrículo izquierdo[8].

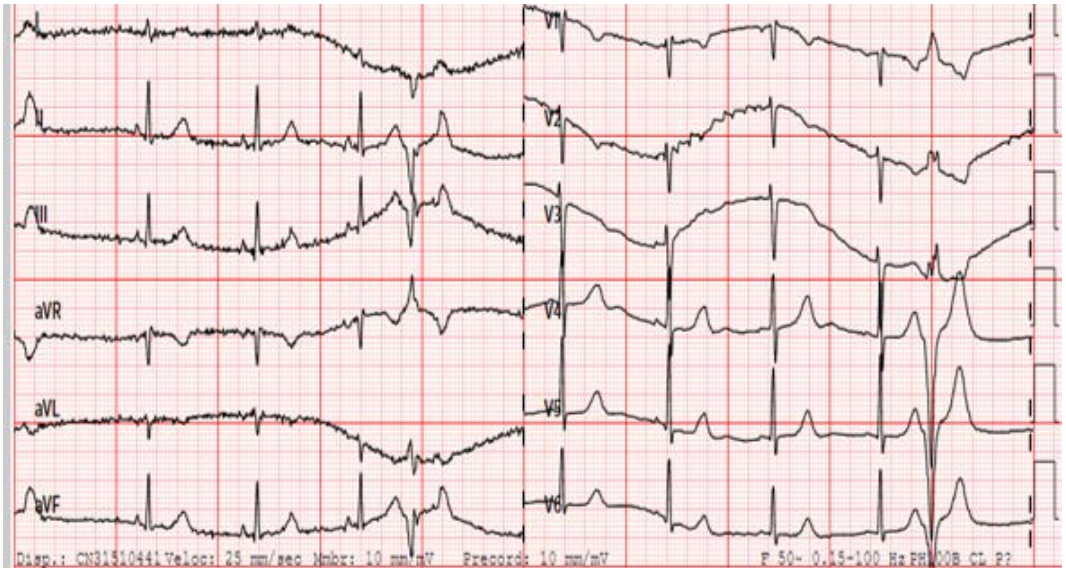

Imagen 1. RS a 60 lpm, PR normal, QRS estrecho sin alteraciones de la repolarización. Extrasístole ventricular aislado.

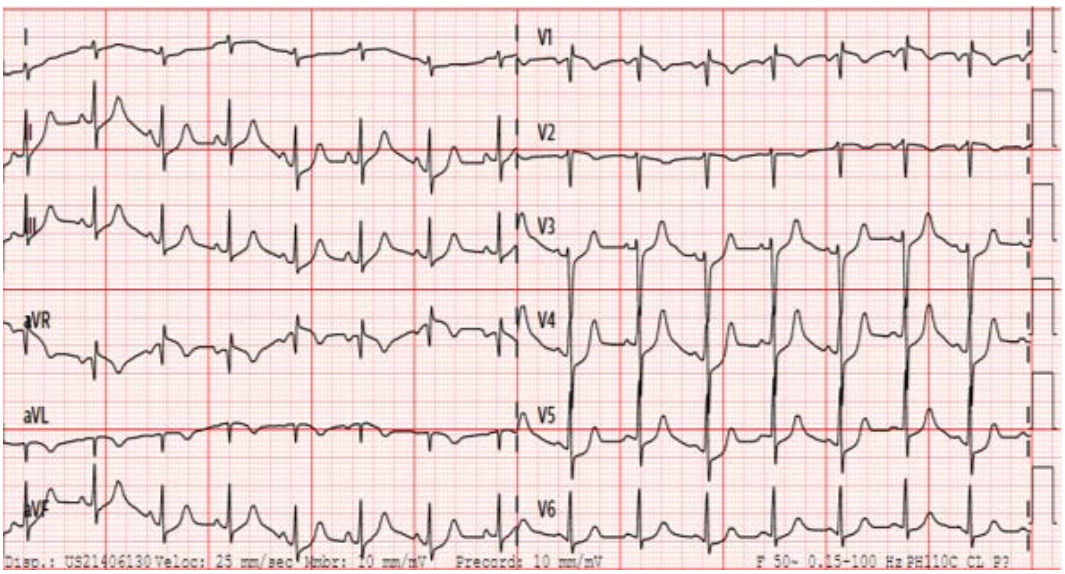

Imagen 2. Taquicardia sinusal con rectificación difusa de ST y supradesnivelación de ST en aVR.

Imagen 3. Aumento de redistribución vascular, sin condensaciones ni derrame pleural.

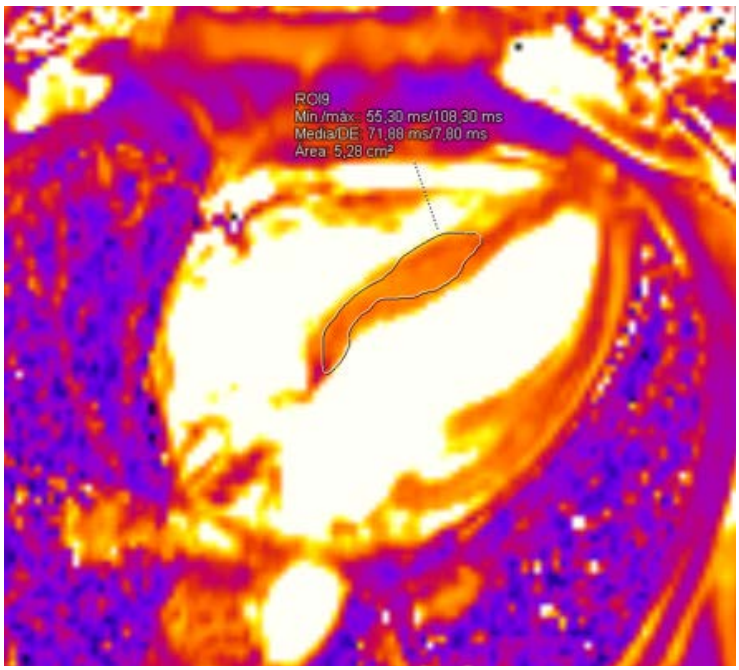

Imagen 4. VI de tamaño normal, con disfunción sistólica leve (FEVI 48 %). Hipocontractilidad en segmentos basales con hipercontractilidad en segmentos apicales. Hipertrofia moderada del septo basal. Aumento muy significativo del T1 y T2 en todos los segmentos basales y medios, sugestivo de edema. VEC levemente aumentado. No se observan áreas de realce tardío.

Vídeo 1.

Ventrículo izquierdo no dilatado, con disfunción muy grave (15% de visu), con hipercontractilidad de ápex y acinesia de resto de segmentos. Ventrículo derecho de tamaño y función normal. Sin valvulopatías significativas. Sin derrame pericárdico.

Bibliografía

1. Chazal H, Del Buono MG, Keyser-Marcus L, Ma L, Moeller FG, Berrocal D, Abbate A. Stress Cardiomyopathy Diagnosis and Treatment: JACC State-of-the-Art Review. *J Am Coll Cardiol*. 2018 Oct 16;72(16):1955-1971. doi: 10.1016/j.jacc.2018.07.072. PMID: 30309474; PMCID: PMC7058348.
2. Zghyer F, Botheju WSP, Kiss JE, Michos ED, Corretti MC, Mukherjee M, Hays AG. Cardiovascular Imaging in Stress Cardiomyopathy (Takotsubo Syndrome). *Front Cardiovasc Med*. 2022 Jan 28;8:799031. doi: 10.3389/fcvm.2021.799031. PMID: 35155609; PMCID: PMC8831380.
3. Jain PK, Khurana RK, Sood MM. Takotsubo Cardiomyopathy: A Comprehensive Review. *Am J Med Sci*. 2017 Apr;353(4):323-328.
4. Takahashi T, et al. Takotsubo cardiomyopathy: a form of stress-induced cardiomyopathy. *Circ J*. 2018;82(10):2490-2497.
5. Rizzoni D, et al. Takotsubo Syndrome: Diagnosis, Management, and Pathophysiology. Eur Heart J. 2013;34(33):2486-2495.
6. Patel NM, et al. Stress-induced Cardiomyopathy: The Contemporary Recognition of Takotsubo Cardiomyopathy. Am J Cardiol. 2019;123(9):1443-1447.

[7] Jelena-Rima Ghadri, Ilan Shor Wittstein, Abhiram Prasad, et al. International expert consensus document on Takotsubo syndrome (part I): clinical characteristics, diagnostic criteria, and pathophysiology. *Eur Heart J*. 2018;39(22):2032-2046.
[8] Song BG, Chun WJ, Park YH, et al. The clinical characteristics, laboratory and echocardiographic findings of reverse or inverted takotsubo cardiomyopathy: comparison with mid or apical variant. *Clin Cardiol*. 2011;699:693–9.

Una causa infrecuente de taquicardia ventricular

Joaquín Vila García, Guillermo de la Osa Hernández, Carlos Carneiro Rodríguez, Adrián Martínez Roca, José Raúl Moreno Gómez, Clara Ugueto Rodrigo

INTRODUCCIÓN

Presentamos el caso de un paciente con antecedentes de traumatismo cardiaco penetrante que, más de 15 años después, ingresa en nuestro centro en situación de *shock* cardiogénico secundario a taquicardia ventricular sostenida mal tolerada.

ANTECEDENTES, ENFERMEDAD ACTUAL Y EXPLORACIÓN FÍSICA

Varón de 43 años con antecedente de laceración cardiaca por arma blanca tratada en Colombia mediante un parche pericárdico hace más de 15 años. Tras el episodio fue diagnosticado de insuficiencia cardiaca con disfunción ventricular izquierda grave, observándose asimismo un trombo apical por el que recomendaron anticoagulación, aunque perdió el seguimiento médico posterior y abandonó el tratamiento.

Fue valorado en la vía pública por los servicios de emergencia extrahospitalarios tras presentar un síncope cardiogénico. En el electrocardiograma se objetivó una taquicardia de QRS ancho muy rápida con morfología de bloqueo de rama derecha, compatible con taquicardia ventricular (TV) (imagen 1). El QRS era negativo en II, III y aVF, y positivo en aVL, aVR, V1 y V2, con transición en V3-V4, lo que sugería un origen apical de la TV.

Se intentó cardioversión farmacológica con amiodarona, sin éxito, y debido a un deterioro hemodinámico progresivo se realizó cardioversión eléctrica. A pesar de ello, precisión inicio de noradrenalina a dosis bajas durante el traslado.

A su llegada al hospital, se encontraba en *shock* cardiogénico estadio C según la clasificación SCAI (hipotensión y lactato de 1,8 mmol/l). Se canalizó una vía venosa central femoral y se inició perfusión de noradrenalina y amiodarona. La ecocardiografía a pie de cama mostró un ventrículo izquierdo gravemente dilatado y disfuncionante, con gran trombo apical.

El paciente permaneció en la unidad de cuidados cardiacos agudos durante 5 días sin recurrencias arrítmicas. Tras impregnación intravenosa con amiodarona, se administró un ciclo de levosimendán con buena tolerancia. Pudo retirarse de forma progresiva la noradrenalina, tolerando adecuadamente medicación para disfunción ventricular.

PRUEBAS COMPLEMENTARIAS

- Electrocardiograma (ECG) (imagen 1): taquicardia de QRS ancho a 210 lpm. QRS negativo en II, III y aVF, y positivo en aVL, aVR, V1 y V2, con transición en V3-V4. ECG sugestivo de taquicardia ventricular de origen apical.

- Ecocardiograma (vídeos 1 y 2): ventrículo izquierdo levemente-moderadamente dilatado (VTD indexado 88,5 ml/m²). Función sistólica global gravemente reducida (FEVI biplano 25%). Aneurisma apical extenso con acinesia de segmentos medios de todas las caras a excepción de la cara anterolateral. Hipocinesia del resto. Trombo intraventricular organizado de gran tamaño (24 x 28 mm). Disfunción diastólica grado III. Ventrículo derecho de tamaño normal, con función sistólica en el límite bajo de la normalidad. Aurícula izquierda dilatada levemente. Aurícula derecha de tamaño normal. Válvula aórtica trivalva, sin valvulopatías significativas. Insuficiencia mitral leve a moderada funcional. Insuficiencia mínima de la válvula tricúspide que no permite estimar presión sistólica pulmonar. Vena cava inferior dilatada, sin cambios respiratorios. Aorta visualizada de tamaño normal. Sin derrame pericárdico.
- Resonancia magnética cardiaca (vídeo 3): ventrículo izquierdo gravemente dilatado con disfunción sistólica global grave (FEVI 27%). Aneurisma apical de gran tamaño (aproximadamente 6 cm) que se extiende a segmentos medios de septo anterior y cara anterior. Adelgazamiento y acinesia del resto de las caras inferior e inferolateral. Realce tardío transmural en los segmentos del aneurisma, casi transmural en resto de caras inferior e inferolateral. Trombo apical de gran tamaño. Ventrículo derecho de tamaño y morfología normal con función conservada. No se observan datos de enfermedad intersticial.

EVOLUCIÓN CLÍNICA

Durante la hospitalización se realizó una resonancia magnética cardiaca, que confirmó dilatación grave del ventrículo izquierdo con disfunción sistólica global (fracción de eyección del 27%), aneurisma apical extenso hacia el septo anterior y la pared anterior, y un trombo apical de 3 cm. Las paredes inferior e inferolateral se encontraban acinéticas y adelgazadas, con realce tardío transmural con gadolinio en dichas zonas, incluyendo también las regiones aneurismáticas. El ventrículo derecho era de tamaño, morfología y función normales.

Debido a la presencia del gran trombo intraventricular, se optó por no realizar estudio electrofisiológico. Se implantó un desfibrilador automático implantable (DAI) monocameral sin complicaciones. Se inició tratamiento farmacológico para la disfunción ventricular izquierda, y el paciente fue dado de alta sin incidencias.

DIAGNÓSTICO

- Taquicardia ventricular monomórfica sostenida secundaria a escara apical por traumatismo cardiaco penetrante.
- Disfunción sistólica grave del ventrículo izquierdo (FEVI 27%).
- *Shock* cardiogénico SCAI C.

DISCUSIÓN

Las arritmias ventriculares tras un traumatismo torácico abierto o cerrado pueden aparecer de forma aguda o tardía, siendo una complicación poco frecuente pero potencialmente mortal. La *commotio cordis* es una manifestación aguda sin daño estructural, mientras que las arritmias tardías, como las TV monomórficas, suelen estar asociadas a alteraciones estructurales ventriculares[1].

Las taquicardias ventriculares que aparecen tiempo después de una lesión cardiaca penetrante son extremadamente raras, con pocos casos descritos en la literatura[2]. La fisiopatología que conduce a estas arritmias no se conoce con claridad. En nuestro paciente es probable que la herida haya causado una

lesión miocárdica directa, lo que llevó a necrosis y, eventualmente, a la formación de tejido cicatricial, como se observó en la resonancia magnética cardiaca.

No existe evidencia sobre el manejo antiarrítmico más adecuado en estos casos, aunque parece razonable iniciar tratamiento con betabloqueantes y amiodarona en pacientes con disfunción ventricular grave y alto riesgo arrítmico como puente al implante de DAI o como terapia coadyuvante en casos con múltiples recurrencias. Más aun, si se trata de un implante en prevención secundaria, de acuerdo con las guías de práctica clínica sobre manejo de arritmias ventriculares[3].

Además, en nuestro caso la anticoagulación era esencial ante la presencia de trombo mura, dada la elevada posibilidad de embolismo sistémico. Las recomendaciones actuales no establecen diferencias en cuanto al anticoagulante de elección, por lo que se optó por pautar un ACOD[4].

En este caso, la resonancia magnética cardiaca fue clave para caracterizar el sustrato anatómico de la arritmia, revelando un aneurisma extenso, adelgazamiento miocárdico y realce tardío transmural, hallazgos consistentes con una escara eléctrica capaz de sostener una taquicardia ventricular por reentrada. Aunque el estudio electrofisiológico hubiese permitido confirmar el mecanismo y plantear una posible ablación, la contraindicación relativa por el trombo intraventricular motivó una estrategia conservadora con el implante de un DAI como prevención secundaria.

Este caso subraya la importancia del seguimiento a largo plazo en pacientes con antecedentes de traumatismo cardiaco, incluso cuando estos sobreviven al evento agudo. La evolución hacia miocardiopatía dilatada con disfunción grave, trombo mural y desarrollo de arritmias ventriculares puede desarrollarse de forma insidiosa y tardía[1,2].

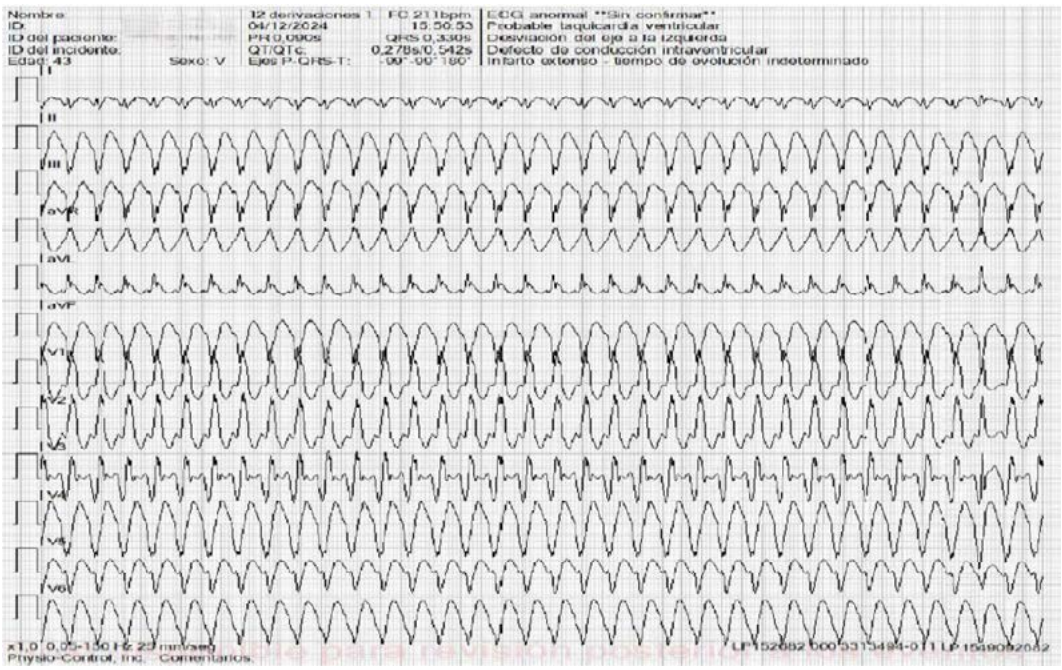

Imagen 1. Taquicardia ventricular. QRS negativo en II, III y aVF, y positivo en aVL, aVR, V1 y V2, con transición en V3-V4, lo que sugiere un origen apical de la arritmia.

Vídeo 1.

Ecocardiograma transtorácico. Plano 4 cámaras.

Vídeo 2.

Ecocardiograma transtorácico. Plano 4 cámaras.

Video 3.

Resonancia magnética cardiaca. Secuencia cine eje largo.

Bibliografía

1. Wolbrom, D. H., Rahman, A., & Tschabrunn, C. M. (2016). Mechanisms and Clinical Management of Ventricular Arrhythmias following Blunt Chest Trauma. *Cardiology Research and Practice*, *2016*, 7270247.
2. Ribeiro, S., Salomé, N., Pinho, T., Gonçalves, H., Primo, J., Azevedo, P., & Correia, A. (2013). Chest stab wound—A rare cause of late ventricular tachycardia. *Revista Portuguesa de Cardiologia (English Edition)*, *32*(1), 69–70.
3. Zeppenfeld, K., Tfelt-Hansen, J., De Riva, M., et al (2022). 2022 ESC Guidelines for the management of patients with ventricular arrhythmias and the prevention of sudden cardiac death: Developed by the task force for the management of patients with ventricular arrhythmias and the prevention of sudden cardiac death of the European Society of Cardiology (ESC) Endorsed by the Association for European Paediatric and Congenital Cardiology (AEPC). *European Heart Journal*, *43*(40), 3997–4126.
4. Byrne, R. A., Rossello, X., Coughlan, J. J., et al. 2023 ESC Guidelines for the management of acute coronary syndromes. *European Heart Journal*, *44*(38), 3720–3826.

Tormenta arrítmica en la fase subaguda de la isquemia miocárdica: un desafío diagnóstico

Carmen Agulló López, Joaquín Salinas García, Alfonso Vidal López

INTRODUCCIÓN

Presentamos el caso de un paciente de 48 años, que en el seno de un síndrome coronario agudo (SCA), evoluciona a tormenta arrítmica refractaria a los tratamientos convencionales. Este caso resalta la importancia de considerar mecanismos poco comunes en el manejo de arritmias posinfarto, poniendo a prueba las estrategias terapéuticas disponibles.

ANTECEDENTES, ENFERMEDAD ACTUAL Y EXPLORACIÓN FÍSICA

Antecedentes

Se trata de un varón de 48 años, fumador de un paquete diario como único antecedente relevante y sin tratamiento crónico previo.

Enfermedad actual

Consultó en urgencias de su hospital de referencia por clínica de opresión centrotorácica y disnea súbita de una hora de duración, con irradiación a ambos brazos y sudoración profusa asociada. Además, a la anamnesis, refería episodios de angina de esfuerzo progresiva en el último año, por los que nunca llegó a consultar.

Exploración física

- Constantes: tensión arterial 180/110 mmHg, frecuencia cardiaca 105 lpm, saturación de oxígeno 87% al aire ambiente. Taquipnea a 22 rpm y con trabajo respiratorio asociado.
- Sudoroso, con relleno capilar normal. Pulsos distales presentes y simétricos.
- Sin edemas en extremidades inferiores.
- No se palpan adenopatías a nivel inguinal, axilar ni cervical. No ingurgitación yugular.
- Auscultación cardiaca: tonos rítmicos sin soplos ni extratonos.
- Auscultación pulmonar: murmullo vesicular conservado con crepitantes bilaterales hasta campos superiores.
- Exploración abdominal: blando y depresible. No doloroso a la palpación. No se palpan masas ni megalias.

PRUEBAS COMPLEMENTARIAS

- Electrocardiograma (ECG) 1 (imagen1): taquicardia sinusal a 105 lpm, QRS estrecho, descenso generalizado de ST y ascenso especular en aVR.

- Analítica: glucosa 177 mg/dl, urea 41 mg/dl, creatinina 1,05 mg/dl, sodio 138 mEq/l; K+ 4,2 mEq/l; hemoglobina 13,6 g/dl; hematocrito 38,9%; VCM 87,8 fl; plaquetas 220.0 $10e^3$/ul; leucocitos 11,17 $10e^3$/ul; NT-proBNP 3755.0 pg/ml; CrCl (CKD-EPI) 88,26 ml/mi/1,73 m^2; troponina T 1 1299.0 pg/ml.
- Radiografía de tórax portátil: cardiomegalia, infiltrados algodonosos bilaterales en patrón de alas de mariposa. Derrame pleural bilateral ligero.
- Otras pruebas complementarias realizadas durante el ingreso:
- Coronariografía (imagen 2): tronco coronario izquierdo sin lesiones. Lesión grave en arteria descendente anterior a nivel medio y arteria circunfleja a nivel proximal. Coronaria derecha hipoplásica poco desarrollada.
- Ecoscopia a pie de cama (vídeo 1): disfunción ventricular izquierda grave, con FEVI estimada del 15-20%, a expensas de amplia acinesia a nivel septoapical y cara lateral. Patrón de llenado transmitral con alteración de la relajación. Insuficiencia mitral moderada, sin otras valvulopatías significativas. Marcada congestión pulmonar con líneas B bilaterales hasta ápex. Ausencia de congestión venosa sistémica.
- ECG posinfarto (vídeo 3): ritmo sinusal a 85 lpm, PR normal, eje izquierdo. QRS estrecho con infradesnivelación 1mm de V3-6 y T negativas V4-6.
- Estudio electrofisiológico: escaso sustrato anatómico (pequeña zona de escara en región inferoseptal basal con potenciales tipo LAVA, en la que se realizan 7 aplicaciones).

EVOLUCIÓN CLÍNICA

Una vez realizado el ECG (imagen 1) y con el diagnóstico de infarto agudo de miocardio sin elevación del segmento ST (IAMSEST) en situación de edema agudo de pulmón (Killip III), el paciente ingresó en unidad de cuidados intensivos (UCI) de su hospital de referencia donde se inició ventilación mecánica no invasiva, perfusión de furosemida 120 mg a 4 ml/h y nitroglicerina intravenosa (50 mg en 500 cc de SSF iniciado a 6 ml/h). Además, se administró carga de doble antiagregación con ácido acetilsalicílico (AAS) y ticagrelor.

Dada la persistencia de la clínica de angina, refractaria al tratamiento médico instaurado, junto con la elevación de biomarcadores, se contactó con cardiología de hospital terciario de referencia, que activó Código IAM.

El paciente llega a la sala de hemodinámica en situación de *shock* cardiogénico, con hipotensión refractaria y elevación de lactato sérico (4 mmol/l), por lo que durante el procedimiento se inició soporte vasoactivo con noradrenalina a dosis de 0,15 mcg/kg/min y dobutamina a 3 mcg/kg/min, con ello tensión arterial mantenida durante el procedimiento.

En la coronariografía (imagen 2) se objetivó enfermedad de 2 vasos con lesiones graves en arteria descendente anterior media y circunfleja proximal, con una coronaria derecha hipoplásica. Se decide revascularizar de forma percutánea las lesiones de descendente anterior media y circunfleja con un total de 3 *stents*.

Tras el cateterismo, el paciente ingresó en UCI del hospital terciario de referencia. Presentó una evolución favorable en las primeras horas, con mejoría de las cifras tensionales y lavado de lactato en gasometrías de control. Al ingreso, la ecocardioscopia (vídeo 1) mostraba acinesia extensa septoapical y en cara lateral, con una fracción de eyección del ventrículo izquierdo (FEVI) del 15-20%. En el ECG de control posinfarto, únicamente destacaban ondas T negativas en cara lateral, con intervalo QTc de 435 ms (imagen 3).

Posteriormente, tuvo una evolución tórpida. En las primeras 24 h presentó un episodio de fibrilación ventricular (FV), revertido a sinusal tras una única desfibrilación. En los días posteriores, presentó múltiples episodios de taquicardia ventricular polimórfica (TVp), a pesar de encontrarse bajo tratamiento antiarrítmico con amiodarona y posteriormente con lidocaína. A los 5 días del evento agudo, entró en tormenta arrítmica (imagen 4), por lo que se decidió asistir al paciente con ECMO-VA.

Se plantearon tres diagnósticos diferenciales:

1. FV secundaria a isquemia aguda, que se descartó dado que el paciente presentó episodios de TVp/FV más allá de las primeras 48 h tras el infarto y además se realizaron dos revisiones angiográficas que mostraron buen resultado de los *stent* previos.
2. Síndrome de QT largo adquirido farmacológico, que se descartó dado que el ECG basal no presentaba QT largo y el intervalo de acoplamiento con los latidos ectópicos que desencadenaron la TV polimórfica era corto.
3. Síndrome de *angry*-Purkinje o pseudo *torsade de pointes*, como diagnóstico más probable. Como argumentos a favor presentaba: inicio del cuadro en la fase subaguda de la isquemia, intervalo QTc basal normal (434 ms), intervalo acoplamiento con latidos ectópicos corto (320-420 ms) y no respuesta a antiarrítmicos convencionales.

Con la sospecha de síndrome de *angry*-Purkinje, se inició tratamiento con hidroquinidina 300 mg cada 8 h, sin presentar nuevos episodios de TVp/FV desde la primera administración. A las 24 h del inicio de tratamiento, se realizó el estudio electrofisiológico que no mostró sustrato ablacionable, únicamente una pequeña escara a nivel inferoseptal basal con potenciales tipo LAVA, en la que se realizaron 7 aplicaciones.

Tras el implante de DAI en prevención secundaria fue alta a planta de cardiología, donde no presentó nuevos eventos arrítmicos ni otras complicaciones durante el ingreso. Fue dado de alta a domicilio con hidroquinidina 300 mg cada 12 h, sin recurrencias arrítmicas y con normalización de la FEVI en el seguimiento, bajo cuádruple terapia neurohormonal a dosis bajas.

DIAGNÓSTICO

Diagnóstico principal:

- Síndrome coronario agudo sin elevación del segmento ST, clasificación Killip Kimball IV. Enfermedad coronaria de 2 vasos. Intervención coronaria percutánea (ICP) a arteria descendente anterior media y circunfleja proximal. FEVI 35-40%. Insuficiencia mitral ligera. Ventrículo derecho normofuncionante
- Tormenta arrítmica refractaria a FAA de primera línea secundaria a pseudo ICP a arteria *torsade de pointes* en contexto de síndrome de *angry*-Purkinje.
- Implante de ECMO-VA como puente a la recuperación.

Diagnósticos secundarios:

- Fumador
- Diabetes mellitus tipo 2.

DISCUSIÓN

El síndrome de *angry*-Purkinje o pseudo *torsade de pointes* es una causa infrecuente pero importante de taquicardia ventricular polimórfica, que con frecuencia se presenta como tormenta arrítmica refractaria a antiarrítmicos convencionales. Es más frecuente en varones de edad media. Habitualmente se inicia en la fase subaguda de la isquemia miocárdica, entre el tercer y octavo día tras el infarto o la revascularización[1].

No está del todo aclarado el mecanismo fisiopatogénico subyacente. La hipótesis más aceptada es un mecanismo mixto, que combina: en primer lugar, una actividad desencadenada por pospotenciales tardíos que generan corrientes de calcio en las fibras de Purkinje sanas adyacentes al miocardio infartado

(que actuarían como *trigger*); y, posteriormente, en el mantenimiento estaría implicado un mecanismo de reentrada funcional secundaria a un retraso de la velocidad del potencial de acción, que genera corrientes de despolarización lenta entre el Purkinje "sano" y el miocardio isquémico, favoreciendo así la reentrada[1].

Los rasgos electrocardiográficos que diferencian esta entidad de la *torsades de pointes* clásica son: un intervalo de acoplamiento corto con los latidos ectópicos que desencadenan la taquicardia, entre 320-400 ms; y un QTc normal o prolongado, aunque en el caso de presentar QT largo, este no juega un papel en el inicio de la taquicardia[2].

La implicación clínica fundamental es la resistencia a antiarrítmicos convencionales como la amiodarona o la lidocaína. Sin embargo, presenta una excelente respuesta a quinidina, un antiarrítmico de clase IA clásicamente considerado un fármaco "torsadogénico", cuyo efecto en el síndrome de *angry*-Purkinje parece relacionarse con la reducción del automatismo de la red de Purkinje a través del bloqueo de canales de calcio. Otro de los mecanismos postulados podría ser la inhibición de las reentradas a través del bloqueo de las corrientes transitorias de salida de potasio (Ito), ya que estos canales se encuentran sobreexpresados en el Purkinje más distal[1,3].

No existe evidencia sólida que respalde la duración del tratamiento con quinidina. No obstante, múltiples estudios han demostrado una mayor tasa de recurrencias a largo plazo en caso de discontinuación del mismo[3].

Otro aspecto controvertido es el papel de la ablación en la prevención de recurrencias. Esto se debe a la dificultad de inducir la ectopia (*trigger*), ya que estos latidos ectópicos frecuentemente constituyen el primer latido de la TVp/FV. Por ello, cada vez más estudios proponen una estrategia de ablación dirigida a la unión Purkinje-miocardio con el objetivo de eliminar el elemento perpetuador de la taquicardia, la reentrada.

Nuestro paciente tuvo una excelente respuesta a la quinidina y el estudio electrofisiológico no mostró sustrato ablacionable, por lo que, en nuestro caso y de acuerdo con la literatura, el mayor éxito en la prevención de recurrencias parece venir determinado por el mantenimiento de la quinidina, de ahí que continúe en tratamiento un año después del evento agudo. No obstante, se necesitan más estudios que permitan establecer recomendaciones específicas sobre la duración de tratamiento con quinidina, así como la estrategia de ablación más recomendada.

Imagen 1. ECG inicial: descenso generalizado ST.

Imagen 2. Coronariografía: lesiones graves en descendente anterior media y circunfleja proximal. Coronaria derecha hipoplásica.

Imagen 3. ECG basal post-IAM.



Imagen 4. Imagen obtenida de monitor: tormenta arrítmica con múltiples desfibrilaciones.

Vídeo 1.

Coronariografía. Enfermedad de 2 vasos.

Vídeo 2.

Coronariografía. Resultado post-ACTP.

Vídeo 3.

Ecoscopia a pie de cama. Disfunción VI grave, FEVI 15-20%.

Vídeo 4.

Ecocardiograma. Función ventricular en el seguimiento.

Bibliografía

1. Van der Werf C, Lambiase PD. Initiation and management of polymorphic ventricular tachycardia: history gone full circle. *Eur Heart J*. 2021 Oct 7;42(38):3976-3978.
2. Rosso R, et al. Polymorphic ventricular tachycardia, ischaemic ventricular fibrillation, and torsade de pointes: importance of the QT and the coupling interval in the differential diagnosis. *Eur Heart J*. 2021 Oct 7;42(38):3965-3975.
3. Viskin S, et al. Quinidine-Responsive Polymorphic Ventricular Tachycardia in Patients With Coronary Heart Disease. *Circulation*. 2019 May 14;139 (20): 2304-2314.

Miocardiopatía dilatada: tácticas para cambiar el juego

Laura Montesinos Vinader, María Maeve Soto Pérez, Andrez Felipe Cubides Novoa, Emilio Blanco López, Pablo Soto Martín, Marta Andrés Sierra, Beatriz Jiménez Rubio, Cinthya Nuez Cuartango, Marta Muñoz Calvo, Carlos Sánchez Sánchez

INTRODUCCIÓN

El tratamiento de la insuficiencia cardiaca es un rompecabezas donde cada pieza puede cambiar el pronóstico del paciente. Este caso clínico nos reta a optimizar la terapia en un paciente con miocardiopatía dilatada, disfunción grave y riesgo de muerte súbita. ¿Estás preparado para tomar las mejores decisiones?

ANTECEDENTES, ENFERMEDAD ACTUAL Y EXPLORACIÓN FÍSICA

Antecedentes

Personales: varón de 51 años. Sin alergias medicamentosas conocidas. Diabetes mellitus tipo 2. Niega hábitos tóxicos. Miocarditis aguda idiopática en 2015. Al alta FEVI ligeramente deprimida y VI levemente dilatado, sin alteración de la función diastólica, contractilidad segmentaria conservada.

Familiares: primo hermano: muerte súbita en tercera década de la vida. Madre fallecida a los 83 años por arritmia tratada con sintrom.

Tratamiento habitual: simvastatina 20 mg en la cena; vildagliptina/metformina 50/1000 mg cada 12 h; pantoprazol 20 mg antes del desayuno.

Enfermedad actual

Consulta por un cuadro de meses de evolución de disnea progresiva hasta hacerse de reposo (NYHA IV), ortopnea (2 almohadas), aumento del perímetro de miembros inferiores e hinchazón palpebral. Presenta un cuadro de mareo y vómitos en el trabajo y decide acudir a urgencias. No dolor torácico. No síncope/presíncope. No palpitaciones.

Exploración física

- Afebril. Tensión arterial 86/48 mmHg. Frecuencia cardiaca 90 lpm. Saturación de oxígeno 91% basal. Peso 107 kg. Índice de masa corporal 30,3.
- Regular estado general. Disneico en reposo, tiraje subcostal. Palidez y sudoración.
- Ingurgitación venosa yugular. Edema periorbitario.
- Consciente y orientado en las 3 esferas, sin signos de focalidad neurológica aguda.
- Auscultación cardiaca: tonos rítmicos apagados, sin soplos audibles.

- Auscultación pulmonar: hipofonesis hasta campos medios.
- Abdomen blando, RHA+, sin signos defensa abdominal. Edema de pared.
- Edemas con fóvea hasta raíz de miembros. No signos de trombosis venosa profunda.

PRUEBAS COMPLEMENTARIAS

- Electrocardiograma (ECG) inicial: RS 95 lpm. Extrasístoles ventriculares frecuentes. PR normal. QRS estrecho. QS en V1-V3, transición precordial tardía. Ondas T aplanadas en cara inferior y lateral. QTc 390ms.
- ECG al año: RS 53 lpm. Extrasístoles ventriculares. PR largo (232 ms). QRS estrecho. QS en V1-V3, transición precordial tardía. Ondas T negativas en cara inferior y aplanadas en cara lateral. QTc 440ms.
- Analítica inicial: leucocitos 11.9 miles/mcl (segmentados 69%, linfocitos 21%). Hemoglobina 12,8 g/dl. VCM 86,8 fl. Plaquetas 358 miles/mcl. Coagulación en rango. Glucosa 230 mg/dl. Creatinina 0,72 mg/dl. Urea 41 mg/dl. Iones normales. GOT 27 UI/l. GPT 52 UI/l. GGT 141 UI/l. CPK 41 UI/l. PCR no elevada. TnT-US 26,9 ng/l. NT-proPBN 2.523 pg/ml.
- Analítica al alta: glucosa 217 mg/dl. Creatinina 0,81 mg/dl. Urea 43 mg/dl. Iones normales. GOT 24 UI/l. GPT 24 UI/L. Ácido úrico 2,5 mg/dl. HbA1c 10,81%. Hormonas tiroideas en rango. Colesterol total 293 mg/dl. LDL 187 mg/dl. HDL 42 mg/dl. Triglicéridos 322 mg/dl. Lipoproteína A 15,3 mg/dl. Hierro 31 mcg/dl. IST 8,48%. Transferrina 261 mg/dl. Ferritina 123 mg/dl. NT-PROBNP 1.233 pg/ml.
- Analítica a los 3 meses tras ingreso (primer contacto con la unidad de insuficiencia cardiaca [IC]): leucocitos 11 miles/mcl (segmentados 52%, linfocitos 35%). Hemoglobina 13 g/dl. Plaquetas 389 miles/mcl. Coagulación en rango. Glucosa 155 mg/dl. Creatinina 0,57 mg/dl. Urea 37 mg/dl. Iones normales. GOT 21 UI/. GPT 27 UI/l. GGT 49 UI/l. CPK 47 UI/l. PCR no elevada. Ácido úrico 3,2 g/dl. HbA1c 9,9%. Colesterol total 131 mg/dl. LDL 102 mg/dl. HDL 44 mg/dl. Triglicéridos 147 mg/dl. Hierro 67 mcg/dl. IST 12,4%. Transferrina 287 mg/dl. Ferritina 168 mg/dl. NT-proBNP 1.983 pg/ml.
- Analítica a los 6 meses tras ingreso (tras seguimiento en unidad de IC): leucocitos 10,3 miles/mcl (segmentados 57%, linfocitos 30,9%). Hemoglobina 13,5 g/dl. Plaquetas 227 miles/mcl. Coagulación en rango. Glucosa 129 mg/dl. Creatinina 0,69 mg/dl. Urea 51 mg/dl. Iones normales. GOT 16 UI/l. GPT 25 UI/l. GGT 61 UI/l. CPK 59 UI/l. PCR no elevada. Ácido úrico 2,5 g/dl. HbA1c 7,78%. Colesterol total 100 mg/dl. LDL 44 mg/dl. HDL 30 mg/dl. Triglicéridos 137 mg/dl. Hormonas tiroideas normales. Hierro 87 mcg/dl. IST 25,47%. Transferrina 244 mg/dl. Ferritina 301 mg/dl. NT-proBNP 1.427 pg/ml.
- Gráfico con valores antropométricos y analíticos del paciente durante su seguimiento.
- Radiografía de tórax (proyecciones posteroanterior y lateral): índice cardiotorácico aumentado (ICT >50), derrame pleural bilateral hasta campos medios de predominio izquierdo.
- Ecocardiograma transtorácico reglado: estudio realizado en RS. Buena ventana acústica. Ventrículo izquierdo (VI) gravemente dilatado (diámetro telediastólico basal 65 mm y telesistólico 57 mm; volumen telediastólico indexado 131 ml/m^2; telesistólico 91 ml/m^2), espesores no aumentados (9 mm septo basal y 10 mm pared posterior) con función sistólica global gravemente reducida (30% visual y 30% Simpson biplano) con hipocontractilidad generalizada más marcada en segmentos de septo inferior mediobasal, inferior mediobasal y lateral basal. Ventrículo derecho (VD) dilatado sobre todo en su porción mediobasal (diámetro telediastólico basal 46 mm, medio 42 mm y longitudinal 65 mm) con función global ligeramente deprimida sobre todo en segmentos mediodistales con mejor contractilidad basal (TAPSE 22 mm y onda S 0,09 cm/s). Aurícula derecha ligeramente dilatada (área 4C 21,4 cm^2) y aurícula izquierda (AI) gravemente dilatada (área 4C 28 cm^2 y volumen 56 ml/m^2). Raíz aórtica y aorta ascendente no dilatadas (31 mm y 30 mm, respectivamente). Arteria pulmonar no dilatada. Válvula aórtica regular visualizada, impresiona trivalva con adecuada apertura. Válvula mitral normal. Válvula tricúspide y pulmonar normales. Vena cava inferior no dilatada (12 mm). Septo interauricular parece íntegro sin paso de flujo Doppler a su través. Ausencia de derrame pericárdico. Patrón llenado mitral compatible con alteración de la relajación tipo restrictivo (E/A 3.5) y presiones llenado VI elevadas (E/E lat 25). Insuficiencia mitral moderada grado II-III/IV funcional por restricción del velo posterior por dilatación VI apreciándose defecto de coaptación

de 6 mm con plano cierre valvular por encima de anillo con *tenting* de velos (VC 5,4 mm; *jet* de origen central dirigido hacia el septo interauricular, no sobrepasa mitad AI, holosistólica con curva no completamente densa ni triangular). Insuficiencia tricuspídea ligera con curva incompleta que permite estimar PSAP 18 mmHg (AD 5 mmHg).

- En resumen, VI gravemente dilatado y disfuncionante (FEVI 30%). VD dilatado y disfuncionante. AI gravemente dilatada. Insuficiencia mitral moderada II-III funcional. Insuficiencia tricuspídea leve. Presiones llenado VI elevadas con patrón llenado restrictivo.
- Coronariografía diagnóstica: dominancia derecha. Tronco: sin lesiones angiográficas significativas. Descendente anterior: larga, de buen desarrollo y calibre, con estenosis leve en segmento medio. Resto del vaso sin lesiones angiográficas significativas. Circunfleja: no dominante, sin lesiones angiográficas. Coronaria derecha: dominante, de buen desarrollo y calibre, sin lesiones angiográficas significativas. Conclusiones: arterias coronarias sin lesiones angiográficamente significativas.
- Resonancia magnética cardiaca: dilatación y disfunción sistólica de VI (FE 28%) y en menor medida dilatación y disfunción sistólica de VD (FE 34%). Elevación global de VEC significativa. Realce patológico al menos en segmento anteroseptal basal y medio, mesocárdico.
- Estudio genético: portador en heterocigosis de variante de significado incierto en el Gen FLNC NM_001458.4:c.5199+5G>T Chr7: 128489637-G-T.

EVOLUCIÓN CLÍNICA

El paciente ingresa a cargo del servicio de medicina intensiva en *shock* cardiogénico (SCAI C) secundario a una miocardiopatía dilatada con disfunción biventricular grave.

Tras la valoración inicial, destaca importante congestión pulmonar y sistémica, por lo que se decide inicio de ventilación mecánica no invasiva (VMNI) y ajuste de tratamiento diurético y fluidoterapia. Se solicita analítica urgente, sin elevación de marcadores de daño miocárdico, y se repite ecoscopia sin objetivar alteraciones de la contractilidad segmentaria y con derrame pleural bilateral. Al cabo de unos días, continúa con tendencia a la hipotensión y oligoanuria, por lo que se inicia ciclo de levosimendán a 0,1 ug/kg/min con buena tolerancia. Tras el tratamiento inotropo, recuperación del ritmo de diuresis y franca mejoría de la clínica respiratoria, persistiendo la disfunción biventricular. Se realiza coronariografía preferente, que descarta lesiones angiográficamente significativas en arterias coronarias. El paciente estable hemodinámicamente, eupneico en reposo con cánula nasal y manteniendo buen ritmo de diuresis con diurético oral, pasa a cargo de cardiología para completar estudio.

En la analítica extraída durante su hospitalización, se observa una HbA1c 10,81% que refleja un control glucémico deficiente y un perfil lipídico alterado que cumple criterios de dislipidemia aterogénica. Dados los niveles de LDL, se decide iniciar tratamiento hipolipemiante combinado, así como insulinoterapia y antidiabéticos orales (iSGLT2 y metformina) para optimizar el perfil glucémico del paciente. Además, se realiza interconsulta a endocrinología, para valoración inicial y seguimiento conjunto de cara al alta. Durante su estancia, se observa en telemetría alta densidad de extrasistolia ventricular y episodios de TVMNS, que mejoran tras inicio de betabloqueante a bajas dosis y amiodarona. Además, se pauta ferroterapia intravenosa por ferropenia leve multifactorial. Tras monitorización y ajuste de tratamiento el paciente es dado de alta sin incidencias, pendiente de completar estudio (RMC). Se ofrece al paciente iniciar seguimiento en la unidad de insuficiencia cardiaca al alta, que acepta.

Tratamiento al alta: bisoprolol 2,5 mg 1 comprimido en desayuno y medio en la cena; amiodarona 200 mg 1 comprimido en desayuno; sacubitrilo/valsartán 24/26 mg medio comprimido cada 12 h; dapagliflozina/metformina 5/1000 mg 1 comprimido en desayuno y en cena; espironolactona 25 mg medio comprimido en comida; rosuvastatina/ezetimiba 20/10 mg en la cena; insulina basal 25 unidades al día + insulina rápida 25 unidades divididas en las comidas principales; omeprazol 20mg 1 comprimido antes del desayuno.

Acude a la primera revisión en la unidad de insuficiencia cardiaca, y presenta una ganancia de peso de 4 kg (peso 89 kg), disnea NYHA II y regular tolerancia al ejercicio por pesadez en miembros inferiores y sensación de agujetas. No edemas ni ortopnea ni DPN. Mantiene tendencia a la hipotensión en domicilio, asintomática. Se revisan resultados de RMC, persistiendo dilatación y disfunción sistólica de VI (FE 28%) y dilatación y disfunción sistólica de VD (FE 34%) con realce patológico mesocárdico en segmento anteroseptal basal y medio. En control analítico, el paciente sigue sin alcanzar objetivos de perfil lipídico ni glucémico correspondientes a la prevención secundaria, por dicho motivo se decide añadir ácido bempedoico y tirzepatida subcutánea al tratamiento y se incide en el cambio de estilo de vida con colaboración del servicio de endocrinología, con el objetivo de abordar de manera global los factores de riesgo cardiovascular. Además, se intenta optimizar tratamiento neurohormonal, incrementado sacubitrilo/valsartán 24/26 mg a 1 comprimido cada 12 h. Debido a los hallazgos evidenciados en la RMC, se solicita estudio genético y se cita posteriormente con control analítico y ecocardiograma reglado para valorar FEVI de cara a implante de DAI en prevención primaria.

A los 6 meses tras el ingreso, el paciente presenta buena adherencia al tratamiento, ha bajado 10 kg de peso y mantiene una situación clínica estable, sin signos de congestión pulmonar ni sistémica. Mantiene tensión arterial sistólica de 90-100 mmHg, con baches hipotensivos significativos sintomáticos, que impiden mayor titulación del tratamiento neurohormonal. En la analítica, el perfil lipídico y metabólico han alcanzados objetivos tras último ajuste de tratamiento y cambio radical del estilo de vida.

Obtenemos resultados de estudio genético, siendo portador en heterocigosis de variante de significado incierto en el gen *FLNC* NM_001458.4:c.5199+5G>T Chr7: 128489637-G-T. Se comenta la importancia de realizar estudio a familiares de primer grado (sin hijos, 3 hermanos), nos facilita su contacto. Además, explica mialgias cada vez más limitantes, que obligan a retirar la estatina y estudiar posible miopatía fibrilar relacionada con variantes en el gen de la *FLNC*, por lo que se deriva a neurología. En último control ecocardiográfico mantiene disfunción sistólica gravede VI, se programa para implante de DAI en prevención primaria de muerte súbita cardiaca.

Tratamiento a los 6 meses: bisoprolol 5 mg 1 comprimido en cena; amiodarona 200 mg 1 comprimido en desayuno; sacubitrilo/valsartán 24/26 mg un comprimido cada 12 h; dapagliflozina 10 mg 1 comprimido en comida; espironolactona 25 mg medio comprimido en comida; ácido bempedoico/ezetimiba 180/10 mg en la cena; tirzepatida subcutánea 10 mg una vez a la semana; vildagliptina/metformina 50/1000 mg 1 comprimido cada 12 h; glimepirida 4 mg en comida; omeprazol 20 mg 1 comprimido antes del desayuno; furosemida 40 mg 1 comprimido en función de síntomas.

DIAGNÓSTICO

Principales:

- Insuficiencia cardiaca con disfunción biventricular grave (CF NYHA II).
- Miocardiopatía dilatada no isquémica a estudio. Realce tardío de gadolinio mesocárdico anteroseptal medio-basal. Variante tipo VUS en el gen *FLNC*.
- Arterias coronarias sin lesiones.

Secundarios:

- Extrasistolia ventricular y TVMNS.
- Insuficiencia mitral moderada funcional II-III.
- Sospecha de miopatía fibrilar.
- Ferropenia leve.

DISCUSIÓN

El caso presentado aborda el manejo de un paciente con miocardiopatía dilatada y disfunción biventricular grave en el contexto de *shock* cardiogénico (SCAI C). La miocardiopatía dilatada constituye una de las principales causas de insuficiencia cardiaca avanzada y muerte súbita cardiaca, con una etiología multifactorial que incluye factores genéticos, inflamatorios, isquémicos y metabólicos[1].

Inicialmente, el paciente requirió soporte ventilatorio no invasivo y manejo con levosimendán, un sensibilizador del calcio con propiedades inodilatadoras que ha demostrado reducir la necesidad de soporte mecánico en pacientes con insuficiencia cardiaca descompensada[2]. Se ha reportado que su efecto hemodinámico se mantiene hasta una semana tras la perfusión, favoreciendo la recuperación clínica y evitando el uso de otros inotópicos con efectos deletéreos a largo plazo[3]. Posteriormente, la mejoría clínica permitió optimizar el tratamiento neurohormonal con inhibidores de neprilisina/angiotensina, betabloqueantes y antagonistas de los receptores de mineralocorticoides, fármacos que han demostrado reducir la mortalidad y hospitalizaciones en insuficiencia cardiaca con fracción de eyección reducida (IC-FEr)[4,5].

El estudio etiopatogénico incluyó una coronariografía, que descartó enfermedad coronaria significativa, y una resonancia magnética cardiaca, que mostró realce mesocárdico anteroseptal. Este hallazgo es sugestivo de fibrosis miocárdica, lo que se asocia con un peor pronóstico, mayor riesgo de arritmias ventriculares y progresión de la disfunción ventricular[6]. La identificación de una variante de significado incierto en el gen *FLNC* plantea la posibilidad de una miocardiopatía de origen genético. En estudios previos, pacientes portadores de variantes patogénicas en *FLNC* presentaron un mayor riesgo de disfunción ventricular y muerte súbita cardiaca ya que se han relacionado con fenotipos proarrítmicos, lo que justifica el seguimiento estrecho y la indicación de un DAI en prevención primaria en este paciente[7]. Dado que la variante identificada tiene un significado incierto, el estudio familiar es clave para determinar su segregación con la enfermedad y evaluar su potencial patogenicidad[8]. Además, la presencia de mialgias apoya la sospecha de una miopatía fibrilar asociada a la mutación en *FLNC* y refuerza la importancia de una evaluación neuromuscular especializada, dado que estas mutaciones pueden generar un espectro de manifestaciones clínicas más amplio que el estrictamente cardiológico[9].

El paciente presentaba además dislipidemia aterogénica y diabetes mellitus mal controlada, ambas condiciones con impacto pronóstico en insuficiencia cardiaca. El tratamiento del perfil lipídico en pacientes con insuficiencia cardiaca sigue siendo un reto clínico. Estudios han demostrado que los pacientes con IC y dislipidemia aterogénica presentan un mayor riesgo de eventos cardiovasculares, incluso en presencia de niveles de colesterol LDL aparentemente normales[10]. En el caso descrito, el paciente no alcanzaba los objetivos de colesterol LDL recomendados para prevención secundaria, lo que justificó la adición de ácido bempedoico y ezetimiba, una estrategia respaldada por estudios recientes que han mostrado beneficios en pacientes intolerantes a estatinas o con respuestas subóptimas a estas[11]. El perfil glucémico del paciente, reflejado en una HbA1c del 10,8%, indica un control deficiente de la diabetes, lo que se asocia con un peor pronóstico en insuficiencia cardiaca[12]. La dapagliflozina, un iSGLT2, ha mostrado beneficios en IC-FEr, mejorando la función cardiaca y reduciendo hospitalizaciones[13]. La incorporación de tirzepatida, un agonista dual de GLP-1 y GIP, responde a la necesidad de optimizar el control metabólico. Ensayos clínicos recientes han demostrado que este fármaco no solo mejora el control glucémico, sino que también promueve la reducción de peso y potencialmente disminuye el riesgo cardiovascular en pacientes con diabetes tipo 2[14].

A pesar de la optimización terapéutica, el paciente mantuvo disfunción ventricular grave, lo que motivó la programación de un DAI en prevención primaria, una indicación avalada por guías clínicas en pacientes con IC-FEr y alto riesgo de arritmias ventriculares malignas[12].

En conclusión, el manejo de la miocardiopatía dilatada requiere un abordaje integral que incluya tratamiento farmacológico optimizado, estudio etiopatogénico completo y estratificación del riesgo arritmogénico. La aplicación de terapias emergentes, incluyendo el control intensivo del perfil lipídico y metabólico, y el uso de la genética en la práctica clínica pueden mejorar la individualización del tratamiento y el pronóstico a largo plazo de estos pacientes. La incorporación de nuevas terapias en dislipidemia y diabetes en pacientes con insuficiencia cardiaca representa un avance clave en la personalización del tratamiento y la mejora del pronóstico.

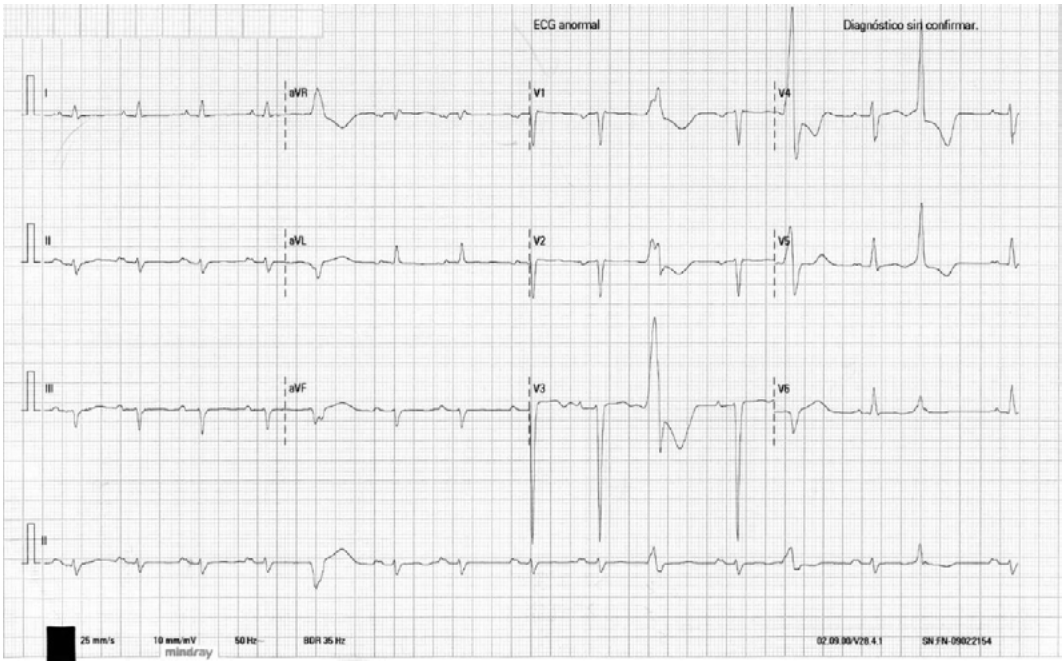

Imagen 1. ECG inicial: RS 95 lpm. Extrasístoles ventriculares frecuentes. PR normal. HAI. QS en V1-V3, transición precordial tardía. Ondas T aplanadas en cara inferior y lateral. QTc 390 ms.

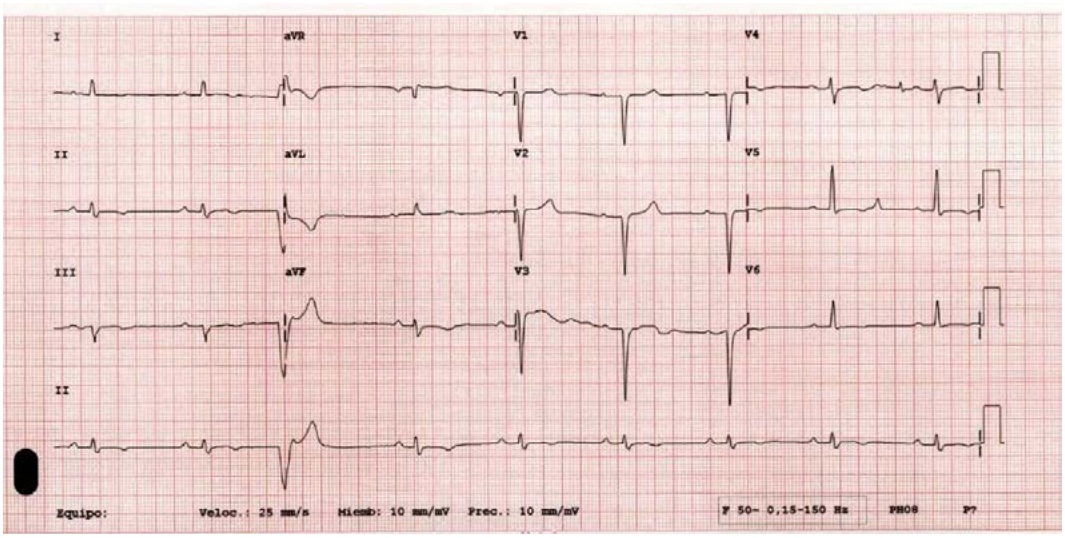

Imagen 2. ECG al año: RS 53 lpm. Extrasístoles ventriculares. PR largo (232 ms). QRS estrecho. QS en V1-V3, transición precordial tardía. Ondas T negativas en cara inferior y aplanadas en cara lateral. QTc 440 ms.

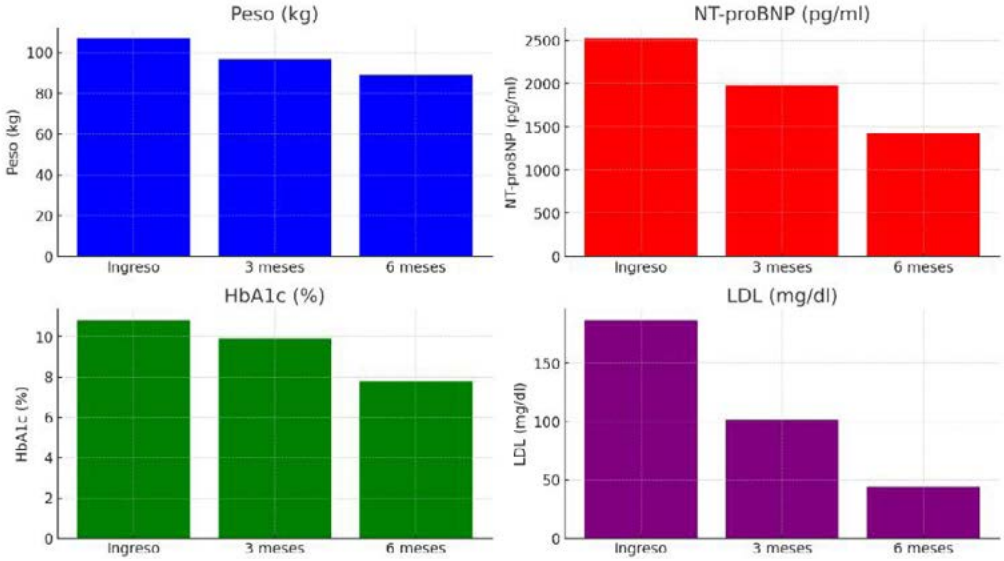

Imagen 3. Gráfico con valores antropométricos y analíticos del paciente durante su seguimiento.

Vídeo 1.

Ecocardiograma transtorácico (paraesternal eje largo). Cavidades dilatadas. Disfunción biventricular grave.

Vídeo 2.

Ecocardiograma transtorácico (4 cámaras). Miocardiopatía dilatada con disfunción biventricular grave.

Video 3.

Ecocardiograma transtorácico (3 cámaras). Insuficiencia mitral moderada II-III funcional.

Bibliografía

1. Pinto YM, Elliott PM, Arbustini E, et al. Proposal for a revised definition of dilated cardiomyopathy, hypokinetic non-dilated cardiomyopathy, and its implications for clinical practice: a position statement of the ESC Working Group on Myocardial and Pericardial Diseases. *Eur Heart J*. 2016;37(23):1850-8.
2. Papp Z, Édes I, Fruhwald S, et al. Levosimendan: Molecular mechanisms and clinical implications. *Anesthesiology*. 2020;132(4):763-85.

[3] Nieminen MS, Altenberger J, Ben-Gal T, et al. Repetitive use of levosimendan for patients with advanced heart failure: clinical evidence and practical considerations. *ESC Heart Fail.* 2019;6(1):28-37.
[4] McDonagh TA, Metra M, Adamo M, et al. 2021 ESC Guidelines for the diagnosis and treatment of acute and chronic heart failure. *Eur Heart J.* 2021;42(36):3599-3726.
[5] Heidenreich PA, Bozkurt B, Aguilar D, et al. 2022 AHA/ACC/HFSA Guideline for the management of heart failure. *J Am Coll Cardiol.* 2022;79(17):e263-e421.
[6] Gulati A, Ismail TF, Jabbour A, et al. Role of cardiovascular magnetic resonance in the assessment of myocardial fibrosis in non-ischemic cardiomyopathies. *JACC Cardiovasc Imaging*. 2019;12(11):2290-306.
[7] Begay RL, Graw SL, Sinagra G, et al. Filamin C mutations are associated with a distinctive clinical and immunohistochemical arrhythmogenic cardiomyopathy. *J Am Coll Cardiol.* 2018;72(18):2278-92.
[8] Ware JS, Cook SA. Role of titin in cardiomyopathy: from DNA variants to patient stratification. *Nat Rev Cardiol.* 2018;15(4):241-52.
[9] Torre M, Briguori C, Capodanno D, et al. Clinical implications of FLNC mutations in patients with myofibrillar myopathies. 2020;94(2):e135-e46.
[10] Toth PP, Granowitz C, Hull M, et al. High triglycerides and low HDL-C predict cardiovascular events independent of LDL-C levels: a meta-regression analysis. *J Clin Lipidol.* 2020;14(5):595-603.
[11] Ray KK, Bays HE, Catapano AL, et al. Safety and efficacy of bempedoic acid to reduce LDL cholesterol. *N Engl J Med.* 2019;380(11):1022-32.
[12] McGuire DK, Shih WJ, Cosentino F, et al. Association of HbA1c with heart failure risk in type 2 diabetes. 2021;143(10):964-76.
[13] McMurray JJV, Solomon SD, Inzucchi SE, et al. Dapagliflozin in patients with heart failure and reduced ejection fraction. *N Engl J Med.* 2019;381(21):1995-2008.
[14] Ludvik B, Giorgino F, Jodar E, et al. Once-weekly tirzepatide versus insulin degludec in type 2 diabetes. 2021;398(10296):503-13.

Cuando el corazón está lleno, pero no de alegría

Arnau Cabello Ramírez, Alba Orellana-Morote, Alba Bermúdez-Jiménez, Mireia Martínez Rubió, Esther Papiol Morales, Tania Ramírez-Martínez, Eva María Pueo Crespo, Jara Gayán Ordás, Pablo Pastor Pueyo

INTRODUCCIÓN

Os presentamos el caso de una paciente de 75 años que ingresó en cardiología por un MINOCA, con un pequeño foco de necrosis subendocárdica septal en la cardio-RMN. Sin embargo, la historia da un giro inesperado cuando, en una ecocardiografía de control aparentemente inocente, se detecta una obliteración del ventrículo derecho y ápex del ventrículo izquierdo ¿Qué estaba invadiendo silenciosamente el corazón de esta paciente?

ANTECEDENTES, ENFERMEDAD ACTUAL Y EXPLORACIÓN FÍSICA

- Mujer de 75 años, originaria de la República Dominicana.
- Alergias: metoclopramida.
- Tóxicos: exfumadora.
- Sin antecedentes familiares.
- Factores de riesgo cardiovascular: hipertensión arterial.
- Antecedentes quirúrgicos: intervenida de diverticulosis en su país de origen.

PRUEBAS COMPLEMENTARIAS

Durante el ingreso:

- Electrocardiograma (ECG) (imagen 1): ritmo sinusal a 78 lpm con PR normal, QS V1 a V3 con descenso del ST inframilimétrico en V5-V6 y T negativa aislada en III.
- Analítica de sangre: ligera eosinofilia periférica (1.40 x10X9/l). Función renal con creatinina de 1,01 mg/dl y filtrado de 55 ml/min sin alteraciones iónicas. Troponina ultrasensible elevada con pico de 7000 pg/ml.
- Ecocardiograma transtorácico 08/2023: ventrículo izquierdo (VI) visualmente no dilatado con ligera hipertrofia concéntrica con función sistólica global normal (FE estimada visual 65%) sin alteraciones segmentarias. Ventrículo derecho (VD) no dilatado y normocontráctil. Ausencia de valvulopatías significativas.
- Arteriografía coronaria 8/2023 (vídeo 1): ausencia de lesiones significativas.

Durante el seguimiento:

- Hemograma: hemoglobina 11,5 g/dl, hematocrito 37,1%, leucocitos 7.29 x10x9/l, eosinófilos 1.38 x10x9/l (18,9%).
- Primera Cardio-RMN realizada durante el seguimiento el 09/2023: VI ligeramente dilatado, con función sistólica normal. Pequeño foco de fibrosis subendocárdica septal inferobasal.

- Holter: extrasistolia ventricular ocasional (3,45%) con morfología del BRD y eje superior sin formas sostenidas.
- Estudio de autoinmunidad: negativo.
- Estudio microbiológico: IgG e IgM positivo para *Treponema pallidum*. Resto negativo.
- Ecocardiografía de control en el seguimiento (vídeo 2): ocupación medio-apical del VD y del ápex del VI. Insuficiencia tricuspídea masiva con flujo laminar por defecto de la coaptación central de los velos tricuspídeos.
- Segunda cardio-RMN durante el seguimiento realizada el 10/2024 (imagen 2): VI con función sistólica normal con obliteración apical y con trombo laminar sobre superficie endocárdica apical inferior. VD con función sistólica normal con obliteración medio-apical de la cavidad, que se extiende a por la pared anterior hasta el tracto de salida del VD. Trombos laminares murales sobre la superficie endocárdica de este material.
- PET-TAC 18-FDG (04/2025): intenso hipermetabolismo con rarefacción del tejido cutáneo y subcutáneo con varias imágenes de fistulización hacia pared anterior muscular abdominal, compatible con proceso inflamatorio/infeccioso activo. A contextualizar con antecedentes. Territorio cardiaco sin actividad hipermetabólica a destacar. En concreto el VI y el derecho no presenta ningún área sospechosa de actividad inflamatoria en la actualidad. Aurículas dilatadas.

EVOLUCIÓN CLÍNICA

Paciente que acude en 2023 a urgencias por dolor torácico opresivo de intensidad moderada con irradiación a hombro izquierdo de tres días de evolución y que se intensificó en las últimas 24 horas. El dolor no cambiaba con la postura, no presentaba cortejo vegetativo y no se asociaba a palpitaciones.

En ese momento la exploración física los tonos cardiacos eran rítmicos, la exploración respiratoria se describía como murmullo vesicular conservado sin sonidos sobreañadidos. No tenía edemas en miembros inferiores ni signos de trombosis venosa profunda.

Ingresa en cardiología para estudio de dolor torácico. ECG (imagen 1) en ritmo sinusal con ondas QS en V1-V3 y T negativa en DIII y una ecocardiografía sin cardiopatía estructural. En los análisis sanguíneos destacan un pico de troponina de 7.000 pg/ml y ligera eosinofilia, la cual pasa inadvertida. Se realiza arteriografía coronaria (vídeo 1) sin lesiones angiográficas significativas. Finalmente, se etiqueta el cuadro como un MINOCA y se solicita una cardio-RMN, que se realiza de forma ambulatoria y se informa como pequeño foco de fibrosis subendocárdica septal inferobasal.

Durante el seguimiento la paciente refiere sensación de palpitaciones esporádicas, que parecen estar en relación con extrasistolia ventricular según el Holter realizado. Además, presenta disnea y edemas en miembros inferiores con clase funcional NYHA II, acompañada de pérdida de peso y analítica sanguínea con anemia y persistencia de ligera eosinofilia periférica. Nueva ecocardiografía durante el seguimiento (vídeo 2) con ocupación del ápex del VI y gran parte del VD por un material ecogénico e insuficiencia tricuspídea grave de carácter laminar.

En este momento, el cuadro inicialmente orientado como un aparente MINOCA se reconsidera como una posible fibrosis endomiocárdica, probablemente secundaria a una endocarditis de Loëffler y se inicia el estudio pertinente.

En primer lugar, se solicita un estudio de autoinmunidad, que resulta negativo, y un despistaje de infecciones, en el que únicamente se detecta serología positiva (IgG e IgM) para *Treponema pallidum*. Se realiza una nueva cardio-RMN (imagen 2) que confirma la presencia de fibrosis endomiocárdica, con

obliteración de las porciones media y apical del VD, así como del ápex del VI con presencia de trombo laminar biventricular, por lo que se inicia tratamiento con anticoagulación.

Se produce una interrupción del seguimiento porque la paciente marcha unos meses a EE. UU., por motivos familiares. A su vuelta se realiza el PET-TAC que informa de un proceso inflamatorio/infeccioso activo con fístulas cutáneas hacia pared anterior muscular abdominal, probable en contexto con herida supurativa abdominal en estudio por cirugía abdominal. Queda pendiente completar el estudio con parásitos en heces.

DIAGNÓSTICO

- Fibrosis endomiocárdica como fase terminal de posible endocarditis de Loëffler.
- Insuficiencia cardiaca con FEVI conservada NYHA II.

DISCUSIÓN

La fibrosis endomiocárdica es una enfermedad rara que predomina en países en vías de desarrollo, sobre todo en países africanos[1].

La etiología no es conocida, pero se postulan varias teorías, como la que relaciona las infecciones parasitarias y la fibrosis endomiocárdica, hecho que podría explicar su predominio en países en vías de desarrollo. Otra relación importante es la que postula que la fibrosis podría ser la fase final de la endocarditis de Loëffler[4]. Otras teorías la relacionan con tumores carcinoides o tratamiento antitumorales[3].

La evolución natural de la fibrosis endomiocárdica se divide en tres fases[4]:

- Fase de inflamación activa: cursa con síntomas inespecíficos y pruebas que suelen ser normales. En nuestra paciente el antecedente de MINOCA podría ser realmente la fase aguda de la fibrosis y la resonancia podría coincidir con inflamación activa del miocardio.
- Fase de inflamación crónica y fase de depósito de fibrosis: la enfermedad se comporta como una miocardiopatía restrictiva. Aparecen los síntomas y se evidencia la fibrosis en las pruebas de imagen. Lo más frecuente es que la fibrosis afecte al VI, siendo la afectación del VD o la biventricular menos frecuente[4]. Las valvulopatías son secundarias a la dilatación de cavidades o fibrosis de los papilares. La cardio-RMN, además de valorar la fibrosis, permite descartar trombos intracavitarios con mejor precisión, como en nuestro caso.

El diagnóstico por imagen puede ser complejo, ya que los hallazgos pueden simular una miocardiopatía hipertrófica, anomalía de Ebstein o pericarditis constrictiva[3,5]. Los criterios de Mocumbi, basados en la afectación endomiocárdica, valvular y la presencia de trombos, pueden ayudar al diagnóstico y estratificación: dos criterios mayores, o uno mayor y dos menores, sugieren diagnóstico probable. Una puntuación superior a 15 indica afectación grave[1,6].

Los síntomas predominan en las fases avanzadas. Lo más frecuente es que los pacientes presenten clínica de insuficiencia cardiaca, también es frecuente la presencia de palpitaciones, ya sea por fibrilación auricular, arritmias ventriculares o extrasístoles, como en nuestra paciente. Otras manifestaciones clínicas incluyen la endocarditis, las complicaciones cardioembólicas y la muerte súbita.

En nuestro caso se sospechó que la fibrosis podría ser secundaria a la endocarditis de loëffler por los hallazgos en la cardio-RMN, la eosinofilia periférica y el antecedente de MINOCA con elevación de los MLM en meseta en contexto de una fase previa posiblemente inflamatoria de la enfermedad.

La endocarditis de Loëffler es un síndrome hipereosinofílico con baja prevalencia, secundario a la infiltración eosinofílica y la liberación de toxinas que dañan el miocardio y favorecen la formación de trombos. Comparte la misma evolución que la fibrosis endomiocárdica, aunque en fases iniciales puede haber una leve elevación de troponinas e hipercaptación endomiocárdica en la RMN, como se observó en esta paciente[7]. El diagnóstico definitivo se basa en la biopsia endomiocárdica, en la que la ausencia de eosinófilos no descarta la enfermedad[7]. En este caso, no llegó a plantearse porque las pruebas complementarias eran compatibles con el diagnóstico.

El tratamiento se basa en el manejo de la insuficiencia cardiaca y la anticoagulación en caso de fibrilación auricular o trombo intraventricular, sin indicación de anticoagulación profiláctica. En el caso de la endocarditis de Loëffler, se incluyen glucocorticoides y se recomienda el estudio genético ya que los pacientes con la mutación FIP1L1-PDGFRA pueden beneficiarse de tratamiento con inhibidores de la tirosina quinasa[7]. En casos avanzados, puede plantearse la cirugía o el trasplante. En ausencia de tratamiento, el pronóstico es muy pobre[4].

En nuestro caso iniciamos tratamiento con furosemida, aunque se vio limitado por la marcha precoz de la paciente. Ante su reciente vuelta se ha retomado el estudio y se está titulando el tratamiento.

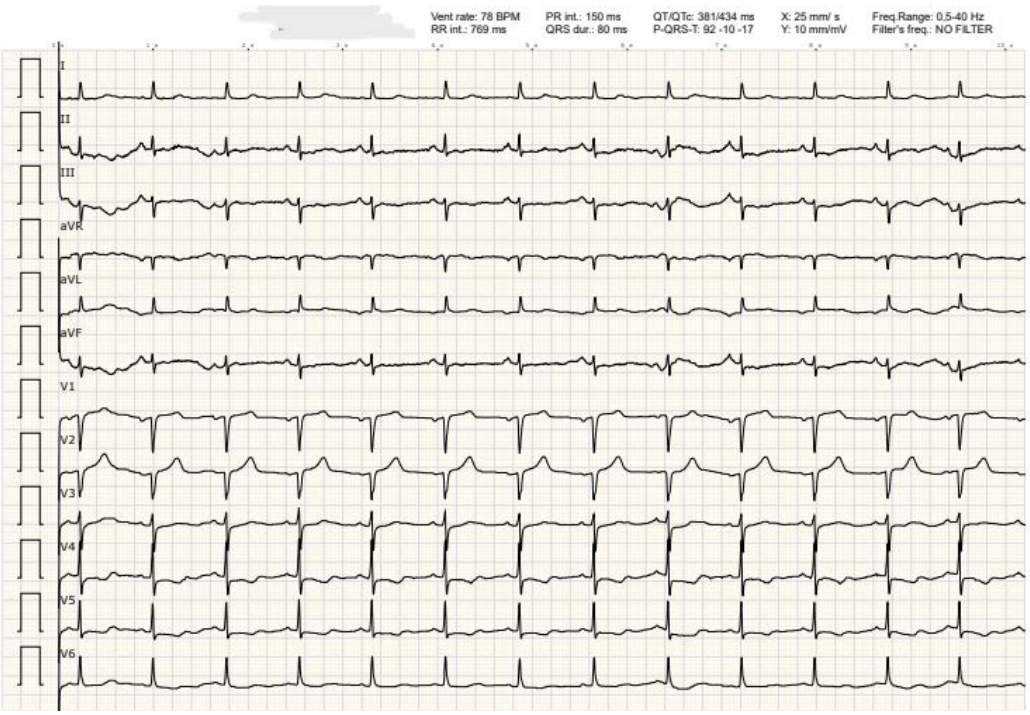

Imagen 1. ECG al ingreso: ritmo sinusal a 78 lpm con PR normal, QS V1 a V3 con descenso del ST inframilimétrico en V5-V6 y T negativa aislada en DIII.

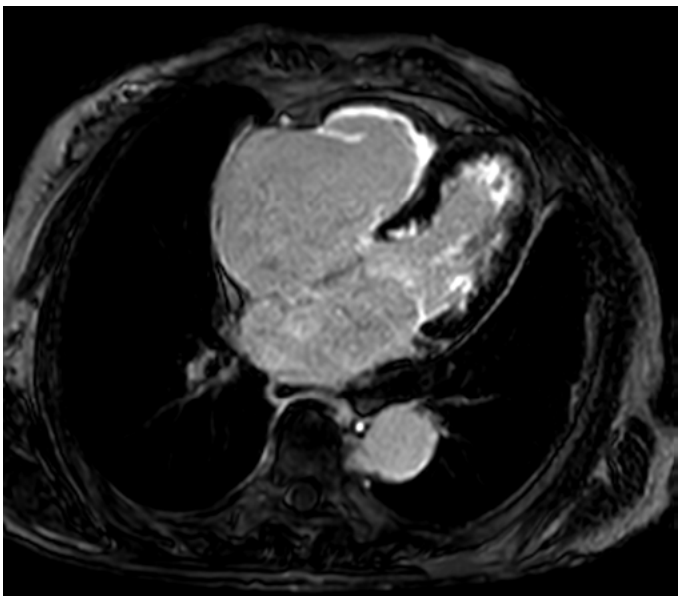

Imagen 2. Segunda cardio-RMN en el seguimiento. Secuencias de realce tardío: plano apical 4 cámaras, retención de contraste subendocárdica apical biventricular.

Vídeo 1.

Cateterismo en el ingreso: tronco común corto sin lesiones. Descendente anterior con ectasia ligera proximal con estenosis mínima en el inicio del segmento medio. Circunfleja sin lesiones significativas. Coronaria derecha con estenosis mínima proximal.

Vídeo 2.

Ecocardiografía transtorácica en el seguimiento: plano 4 cámaras. Obliteración del ventrículo derecho medio y apical, además de la obliteración apical del ventrículo izquierdo. Insuficiencia tricuspídea masiva con flujo laminar.

Bibliografía

1. Vásquez-Rodríguez JF, Medina-Mur RI, Giraldo LE, Juan-Guardela ML, Gelves J, Jaimes CP. Endomyocardial fibrosis: A restrictive cardiomyopathy in developing countries. *Arch Cardiol Mex*. 2021;91(2):196–201.
2. Duraes AR, de Souza Lima Bitar Y, Roever L, Neto MG. Endomyocardial fibrosis: past, present, and future. *Heart Fail Rev* [Internet]. 2020;25(5):725–30. Available from: https://doi.org/10.1007/s10741-019-09848-4
3. Rana Y, Tummala R, Kim B, Misra D. Endomyocardial Fibrosis Found Incidentally on Cardiac Imaging. *Cureus*. 2021 Aug 15;
4. Bhatti K, Bandlamudi M, Lopez-Mattei J. Endomyocardial Fibrosis. In StatPearls StatPearls Publishing [Internet]. 2024 Oct 6 [cited 2025 Mar 20]; Available from: https://www.ncbi.nlm.nih.gov/books/NBK513293/

[5] Gilbert Orús M, Salmon Molina A, Gilbert Febres-Cordero R, Intriago López R. Hypereosinophilic syndrome with biventricular involvement simulating Ebstein's anomaly: clinical case report. *Rev Med FCM-UCSG*. 2011;17(4):263–9.
[6] Villamil-Munévar A, Barbosa C, Ternera-Barrios A, Pinedo JL, Olaya A. Fibrosis endomiocárdica. Rev Colom de Cardiol. 2017 Jan 1;24(1):59.e1-59.e6.
[7] Mubarik A, Iqbal AM. Loeffler Endocarditis. In: Treasure Island (FL): StatPearls Publishing. 2024.

Desafiando la muerte: el poder de la asistencia ventricular en *shock* cardiogénico

Víctor Manuel López Espinosa, Torcuato Garrido-Arroquia Jurado, Ismael Arco Adamuz, Juan Manuel Serrano Marcos, Cristian Hinojosa Duran

INTRODUCCIÓN

Presentamos el caso de una mujer de 59 años, con enfermedad coronaria grave de tres vasos pendiente de revascularización quirúrgica, que sufre un infarto agudo de miocardio, en *shock* cardiogénico refractario a su llegada a la sala de hemodinámica y posteriormente complicado con una parada cardiorrespiratoria. A continuación, se sucederán una serie de desafíos médicos que nos brindarán la oportunidad de explorar las diversas decisiones y complicaciones en el manejo de pacientes dentro del contexto de cuidados cardiológicos agudos.

ANTECEDENTES, ENFERMEDAD ACTUAL Y EXPLORACIÓN FÍSICA

Mujer de 59 años con antecedentes de hipertensión, dislipemia, tabaquismo y cardiopatía isquémica con enfermedad grave de tres vasos con aceptables lechos distales, fracción de eyección de ventrículo izquierdo (FEVI) conservada en la última revisión y pendiente de revascularización quirúrgica.

PRUEBAS COMPLEMENTARIAS

- Electrocardiograma (ECG) (imagen 1): taquicardia sinusal a 102 lpm con descenso ST generalizado y ascenso en aVR.
- Coronariografía (imagen 2): enfermedad coronaria de tres vasos. Descendente anterior con lesión larga y muy calcificada que abarca todo el segmento proximal y parte del medio. Circunfleja ocluida en tercio medio.
- TC toracoabdominal y reconstrucción 3D (imagen 3): ECMO-VA con cánulas de salida posicionadas en vena cava inferior y cánula de ingreso en la división de la arteria iliaca común izquierda.
- Radiografía de tórax y reconstrucción 3D (imagen 4): TC con Impella posicionado en válvula aórtica (flecha blanca) y cánula venosa de ECMO-VA en vena cava inferior (flecha amarilla).
- Fotografía intraoperatoria de implante de Levitronix CentriMag por minitoracotomía con cánula de drenaje en ápex de ventrículo izquierdo (imagen 5).

EVOLUCIÓN CLÍNICA

Acude al hospital por episodio de dolor torácico opresivo, intenso y con cortejo vegetativo de varias horas. A su llegada presenta un ECG con descenso ST generalizado y ascenso en aVR (imagen 1). Al poco tiempo de su valoración, comienza con signos de bajo gasto (hipotensión <70/50 mmHg, taquicardia y mala perfusión distal) que requiere inicio de noradrenalina y levosimendán, así como ventilación mecánica invasiva. A continuación, se traslada a sala de hemodinámica en situación de *shock* cardiogénico.

Se intenta una intervención coronaria percutánea (ICP) primaria fallida tras evidenciarse una enfermedad de tres vasos muy grave, calcificada y compleja, especialmente de descendente anterior y circunfleja proximal (imagen 2).

Ante el estado de *shock* que ya requería de noradrenalina a dosis altas, y con una FEVI estimada de un 10-15% en ecoscopia, se intenta el implante de una asistencia ventricular tipo Impella 5.0 de forma no exitosa. En ese contexto, desarrolla una taquicardia ventricular (TV) sostenida que rápidamente degenera a TV sin pulso. Tras iniciar maniobras de reanimación cardiopulmonar con varias descargas sin respuesta, se avisa a unidad de asistencia mecánica para implantar un sistema de oxigenación con membrana extracorpórea veno-arterial (ECMO-VA). Se procede a realizar el protocolo de reanimación cardiopulmonar extracorpórea (ECPR) tras 20 minutos de RCP y con un láctico 13,4 mmol/l. Se consigue la entrada en circulación extracorpórea sin incidencias, aunque precisando doble acceso de drenaje en Y (femoral bilateral, ECMO-VVA) (imagen 3) y consiguiendo estabilizar a la paciente en ritmo sinusal tras 25 minutos más. La paciente ingresa en unidad de cuidados intensivos donde destaca disfunción biventricular muy grave (FEVI estimada del 10%), precisando soporte inotrópico a dosis bajas (de noradrenalina y levosimendán). Con flujo 2,7-3,0 l/min se consigue alcanzar parámetros objetivo, consiguiendo un descenso mantenido de lactacidemia (2,4 mmo/l).

Al segundo día del ingreso, se programa el ICP en un segundo tiempo. Con mucha dificultad (lesiones muy calcificadas y de difícil abordaje) se consigue colocar un total de 5 *stents*: uno de ellos a descendente anterior proximal con aterectomía rotacional previa y otros cuatro solapados en coronaria derecha desde final de tercio final hasta *ostium*. La circunfleja se encontraba ocluida en tercio medio y no se pudo realizar ninguna intervención dada la dificultad de la técnica y el escaso desarrollo de dicho vaso.

Al tercer día de ingreso, debido a persistencia de cierre de válvula aórtica mantenida con aumento de precarga y dilatación ventricular a pesar del soporte inotrópico, se decide volver a intentar el implante Impella por vía femoral para la descarga del VI (imagen 4). Tras esto se consigue reducir los ionotrópicos progresivamente, alcanzando una mejor situación hemodinámica en los siguientes tres días. El sexto día de ingreso, debido a acodamiento y disfunción de la cánula de reperfusión colocada en vena femoral izquierdo, se requiere el implante de una nueva por punción, presentando un sangrado profuso en la zona que lleva rápidamente al *shock* hemorrágico, precisando de politransfusión de hasta 9 concentrados de hematíes para su control. Al día siguiente se pudo reiniciar la heparina no fraccionada (HNF), tras objetivarse presencia de trombos en la corona externa del ECMO, sin consecuencias clínicas. Al noveno día persiste con nuevos problemas de sangrado a través de puntos de punción izquierda, así como rectorragias con inestabilización hemodinámica que obliga a suspender nuevamente HNF y que requieren de nuevas trasfusiones.

Dado que la paciente presenta una evolución tórpida con sangrados en la cánula femoral izquierda que obligan a suspender la HNF, y a caídas recurrentes del flujo del Impella por descolocación a pesar de reposiciones guiadas por ecocardiografía transesofágica, el décimo día se decide realizar explante tanto del de ECMO-VA como del Impella para implantar la asistencia ventricular extracorpórea de duración intermedia Levitronix CentriMag con cánula de drenaje en ápex de ventrículo izquierdo (imagen 5) y cánula de retorno en arteria axilar izquierda con anastomosis a tubo de dacrón. Tras esto, se mantuvo sin nuevos problemas de sangrado durante las siguientes 24 h, pudiendo reiniciarse nuevamente la HNF. Tras 6 días con la asistencia ventricular tipo CentriMag (día 16 de estancia en la unidad de cuidados intensivos), se fue descendiendo progresivamente el flujo de la asistencia y se comprobó mediante ecocardiograma transesofágico una mejoría de la contractilidad cardiaca. Por ello se decide retirar la asistencia ventricular, con buena tolerancia. Desde entonces la paciente presentó una evolución favorable desde el punto de vista cardiovascular.

En las ecocardiografías de control se objetivó una insuficiencia mitral grave secundaria a dilatación ventricular izquierda, con *jet* de regurgitación central y *tenting* de velos, probable causa de los episodios de congestión pulmonar recurrentes. Dadas las características de la paciente, se decidió tratamiento percutáneo con implante de MitraClip, que se realiza el día 62 de ingreso sin incidencias. Finalmente, y tras 83 días de ingreso, la paciente fue dada de alta con buena situación clínica, aunque con disfunción ventricular grave (19% por Simpson biplano) e insuficiencia mitral moderada residual. A dos años tras el alta, mantiene el seguimiento en la unidad de insuficiencia cardiaca de nuestro centro, sin reingresos y con un grado funcional NYHA II y una FEVI del 27%.

DIAGNÓSTICO

Insuficiencia cardiaca descompensada SCAI-E.

DISCUSIÓN

Presentamos el caso de un infarto agudo de miocardio, ilustrando el manejo de muchas de sus complicaciones en una unidad coronaria. Estas incluyen complicaciones mecánicas, como el *shock* cardiogénico por disfunción ventricular grave y la necesidad de medidas avanzadas, como el soporte circulatorio con ECMO-VA y su combinación con Impella 5.0, así como complicaciones hemorrágicas, eléctricas, infecciosas y iatrogénicas, las cuales debemos considerar al tomar decisiones terapéuticas en pacientes críticos.

La asistencia circulatoria mecánica temporal puede servir como puente a recuperación, puente a la decisión o "puente a puente". Para determinar el dispositivo de asistencia a corto plazo más adecuado, se deben evaluar varios factores.

En nuestro paciente, la situación de parada cardiorrespiratoria con disfunción ventricular grave, así como el fracaso inicial del implante del Impella determinaron que el soporte con ECMO-VA fuera la mejor alternativa a corto plazo, sirviendo como puente hacia la mejoría o la toma de decisiones posteriores. No obstante, las complicaciones durante la terapia con ECMO son frecuentes y se asocian con un incremento significativo de la morbimortalidad. Por ello, es fundamental reconocerlas y tratarlas de manera precoz. Las más frecuentes incluyen sangrado mayor, taponamiento cardiaco, infección, isquemia/amputación de miembro inferior e infarto cerebral, en este orden.

Aunque la respuesta hemodinámica a la ECMO varía entre pacientes, la ECMO por sí sola no descarga el VI. Si la FEVI está muy gravemente deprimida, el VI puede ser incapaz de eyectar el volumen de sangre proveniente de la circulación pulmonar, un efecto amplificado por el aumento de la poscarga que produce la ECMO. Este aumento de la presión telediastólica del VI puede provocar su distensión, reduciendo la posibilidad de recuperación miocárdica, y aumentando la presión capilar pulmonar, lo que conlleva riesgo de edema y hemorragia pulmonar, así como formación de trombos intracardiacos por estasis sanguínea. En nuestro caso decidimos paliarlo aumentando el soporte inotrópico y añadiendo un dispositivo de descarga ventricular como el Impella. El paso a asistencia de duración intermedia (Levitronix-CentriMag) es una estrategia interesante a considerar en casos seleccionados.

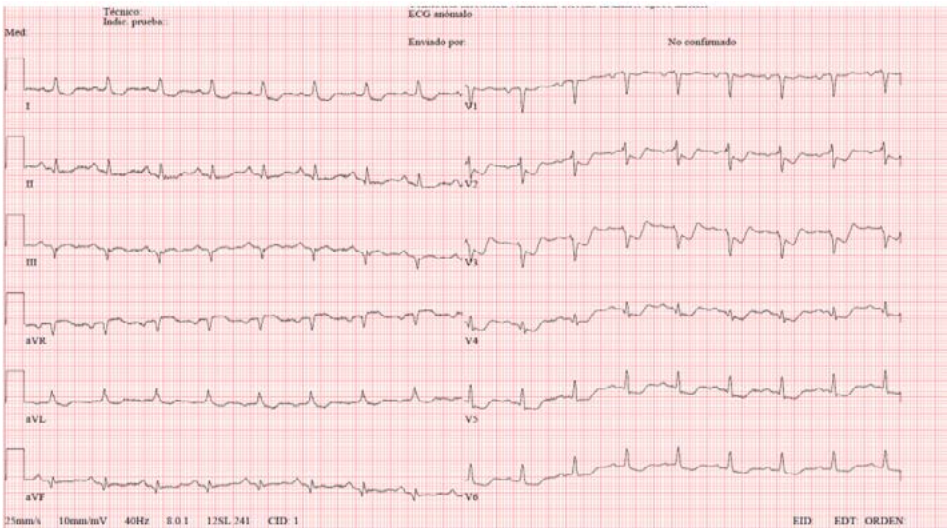

Imagen 1.

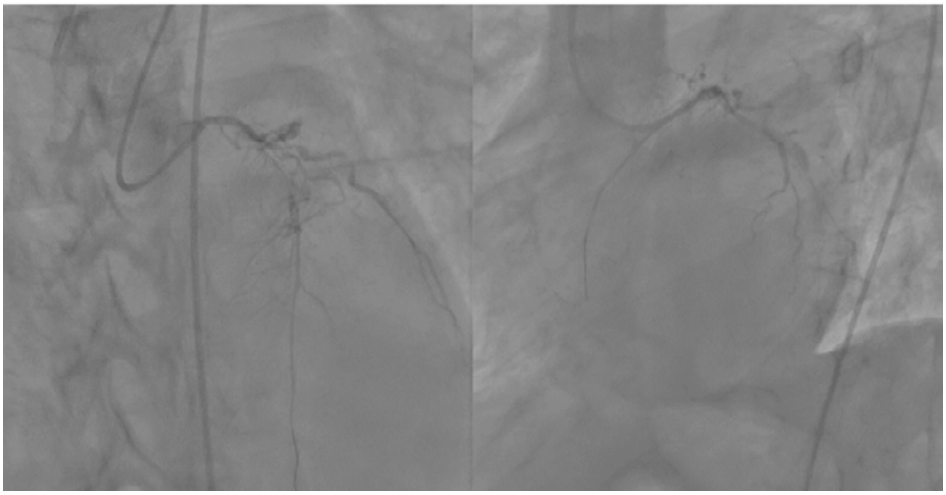

Imagen 2.

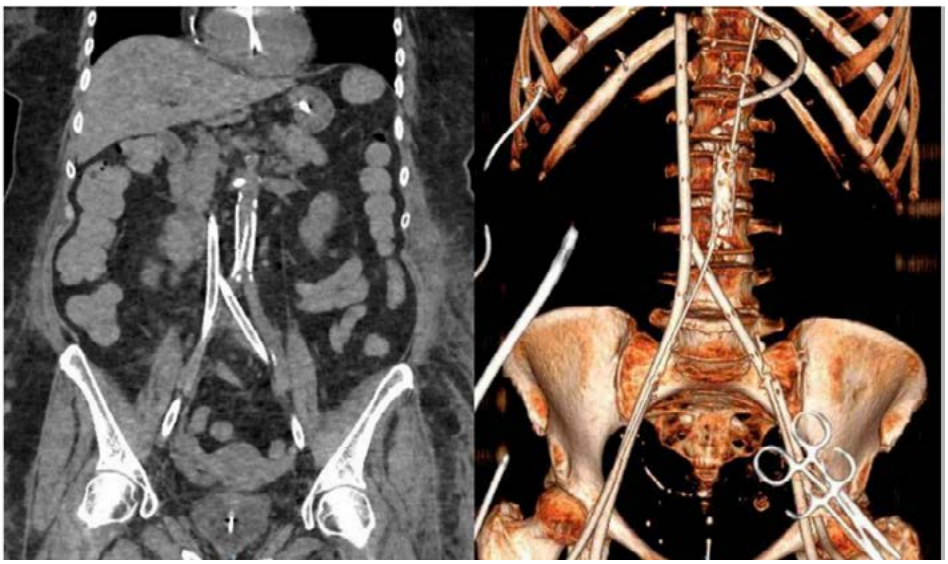

Imagen 3.

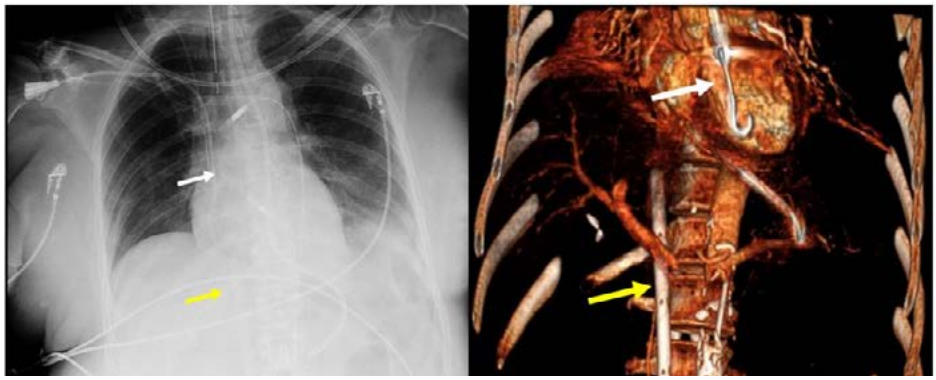

Imagen 4.

Imagen 5.

Bibliografía

1. Ovidiu Chioncel, John Parissis, Alexandre Mebazaa, et al. Epidemiology, pathophysiology and contemporary management of cardiogenic shock – a position statement from the Heart Failure Association of the European Society of Cardiology. *Eur J Heart Fail*. 2020;22:1315–1341.
2. Mebazaa A, Combes A, van Diepen S, et al. Management of cardiogenic shock complicating myocardial infarction. *Intensive Care Med*. 2018;44:760–773.
3. Pappalardo F, Schulte C, Pieri M,et al. Concomitant implantation of Impella on top of venoarterial extracorporeal membrane oxygenation may improve survival of patients with cardiogenic shock. *Eur J Heart Fail*. 2017;19:404–412.

Corazón con ritmo (o falta de él)

Pablo Rodríguez Alonso, Álvaro Velasco de Andrés, Paula Jiménez Vázquez, Rocío Rodríguez Santolino, Elisa Carmona Cuevas, Manuel Carmona Baena, Juan Manuel Montalvo Luque, Ignacio Pascual Ramos

INTRODUCCIÓN

Síncope cardiogénico de alto riesgo en contexto de enfermedad sistémica, no previamente diagnosticada, y con afectación principalmente cardiaca (imagen 1).

ANTECEDENTES, ENFERMEDAD ACTUAL Y EXPLORACIÓN FÍSICA

Varón de 54 años con antecedentes personales de hipertensión arterial, dislipemia, válvula aórtica bicúspide con doble lesión, ambas moderadas, epilepsia focal frontotemporal izquierda con crisis de ausencia y extrasistolia ventricular que se encontraba en tratamiento con brivaracetam 100 mg/12 h, eslicarbazepina 1600 mg/24 h y lacosamida 150 mg/12 h y tratamiento crónico con Bisoprolol 1,25 mg/24 h.

Fue valorado en su domicilio por urgencias extrahospitalarias tras presentar tres síncopes sin pródromos, tanto en decúbito como en bipedestación, sin acompañarse de otra sintomatología de la esfera cardiovascular y sin periodo poscrítico. Las características de los eventos eran distintas a las de sus crisis epilépticas previamente diagnosticadas.

En la valoración inicial por los médicos de emergencias extrahospitalarias se notificó un ritmo de base con bloqueo auriculoventricular (BAV) 2:1 por lo que fue trasladado al centro hospitlario más cercano. En la monitorización por telemetría hospitalaria de este se constata una pausa sinusal de más de 20 segundos con el que se produce u nuevo episodio sincopal. Se inició isoprenalina (1 mg en 250 cc de SSF) a velocidad de 5 ml/hora y se propuso su traslado a nuestro centro.

A su llegada fue valorado por la unidad de cuidados críticos cardiovasculares de cardiología. El paciente se encontraba asintomático y estable hemodinámicamente, por lo que se disminuye el tratamiento cronotropo hasta su retirada. En la exploración física destacaba únicamente la presencia de un soplo sistólico en el foco aórtico.

PRUEBAS COMPLEMETARIAS

- Electrocardiograma basal (imagen 2): se aprecia una bradicardia sinusal a 52 latidos por minuto (lpm) con un BAV primer grado con intervalo PR 240 de milisegundos. El QRS presenta altos voltajes, con criterios de hipertrofia ventricular, y alteraciones difusas de la repolarización, con T asimétricas y desplazamiento sutil del segmento ST discordantes con la polaridad del QRS.
- Ecocardiograma transtorácico: destaca ventrículo izquierdo ligeramente dilatado con grosor parietal ligeramente aumentado. Fracción de eyección del ventrículo izquierdo del 64%. Válvula aórtica bicúspide con engrosamiento grave de borde libre de velo anterior. Doble lesión estenosis moderada e insuficiencia grave.

- Resonancia magnética cardiaca (RMC) (imagen 3): insuficiencia aórtica grave (fracción regurgitante aórtica del 60%), sobre válvula bicúspide Las secuencias de realce pusieron de manifiesto una captación miocárdica de gadolinio abigarrada de localización predominante intramiocárdica en los segmentos basales y medios del ventrículo izquierdo, siendo prácticamente transmural en el segmento basal inferolateral y anterolateral; junto con aumento de los tiempos de T1 y T2, que sugirieron la presencia de una miocardiopatía inflamatoria.

EVOLUCIÓN CLÍNICA

Se revisaron los trazados aportados del primer centro y se observó que la pausa era precipitada por una extrasístole ventricular, lo que sugería un mecanismo de bloqueo bradicardia-dependiente (bloqueo en fase 4). Inicialmente se considera la posibilidad de que el trastorno observado pueda tener un componente farmacológico, dado que tanto la lacosamida como el bisoprolol pueden condicionar la presencia de trastornos de la conducción auriculoventricular.

Durante la hospitalización inicial no se objetivan nuevos episodios de asistolia en la monitorización continua.

Tras pruebas complementarias se barajó un diagnóstico diferencial entre 4 entidades:

a) Sarcoidosis: a favor de este diagnóstico tenemos las características radiológicas apreciadas en la RMC junto con un valor de enzima convertidora de angiotensina (ECA) 64,9 U/l (valor normal entre 8-52 U/l). En su contra, no se objetivaron adenopatías a nivel torácico en la resonancia ni en una tomografía de alta resolución solicitada posteriormente. Tampoco se aprecia afectación parenquimo intersticial pulmonar compatible. Finalmente se solicitó un PET-TC sin hallazgos morfometabólicos sugestivos de sarcoidosis cardiaca ni pulmonar[1].
b) Amiloidosis: dentro del espectro de patología infiltrativa, pero el patrón de captación y las características de la resonancia no son las típicas de esta afectación. La gammagrafía con pirofosfatos resultó negativa y el estudio de cadenas ligeras en sangre y orina resultó normal[2].
c) Carditis de Lyme: la dilatación ventricular es un hallazgo poco frecuente en esta entidad, en contra de este diagnóstico, pero esta se puede poner en relación con la insuficiencia aórtica grave (no se ha apreciado progresión de la dilatación ventricular con respecto a estudios previos). La serología de *Borrelia* solicitada resultó negativa[3].
d) Miocarditis aguda vírica-inespecífica: posible por patrón de captación de gadolinio. Se solicitó un panel de autoinmunidad junto con IGRA que resultaron negativos. Se descartó la posibilidad de realizar biopsia endomiocárdica por cateterismo debido a que las zonas de captación apreciadas en la resonancia no son accesibles por esta técnica.

Por tanto, dada la presencia de insuficiencia aórtica grave sobre válvula bicúspide con dilatación grave del ventrículo izquierdo se planteó el caso en sesión médico-quirúrgica, decidiéndose programar intervención quirúrgica de recambio valvular por prótesis mecánica aórtica con obtención de muestras miocárdicas para examen histológico posterior. La intervención cursó sin complicaciones, salvo por la aparición de un BAV completo paroxístico en el postoperatorio inmediato. El examen histológico de las muestras intraoperatorias arroja presencia de foco de miocarditis aguda linfocitaria sin apreciarse granulomas.

Dada la presencia de trastornos avanzado de la conducción AV en un paciente con miocardiopatía inflamatoria y valvular con disfunción sistólica y extensas regiones de escara en la RMC, se decidió implantar un sistema de estimulación fisiológica (estimulación de la rama izquierda) bicameral con un electrodo de desfibrilación.

DIAGNÓSTICO

Tras completar los estudios mencionados se llegó a la conclusión de que el cuadro estaba en relación con una miocardiopatía inflamatoria inespecífica, que podría estar en relación con una sarcoidosis cardiaca sin apreciarse claros datos diagnósticos de dicha entidad. Se pauta tratamiento con prednisona y metotrexato.

DISCUSIÓN

En presencia de un sistema His-Purkinje enfermo, pueden producirse pequeñas despolarizaciones diastólicas (mediadas por canales de sodio), durante la fase 4 del potencial de acción, que incrementan el potencial de acción basal, volviéndolo menos negativo, pero que no alcanzan el umbral necesario para iniciar un nuevo ciclo. En este escenario, un nuevo estímulo puede no conseguir una despolarización efectiva del miocito porque los canales de sodio se encuentran cerrados y el cómputo global de la corriente de sodio no alcanza para llevar al miocito al umbral de despolarización necesario para iniciar un nuevo ciclo[4-7].

Al no producirse un nuevo ciclo, se favorece la aparición de nuevas despolarizaciones que inician un círculo en el que se reproduce este fenómeno, y que se aprecia en el ECG como un BAV de alto grado. Estas despolarizaciones ocurren con mayor probabilidad tras un ciclo de bradicardia, donde la diástole eléctrica sea más larga que en el ciclo basal (una pausa posextrasistólica, por ejemplo, como el caso ilustrado). Este motivo hace que el hecho de iniciar perfusión de un fármaco que aumenta la carga de extrasistolia, como es el caso de la isoprenalina, pueda conllevar un empeoramiento del cuadro clínico. Por tanto, en presencia de bloqueo en fase 4 en un paciente con ectopias, lo recomendado es directamente marcapasos (transitorio o definitivo en función de la disponibilidad)[4,5].

Es necesaria la aparición de una despolarización ventricular completa (típicamente un extrasístole ventricular o estimulación por marcapasos) para romper este circuito, ya que condiciona una despolarización simultánea de la mayoría de los miocitos ventriculares y la consiguiente vuelta del potencial de acción a su situación normal[4,5].

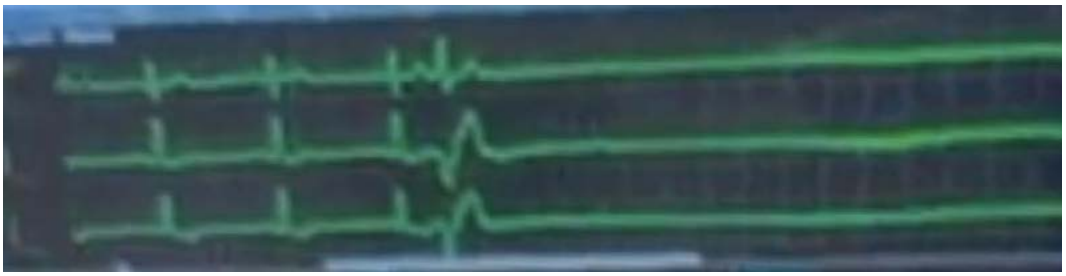

Imagen 1. Telemetría: se aprecia una pausa sinusal prolongada tras una extrasistolia ventricular.

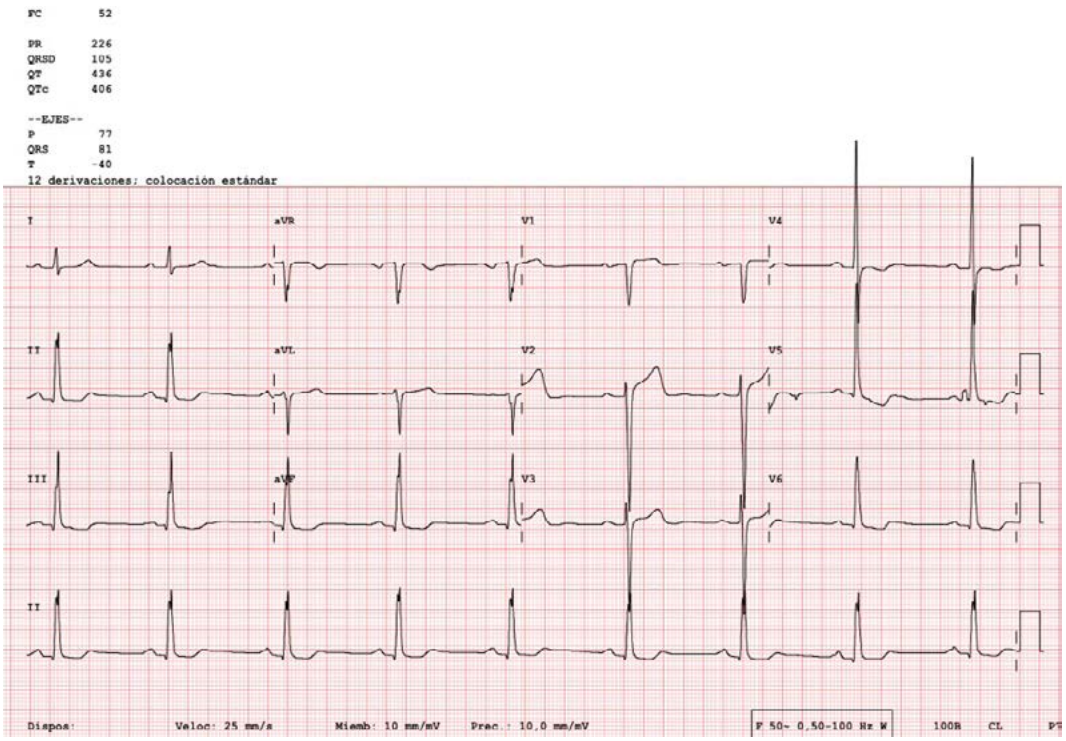

Imagen 2. Electrocardiograma basal.

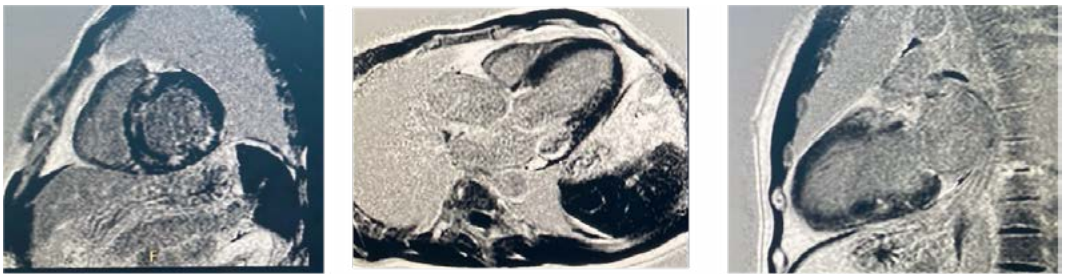

Imagen 3. Captación parcheada de RTG intramiocárdica de todos los segmentos basales y medios. Aumento tiempos T1 y T2.

Bibliografía

5 Tan JL, Fong HK, Birati EY, Han Y. Cardiac Sarcoidosis. *Am J Cardiol*. febrero de 2019;123(3):513-22.

6 Pudis M, Bastarrika Alemañ G. Papel actual de las técnicas de imagen en la amiloidosis cardíaca. Med Clínica. febrero de 2023;160(3):121-8.

7 Shen RV, McCarthy CA. Cardiac Manifestations of Lyme Disease. *Infect Dis Clin North Am*. septiembre de 2022;36(3):553-61.

8 Shenasa M, Josephson ME, Wit AL. Paroxysmal atrioventricular block: Electrophysiological mechanism of phase 4 conduction block in the His Purkinje system: A comparison with phase 3 block. *Pacing Clin Electrophysiol*. noviembre de 2017;40(11):1234-41.

9 Atreya AR, Cook JR, Fox MT. Pause-dependent paroxysmal phase-4 atrioventricular block. *BMJ Case Rep*. 16 de octubre de 2015;bcr2015211801.

10 Bun SS, Asarisi F, Heme N, Squara F, Scarlatti D, Taghji P, et al. Prevalence and Clinical Characteristics of Patients with Pause-Dependent Atrioventricular Block. *J Clin Med*. 16 de enero de 2022;11(2):449.

11 Jonathan C Makielski, MD, FACCL Lee L Eckhardt, MD, FHRS. Cardiac excitability, mechanisms of arrhythmia, and action of antiarrhythmic drugs. Uptodate.

El electrocardiograma más bonito (en lo que llevamos) del año

Daesub Chung Kwon, Claudia Peña Saavedra, Paula Luján García, Mario Galván Ruiz, Jesmar Alejandro Ramonis Quintero, Eduardo José Caballero Dorta

INTRODUCCIÓN

Los electrocardiogramas (ECG) en pacientes jóvenes con dolor torácico pueden complicar la interpretación, debido a que el bajo perfil de riesgo coronario tiende a desviar la atención hacia causas aparentemente benignas. En el ámbito de urgencias, es habitual pensar que un joven no presentará un síndrome coronario agudo, lo cual puede retrasar diagnósticos de alto impacto clínico. El caso que presentamos a continuación ilustra por qué no debemos bajar la guardia en este grupo etario, aunque la presentación inicial parezca inofensiva.

ANTECEDENTES, ENFERMEDAD ACTUAL Y EXPLORACIÓN FÍSICA

Antecedentes

- Hipertensión arterial.
- Obesidad.
- Tabaquismo (10 cigarrillos/día).
- Cirugía correctora de labio leporino.
- Esclerosis múltiple remitente-recurrente en tratamiento con cladribina.

Enfermedad actual

Paciente varón de 27 años derivado desde su centro de salud por dolor torácico opresivo de dos horas de evolución, acompañado de parestesias en extremidades superiores y náuseas. Refirió haber tenido un episodio catarral reciente y consumo recreacional de cocaína durante las fiestas. Tras realizar el primer ECG se le administró una dosis de carga de ácido acetilsalicílico (300 mg) y clopidogrel (300 mg), y se le derivó al servicio de urgencias hospitalaria para valoración urgente.

Al llegar al hospital, un nuevo ECG mostró un patrón sugestivo de preexcitación (Wolff-Parkinson-White, WPW), lo que orientó en primera instancia el diagnóstico hacia una taquicardia supraventricular como posible desencadenante del dolor. Sin embargo, la evolución no terminaba de encajar: el paciente continuaba con dolor, aunque leve (EVA 2/10), sin que se registraran episodios de taquicardia en el monitor. Además, la troponina seguía elevándose de forma progresiva, lo que nos llevó a plantear diagnósticos diferenciales como las complicaciones cardiovasculares asociadas al consumo de cocaína (vasoespasmo, infarto, miocarditis), síndrome coronario agudo y la miopericarditis.

Exploración física

- Consciente y orientado. GCS 15

- Constantes: frecuencia cardiaca 85 lpm, tensión arterial 110/75 mmHg, frecuencia respiratoria 18 rpm. Saturación de oxígeno 97%.
- Auscultación cardiopulmonar: ruidos cardiacos rítmicos sin soplos audibles. Murmullo vesicular conservado sin otros ruidos sobreañadidos.
- Ausencia de edemas en miembros inferiores ni signos de trombosis venosa profunda.

PRUEBAS COMPLEMENTARIAS

- ECG en servicio de urgencias hospitalarias (imagen 1): ritmo sinusal a 60 lpm con preexcitación intermitente. Los latidos 1,4,5,6 y 7 tienen intervalo PR corto con onda delta, QRS ancho y alteración de la repolarización secundaria a previo. En los latidos sin preexcitación se observa PR normal, QRS estrecho y ondas T anchas y de notable amplitud en V2-V3.
- ECG realizado previamente en su centro de salud (imagen 2): ritmo sinusal a 82 lpm, intervalo PR normal, QRS estrecho con ondas T hiperagudas en V1-V4 con un patrón de Winter en V4 y patrón de *precordial swirl* (descensos especulares en V5-V6 correspondientes a ondas T hiperagudas en precordiales derechas). Obsérvese que continúa con preexcitación intermitente.
- ECG realizado tras carga de doble antiagregación en su centro de salud (imagen 3): Se observa un ritmo regular con QRS ancho de dos morfologías diferentes con ondas P retrógradas, sugestivo de un ritmo idioventricular acelerado multiforme.
- Analítica sanguínea: glucosa 110 mg/dl, urea 34 mg/dl, creatinina 0,85 mg/dl (0,60—1,17) filtrado glomerular estimado (CKD-EPI), ion sodio 140 mEq/l, ion potasio 3,97 mEq/l, cloruro 104 mEq/l, calcio 9,67 mg/dl, magnesio 2,10 mg/dl, creatín-cinasa 149 U/l, troponina T ultrasensible 86->281->385 ng/l, propéptido natriurético de tipo B 35 pg/ml, leucocitos 12.200/ul, neutrófilos770/ul, linfocitos 1.580/ul, monocitos 770/ul, eosinófilos 70/Ul, basófilos 50/ul, hematíes 5,08 10^6/ul, hemoglobina 16,50 g/dl, hematocrito 47,80%, VCM 94,10 fl, HCM 32,50 pg, CHCM 34,50 g/dl, ADE 12,40%, llaquetas 208.000/ul.
- Ecocardiograma transtorácico (vídeo 1): ventana subóptima. Ventrículo izquierdo no dilatado con buena función. Dudosa segmentariedad septo anterior distal y anterior distal. Ventrículo derecho no dilatado normofuncionante. No valvulopatías. Vena cava inferior no dilatada con colapso inspiratorio.
- Coronariografía (vídeos 2 y 3): enfermedad arterial coronaria monovaso (DA). Tronco: sin lesión coronaria. Descendente anterior: con lesión grave *culprit* del 83% en tercio medio, resto sin lesiones. Bisectriz: sin lesiones significativas. Coronaria derecha: sin lesión coronaria. Dominancia izquierda.

EVOLUCIÓN CLÍNICA

Tras revisar en detalle los registros del centro de salud, donde el primer ECG mostraba patrones de OMI (*occlusion myocardial infarction*) como ondas T hiperagudas, patrón de de Winter y *precordial swirl*) y posteriormente RIVA multiforme tras la carga antiagregante, se plantea la posibilidad de un síndrome coronario agudo con reperfusión espontánea o inducida. Ante la sospecha creciente, se procede a cateterismo urgente, hallándose una lesión grave en la arteria descendente anterior media (DA) que confirma el diagnóstico de infarto agudo de miocardio.

Se revasculariza la DA, con buena evolución posterior. El paciente permanece estable, con cese del dolor, descenso progresivo de las troponinas y sin nuevas arritmias clínicamente relevantes. Se valora la realización de un estudio electrofisiológico, pero se pospone su indicación dado características de una vía de bajo riesgo (conducción intermitente) y por encontrarse bajo doble antiagregación tras la revascularización.

DIAGNÓSTICO

- Infarto agudo de miocardio sin elevación del ST.
- Enfermedad arterial coronaria monovaso: DA culprit. Implante *stent* x2 a DA media.
- Síndrome de WPW asintomático.

DISCUSIÓN

La cuarta definición universal de infarto de miocardio insiste en la importancia de valorar simultáneamente la clínica de isquemia, la dinámica de biomarcadores y los hallazgos electrocardiográficos. Tradicionalmente, el SCACEST (síndrome coronario agudo con elevación persistente del ST) se ha definido por la presencia de una elevación del ST (medida en el punto J respecto a PQ) en al menos dos derivaciones contiguas, con un umbral de ≥1,0 mm en todas las derivaciones excepto en V2-V3, donde se exigen ≥2,0 mm en varones de 40 años o más, ≥2,5 mm en varones menores de 40 años y ≥1,5 mm en mujeres (independientemente de la edad), siempre que se acompañe de síntomas isquémicos y de marcadores sugestivos de daño miocárdico[1].

No obstante, un metaanálisis reciente señala que la sensibilidad de estos criterios para detectar oclusiones coronarias agudas es baja, alcanzando apenas el 43,6% (intervalo de confianza del 95%: 34,7% a 52,9%) aunque la especificidad es elevada (96,5%, intervalo de confianza del 95%: 91,2% a 98,7%)[2]. Esta limitación explica la relevancia de los patrones electrocardiográficos considerados *occlusion myocardial infarction*, entre los que mencionamos en el caso las ondas T hiperagudas, el patrón de Winter y el *precordial swirl*[3].

El patrón de *precordial swir*l se caracteriza por una elevación del ST u ondas T hiperagudas en V1-V2, junto con cambios especulares en V5-V6, generando una apariencia de remolino (en inglés *swirl*) en sentido horario en las derivaciones precordiales. Este hallazgo sugiere la presencia de una oclusión de la arteria descendente anterior, típicamente proximal a la primera perforadora septal. Dicho patrón resulta de una isquemia transmural que afecta la pared anterior, el ápex y el septo, y es fundamental diferenciarlo de otras alteraciones, como la hipertrofia ventricular izquierda, el bloqueo de rama izquierda y los patrones de isquemia subendocárdica. Aunque se requieren estudios prospectivos para establecer su sensibilidad y especificidad, su identificación podría contribuir significativamente a la detección temprana de infartos que no presentan la clásica elevación del ST[3].

El reconocimiento de los patrones de OMI permite sospechar una oclusión coronaria incluso sin la clásica elevación del ST, propiciando una intervención precoz que puede resultar determinante para la evolución del paciente.

La conducción por la vía accesoria del síndrome de WPW puede distorsionar la repolarización y enmascarar cambios isquémicos[4]. En el caso expuesto, la confluencia de consumo recreacional de cocaína y un ECG con preexcitación intermitente dificultó el diagnóstico inicial. La revisión tardía de los registros, en los que aparecía un ritmo idioventricular acelerado tras la carga antiagregante y signos de OMI en el primer trazado, llevó finalmente a descubrir la lesión grave en la arteria descendente anterior. Hemos aprendido la importancia de analizar de forma meticulosa todos los ECG y su evolución en el tiempo.

Las guías de la Sociedad Europea de Cardiología (ESC) 2023 sobre el diagnóstico y tratamiento de los síndromes coronarios agudos subraya que la persistencia de dolor refractario en el SCASEST justifica una estrategia invasiva temprana[5]. Este caso refleja que la ausencia de elevación del ST no siempre excluye la isquemia significativa y que otros patrones del ECG, sumados a la evolución enzimática, pueden aportar las claves diagnósticas definitivas.

En conclusión, la identificación de patrones de OMI y la vigilancia dinámica de los ECG son esenciales para reconocer a tiempo la necesidad de reperfusión. Un enfoque integral que incluya los criterios clásicos de SCACEST, la consideración de presentaciones atípicas (como en WPW) y la correlación con datos clínicos y biomarcadores optimiza la detección de pacientes que precisan intervención urgente. De este modo, se evitan retrasos potencialmente críticos en el manejo del infarto agudo de miocardio.

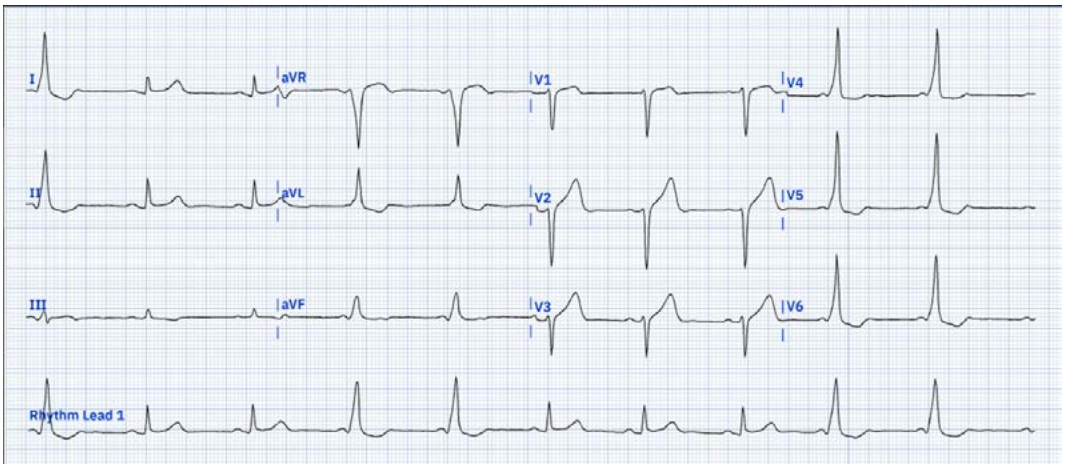

Imagen 1. ECG 1: ritmo sinusal a 60 lpm con preexcitación intermitente. Los latidos 1, 4, 5, 6 y 7 tienen intervalo PR corto con onda delta, QRS ancho y alteración de la repolarización secundaria a previo. En los latidos sin preexcitación se observa PR normal, QRS estrecho y ondas T anchas y de notable amplitud en V2-V3.

Imagen 2. ECG 2: ritmo sinusal a 82 lpm, intervalo PR normal, QRS estrecho con ondas T hiperagudas en V1-V4 con un patrón de Winter en V4 y patrón de *precordial swirl* (descensos especulares en V5-V6 correspondientes a ondas T hiperagudas en precordiales derechas). Obsérvese que continúa con preexcitación intermitente.

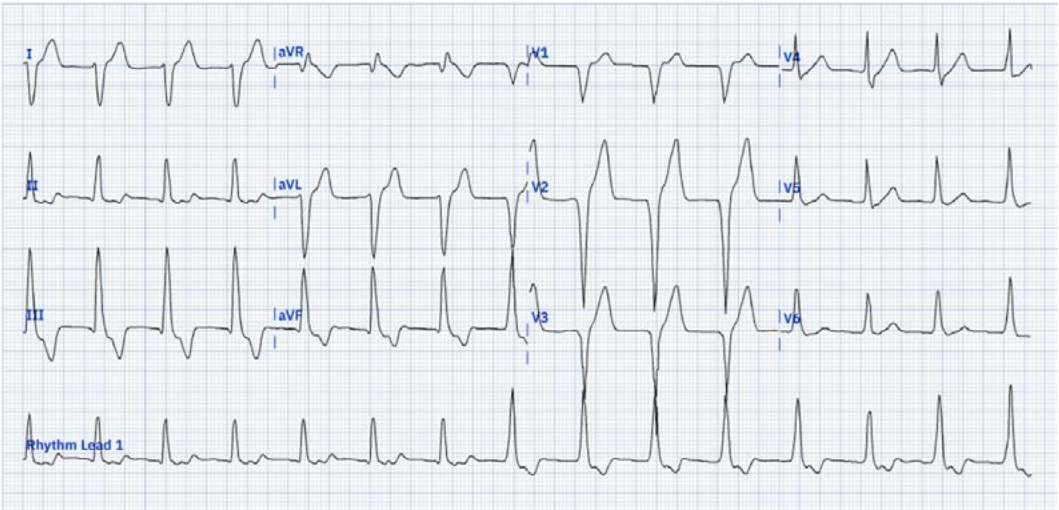

Imagen 3. ECG 3: se observa un ritmo regular con QRS ancho de dos morfologías diferentes con ondas P retrógradas, sugestivo de un ritmo idioventricular acelerado multiforme.

Vídeo 1.

Ecocardiograma transtorácico. Ventana subóptima. Ventrículo izquierdo no dilatado con buena función. Dudosa segmentariedad septo anterior distal y anterior distal. Ventrículo derecho no dilatado normofuncionante.

Vídeo 2.

Coronariografía: enfermedad arterial coronaria monovaso (DA). Tronco: sin lesión coronaria. DA: con lesión grave *culprit* del 83% en tercio medio, resto sin lesiones. Bisectriz: sin lesiones significativas. CD: sin lesión coronaria. Dominancia izquierda.

Vídeo 3.

Coronariografía: enfermedad arterial coronaria monovaso (DA). Tronco: sin lesión coronaria. DA: con lesión grave *culprit* del 83% en tercio medio, resto sin lesiones. Bisectriz: sin lesiones significativas. CD: sin lesión coronaria. Dominancia izquierda.

Bibliografía

1. Thygesen K, Alpert JS, Jaffe AS, et al. Fourth universal definition of myocardial infarction (2018). *European Heart Journal*. 2018 Aug 25;40(3):237–69.
2. Nunes J, Matheus Kiszka Scheffer, Bruno Pinotti Correia, Kleber Gomes Franchini, Sandro Pinelli Felicioni, Fuziy M. Systematic review and meta-analysis of diagnostic test accuracy of ST-segment elevation for acute coronary occlusion. *International Journal of Cardiology*. 2024 May 1;402:131889–9.

[3] Ricci F, Martini C, Scordo DM, et al. ECG Patterns of Occlusion Myocardial Infarction: A Narrative Review. *Annals of Emergency Medicine*. 2025 Jan 17;
[4] Butt M, Patel R, Yousef Darrat, Morales G, Elayi CS. When a Pseudo-Infarct Electrocardiogram (ECG) Pattern in a Posterior Accessory (Wolff-Parkinson-White) Pathway Masks a True Inferior Infarct. *American Journal of Case Reports*. 2018 Jun 13;19:685–8.
[5] Byrne RA, Rossello X, Coughlan JJ, et al. 2023 ESC Guidelines for the management of acute coronary syndromes. *European Heart Journal*. 2023 Aug 25;44(38).

Una endocarditis fuera de lo común

Valero Vicente Soriano Alfonso, Diana Domingo Valero, Miguel Ángel Arnau Vies, Borja Guerrero Cervera, María Calvo Asensio, Enrique Robles Pérez, Sara Huélamo Montoro, Jorge Llau García, Nerea Fernández Ortiz, Guillermo Rad García

INTRODUCCIÓN

La endocarditis infecciosa por *Tropheryma whipplei* es una enfermedad rara, con un manejo y diagnóstico fuera de lo convencional.

ANTECEDENTES, ENFERMEDAD ACTUAL Y EXPLORACIÓN FÍSICA

Se trata de un varón de 66 años, hipertenso tratado con olmesartán, dislipémico sin tratamiento farmacológico, diabético no insulino-dependiente en tratamiento con metformina, sitagliptina y dapagliflozina; además presentó previamente un episodio de neumonía grave secundaria a infección de SARS-COV2 con secuelas a nivel articular, y se encontraba en seguimiento por hematología por elevación de b2 microglobulina y de cadenas ligeras con presencia de lesiones líticas óseas, sin filiar en ese momento.

Ingresó por disnea progresiva hasta hacerse a mínimos esfuerzos con presencia de edematización distal de aproximadamente un mes de evolución, sin presentar clínica en reposo. Durante los meses previos había presentado episodios de sudoración y escalofríos nocturnos, sin distermia ni fiebre termometrada en domicilio. Sin clínica abdominal, ni respiratoria ni urológica reseñable, así como ausencia de alteraciones en la integridad mucocutánea ni astenia, pérdida de peso ni anorexia. No se había realizado intervenciones cutáneas ni odontológicas ni urológicas en las semanas previas.

En el examen inicial en nuestro centro se registraron las siguientes constantes: tensión arterial 139/44 mmHg, la frecuencia cardiaca, 86 latidos por minuto, saturación de oxígeno en pulsioximetría digital de 96% a aire ambiente, frecuencia respiratoria de 12 respiraciones por minuto, y la temperatura en el primer contacto con nuestro centro fue de 37,3 ºC. La auscultación cardiaca reveló un soplo sistólico en foco mitral, junto con soplo diastólico en foco aórtico, sin arritmicidad, así como ausencia de crepitantes o *roncus* en la auscultación pulmonar. El abdomen fue anodino, sin signos de peritonismo, ni dolor a la palpación. A nivel distal, presentaba edematización marcada hasta tercio medio-distal de los miembros con fóvea marcada. No presentaba ingurgitación yugular ni reflujo hepatoyugular. No había signos cutáneos de endocarditis.

PRUEBAS COMPLEMENTARIAS

En las pruebas complementarias destacaba un aumento en reactantes de fase aguda, con valores elevados de proteína C reactiva (101 mg/l), pero negatividad en procalcitonina; elevación de troponina T ultrasensible (TnT us 54,5 ng/l) y de NT-proBNP (6.354 pg/ml). La función renal y el ionograma eran normales; en el hemograma solamente destacaba una leve anemia con 10,8 g/dl de hemoglobina, con ferropenia asociada.

La radiografía de tórax fue normal. Se realizó coronariografía, sin lesiones en las arterias coronarias y un TC cerebral sin alteraciones. En el electrocardiograma (ECG), se encontraba en ritmo sinusal a 80 lpm, con un intervalo PR normal, un QRS ancho con morfología de bloqueo de rama derecha y una repolarización anodina.

Se realizó una ecocardiografía transtorácica, observando una vegetación localizada en la válvula aórtica de 23 mm, así como una vegetación a nivel mitral de 8 mm sobre A2 que producía una insuficiencia moderada-grave, con una disfunción ventricular izquierda significativa.

Posteriormente se realizó una ecocardiografía transesofágica, observando dos vegetaciones sobre la válvula aórtica, que era bicúspide tipo 1 izquierdo-derecho, de 23 mm sobre el velo no coronario y de 18 mm sobre el que correspondería al velo izquierdo, con regurgitación grave y estenosis moderada; se evidenció una vegetación en la válvula mitral en A2 de 10 mm y un pequeño pseudoaneurisma en la fibrosa mitroaórtica.

Se solicitaron estudios microbiológicos: varios hemocultivos, siendo negativos, así como serologías de microorganismos atípicos (*Bartonella spp.*, *Brucella spp.*, *Coxiella burnetii*, *Legionella spp.*, *Mycoplasma spp.*) y serología de *Tropheryma whipplei* (que quedó pendiente de resultados en el momento del alta).

EVOLUCIÓN CLÍNICA

Se inició tratamiento antibiótico con cloxacilina, gentamicina y amplicilina, y se indicó cirugía cardiaca urgente.

El paciente se sometió a cirugía cardiaca, con sustitución de la válvula aórtica y mitral, con implante de válvulas biológicas, así como reconstrucción de la unión mitro-aórtica con parcha de pericardio. Se enviaron muestras anatomopatológicas y microbiológicas para filiar el microorganismo causante del cuadro clínico. En las vegetaciones de ambas válvulas, se observaron infiltrados linfohistiocitarios con neutrófilos con zonas necróticas y agregados de colonias bacterianas. Se detectó DNA de *Tropheryma whipplei* mediante PCR, en las vegetaciones.

Durante el postoperatorio el paciente presento un descenso en la función renal, así como alteraciones analíticas consistente en elevación de leucocitos que fue en descenso. Además, se inició anticoagulación con heparina de bajo peso molecular y posteriormente acenocumarol. El paciente continuó recibiendo antibioterapia empírica con ampicilina, cloxacilina y gentamicina, y tras su completa recuperación de la cirugía, fue alta a su hospital de referencia hasta completar la pauta antibiótica durante 6 semanas. Asimismo, se inició tratamiento para la insuficiencia cardiaca por disfunción grave del ventrículo izquierdo, con betabloqueantes, antagonista del receptor de mineralcorticoide, inhibidor del canal SLGT2 y sacubitrilo-valsartán, que se fueron titulando durante el seguimiento en consulta.

Durante el seguimiento, se revisaron las pruebas solicitadas, así como la anatomía patológica, siendo positiva la PCR para *Tropheryma whipplei* tanto en sangre como en muestras de anatomía patológica de las vegetaciones de la válvula mitral y aórtica, por lo que se inició tratamiento con cotrimoxazol de forma oral. Se ha mantenido asintomático con buena evolución clínica y afebril desde el alta, comprobándose negativización de PCR de *Tropheryma whipplei* en sangre.

DIAGNÓSTICO

Endocarditis infecciosa mitroaórtica por *Tropheryma whipplei*.

DISCUSIÓN

La endocarditis infecciosa (EI) por *Tropheryma whipplei* es una entidad extremadamente rara, la incidencia a nivel mundial oscila entre 1 a 6 casos por 10 millones de habitantes a nivel mundial, siendo una cifra incluso inferior en nuestro medio. El *Tropheryma whipplei* es una bacteria de la familia de los Actinomyces, Gram positiva que origina una entidad clínica conocida como la enfermedad de Whipple, definida como presencia de artritis, dolor abdominal, diarrea y malabsorción intestinal, pudiendo afectar a otros órganos, como pulmones o el sistema nervioso central.

Cuando afecta a nivel cardiaco, la manifestación más frecuente es la afectación a nivel valvular izquierda, siendo más frecuentemente afectada la válvula aórtica, con vegetaciones de gran tamaño. Además, puede afectar al miocardio, originando miocarditis e incluso al pericardio.

Respecto al diagnóstico, es común que no cumpla criterios de EI de Duke, pues no suele presentar estigmas cutáneos, fiebre o respuesta inflamatoria. Además, no crece en los cultivos convencionales, sino en cultivos celulares de fibroblastos, por lo que se debe solicitar estudios moleculares para su diagnóstico con el objetivo de detectar la secuencia 16S rARN en el tejido infectado o también en sangre, saliva, heces.

Como tratamiento de la EI por *Tropheryma whipplei,* se debe prolongar durante un largo periodo de tiempo, sin poder precisar el tiempo óptimo de tratamiento, aunque según la experiencia clínica suele ser entre 1 y 2 años, siendo la terapia indicada doxiciclina pudiendo añadir hidroxicloroquina, aunque también se puede utilizar trimetoprima-sulfametoxazol.

El pronóstico de la EI por *Tropheryma whipplei* es fatal si no se trata con antibioterapia, y si lo precisa, con cirugía, con una mortalidad de aproximadamente un 30%.

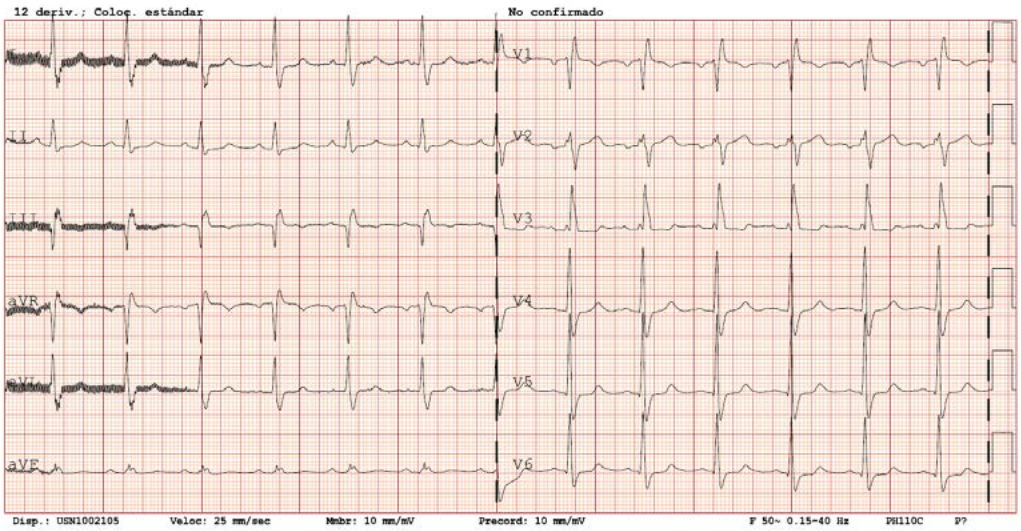

Imagen 1. ECG del paciente. Ritmo sinusal con PR normal y bloqueo de rama derecha.

Imagen 2. Radiografía de tórax. Sin hallazgos relevantes.

Vídeo 1.

Ecocardiografía transesofágica. Vegetación aórtica.

Vídeo 2.

Ecocardiografía transesofágica. Reconstrucción 3D con Doppler color. Vegetación aórtica con insuficiencia aórtica grave.

Bibliografía

1. Knol S, Nijhuis RL, Geeraedts F, Linssen G. Blood culture-negative endocarditis caused by Tropheryma whipplei: a case report of Whipple's endocarditis. *European Journal of Case Reports in Internal Medicine*. 2021;10.
2. Fenollar F, Célard M, Lagier JC, Lepidi H, Fournier PE, Raoult D. *Tropheryma whipplei* Endocarditis. *Emerg Infect Dis*. 2013;19(11).
3. McGee M, Brienesse S, Chong B, Levendel A, Lai K. Tropheryma whipplei Endocarditis: Case Presentation and Review of the Literature. *Open Forum Infectious Diseases*. 2019;6(1).
4. Javier Miguelena, Rafael Muñoz, Ramón Maseda, Antonio Epeldeguia. Endocarditis por Tropheryma whipplei. *Revista Española de Cardiología*. febrero de 2010;63(2):250-1.
5. He YT, Peterson K, Crothers J, Dejace J, Hale AJ. Endocarditis and systemic embolization from Whipple's disease. IDCases. 2021;24:e01105.
6. Delgado V, Ajmone Marsan N, De Waha S, et al. 2023 ESC Guidelines for the management of endocarditis. *European Heart Journal*. 2023;44(39):3948-4042.

Más allá del músculo: el desafío de los lípidos en las distrofinopatías

Pablo Soto Martín, Jorge Martínez del Río, María Maeve Soto Pérez, Andrez Felipe Cubides Novoa, Emilio Blanco López, Marta Andrés Sierra, Beatriz Jiménez Rubio, Laura Montesinos Vinader, Cinthya Nuez Cuartango

INTRODUCCIÓN

La distrofia muscular de Duchenne plantea un desafío terapéutico importante cuando coexiste con dislipemia ya que, medicamentos considerados seguros, como las estatinas a dosis bajas, pueden desencadenar efectos perjudiciales sobre una musculatura que es patológica de base. Ante este escenario, surge una pregunta clave: ¿existen alternativas terapéuticas efectivas capaces de reducir el riesgo cardiovascular sin agravar aún más la patología muscular? El caso presentado explora una nueva opción terapéutica que podría cambiar el rumbo de estos pacientes.

ANTECEDENTES, ENFERMEDAD ACTUAL Y EXPLORACIÓN FÍSICA

Antecedentes

- No alergias medicamentosas conocidas.
- Factores de riesgo cardiovascular: hipertensión arterial. No hábitos tóxicos.
- Antecedentes cardiológicos:
  - Distrofia muscular de Duchenne (DMD) con disfunción sistólica VI (RMC FEVI 35%; ETT 38%). Infiltración fibrograsa y RTG intra-subepicárdico inferolateral media.
  - Fibrilación auricular paroxística no valvular (CHA_2DS_2-VA 2).
  - Taquicardia auricular/*flutter* atípico permanente (EEF + ablación): posible origen en pared posterior de aurícula izquierda por escara.
- Hipotiroidismo por amiodarona (controlado).
- Antecedentes quirúrgicos: histerectomía por histerocele.

Tratamiento habitual: sacubitrilo/valsartán 97-103 mg 1 comprimido cada 12 h, bisoprolol 5 mg 1 comprimido por la mañana y medio comprimido por la noche, dapagliflozina 10 mg 1 comprimido al día, edoxabán 60 mg 1 comprimido al día, digoxina 0,25 mg medio comprimido al día, espironolactona 25 mg 1 comprimido al día.

Enfermedad actual

Mujer de 60 años en seguimiento en consulta de unidad de cardiopatías familiares por insuficiencia cardiaca (IC) con FEVI moderadamente deprimida en relación con miocardiopatía no dilatada por DMD.

Refiere encontrarse estable en clase funcional II de la NYHA. Se ha realizado analítica sanguínea para esta revisión en consulta, donde destaca un empeoramiento del perfil lipídico con LDL 109 mg/dl. Además, se ha realizado TC coronaria por dolor torácico atípico ocasional sin clara relación con esfuerzos,

con evidencia de lesiones moderadas en circunfleja (CX) distal (55%) y coronaria derecha (CD) muy distal (60%). No otros eventos clínicos a destacar.

Exploración física

- Afebril. Tensión arterial 130/65 mmHg. Frecuencia cardiaca 70 lpm. Saturación de oxígeno 97% ambiental (sin oxigenoterapia).
- Buen estado general. Consciente y orientada. Normocoloreada sin signos de hipoperfusión. Eupneica en reposo tolerando decúbito. Colaboradora.
- Cabeza y cuello: no signos de ingurgitación yugular a 45º.
- Auscultación cardiaca: tonos cardiacos rítmicos sin soplos ni roce pericárdico.
- Auscultación pulmonar: murmullo vesicular conservado sin ruidos sobreañadidos.
- Miembros inferiores: no edemas ni signos inflamatorios agudos.

PRUEBAS COMPLEMENTARIAS

- Analítica sanguínea: leucocitos 9200 miles/µl, hemoglobina 13,9 g/dl con VCM 92 fl, plaquetas 301.000 miles/µl. Función renal conservada con creatinina 0,78 mg/dl y filtrado glomerular (CKD-EPI) 78 ml/min/1,73 m^2. Enzimas hepáticas en rango. Iones normales (sodio 141,3 mmol/l, potasio 4,49 mmol/l, cloro 103,3 mmol/l, magnesio 2,1 mg/dl). NT-proBNP 302 pg/ml. HbA1c 5,33%. TSH 4,05 mcU/ml.
  - Perfil lipídico: colesterol total 185 mg/dl, HDL 50 mg/dl, LDL 109 mg/dl, colesterol no HDL 135 mg/dl, TG 130 mg/dl.
- Electrocardiograma (ECG) (imagen 1): *flutter* atípico a 74 lpm, QRS estrecho, onda T negativa V4-V6 e inferior (II, III, avF).
- Ecocardiograma transtorácico (vídeos 1 y 2): estudio realizado en FA/*flutter* con respuesta ventricular controlada. Regular ventana acústica. Ventrículo izquierdo (VI) no dilatado (DTD 50 mm, VTD 70 ml/m^2), con grosor parietal normal-levemente aumentado a nivel septal (SIV 11 mm, PP 8 mm). Hipocontractilidad generalizada con función sistólica global moderadamente reducida (FEVI SBP 38%). Patrón de llenado mitral monofásico. Relación E/E' 11, no sugerente de PTD elevadas. Ventrículo derecho (VD) no dilatado con parámetros de función longitudinal reducidos (TAPSE 16 mm, S' 7 cm/s). Aurícula izquierda (AI) de dilatada (área A4C 33 cm^2, volumen 134 ml). Aurícula derecha (AD) de tamaño dilatada (área A4C 28 cm^2). Válvula aórtica trivalva, sin alteraciones morfológicas significativas (impresiona de trivalva). Funcionalmente, sin estenosis aórtica e insuficiencia aórtica leve (grado I/ IV; *jet* de origen central. Válvula mitral sin alteraciones morfológicas significativas. Funcionalmente, sin estenosis y con regurgitación leve-moderada central de origen funcional (grado II/IV). No se registra insuficiencia tricuspídea para estimar PSAP, aunque no se registran signos indirectos de hipertensión pulmonar. Vena cava inferior no dilatada con colapso >50% con la inspiración. Raíz aórtica de dimensiones normales (senos Valsalva 34 mm). Aorta ascendente proximal de dimensiones normales (36 mm). Septo interauricular e interventricular íntegros, sin sospecha de *shunt* intracardiaco por Doppler-color. Pericardio de grosor y refringencia normal, sin derrame. Conclusiones: ventrículo izquierdo dilatado con disfunción sistólica moderada (FEVI 38%). Función longitudinal del ventrículo derecho reducida. Insuficiencia mitral leve-moderada (grado II/IV). Insuficiencia aórtica leve.
- Resonancia magnética cardiaca (imágenes 2 y 3): AD: área 4C: 26 cm^2 (68 x 50 mm); VD 73 x 50 x 68 mm. AI área 4C: 40 cm^2 (87 x 58 mm); VI 60 x 55 x 80 mm. Grosor SIV 11 mm. No se observa derrame pericárdico. Estudio de función biventricular calculado en eje corto y ajustado a superficie corporal da los siguientes resultados: FEVI 35%. V. latido 31,2 ml/m^2. Índice cardiaco 2,3 l/(min*m^2). VTD 81,4 ml/m^2. VTS 50,3 ml/m^2. Masa parietal VI 37,3 g/m^2. FEVD 51%. V. latido 28,9 ml/m^2. Índice cardiaco 2,1 l/(min*m^2). VTD 56,4 ml/m^2. VTS: 27,5 ml/m^2. VI no hipertrófico ni dilatado, con función sistólica moderadamente deprimida, presentando una hipocontractilidad generalizada que se hace algo más evidente en cara inferolateral media. Se advierte un ligero festoneado epicárdico graso inferolateral medio con cierto

remodelamiento y adelgazamiento. Valores de t1 por segmentos: s7: 1300 ms. VEC 30,8% s8: 1097 ms. VEC 27,2% s9: 1067ms. VEC 26% s10: 1258ms. VEC 33,9% s11: 1187ms. VEC 31,7% s12: 1447ms. VEC 46%. Tras CIV se objetiva un realce lineal intra-subepicárdico inferolateral medio del VI probablemente relacionado a su distrofia muscular, así como un probable realce de la pared posterior y superior de la aurícula izquierda, este último atribuible a ablación previa. VD de características morfoestructurales normales, sin realces patológicos y con FE conservada Grandes vasos de tamaño y morfología normales. ID: FEVI moderadamente deprimida con infiltración fibrograsa en región inferolateral medio (marcador de cardiopatía de Duchenne) Dilatación leve de AD y moderada-grave de AI.

- TC de coronarias: estudio realizado mediante tomografía computarizada multidetector (TCMD), adquisición volumétrica prospectiva sincronizada con ECG, con administración intravenosa de medio de contraste yodado. Tronco coronario izquierdo: sin evidencia de placas ateromatosas ni lesiones obstructivas significativas. DA: trayecto habitual con calibre y morfología conservados en todos sus segmentos; sin placas ateromatosas ni reducción significativa de la luz arterial. Cx: placa ateromatosa parcialmente calcificada localizada en el segmento distal. La lesión presenta reducción del diámetro luminal estimado del 55% (moderada), con mínimo remodelado positivo asociado. No compromete ramas marginales principales. CD: dominante; trayecto anatómico conservado; placa predominantemente calcificada en segmento distal muy próximo a la cruz cardiaca, ocasionando una reducción del diámetro luminal estimada en 60% (moderada); resto del trayecto de la CD sin lesiones adicionales. ID: CAD-RADS 3. Estenosis moderada de Cx distal (55%) y CD muy distal (60%). Considerar evaluación invasiva adicional, si síntomas sugestivos de isquemia miocárdica.
- Test genético: portadora en heterocigosis de variante patogénica p.Glu2147Leufs*9 en gen DMD.

EVOLUCIÓN CLÍNICA

Debido a los hallazgos en la TC coronaria (ECVA documentada con lesiones coronarias de >50% en al menos dos vasos), la paciente presentaba un riesgo muy alto de sufrir un evento cardiovascular mayor en los próximos 10 años, por lo que se inició tratamiento con estatina de alta potencia (atorvastatina 40 mg cada 24 h) con objetivo de LDL <55 mg/dl y reducir el valor al 50% del basal, siguiendo las recomendaciones de las últimas guías de práctica clínica. Ya que clínicamente la paciente no presentaba clínica sugestiva de angina y en la TC se evidenció enfermedad ateroesclerótica moderada, por el momento se decidió manejo conservador, se añadió ácido acetilsalicílico 100 mg a su tratamiento habitual y no se planteó coronariografía invasiva por la estabilidad clínica.

A la semana del inicio del tratamiento con estatinas, la paciente acude a urgencias presentando malestar y debilidad muscular generalizada, refiriendo dolor intenso en los miembros inferiores (especialmente la zona de las pantorillas) y una orina de color más oscuro de lo normal. En la exploración destacaba un intenso dolor a la palpación de ambos miembros inferiores, con fuerza muscular disminuida en estos (4/5 escala MRC) y, en las pruebas realizadas, destacaban los siguientes datos de la analítica sanguínea:

- Creatinina 2,3 mg/dl. CK 18,250 UI/l. LDH 920 UI/l. Mioglobina sérica 1000 ng/ml. Iones: K+ 5,6 mEq/l, Na+ 138 mEq/l. Transaminasas ALT 210 UI/l, AST 550 UI/l.
- Orina: coloración marrón oscura, tira reactiva positiva para sangre debido a mioglobina, con ausencia de eritrocitos en el sedimento urinario.

Ante el diagnóstico de rabdomiólisis, probablemente inducida por estatinas, la paciente requirió ingreso de 5 días en medicina interna para hidratación intravenosa intensiva y control de función renal e hidroelectrolítica. Fue dada de alta con función renal normal y niveles de CK en rango, suspendiendo la estatina pautada por ser la causante del cuadro, dada de alta con ezetimiba 10 mg como único tratamiento hipolipemiante.

Posteriormente, al mes del alta, la paciente acude de nuevo a nuestra consulta y, viendo los efectos secundarios causados por estatinas, se decide buscar otra opción farmacológica que pueda evitar este efecto deletéreo sobre el músculo, teniendo en cuenta además la distrofinopatía de nuestra paciente. Por todo esto, se decide iniciar ácido bempedoico 180 mg cada 24 h junto a ezetimiba 10 mg.

DIAGNÓSTICO

Principal

Distrofia muscular de Duchenne con miocardiopatía no dilatada con FEVI moderadamente reducida (FEVI 35%). Infiltración fibrograsa y RTG intra-subepicáridco inferolateral medio.

Secundarios

- Rabdomiólisis inducida por estatinas.
- Taquicardia auricular/*flutter* atípico permanente. Fibrilación auriculae paroxística (CHA_2DS_2-VA 3).
- Enfermedad ateroesclerótica coronaria moderada: estenosis 55% en Cx distal y estenosis 60% en CD muy distal (CAD-RADS 3).

DISCUSIÓN

Las distrofinopatías son un grupo heterogéneo de enfermedades musculares genéticas ligadas al cromosoma X causadas por mutaciones en el gen que codifica la proteína distrofina. La distrofia muscular de Duchenne (DMD) es la variante más frecuente y grave, con una incidencia aproximada de 1 en 5.000 varones[1]. Aunque tradicionalmente se ha destacado por causar degeneración muscular progresiva, existe evidencia creciente sobre alteraciones metabólicas concomitantes, particularmente dislipidemias.

Investigaciones recientes han indicado una alta prevalencia de anomalías lipídicas en pacientes pediátricos con DMD (97%) y distrofia muscular de Becker (DMB, 64%). Estas alteraciones también han sido detectadas en modelos animales, incluyendo perros afectados y portadores asintomáticos[2]. Este hecho sugiere que la dislipidemia observada no es únicamente secundaria al daño muscular, sino una característica intrínseca vinculada directamente a la deficiencia de distrofina. Un metaanálisis en 2023 confirmó estos hallazgos, demostrando niveles significativamente elevados de colesterol total y triglicéridos en pacientes con distrofia muscular comparados con individuos sanos[3]. Asimismo, se han observado cambios específicos en la composición lipídica celular, destacando la disminución de ácidos grasos insaturados y aumento de ácidos grasos saturados como el ácido palmítico, indicando un impacto pleiotrópico amplio de la deficiencia de distrofina en el metabolismo lipídico.

La elevada prevalencia de dislipidemia en individuos con DMD y portadores asintomáticos implica una base genética primaria relacionada directamente con la mutación del gen *DMD*. La ausencia de distrofina parece influir en múltiples vías metabólicas lipídicas, sugiriendo que la dislipemia observada podría contribuir directamente a la patología muscular. En modelos murinos (mdx) de DMD, se ha comprobado que el aumento del colesterol LDL exacerba el deterioro muscular y que existe una acumulación de colesterol libre en biopsias musculares humanas de pacientes con DMD[4]. Además, estudios indican una desregulación en factores de transcripción esenciales para el metabolismo del colesterol y ácidos grasos (como SREBP-1 y SREBP-2) en músculos distróficos[5].

En la población general, las estatinas representan el tratamiento estándar para las dislipidemias, reduciendo eficazmente los niveles de colesterol LDL. Sin embargo, su uso en pacientes con DMD presenta

riesgos significativos debido a sus conocidos efectos adversos musculares como mialgias, miopatías y rabdomiólisis. Aunque estudios preclínicos con ratones mdx han reportado beneficios con simvastatina, incluyendo mejoras en fuerza muscular, resistencia a la fatiga y reducción del estrés oxidativo e inflamación, su uso clínico en pacientes con DMD es limitado por la dificultad para diferenciar entre síntomas inducidos por estatinas y progresión natural de la enfermedad[6].

En este contexto, el ácido bempedoico ha emergido como una potencial alternativa terapéutica para pacientes con dislipemia e intolerantes a estatinas. Este compuesto actúa inhibiendo específicamente la enzima ATP-citrato liasa (ACL), fundamental en la biosíntesis hepática del colesterol, localizada aguas arriba de la enzima objetivo de las estatinas (HMG-CoA reductasa). Una ventaja significativa del ácido bempedoico radica en su activación predominantemente hepática, con mínima actividad en tejido muscular, disminuyendo así el riesgo de efectos adversos musculares asociados típicamente a las estatinas[7].

Los ensayos clínicos, incluyendo estudios fase III como CLEAR Serenity y CLEAR Outcomes, han demostrado la eficacia del ácido bempedoico en reducir el colesterol LDL en pacientes intolerantes a estatinas debido a síntomas musculares adversos[8,9]. La frecuencia de eventos musculares adversos observados con ácido bempedoico es similar al placebo, destacando una menor incidencia de mialgia en comparación con estatinas. No obstante, también se han descrito efectos adversos como hiperuricemia, gota, ruptura tendinosa, espasmos musculares, dorsalgia y anemia. Por ello, se recomienda un seguimiento adecuado del paciente, especialmente respecto al ácido úrico y síntomas relacionados con tendinitis.

Actualmente, no existen estudios clínicos específicos evaluando el ácido bempedoico en pacientes con distrofinopatías, lo que constituye una brecha en la evidencia actual. Dado el perfil farmacológico favorable del ácido bempedoico y su eficacia demostrada en pacientes intolerantes a estatinas, esta terapia podría representar una opción prometedora para pacientes con DMD por su mayor probabilidad para desarrollar miopatía o rabdomiolisis. La toma de decisiones sobre el uso del ácido bempedoico en este contexto debe individualizarse, considerando cuidadosamente el balance riesgo-beneficio y bajo seguimiento clínico estrecho.

En conclusión, las dislipemias representan una comorbilidad común en las distrofinopatías, particularmente en la DMD, y parecen contribuir directamente a la patología muscular asociada. Aunque las estatinas poseen un papel limitado en esta población debido a sus efectos adversos musculares, el ácido bempedoico surge como una opción terapéutica prometedora. No obstante, la falta actual de estudios específicos en pacientes con distrofinopatías subraya la necesidad de futuras investigaciones diseñadas específicamente para evaluar su eficacia y seguridad, lo que permitirá establecer recomendaciones clínicas sólidas basadas en evidencia científica.

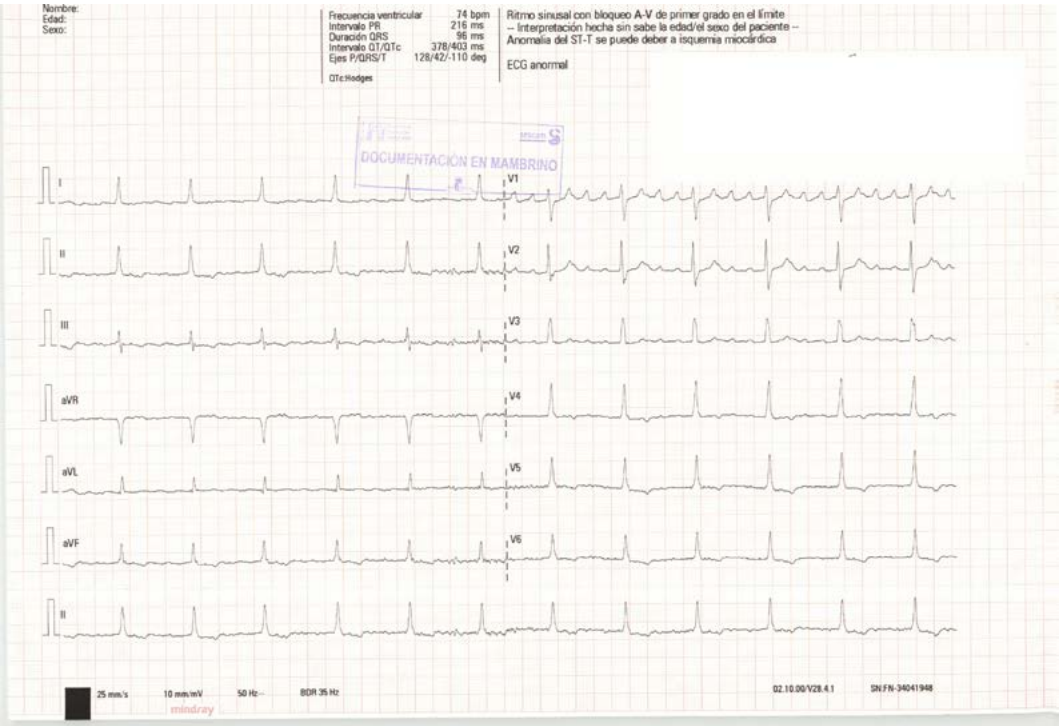

Imagen 1. Electrocardiograma. *Flutter* atípico a 74 lpm, QRS estrecho, onda T negativa V4-V6 e inferior (II, III, avF).

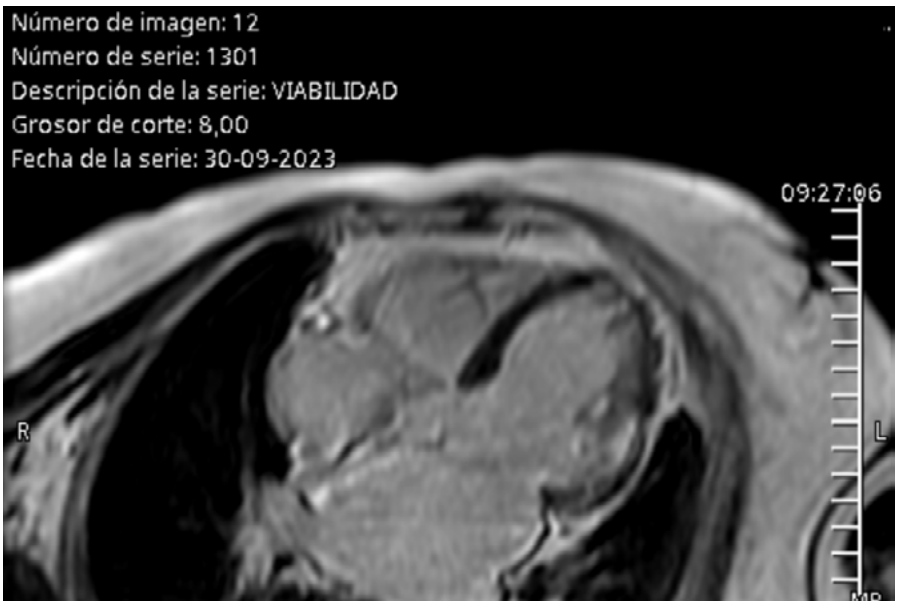

Imagen 2. Resonancia magnética cardiaca. Plano apical 4 cámaras. Tras CIV, se observa RTG lineal intra-subepicárdico inferolateral medio del VI probablemente relacionado a su distrofia muscular.

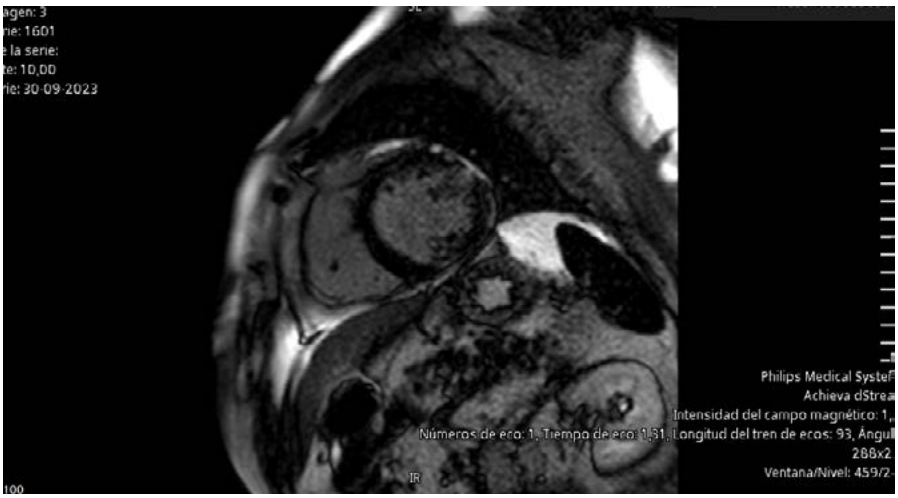

Imagen 3. Resonancia magnética cardiaca. Eje corto. Tras CIV, se observa RTG lineal intra-subepicárdico inferolateral medio del VI probablemente relacionado a su distrofia muscular.

Vídeo 1.

Ecocardiograma transtorácico (plano apical 4 cámaras): VI no dilatado con HVI leve septal e hipocontractilidad global con función sistólica moderadamente reducida (FEVI 38%).

Vídeo 2.

Ecocardiograma transtorácico (plano apical 2 cámaras): hipocontractilidad global con función sistólica moderadamente reducida (FEVI 38%).

Bibliografía

1. Lindsay A, Chamberlain CM, Witthuhn BA, Lowe DA, Ervasti JM. Dystrophinopathy-associated dysfunction of Krebs cycle metabolism. Vol. 28, Human Molecular Genetics. Oxford University Press (OUP); 2018. p. 942–51.
2. White Z, Hakim CH, Theret M, et al. High prevalence of plasma lipid abnormalities in human and canine Duchenne and Becker muscular dystrophies depicts a new type of primary genetic dyslipidemia. Vol. 14, *Journal of Clinical Lipidology*. Elsevier BV; 2020. p. 459-469.e0.
3. Sun Z, Wang X, White Z, Dormuth C, Morales F, Bernatchez P. Dyslipidemia in Muscular Dystrophy: A Systematic Review and Meta-Analysis. Vol. 10, Journal of Neuromuscular Diseases. SAGE Publications; 2023. p. 505–16.
4. White Z, Hakim CH, Theret M, et al. High prevalence of plasma lipid abnormalities in human and canine Duchenne and Becker muscular dystrophies depicts a new type of primary genetic dyslipidemia. Vol. 14, *Journal of Clinical Lipidology*. Elsevier BV; 2020. p. 459-469.e0.
5. Amor F, Vu Hong A, Corre G, et al. Cholesterol metabolism is a potential therapeutic target in Duchenne muscular dystrophy. Vol. 12, *Journal of Cachexia, Sarcopenia and Muscle*. Wiley; 2021. p. 677–93.

[6] Whitehead NP, Kim MJ, Bible KL, Adams ME, Froehner SC. Simvastatin offers new prospects for the treatment of Duchenne muscular dystrophy. Vol. 4, Rare Diseases. Informa UK Limited; 2016. p. e1156286.
[7] Tummala R, Gupta M, Devanabanda AR, et al. Bempedoic acid and its role in contemporary management of hyperlipidemia in atherosclerosis. Vol. 54, Annals of Medicine. Informa UK Limited; 2022. p. 1287–96.
[8] Laufs U, Banach M, Mancini GBJ, et al. Efficacy and Safety of Bempedoic Acid in Patients With Hypercholesterolemia and Statin Intolerance. Vol. 8, Journal of the American Heart Association. Ovid Technologies (Wolters Kluwer Health); 2019.
[9] Nissen SE, Lincoff AM, Brennan D, et al. Bempedoic Acid and Cardiovascular Outcomes in Statin-Intolerant Patients. Vol. 388, *New England Journal of Medicine*. Massachusetts Medical Society; 2023. p. 1353–64.

Pedaleando hacia la cima tras la intolerancia a estatinas

Alejandro Lara García, Lucía Canales Muñoz, Cristina Contreras Lorenzo, Iván García, Carmen Labarta Bello, Gonzalo Acedo Romay, Miguel Ángel Martín Arena, Almudena Castro Conde, José Raúl Moreno Gómez

INTRODUCCIÓN

Presentamos el caso de un paciente joven, deportista de montaña, que ingresa por un infarto agudo de miocardio anterior. Tras un ingreso breve y sin complicaciones, su auténtica pesadilla comienza con el inicio del tratamiento hipolipemiante. En el programa de rehabilitación cardiaca, un enfoque integral y personalizado le permitió recuperar su vida deportiva.

ANTECEDENTES, ENFERMEDAD ACTUAL Y EXPLORACIÓN FÍSICA

Varón de 50 años, fumador activo y obesidad (índice de masa corporal 31) sin otros factores de riesgo cardiovascular identificables, sin tratamiento médico habitual. Deportista habitual, practicaba ciclismo de montaña de forma regular. Trabaja como repartidor de paquetería.

Es trasladado por el SUMMA 112 a nuestro hospital como Código IAM tras presentar dolor torácico opresivo de inicio súbito mientras trabajaba, irradiado a espalda y acompañado de cortejo vegetativo importante, de 1 hora y media de evolución. Niega dolor torácico previamente y refiere ser muy activo practicando deporte de moderada intensidad entre semana (2 días de marcha, 50 minutos) con deporte de alta intensidad en el fin de semana (1 día de ciclismo de montaña, 2 horas). Tampoco presenta otra sintomatología cardiovascular reseñable.

En el electrocardiograma (ECG) prehospitalario se objetiva elevación del ST en cara anterolateral, iniciándose tratamiento antiagregante (ácido acetilsalicílico [AAS] 450 mg i.v. y 180 mg de ticagrelor vía oral) y nitratos intravenosos con mejoría parcial del dolor pero sin resolución completa.

A su llegada al hospital se encuentra con tendencia a la taquicardia sinusal, con molestia residual 4/10 EVA. La exploración física muestra presión arterial 100/70 mmHg, frecuencia cardiaca 100 lpm y saturación de oxígeno del 93%. La primera gasometría a su llegada objetiva ácido láctico 1,5 mmol/l, con una exploración física que refleja perfusión periférica mantenida, con estado de alerta y auscultación cardiopulmonar normal. Con todo ello, se clasificó como un paciente Killip I - SCAI B en la escala de riesgo de *shock* cardiogénico de la *Society for Cardiovascular Angiography and Interventions*. Sin otros hallazgos relevantes. Se traslada de forma urgente a la sala de hemodinámica para realizar una coronariografía diagnóstica.

PRUEBAS COMPLEMENTARIAS

- Electrocardiograma (imagen 1): taquicardia sinusal a 100 lpm, eje 0º, PR normal de 160 ms, QRS límite de 110 ms con elevación del ST de 4 mm en cara anterior (V2-V4).

- Analítica al ingreso: troponina-I ultrasensible 8510 ng/l, leucocitos 15.690 /µl (74,4% neutrófilos), PCR 7,8 mg/l, glucemia 131 mg/dl, creatinina 0,83 mg/dl, filtrado glomerular estimado (CKD-EPI) >90 ml/min/1,73 m^2, sodio 138 mmol/l, potasio 4,5 mmol/l, AST (GOT) 110 UI/l, ALT (GPT) 35 UI/l, NT-proBNP 36 pg/ml, hemoglobina 15,1 g/dl, plaquetas 248.000 /µl, colesterol LDL 139 mg/dl, apolipoproteína B 97 mg/dl, colesterol total 213 mg/dl, colesterol no-HDL 170 mg/dl, HDL 40 mg/dl, triglicéridos 213 mg/dl y HbA1c 6,2%.
- Gasometría venosa al ingreso: pH 7,36, pCO2 50,3, HCO3 28,7, EB +2,3, Hb 15,9, lactato 1,5, Anion gap 1,7, Na 139, K 4,3, Cl 103, Ca 1,18.
- Medidas antropométricas al ingreso:
  - Basales: peso 103,3 kg, talla 180 cm, IMC 31,8, perímetro abdominal 113 cm.
  - Impedanciometría: grasa total 30,9%. Músculo 31,8%. Grasa visceral 15%.
- Cálculo de índices lipídicos al ingreso:
  - TyG index: 5,12
  - Cociente CT/cHDL: 4,95
  - Cociente cLDL/cHDL: 3,23
  - Dislipemia aterogénica (triglicéridos >150 mg/dl + cHDl <46 mg/dl): sí.
- Coronariografía emergente (imagen 2): proyección craneal pura a 37º. (A) Lesión crítica lipídica en arteria descendente anterior (DA) proximal con flujo TIMI II (círculo rojo). (B) Misma proyección en la que se muestra revascularización con angioplastia percutánea primaria e implante de 1 *stent* farmacoactivo en lesión de DA proximal, con buen flujo TIMI III.
- Ecocardiograma transtorácico (vídeo 1): ventrículo izquierdo no dilatado, levemente hipertrófico, con función sistólica global ligeramente deprimida (FEVI biplano 48%). Presenta aquinesia apical y de los segmentos medios de cara anterior, lateral y septo anterior (panel A). Se administra 1 ml de Luminity sin observarse trombo apical (Panel B). Llenado mitral normal (E/E' = 8). Ventrículo derecho de tamaño y función normales. Aurículas de tamaño normal. No insuficiencia mitral. Ligera esclerosis valvular aórtica. Aorta de tamaño normal. No se observa derrame pericárdico.

EVOLUCIÓN CLÍNICA

El paciente fue trasladado de forma urgente a la sala de hemodinámica, donde se realizó una coronariografía que mostró una lesión crítica en la DA proximal con flujo TIMI II, tratada con éxito mediante angioplastia primaria y colocación de un *stent* farmacoactivo (3,5 x 20 mm), con buen resultado angiográfico final y flujo TIMI III. El resto del árbol coronario no presentaba lesiones significativas.

Ingresó durante 24 horas en la unidad de cuidados agudos cardiológicos donde no presentó complicaciones inmediatas y tras dicha vigilancia pasó a planta de cardiología. Durante su estancia en planta de cardiología, evolucionó favorablemente, sin recurrencia del dolor torácico ni complicaciones clínicas. Se completó el estudio básico con ecocardiograma transtorácico, que mostró función sistólica levemente reducida (FEVI 48%) con acinesia de los segmentos apicales y medios de cara anterior, lateral y septo anterior. Se complementó el estudio ecocardiográfico con ecocontraste para descartar la presencia de trombo intraventricular. Fue dado de alta tras cuatro días de ingreso, asintomático y con tratamiento de prevención secundaria incluyendo AAS 200 mg, prasugrel 10 mg, bisoprolol 2,5 mg, eplerenona 25 mg, dapagliflozina 10 mg y atorvastatina 80 mg.

En la analítica a su ingreso se objetivó colesterol LDL de 139 mg/dl con un perfil de dislipemia aterogénica (triglicéridos 213 mg/dl con HDL 40 mg/dl) y resistencia a la insulina (TyG index 5.12). Con todo ello, se inició desde el hospital dosis máximas de estatinas de alta potencia.

En el seguimiento precoz a las 4 semanas en consulta de rehabilitación cardiaca, el perfil lipídico había mejorado, pero continuaba fuera de rango para los objetivos de prevención secundaria: colesterol

total 165 mg/dl, LDL 70 mg/dl, HDL 44 mg/dl, colesterol no-HDL 120 mg/dl, ApoB 78 mg/dl, triglicéridos 180 mg/dl. Además, el paciente refería importantes mialgias musculares en miembros inferiores tras intentar retomar el ejercicio físico a ligera intensidad (pedaleo en bicicleta estática), actividad que antes del infarto realizaba con regularidad y sin dificultad. Se realizó determinación de CPK con resultado de 26.989 UI/l, compatible con miositis inducida por estatinas. Ante esta intolerancia grave al tratamiento y persistencia del mal control lipídico, se decidió la suspensión de la estatina de alta potencia y el inicio de una combinación oral de ácido bempedoico 180 mg con ezetimiba 10 mg. Respecto a la obesidad/enfermedad adipocítica metabólica crónica, se añadió a la prescripción de ejercicio físico tratamiento con semaglutida subcutáneo en dosis inicial de 0,7 mg semanales, con el objetivo de titular hasta dosis máxima de 2,4 mg/semana en caso de poder ser tolerada.

Pasadas cuatro semanas, en la siguiente consulta de rehabilitación tras haber completado el programa de rehabilitación cardiaca, el paciente mostró una respuesta clínica y analítica excelente. Refirió resolución completa de los síntomas musculares, mejoría funcional significativa y volvió a realizar actividad física progresiva sin limitaciones. Ha conseguido mantener la abstinencia tabáquica total tras el ingreso y sus medidas antropométricas al alta del programa de rehabilitación cardiaca habían mejorado hasta peso de 97 kg, IMC 29,9, perímetro abdominal de 108 cm (imagen 3), grasa total 27,3%, músculo 38,4%, grasa visceral 11,5% (figura 4). En la analítica de control, el colesterol LDL descendió a 37 mg/dl, con colesterol no-HDL de 55 mg/dl, ApoB de 52 mg/dl, triglicéridos 115 mg/dl (imagen 5) y CPK normalizada (184 UI/l), alcanzando plenamente los objetivos terapéuticos de prevención secundaria.

DIAGNÓSTICO

- Infarto agudo de miocardio con elevación del ST anterior (IAMCEST), Killip I - SCAI B. Lesión crítica en arteria descendente anterior proximal, tratada con angioplastia primaria y *stent* farmacoactivo. Disfunción sistólica ventricular izquierda leve (FEVI 48%).
- Paciente de muy alto riesgo cardiovascular: enfermedad aterosclerótica establecida en prevención secundaria. Fumador activo, prediabetes, dislipidemia mixta con patrón aterogénico, obesidad tipo I.
- Miopatía inducida por estatinas (miositis).

DISCUSIÓN

El control intensivo del colesterol LDL en prevención secundaria sigue siendo una prioridad absoluta para reducir el riesgo cardiovascular recurrente, especialmente en pacientes con enfermedad aterosclerótica establecida. Las guías actuales recomiendan alcanzar niveles de LDL inferiores a 55 mg/dl e incluso <40 mg/dl en pacientes de muy alto riesgo, como aquellos con síndrome coronario agudo reciente. Sin embargo, una proporción importante de pacientes no alcanza estos objetivos, ya sea por respuesta insuficiente o por intolerancia al tratamiento con estatinas de alta potencia.

El ácido bempedoico es un inhibidor oral de la ATP citrato liasa, una enzima implicada en la síntesis hepática de colesterol. A diferencia de las estatinas, se activa exclusivamente en el hígado, sin efecto en músculo esquelético, lo que reduce significativamente el riesgo de efectos adversos musculares. Esta característica lo convierte en una alternativa ideal en pacientes con síntomas musculares asociados a estatinas o miopatía inducida por estatinas. Nuestro caso clínico es el ejemplo perfecto de vida real de lo que significa realmente la miopatía por estatinas, que es un efecto adverso grave que puede limitar de forma importante la calidad de vida de las personas.

El ensayo pivotal CLEAR Outcomes, que estudia este tema a fondo, evaluó a más de 13.000 pacientes con enfermedad cardiovascular o alto riesgo, todos con intolerancia documentada a estatinas. En este

estudio, el ácido bempedoico frente a placebo demostró una reducción significativa del colesterol LDL (media de –22,7%), así como una reducción del 13% en el *endpoint* combinado de eventos cardiovasculares mayores, incluyendo infarto de miocardio, accidente cerebrovascular no fatal y mortalidad cardiovascular[1].

Por otro lado, el estudio CLEAR Harmony, publicado previamente, ya había demostrado el beneficio cardiovascular del ácido bempedoico frente a placebo logrando una reducción sostenida del colesterol LDL con un perfil de seguridad favorable en pacientes con enfermedad cardiovascular estable o hipercolesterolemia heterocigota familiar[2]. Ambos ensayos respaldan el papel del ácido bempedoico tanto en eficacia como en seguridad, y se asociaron también con reducciones sostenidas de ApoB y colesterol no-HDL, parámetros clave del riesgo aterogénico residual.

En estudios observacionales y subanálisis del programa CLEAR, también se ha evidenciado que el ácido bempedoico mejora significativamente la calidad de vida relacionada con la salud, especialmente en pacientes con antecedentes de miopatía por estatinas, gracias a la reducción de los síntomas musculares y la mejora en la adherencia terapéutica[3,4]. En términos de seguridad, el perfil del fármaco es favorable, con una baja incidencia de efectos adversos graves y sin incremento en la incidencia de eventos musculares, rabdomiólisis o elevación significativa de CPK[5,6].

Según su ficha técnica, el ácido bempedoico está indicado en adultos con hipercolesterolemia primaria o dislipidemia mixta como adyuvante a la dieta en combinación con ezetimiba cuando las estatinas son inadecuadas o no se toleran, o cuando no se alcanzan los objetivos con estatinas solas[7]. El caso presentado refleja a la perfección este perfil: paciente en prevención secundaria, con intolerancia grave a estatinas (miositis), perfil lipídico de alto riesgo, paciente joven deportista con grave empeoramiento de su calidad de vida y excelente respuesta tanto clínica como analítica tras el inicio de ácido bempedoico.

En conclusión, el ácido bempedoico representa una herramienta eficaz y segura para optimizar el control lipídico en pacientes con enfermedad aterosclerótica que no toleran estatinas. Su mecanismo hepatoespecífico, su eficacia demostrada en eventos duros y su buena tolerabilidad lo posicionan como una alternativa sólida para alcanzar los objetivos terapéuticos, mejorar la calidad de vida y reducir el riesgo cardiovascular residual en la práctica clínica real, donde es necesario disponer de un arsenal terapéutico amplio y efectivo para solventar todos los posibles escenarios que no nos permitan optimizar el perfil lipídico y mejorar la calidad de vida de nuestros pacientes.

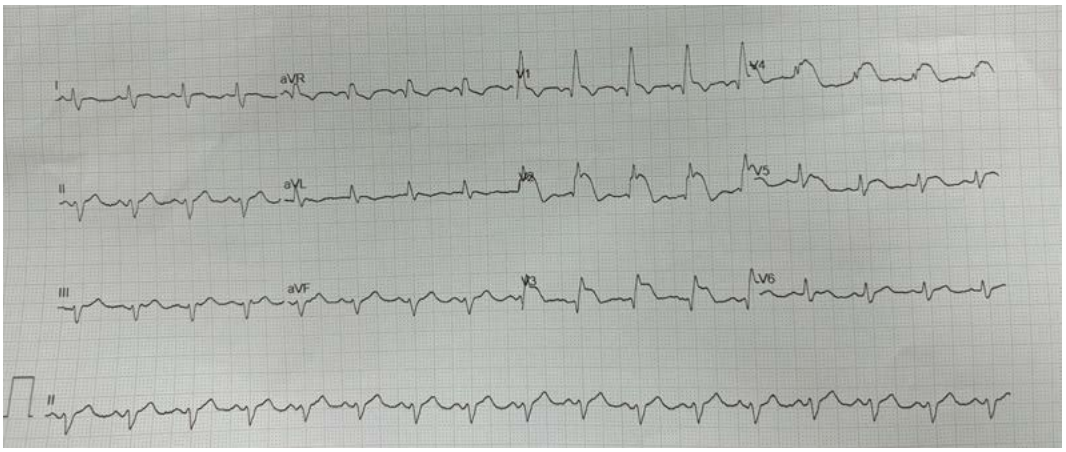

Imagen 1. ECG inicial.

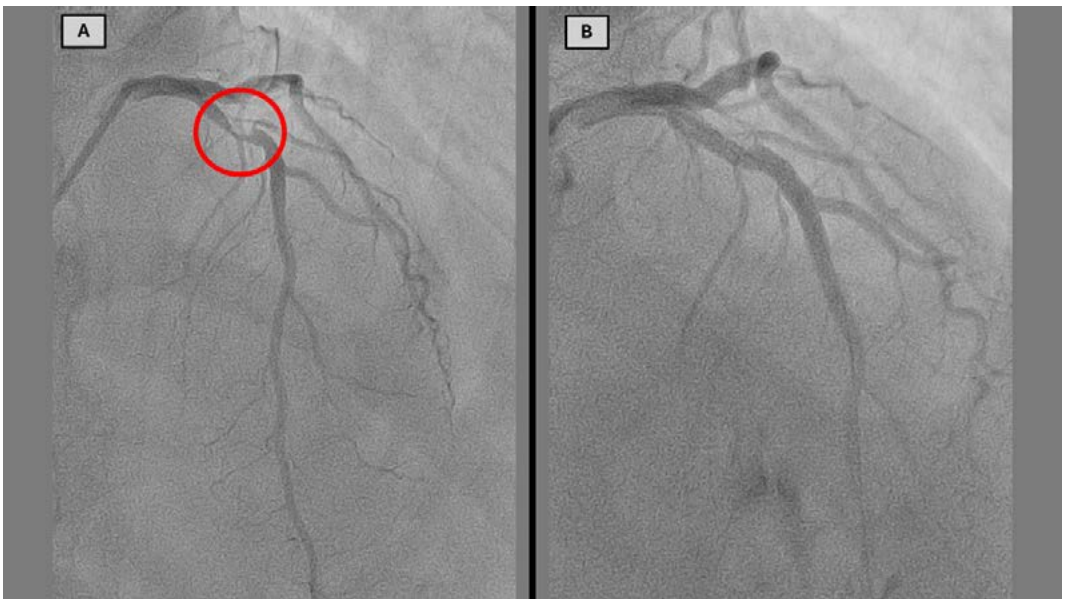

Imagen 2. Coronariografía emergente. (A) Lesión crítica en arteria descendente anterior (círculo rojo). (B) Revascularización con implante de un *stent*.

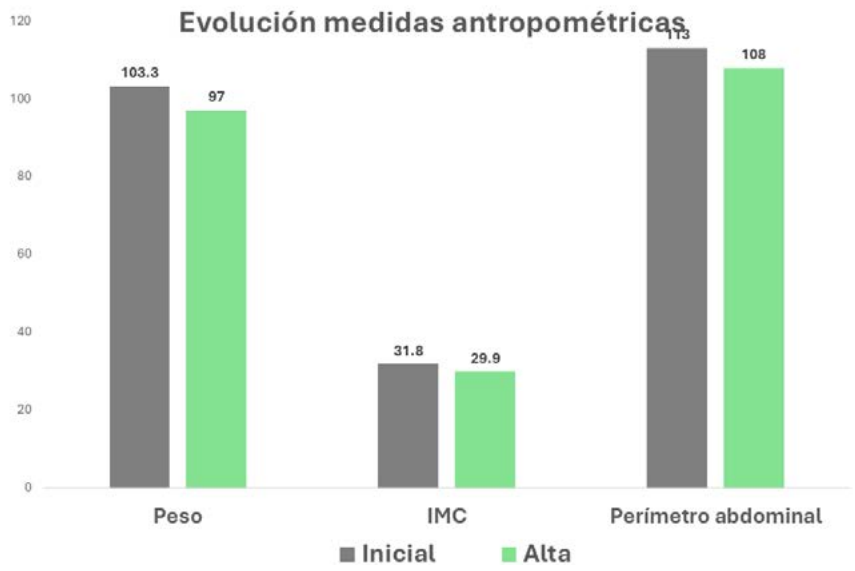

Imagen 3. Cambios en las medidas antropométricas

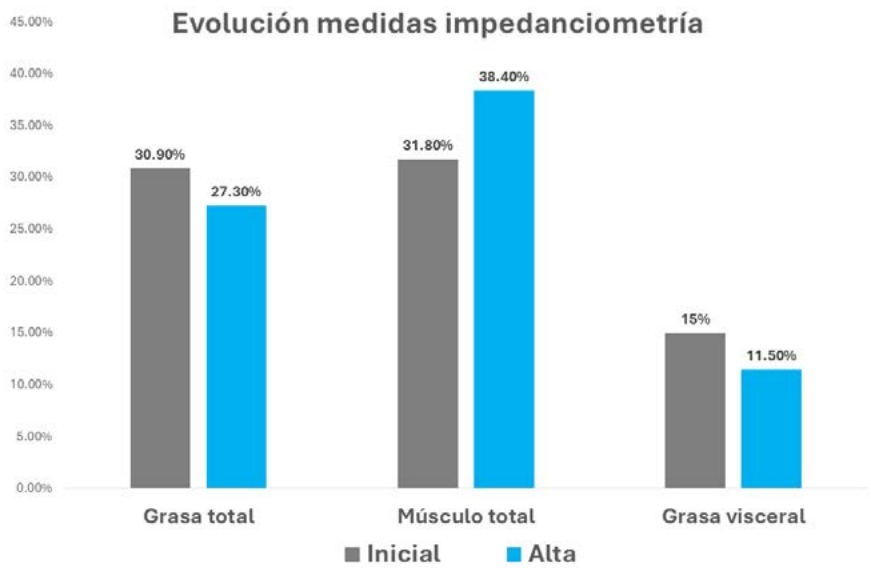

Imagen 4. Cambios en las medidas de impedanciometría.

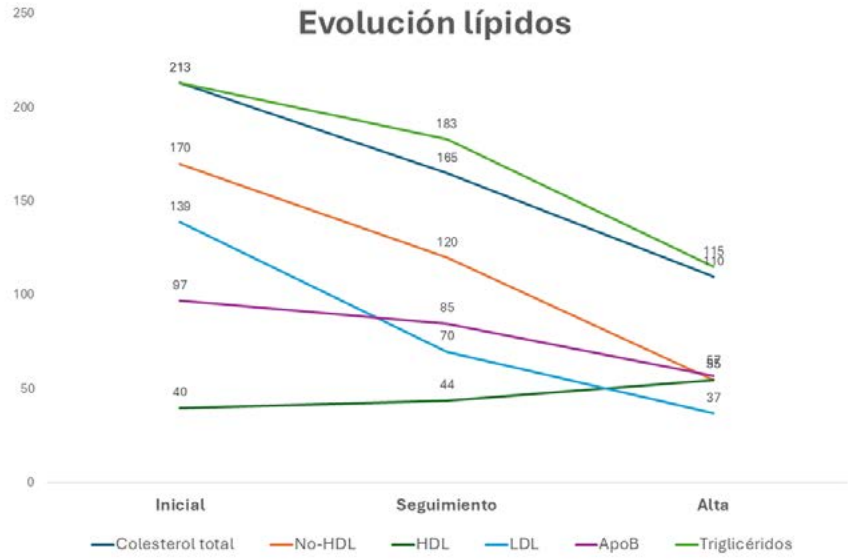

Imagen 5. Evolución del perfil lipídico.

Vídeo 1.

Ecocardiograma transtorácico. (A) Ventana apical 4 cámaras. (B) Ventana apical 4 cámaras potenciado con ecocontraste.

Bibliografía

1. Nissen SE, Lincoff AM, Brennan D, et al; CLEAR Outcomes Investigators. Bempedoic Acid and Cardiovascular Outcomes in Statin-Intolerant Patients. *N Engl J Med*. 2023 Apr 13;388(15):1353-1364. doi: 10.1056/NEJMoa2215024
2. Ray KK, Bays HE, Catapano AL, et al; CLEAR Harmony Trial. Safety and Efficacy of Bempedoic Acid to Reduce LDL Cholesterol. *N Engl J Med*. 2019 Mar 14;380(11):1022-1032. doi: 10.1056/NEJMoa1803917.
3. Laufs U, Banach M, Mancini GBJ, et al. Efficacy and Safety of Bempedoic Acid in Patients With Hypercholesterolemia and Statin Intolerance. *J Am Heart Assoc*. 2019 Apr 2;8(7):e011662. doi: 10.1161/JAHA.118.011662
4. Li Y, Gao H, Zhao J, Ma L, Hu D. Safety and efficacy of bempedoic acid among patients with statin intolerance and those without: A meta-analysis and a systematic randomized controlled trial review. *PLoS One*. 2024 Jan 26;19(1):e0297854. doi: 10.1371/journal.pone.0297854
5. Banach M, Duell PB, Gotto AM Jr, et al. Association of Bempedoic Acid Administration With Atherogenic Lipid Levels in Phase 3 Randomized Clinical Trials of Patients With Hypercholesterolemia. *JAMA Cardiol*. 2020 Oct 1;5(10):1124-1135. doi: 10.1001/jamacardio.2020.2314.
6. Goldberg AC, Leiter LA, Stroes ESG, et al. Effect of Bempedoic Acid vs Placebo Added to Maximally Tolerated Statins on Low-Density Lipoprotein Cholesterol in Patients at High Risk for Cardiovascular Disease: The CLEAR Wisdom Randomized Clinical Trial. JAMA. 2019 Nov 12;322(18):1780-1788. doi: 10.1001/jama.2019.16585. Erratum in: *JAMA*. 2020 Jan 21;323(3):282. doi: 10.1001/jama.2019.20661.
7. Agencia Española de Medicamentos y Productos Sanitarios (AEMPS). Ficha técnica de Nustendi® (ácido bempedoico/ezetimiba).

Afectación cardiaca de paciente en hemodiálisis en relación con un caso

Rafael Cantisán Campillos, Zineb Kounka, Marcos García Jambrina, Estrella Martínez Bermúdez, Rocío Soledad González Garay, Elena Jiménez Baena

INTRODUCCIÓN

Existe a nivel mundial un aumento del número de pacientes con enfermedad renal crónica (ERC) que progresan hasta estadios terminales, precisando terapias de sustitución renal (TRS). La morbimortalidad en pacientes con ERC es predominantemente de causa cardiovascular y aparece desde estadios iniciales, estando presente en más de la mitad de los pacientes que comienzan hemodiálisis. Las lesiones cardiovasculares más comunes son la calcificación vascular, la aterosclerosis y la hipertrofia del ventrículo izquierdo. Se ha demostrado que el inicio de la TRS o su intensificación puede detener su progresión.

ANTECEDENTES, ENFERMEDAD ACTUAL Y EXPLORACIÓN FÍSICA

Presentamos el caso de paciente mujer de 24 años con antecedentes de ERC terminal por riñón izquierdo multiquístico nefrectomizado y displasia renal derecha. Trasplante renal donante vivo a los 8 años, con fracaso posterior y en terapia renal sustitutiva (TRS) en modalidad de hemodiálisis desde enero de 2019, en espera de nuevo trasplante renal. Como otros antecedentes personales destaca hemangioma papilar bilateral, ototubaritis recurrente, hipertrofia adenoamigdalar, ovario poliquístico, además de alteraciones de la piel (pitiriasis versicolor y alopecia areata), trastornos del sistema inmunitario (hipogammaglobulinemia IgG), hiperhomocisteinemia e hiperuricemia. Dado todos los antecedentes se sospechó de síndrome de Von Hipple Lindau que fue descartado por estudio genético.

PRUEBAS COMPLEMENTARIAS

En abril 2019 es derivada para realización de ecocardiograma transtorácico pretrasplante renal, objetivándose hipertrofia del ventrículo izquierdo grave con aspecto no compactado de pared lateral, hipocinesia generalizada (más conservada inferior y segmentos apicales), FEVI 50%, insuficiencia mitral (IM) grave de probable mecanismo mixto. Insuficiencia tricuspídea moderada. PSAP estimada 52 mmHg. Alta probabilidad de hipertensión pulmonar. Derrame pericárdico circunferencial grave, sin datos de compromiso hemodinámico. Se informa de hallazgos a nefrología, quienes intensifican la TRS con hemodiálisis diarias y se inicia seguimiento en cardiología.

La paciente refiere crisis hipertensivas de difícil control de 10 meses aproximadamente, coincidiendo con empeoramiento de la función renal, presentando unas cifras tensionales en torno a 200/100 mmHg. Niega dolor torácico o disnea. No ortopnea, ni DPN. Niega palpitaciones, mareos o pérdidas de consciencia. Ligeros edemas en miembros inferiores. Clase funcional NYHA I.

Se realiza resonancia magnética cardiaca (RMC) para completar estudio, que objetiva ventrículo izquierdo dilatado (VTDi 122/ml/m^2 para un límite superior de 100 ml/m^2), hipertrofia concéntrica y FEVI levemente reducida (FEVI 46%; en presencia de insuficiencia mitral significativa). Aumento de grosor parietal global, con discreto predominio septal, con grosor máximo 15,5 mm en anteroseptal basal (único segmento super los 15 mm). Sin datos de obstrucción intraventricular, ni al tracto de salida del ventrículo izquierdo, ni al movimiento sistólico anterior. Hipocinesia global, más marcada en los segmentos de mayor hipertrofia. Valores de T1 nativo discretamente elevados a nivel septal (no puede descartarse infiltración amiloide). Valores de T2 y T2* en rango normal (sin datos que sugieran depósito férrico). Ventrículo derecho de tamaño y fracción de eyección normales (FEVD 40%). Aurículas de tamaño normal. Válvula mitral con velos finos con amplio defecto de coaptación en plano de cine 2 cámaras con *tenting* y retracción de velos (en EC parece corresponder principalmente con segmento 1); condiciona insuficiencia mitral no cuantificada (grave por eco). Derrame pericárdico moderado, global, con espesor máximo de 19 mm sobre pared lateral del ventrículo izquierdo; colapso parcial de pared libre de la aurícula derecha. Raíz aórtica y aorta torácica de morfología y diámetros normales.

Estos resultados en presencia de hipertensión arterial con mal control (cifras PAS 200 mmHg) y en ausencia de antecedentes familiares, no pueden concluir que se trate de una miocardiopatía hipertrófica, la hipertrofia ventricular izquierda podría ser secundaria. Además, la RMC aporta datos que pueden sugerir amiloidosis. Dadas las alteraciones segmentarias de la contractilidad, se solicita coronariografía con hallazgo de coronarias angiográficamente normales. Se realiza cateterismo derecho para completar estudio de miocardiopatía restrictiva con estudio hemodinámico dentro de la normalidad. A continuación, se realiza biopsia endomiocárdica que mostró miocitosis coagulativa con fibrosis y metaplasia adiposa, desorden miofibrilar focal y ausencia de depósitos de amiloide. Todos estos hallazgos anatomopatológicos podrían corresponder con infartos microscópicos, lesiones asociadas a catecolaminas, fármacos, toxinas o miocarditis. Finalmente se realiza estudio genético (panel ampliado) que resulta negativo para miocardiopatía hipertrófica y enfermedad de Fabry.

EVOLUCIÓN CLÍNICA

En consulta de revisión a los 4 meses se objetiva buena evolución y mejores controles de presión arterial. Se realiza ecocardiografía de control con hallazgo de clara mejoría respecto al ecocardiograma transtorácico inicial con disminución de los grosores del ventrículo izquierdo persistiendo ligera hipertrofia septal (SIV 13 mm). FEVI en límite bajo de la normalidad (53%). Desaparición de la insuficiencia mitral y del derrame pericárdico.

DIAGNÓSTICO

Dada la mejoría ecocardiográfica y hemodinámica tras tratamiento intensificado con hemodiálisis, y tras los resultados de otras pruebas que no sugieren miocardiopatía primaria, la impresión diagnóstica es de miocardiopatía urémica en resolución.

DISCUSIÓN

La hipertrofia del ventrículo izquierdo es una de las afectaciones cardiovasculares más frecuentes en los pacientes con enfermedad renal crónica. Su prevalencia aumenta proporcionalmente al descenso del filtrado glomerular y constituye uno de los principales factores de riesgo para el aumento de la mortalidad cardiovascular y de la muerte súbita.

Ante aumentos de presión o de volumen, el ventrículo izquierdo actúa adaptándose, aumentando en primer lugar, el grosor de su pared (hipertrofia concéntrica) y posteriormente aumentando la longitud de los sarcómeros (hipertrofia excéntrica). La hemodiálisis constituye la situación en la que coinciden un mayor número de factores que predisponen la aparición de este tipo de adaptaciones y por tanto de hipertrofia ventricular.

En diferencia de las adaptaciones fisiológicas de otras situaciones, como la práctica deportiva continuada, la diálisis produce adaptaciones patológicas que se caracterizan por una menor densidad de capilares por unidad de volumen miocárdica, mayor intersticio no vascularizado y un mayor diámetro de los miocitos. Constituyendo lo que se conoce como miocardiopatía urémica.

Las consecuencias de la miocardiopatía urémica son la disfunción diastólica y sistólica, desencadenando la aparición de insuficiencia cardiaca congestiva. También es causa frecuente de arritmias y cardiopatía isquémica, debido al aumento de la demanda de oxígeno en el miocardio, así como un llenado coronario dificultado. Todo esto provoca una mayor mortalidad en este tipo de pacientes.

El diagnóstico se realiza mediante métodos de imagen, siendo el *gold standard* la RMC o el ecocardiograma en su defecto. La mejor manera de prevenir su aparición es la actuación precoz en los pacientes con ERC, sobre sus factores predisponentes. Tras iniciar la hemodiálisis el control de la hipertensión arterial y de la sobrecarga de volumen, constituyen el pilar fundamental del manejo de la hipertrofia ventricular izquierda.

Imagen 1. ECO TT con hallazgo de hipertrofia ventricular izquierda grave y derrame pericárdico.

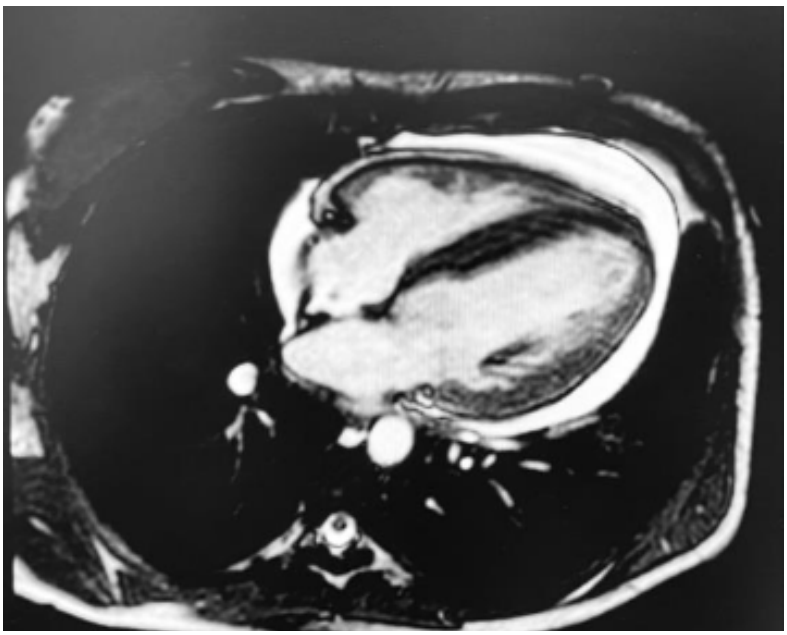

Imagen 2. RMC.

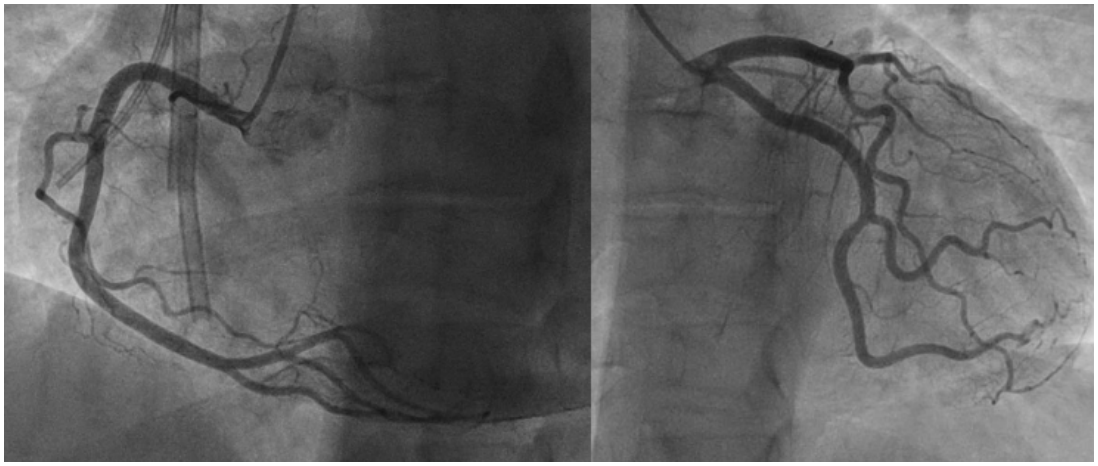

Imagen 3. Cateterismo cardiaco izquierdo con hallazgo de coronarias angiográficamente normales.

Imagen 4. Ecocardiograma transtorácico de control.

Bibliografía

- López Gómez JM, Vega Martínez A. Alteraciones Cardiovasculares en la Enfermedad Renal Crónica.En: Lorenzo V., López Gómez JM (Eds). Nefrología al día. ISSN: 2659-2606.
- Díez J. El reto de la enfermedad cardiovascular del paciente con enfermedad renal crónica. En: Lorenzo V., López Gómez JM (Eds). Nefrología al día. ISSN: 2659-2606.

Cuando los betabloqueantes se quedan cortos

Adrián Martínez Roca, Carlos Rodríguez Carneiro, Guillermo de la Osa Hernández, Joaquín Vila García, Clara Ugueto Rodrigo

INTRODUCCIÓN

La miocardiopatía hipertrófica es una cardiopatía que puede ser muy incapacitante a pesar de tratamiento óptimo. En los últimos años, se ha aprobado el mavacamten para el tratamiento de miocardiopatía hipertrófica obstructiva que no responde al tratamiento médico óptimo.

ANTECEDENTES, ENFERMEDAD ACTUAL Y EXPLORACIÓN FÍSICA

Antecedentes

- Miocardiopatía hipertrófica asimétrica septal con obstrucción grave al tracto de salida. FEVI 67%, realce intramiocárdico difuso en todo el septo y en menor medida en segmento basal de cara lateral e inferolateral. Mutación en el gen *MYH7* en heterocigosis.
- DAI Biotronic en prevención secundaria desde 2010 tras síncope cardiogénico. Recambio de electrodo en 2023.
- Úlcera gástrica en 2004 con vaso visible que precisó escleroterapia, sin datos de malignidad en biopsia.
- Tendinopatía de manguito rotador.
- Tratamiento actual: verapamilo 120 mg 1-1-1, omeprazol 20 mg 1-0-0, furosemida 40 mg 1-0-0.

Enfermedad actual

Varón de 63 años que acude a consulta de seguimiento de miocardiopatía hipertrófica. Presenta clase funcional muy limitada con las actividades de la vida diaria (NYHA III), con disnea al subir 1 piso de escaleras, a pesar de buena adherencia terapéutica. Refiere asimismo ortopnea (duerme con 2 almohadas) y bendopnea. No ha disnea paroxística nocturna, dolor torácico o síncope.

Exploración física

Tensión arterial 146/83 mmHg, frecuencia cardiaca 79 lpm, saturación de oxígeno 96% basal.

Buen estado general, consciente y orientado, soplo sistólico mesocardiaco III/VI que aumenta con Valsalva, murmullo vesicular conservado, sin edemas ni signos de trombosis venosa profunda en miembros inferiores.

PRUEBAS COMPLEMENTARIAS

- Electrocardiograma (ECG) (imagen 1): ritmo sinusal a 73 lpm, PR no prolongado (160 ms), QRS ancho (150 ms) con morfología de bloqueo de rama derecha, alteraciones secundarias de la repolarización, QTc (Bazett) 497 ms.

- Radiografía de tórax (imagen 2): desfibrilador automático implantable con electrodo distal en ventrículo derecho, índice cardiotorácico normal, elongación aórtica, redistribución vascular.
- Ecocardiograma transtorácico (pre-mavacamten) (vídeo 1): miocardiopatía hipertrófica obstructiva. Grosor máximo a nivel septal 28 mm. Función del ventrículo izquierdo sistólica conservada. Patrón de llenado mitral pseudonormal. Obstrucción moderada del tracto de salida del ventrículo izquierdo (G máx. 55 mmHg, G med. 21 mmHg). Insuficiencia mitral ligera. Aurícula derecha normal. Dilatación grave de la aurícula izquierda.
- Resonancia magnética cardiaca (imagen 3): miocardiopatía hipertrófica asimétrica septal, con ligera obstrucción al tracto de salida. Función sistólica conservada (FEVI 67%). Realce intramiocárdico difuso en todo el septo y en menor medida en segmento basal de cara lateral e inferolateral. Ventrículo derecho de tamaño normal, no hipertrófico, con función conservada.
- TC de arterias coronarias: dominancia derecha. Coronaria derecha sin lesiones significativas. Tronco de origen normal, sin lesiones. Placas calcificadas excéntricas en DA proximal, sin lesiones significativas. 1 diagonal fina sin lesiones. Se aprecia la presencia de una rama septal, de escaso calibre y difícil valoración. Arteria circunfleja sin lesiones, con dos OM finas sin lesiones. Se aprecia un ramo mediano fino, sin lesiones.

EVOLUCIÓN CLÍNICA

Dado que presenta clase funcional NYHA III a pesar de tratamiento médico óptimo (verapamilo a dosis máximas, betabloqueantes suspendidos por intolerancia) y malas opciones de terapias de reducción septal (rama septal pequeña para ablación septal alcohólica, negativa del paciente a miomectomía quirúrgica), se solicita a farmacia tratamiento con mavacamten. Se inicia tratamiento a 5 mg con respuesta inicial modesta (persistencia de NYHA III, gradiente obstructivo similar), pero tras titulación a 10 mg, se observa mejoría de disnea habitual (NYHA II), desaparición de ortopnea y reducción de gradiente obstructivo.

- Ecocardiograma transtorácico (post, vídeo 2): ecocardiograma de control realizado en consulta de cardiopatías familiares para titulación de mavacamten, actualmente 10 mg/día. FEVI >55%. Gradiente obstructivo dinámico basal 30 mmHg, con Valsalva 48 mmHg.

DIAGNÓSTICO

Miocardiopatía hipertrófica (MCH) obstructiva con clase funcional NYHA 2. Mutación en el gen *MYH7*. Implante de DAI tras síncope de perfil cardiogénico.

DISCUSIÓN

La MCH es un fenotipo clínico de miocardiopatía causada por una disfunción del sarcómero cardiaco, con una prevalencia de 1:500, definida ecocardiográficamente por un grosor >/= 15 mm de la pared del ventrículo izquierdo, o de 13-14 mm junto con datos de historia familiar, estudio genético o anormalidades del ECG que sugieran este diagnóstico. En hasta la mitad de los casos, la MCH es heredada de forma mendeliana autosómica dominante. Los casos espontáneos pueden tener causa monogénica también, bien por mutaciones *de novo* o por penetrancia incompleta[1,2].

Es importante, entre otras cosas, la valoración de síntomas atribuibles a miocardiopatía hipertrófica y la presencia de gradiente obstructivo al tracto de salida de ventrículo izquierdo. En pacientes con síntomas y obstrucción significativa (>50 mmHg) está indicado el tratamiento médico. Inicialmente con betabloqueantes o, si no son tolerados, con calcio-antagonistas no dihidropiridínicos. Si con este tratamiento no es suficiente

se puede añadir disopiramida o, desde hace unos años, un nuevo fármaco denominado mavacamten. La disopiramida, aunque efectiva, está frecuentemente limitada por frecuentes efectos adversos anticolinérgicos. Si con el tratamiento médico no se controlan los síntomas, se pueden valorar técnicas invasivas de reducción septal, que son la miectomía quirúrgica o la ablación septal alcohólica[1].

El mavacamten es un fármaco primero en su clase que inhibe la miosina cardiaca, siendo el primer fármaco enfermedad-específico de la miocardiopatía hipertrófica. Alterando la miosina reduce la hiperactividad sarcomérica y con ella la hipercontractilidad miocárdica, reduciendo la obstrucción del tracto de salida del ventrículo izquierdo y las presiones de llenado del mismo[2].

Se han llevado a cabo varios estudios clínicos con mavacamten para demostrar su utilidad clínica, en los que se ha demostrado disminuciones significativas en el gradiente obstructivo (PIONEER-HCM), mejoría en la capacidad de ejercicio (EXPLORER-HCM) y disminución del % de pacientes con indicación de terapias de reducción septal (VALOR-HCM). Esto ha llevado a que tenga una indicación IIa en las guías clínicas de miocardiopatías (en pacientes con tratamiento médico óptimo que sigan con síntomas y obstrucción significativa) y que haya sido aprobado por la Food and Drug Administration en 2022 y por la Agencia Española de Medicamentos y Productos Sanitarios en 2023[3,4,5].

Dado que el mavacamten puede provocar disminución de la fracción de eyección, debe hacerse monitorización periódica descartando síntomas de insuficiencia cardiaca, además de ecocardiogramas seriados en las semanas 4, 8 y 12 tras el inicio de tratamiento, y cada 12 semanas posteriormente[2].

Se están desarrollando nuevos fármacos inhibidores de la miosina como el aficamten que, además de haber demostrado ser seguro y efectivo en pacientes con miocardiopatía hipertrófica obstructiva, ha demostrado en un estudio fase II mejorar síntomas y disminuir NT-proBNP en pacientes con miocardiopatía hipertrófica no obstructiva.

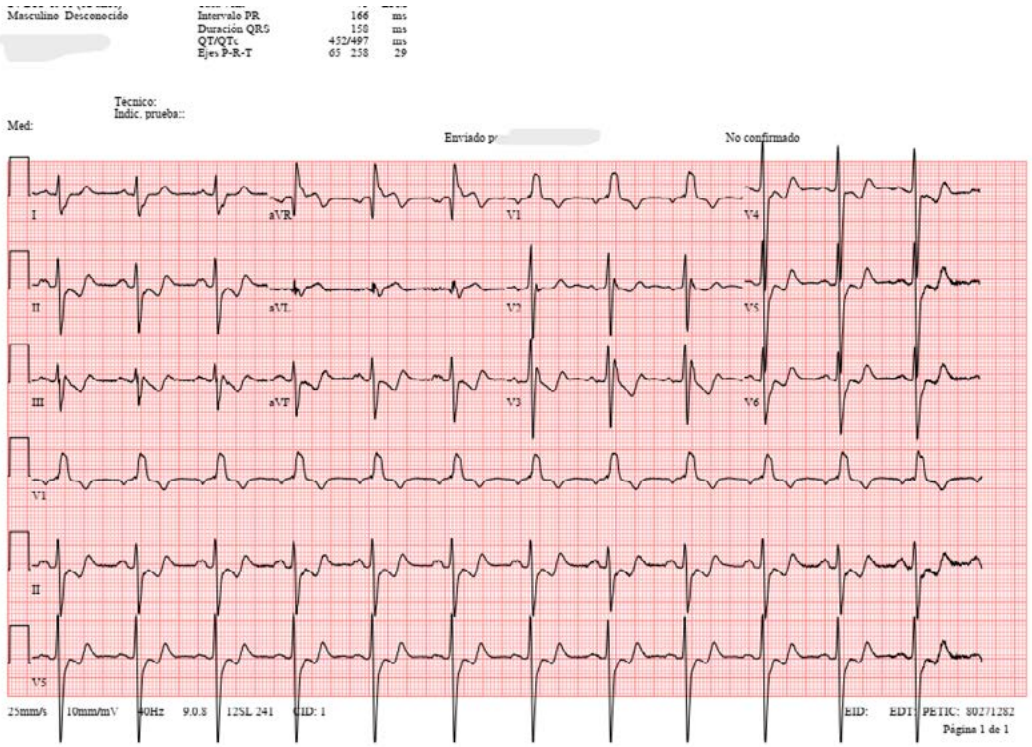

Imagen 1. Electrocardiograma: ritmo sinusal a 73 lpm, PR no prolongado (160 ms), QRS ancho (150 ms) con morfología de bloqueo de rama derecha, alteraciones secundarias de la repolarización, QTc (Bazett) 497 ms.

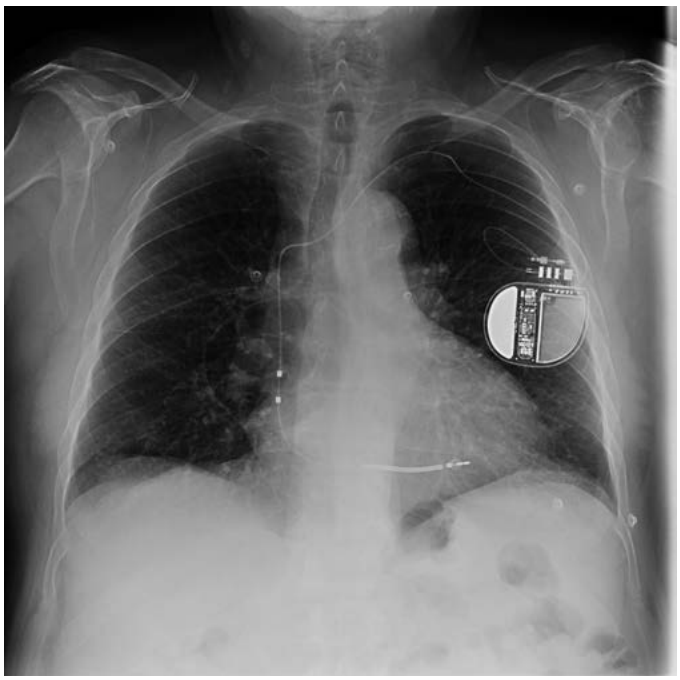

Imagen 2. Radiografía de tórax: DAI con electrodo distal en ventrículo derecho, índice cardiotorácico normal, elongación aórtica, redistribución vascular.

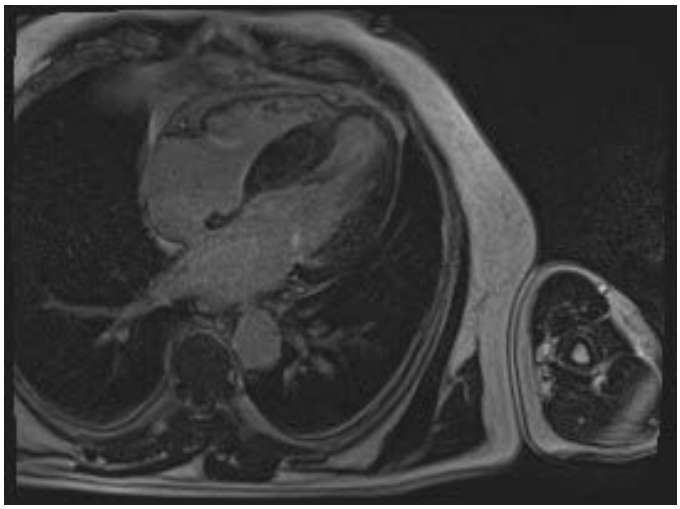

Imagen 3. Resonancia magnética cardiaca: miocardiopatía hipertrófica asimétrica septal, con ligera obstrucción al tracto de salida. Función sistólica conservada (FEVI 67%). Realce intramiocárdico difuso en todo el septo y en menor medida en segmento basal de cara lateral e inferolateral. Ventrículo derecho de tamaño normal, no hipertrófico, con función conservada.

Vídeo 1.

Ecocardiograma transtorácico (pre): miocardiopatía hipertrófica obstructiva. Grosor máximo a nivel septal 28 mm. Función del ventrículo izquierdo sistólica conservada. Patrón de llenado mitral pseudonormal. Obstrucción moderada del tracto de salida del ventrículo izquierdo (G máx. 55 mmHg, G med. 21 mmHg). Insuficiencia mitral ligera. Aurícula derecha normal. Dilatación grave de la aurícula izquierda.

Vídeo 2.

Ecocardiograma transtorácico (post): ecocardiograma de control realizado en consulta de cardiopatías familiares para titulación de mavacamten, actualmente 10 mg/día. FEVI >55%. Gradiente obstructivo dinámico basal 30 mmHg, con Valsalva 48 mmHg.

Bibliografía

1. Arbelo E, Protonotarios A, Gimeno JR, et al; ESC Scientific Document Group. 2023 ESC Guidelines for the management of cardiomyopathies. *Eur Heart J*. 2023 Oct 1. PMID: 37622657.
2. Braunwald E, Saberi S, Abraham TP, et al. Mavacamten: a first-in-class myosin inhibitor for obstructive hypertrophic cardiomyopathy. *Eur Heart J*. 2023 Nov 21; PMID: 37804245.
3. Heitner SB, Jacoby D, Lester SJ, et al. Mavacamten Treatment for Obstructive Hypertrophic Cardiomyopathy: A Clinical Trial. *Ann Intern Med*. 2019 Jun 4. PMID: 31035291.
4. Olivotto I, Oreziak A, Barriales-Villa R, et al; EXPLORER-HCM study investigators. Mavacamten for treatment of symptomatic obstructive hypertrophic cardiomyopathy (EXPLORER-HCM): a randomised, double-blind, placebo-controlled, phase 3 trial. *Lancet*. 2020 Sep. PMID: 32871100.
5. Desai MY, Owens A, Geske JB, et al. Myosin Inhibition in Patients With Obstructive Hypertrophic Cardiomyopathy Referred for Septal Reduction Therapy. *J Am Coll Cardiol*. 2022 Jul 12. PMID: 35798455.
6. Masri A, Sherrid MV, Abraham TP et al; REDWOOD-HCM Investigators. Efficacy and Safety of Aficamten in Symptomatic Nonobstructive Hypertrophic Cardiomyopathy: Results From the REDWOOD-HCM Trial, Cohort 4. *J Card Fail*. 2024 Mar 15. PMID: 38493832.
7. Maron BJ, Desai MY, Nishimura RA, et al. Management of Hypertrophic Cardiomyopathy: JACC State-of-the-Art Review. *J Am Coll Cardiol*. 2022 Feb 1. PMID: 35086661.
8. Owens AT, Desai M, Wheeler MT et al. Mavacamten for Obstructive Hypertrophic Cardiomyopathy: Rationale for Clinically Guided Dose Titration to Optimize Individual Response. *J Am Heart Assoc*. 2024 Sep 3. PMC11646538.

¿Algún neumólogo en la sala?

David Jiménez Virumbrales, Daniel Laorden Escudero, Daniel Corrochano Diego, Julia María Díaz Ortiz, Belén Jiménez Azzaoui, María Jiménez Virumbrales, Raúl Gascueña Rubia

INTRODUCCIÓN

Caso clínico que relata el terrible desenlace tras un decúbito de marcapasos en el que ni el explante temprano ni la adecuada cobertura antibiótica fueron suficientes.

ANTECEDENTES, ENFERMEDAD ACTUAL Y EXPLORACIÓN FÍSICA

Antecedentes

Varón de 86 años.

- Sin alergias medicamentosas conocidas ni hábitos tóxicos.
- Hipertensión arterial e hipercolesterolemia. No diabetes.
- Fibrilación auricular permanente desde 2015.
- Portador de marcapasos bicameral DDDR desde 2012 por bloqueo trifascicular. Recambio de generador (St. Jude Endurity) en 2023.
- Portador de bioprótesis aórtica Triflecta desde 2015 por insuficiencia aórtica grave degenerativa con dilatación ligera de ventrículo izquierdo y una fracción de eyección ventricular izquierda (FEVI) moderadamente deprimida 38%. Coronariografía previa sin lesiones. Último ecocardiograma realizado en marzo del 2023 con bioprótesis aórtica normofuncionante, dilatación moderada de raíz de aorta (41 mm), ventrículo izquierdo de tamaño normal con leve hipertrofia concéntrica (moderada en septo basal) y FEVI conservada.
- Ictus en 2019 en el territorio de la arteria cerebral media izquierda con hemiparesia facial y mínima alteración del lenguaje residuales.
- Hiperplasia benigna de próstata.
- Síndrome ansioso-depresivo.
- Hipoacusia grave.
- Intervenciones quirúrgicas: prótesis aórtica biológica. Marcapasos bicameral. Faquectomía bilateral. Colecistectomía laparoscópica.

Situación basal:

- Situación Funcional: Barthel de 100. Independiente para las actividades basales de la vida diaria, es capaz de realizar pequeñas tareas del hogar. Deambulación: utiliza bastón fuera de casa, sin caídas en el último año. Presenta problemas auditivos (audífonos) y de visión.
- Situación nutricional: dieta basal. Posible disfagia a líquidos, pérdida de peso, y apetito. No úlceras por presión ni heridas.
- Situación cognitiva: consciente, orientado en espacio y persona. Deterioro cognitivo leve.
- Situación social: vive con su mujer. Apoyo de su hija.

Tratamiento: enalapril 5 mg (1-0-1). Atorvastatina 40 mg (0-0-1). Sertralina 50 mg (1-0-0). Tamsulosina/dudasterida 0,4/0,5 mg (1-0-0). Rivaroxabán 20 mg (1-0-0). Calcifediol monohidrato 0,1 mg/ml 5 gotas al día. 400 microgramos de ácido fólico/2 microgramos de vitamina B12 (0-0-1). Metamizol si hay dolor.

Enfermedad actual

Ingresa en la planta de hospitalización de cardiología el 30/04/2024 por un decúbito de marcapasos con exposición del tercio superior del generador en la zona de la subclavia izquierda. El día 3/05 se realiza la retirada del mismo, así como de los electrodos con sistema Philips Spectranetics con catéter extractor y vaina corta de 13F. Posteriormente, se implantó en el surco deltopectoral derecho vía subclavia un nuevo marcapasos VVIR St. Jude por estar el paciente en fibrilación auricular permanente. En cuanto a la parte infecciosa, desde su admisión en urgencias se iniciaron empíricamente ceftriaxona 2 g de carga y posteriormente 1 g/d, así como daptomicina a 10 mg/kg (800 mg/d), retirando el primero tras evaluar la sensibilidad del *Staphylococcus epidermidis* en el antibiograma.

Exploración física

- Tensión arterial 125/80, frecuencia cardiaca 70 lpm, saturación periférica de O2 basal 96%.
- Consciente, orientado en las tres esferas y colaborador.
- Auscultación cardiopulmonar: rítmica con ruido protésico normal, murmullo vesicular conservado sin ruidos sobreañadidos, que durante la progresión del distrés fue evolucionando a crepitantes bilaterales muy llamativos.
- Abdomen depresible, no doloroso, no masas ni visceromegalias, ruidos hidroaéreos normales.
- Miembros inferiores: sin edemas.

PRUEBAS COMPLEMENTARIAS

- Decúbito de marcapasos con exposición del tercio superior del generador en la zona de la subclavia izquierda (imagen 1).
- Electrocardiograma (ECG) a su llegada a urgencias (imagen 2): fibrilación auricular con ritmo ventricular electroestimulado a 70 lpm.
- Radiografía de tórax posteroanterior al ingreso (imagen 3): índice cardiotorácico aumentado, elongación aórtica con placas de ateroma calcificadas, sutura de esternotomía media y marcapasos bicameral en región subclavia izquierda con electrodos en aurícula y ventrículo derecho. No datos de insuficiencia cardiaca ni condensación neumónica.
- Analítica de urgencias: leucocitos 10,43 10E3/µl, hemoglobina 17 g/dl, plaquetas 137 10E3/µl, INR 2,21, creatinina 0,79 mg/dl, sodio 138 mmol/l, potasio 5 mmol/l, bilirrubina total 0,7 mg/dl, proteína c reactiva 3,9 mg/l, pH 7,36, pCO2 45 mmHg, procalcitonina 0,03 ng/ml.
- Ecocardiograma transtorácico realizado en urgencias (vídeos 1, 2 y 3): ventrículo izquierdo de tamaño normal con hipertrofia ligera-moderada más marcada en septo. FEVI limítrofe por movimiento anómalo septal. Aurícula izquierda ligeramente dilatada. Llenado mitral monofásico. Cavidades derechas de tamaño normal con buena función sistólica del ventrículo derecho. Cable de marcapasos en cavidades derechas. Prótesis biológica en posición aórtica, normofuncionante, con gradientes normales a su través, sin insuficiencia. Válvula mitral de aspecto normal, normofuncionante. Válvula tricúspide normal. No insuficiencia tricuspídea que permita estimar la presión sistólica de la arteria pulmonar. Vena cava inferior normal. No se visualizan imágenes compatibles con endocarditis (si bien el paciente tiene mala ventana acústica lo que limita el estudio). Raíz aórtica dilatada, diámetro a la altura de los senos de Valsalva de 47 mm. No derrame pericárdico.

- Microbiología 30/04: exudado superficial: *S. epidermidis*: oxacilina R (>2), eritromicina S (< =0,5), clindamicina S (< =0,12), gentamicina R (>4), levofloxacina R (>4), vancomicina S (1), linezolid S (< =2), daptomicina S (< =0,25), trimetoprim/sulfametoxazol S (< =1/19), tetraciclina S (< =1), ácido fusídico S (< =2).
- Cultivo de marcapasos (cables auricular proximal y ventricular distal) confirma los hallazgos previos.
- Hemocultivos (6/05, 09/05, 13/05, 21/05): negativos. Cultivo esputo 12/05, 16/05: negativos. Urocultivo 13/05, 30/05: negativo.
- Exudado nasofaríngeo 13/05: coronavirus SARS-CoV-2: negativo (detección por técnica RT-PCR). Gripe A negativa.
- Radiografía de tórax posteroanterior (imagen 4) (08/05): sutura de esternotomía. Grapas quirúrgicas cutáneas en ambas regiones pectorales. Marcapasos en subclavia derecha con electrodo terminal proyectado en ventrículo derecho. No se identifica neumotórax. Afectación reticular bilateral de predominio subpleural en campo pulmonar inferior, no visible en los estudios de imágenes previos. Elongación aórtica y placas de ateroma calcificado. Cambios degenerativos en la columna dorsal.
- Radiografías de tórax portátil solicitadas por empeoramiento respiratorio (imágenes 5 y 6) (13/05 y 16/05): se visualiza progresión de la afectación intersticial previa.
- Analítica al ingreso en medicina intensiva 16/05: leucocitos 16,41 10E3/µl, neutrófilos 14,3 10E3/µl, linfocitos 1,2 10E3/µl, monocitos 0,8 10E3/µl, eosinófilos 0,1 10E3/µl, hemoglobina 12,6 g/dl, hematocrito 38,6%, plaquetas 300 10E3/µl. Actividad de protrombina 65,4 %, INR 1,26, fibrinógeno derivado >1000 mg/dl. Gasometría venosa: pH 7,46, pCO2 44 mmHg, HCO3 30,4 mmol/l, EB 5,8 mmol/l. Glucosa 101 mg/dl, urea 74 mg/dl, creatinina 0,84 mg/dl, albúmina 2,1 g/dl, calcio 8,2 mg/dl, sodio 138 mmol/l, potasio 4,6 mmol/l, magnesio 2,4 mg/dl, bilirrubina total 0,6 mg/dl, LDH 415 U/l, ALT 55 U/l, AST 45 U/l, fosfatasa alcalina 80 U/l, proteína c reactiva 75,9 mg/l, procalcitonina 0,43 ng/ml, NT-proBNP 635 pg/ml.
- TC de tórax sin contraste intravenoso (imágenes 7, 8 y 9) (16/05): marcapasos. Cardiomegalia global. Ateromatosis aórtica y coronaria. No se observa derrame pericárdico. En el parénquima pulmonar llama la atención la presencia de una importante afectación pulmonar bilateral, más marcada en el pulmón derecho, con presencia de áreas de afectación alveolar con presencia de broncograma aéreo, con importante afectación también en el pulmón izquierdo con áreas en vidrio deslustrado y presencia de consolidaciones alveolares de predominio subpleural. Todos estos hallazgos sugieren distrés respiratorio y que podría estar en relación con neumonía atípica o proceso inflamatorio (neumonitis debido a los antecedentes). No se observa derrame pleural significativo. No se visualiza ascitis en el abdomen superior. Conclusión: grave afectación pulmonar bilateral en relación con distrés respiratorio que puede estar en relación con neumonía atípica o proceso inflamatorio (neumonitis debido a los antecedentes del paciente).
- Fibrobroncoscopia en la unidad de cuidados intensivos (UCI) (16/05): entrada a través de tubo endotraqueal. Sin lesiones endobronquiales ni secreciones. Recogemos lavado broncoalveolar (LBA) en lóbulo medio.
- Estudio del broncoaspirado del LBA del día 16/05:
  - Citología: descripción macroscópica: se realizan dos frotis teñidos con Papanicolau.
  - Descripción microscópica: el recuento porcentual ha producido el resultado siguiente (%): histiocitos 5, leucocitos polinucleares 80, linfocitos 5, células bronquiales 10. Se realiza bloque celular en el que con técnica de PERLS no se identifican hemosiderófagos.
  - Diagnóstico anatomopatológico: negativo para malignidad sin características de especificidad. No se observan eosinófilos. No se identifican hemosiderofágos.
- Estudio inmunofenotípico: panel realizado: subpoblaciones linfocitarias T y recuento celular. Estudio de subpoblaciones linfocitarias (resultados frente a linfocitos totales): CD3+ 71,6%; CD3+CD8+ 19,4%; CD3+CD4+ 46,4%; CD3+CD4+CD8+ 0,6%; Ratio CD4/CD8 2,4. Recuento diferencial de las poblaciones leucocitarias: linfocitos 3,1%, monocitos/macrófagos 32,5%, eosinófilos <0,01%, neutrófilos 62,2%. El estudio no sugiere una neumonitis eosinofílica dada la ausencia de eosinófilos.

Tampoco sugiere neumonitis por hipersensibilidad, dado que esta suele mostrar linfocitosis significativa >20%. La neutrofilia de 62% sugiere proceso infeccioso concomitante.

- Estudio bacteriológico y hongos: bacteriológico cultivo: negativo. Cultivo de hongos: negativo. *Nocardia/Actinomyces*: negativo. Micobacterias, tinción BK: no se observan BAAR. Cultivo en medio líquido: negativo. Inmunofluorescencia directa *Pneumocystis jirovecii*: negativo. Antígeno de galactomanano: positivo (0,617): interpretación para Aspergillus galactomanano Ag Virclia Monotest: 0,20 positivo. Cultivo de *Legionella*: técnica no disponible. Se recomienda solicitar antígeno en orina.
- Radiografía de tórax portátil, control antes del primer alta de la UCI (imagen 10): se compara con estudios previos en los que ya se visualiza afectación reticulonodular bilateral más marcada en campo pulmonar derecho, prácticamente similar a previas (incluyendo TC).

EVOLUCIÓN CLÍNICA

Durante el ingreso el paciente presentó una mala evolución, desarrollando progresivamente una afectación pulmonar bilateral grave en las radiografías y en la TC. Dicha afectación se puso en relación con distrés respiratorio/neumonía atípica/neumonitis, todo ello en ausencia de infección por COVID-19.

A consecuencia de una insuficiencia respiratoria grave, precisó ingreso en UCI desde el 16 hasta el 31/05 para ventilación mecánica invasiva, con necesidad de pronación en las primeras 48 h e inicio de noradrenalina a dosis bajas. Ante la mala evolución respiratoria, con fiebre y aumento de reactantes de fase aguda (PCR de 230 mg/l y procalcitonina de 0,43 ng/ml), se solicitó valoración por medicina interna. Como consecuencia, se amplió la cobertura antibiótica con meropenem y se sustituyó la daptomicina por linezolid, debido tanto a la sospecha de un posible distrés por una neumonía nosocomial como a una neumonía eosinofílica debida a esta. Asimismo, se iniciaron dosis elevadas de corticoides.

La neumonía eosinofílica se descartó con una presencia de un 32,5% de monocitos/macrófagos, sin eosinófilos en los resultados del LBA del 23/05. Por otro lado, al objetivar una discreta elevación del antígeno de galactomanano y aunque la sospecha de aspergilosis pulmonar invasiva era baja, se inició isavuconazol. Una vez establecido el diagnóstico de síndrome de distrés respiratorio en contexto de una neumonía intersticial aguda, el destete fue complicado. En cuanto a la extubación, se consiguió realizar el 21/05, con dependencia posterior de ventilación no invasiva y gafas nasales de alto flujo. Tras finalizar el tratamiento corticoideo, se le trasladó a planta convencional con gafas nasales a 4 lpm, manteniendo una saturación de oxígeno al 89-93% salvo por desaturaciones asintomáticas con las movilizaciones.

No obstante, su evolución fue tórpida precisando reingreso precoz en UCI del 01/06 hasta el 03/06 para intentar optimización con gafas nasales de alto flujo debido a una nueva desaturación sintomática con taquipnea de 30 rpm, pese a Ventimask al 50%. Finalmente, al no conseguir mejoría, se consensuó con la familia retirar el tratamiento activo y priorizar el confort del paciente, que fue trasladado con medidas paliativas a planta convencional dónde falleció ese mismo día.

DIAGNÓSTICO

- Decúbito de marcapasos con exposición de generador. Infección local por *S. epidermidis* resuelta con antibioterapia y explante del sistema en subclavia izquierda, con nuevo implante de marcapasos monocameral en zona subclavia derecha.
- Exitus por distrés respiratorio de origen muy probablemente infeccioso que precisa dos ingresos en UCI con intubación, ventilación no invasiva y gafas de alto flujo.
- Deterioro funcional, desnutrición proteico-calórica y síndrome confusional agudo hiperactivo secundario a ingreso hospitalario/UCI.

- Fibrilación auricular permanente.
- Portador de prótesis valvular biológica en posición aórtica desde 2015.

DISCUSIÓN

El paciente, de 86 años, ingresó inicialmente por un decúbito de marcapasos con exposición del generador, desarrollando posteriormente una neumonía intersticial aguda grave que evolucionó a distrés respiratorio y fallecimiento. A pesar de los esfuerzos terapéuticos con antibioterapia, ventilación mecánica y corticoides, la evolución fue tórpida con mala respuesta al tratamiento.

El paciente presentó inicialmente una infección local por *Staphylococcus epidermidis*, el más frecuente en estos casos, que se resolvió al retirar el marcapasos y con tratamiento antibiótico dirigido[1]. Sin embargo, durante la hospitalización, comenzó con un cuadro de insuficiencia respiratoria progresiva. La TC de tórax mostró una afectación pulmonar bilateral grave, con consolidaciones alveolares y patrón en vidrio deslustrado en posible contexto de una neumonía atípica o neumonitis inflamatoria.

El LBA mostró una marcada neutrofilia (62%) sugerente de un proceso infeccioso, sin embargo, los cultivos bacterianos, virales, fúngicos y para micobacterias fueron negativos. Tan sólo se detectó una elevación discreta del antígeno de galactomanano, lo que planteó con baja sospecha clínica la posibilidad de una aspergilosis pulmonar invasiva.

El síndrome de distrés respiratorio agudo se define por la presencia de hipoxemia grave (relación $PaO_2/FiO_2 \leq 300$), infiltrados pulmonares bilaterales y ausencia de signos de insuficiencia cardiaca congestiva[2]. El principal reto diagnóstico en este caso fue diferenciar entre una neumonía infecciosa y una neumonitis inflamatoria:

- Infección pulmonar: la evolución con fiebre persistente, aumento de reactantes inflamatorios (PCR hasta 230 mg/l y procalcitonina de 0,43 ng/ml) y neutrofilia en el LBA apoyan un origen infeccioso. La presencia de distrés respiratorio con consolidaciones alveolares sugiere una neumonía grave, posiblemente por un patógeno no identificado.
- Neumonitis inflamatoria: en este caso concreto por una neumonía eosinofílica aguda por daptomicina, que fue descartada por la ausencia de eosinofilia en el LBA[3]. Tampoco se encontraron signos sugestivos de neumonitis por hipersensibilidad o hemorragia alveolar.

Dado que los estudios microbiológicos fueron negativos, la etiología del distrés respiratorio quedó sin esclarecer completamente. Es por esto que la hipótesis más probable es que se tratase de una neumonía intersticial aguda de probable origen infeccioso, con un componente inflamatorio secundario que llevó a fibrosis pulmonar y al fallo respiratorio progresivo.

El paciente recibió una combinación de antibióticos de amplio espectro (meropenem, linezolid), antifúngicos (isavuconazol)[4] y corticoides. A pesar de ello, la insuficiencia respiratoria progresó, requiriendo ventilación mecánica invasiva y posteriormente cuidados paliativos ante la falta de mejoría. La alta mortalidad está relacionada con el daño alveolar difuso y la fibrosis pulmonar rápida, lo que limita la eficacia del tratamiento. Además, en este paciente, la edad avanzada y las comorbilidades cardiovasculares pudieron contribuir a la mala evolución.

El caso ilustra la complejidad del distrés respiratorio grave en un contexto de infección inicial por *Staphylococcus epidermidis*, seguido de una neumonía intersticial aguda de probable origen infeccioso. La evolución fue desfavorable a pesar de la acción multidisciplinar, lo que refleja su dificultad diagnóstica y terapéutica.

Imagen 1. Decúbito de marcapasos con exposición del tercio superior del generador en la zona de la subclavia izquierda.

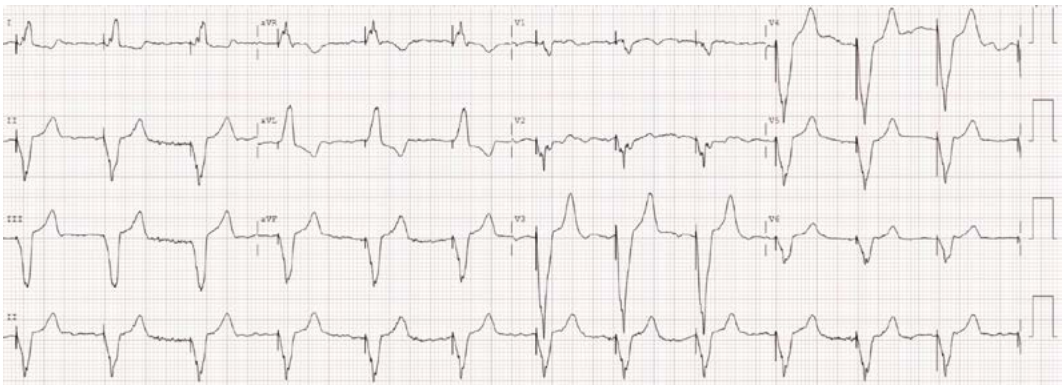

Imagen 2. ECG a su llegada a urgencias: fibrilación auricular con ritmo ventricular electroestimulado a 70 lpm.

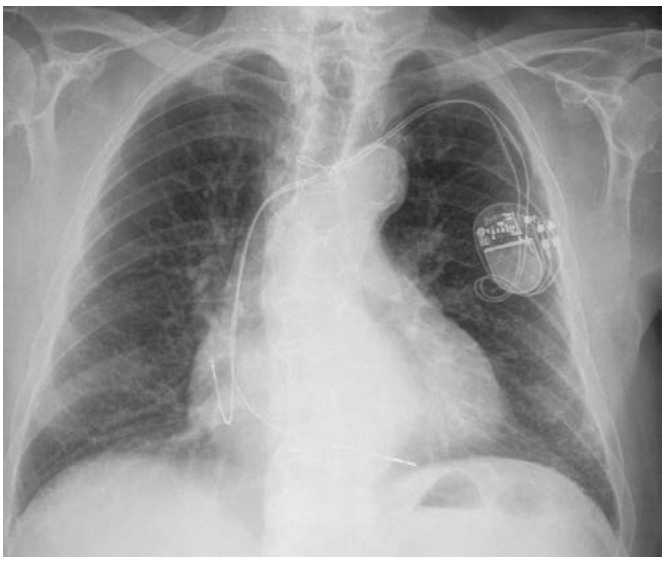

Imagen 3. Radiografía de tórax posteroanterior al ingreso: índice cardiotorácico aumentado, elongación aórtica con placas de ateroma calcificadas, sutura de esternotomía media y marcapasos bicameral en región subclavia izquierda con electrodos en aurícula y ventrículo derecho. Sin datos de insuficiencia cardiaca ni condensación neumónica.

Imagen 4. Radiografía de tórax posteroanterior (08/05): sutura de esternotomía. Grapas quirúrgicas cutáneas en ambas regiones pectorales. Marcapasos en subclavia derecha con electrodo terminal proyectado en ventrículo derecho. No se identifica neumotórax. Afectación reticular bilateral de predominio subpleural en campo pulmonar inferior, no visible en los estudios de imágenes previos. Elongación aórtica y placas de ateroma calcificado. Cambios degenerativos en la columna dorsal.

Imagen 5. Radiografía de tórax portátil (13/05): solicitada por empeoramiento respiratorio en la que se visualiza progresión de la afectación intersticial previa.

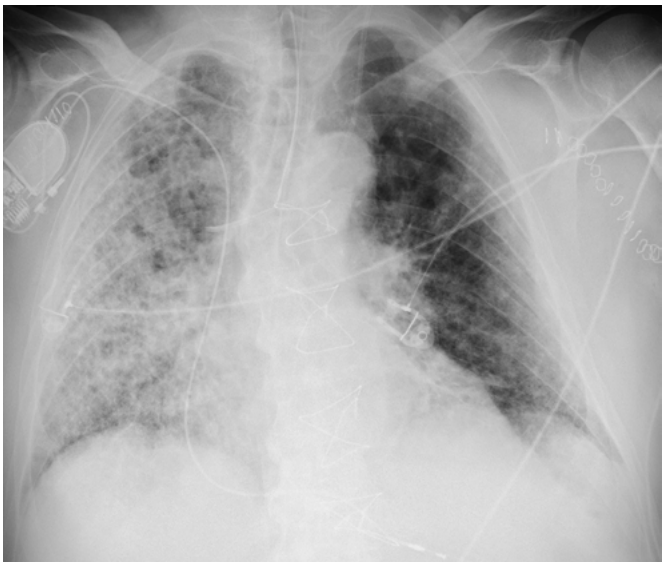

Imagen 6. Radiografía de tórax portátil (16/05): solicitada por empeoramiento respiratorio en la que se visualiza progresión de la afectación intersticial previa.

Imagen 7. TC de tórax (16/05): grave afectación pulmonar bilateral en relación con distrés respiratorio que puede estar en relación con neumonía atípica o proceso inflamatorio (neumonitis debido a los antecedentes del paciente).

Imagen 8. TC de tórax (16/05): grave afectación pulmonar bilateral en relación con distrés respiratorio que puede estar en relación con neumonía atípica o proceso inflamatorio (neumonitis debido a los antecedentes del paciente).

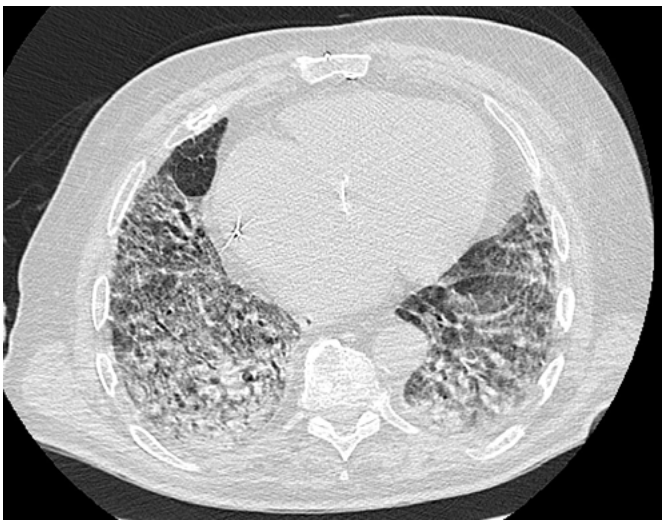

Imagen 9. TC de tórax (16/05): grave afectación pulmonar bilateral en relación con distrés respiratorio que puede estar en relación con neumonía atípica o proceso inflamatorio (neumonitis debido a los antecedentes del paciente).

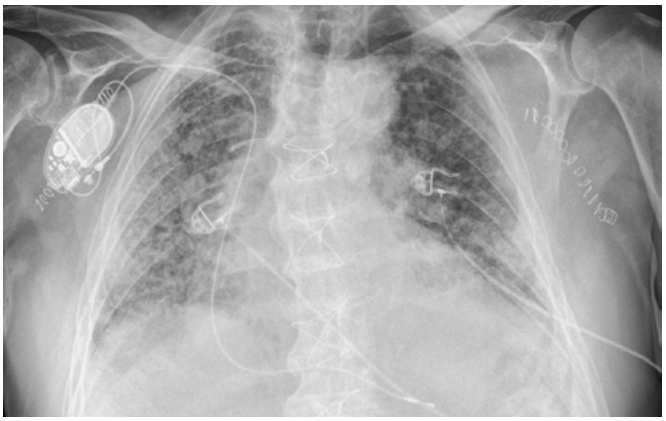

Imagen 10. Radiografía de tórax portátil, control antes del primer alta de la UCI: se compara con estudios previos en los que ya se visualiza afectación reticulonodular bilateral más marcada en campo pulmonar derecho, prácticamente similar a previas (incluyendo TC).

Vídeo 1.

Ecocardiograma transtorácico: paraesternal eje corto, FEVI 50% en relación con la estimulación por marcapasos.

Vídeo 2.

Ecocardiograma transtorácico: paraesternal eje largo con Doppler color, prótesis aórtica biológica Triflecta normofuncionante con ausencia de imágenes compatibles con endocarditis.

Vídeo 3.

Ecocardiograma transtorácico: vista de 4 cámaras con electrodos de marcapasos en cavidades derechas con ausencia de imágenes compatibles con endocarditis. FEVI limítrofe 50% en probable relación con la estimulación por marcapasos.

Bibliografía

1. Aguado JM, Hernández Afonso J. Infecciones en el paciente portador de marcapasos. Cuadernos Técnicos de Estimulación Cardiaca. 2000;5:3-16.
2. Fan E, Brodie D, Slutsky AS. Acute respiratory distress syndrome: advances in diagnosis and treatment. *JAMA*. 2018;319(7):698-710.
3. Gidari A, Pallotto C, Francisci D. Daptomycin eosinophilic pneumonia, a systematic review of the literature and case series. *Infect Dis Rep*. 2024;52:2145-2168. doi: 10.3390/idr522169.
4. Patterson TF, Thompson GR, Denning DW, et al. Practice guidelines for the diagnosis and management of aspergillosis: 2016 update. *Clin Infect Dis*. 2016;63(4):e1-e60.

Amiloidosis AL: el enemigo invisible

Pablo Marcos Canchaya, Javier Gómez Herrero, Adrián Lozano Ibáñez, Julio Ruiz Ruiz, Mario García Fernández, Gonzalo Cabezón Villalba

INTRODUCCIÓN

La insuficiencia cardiaca sigue siendo un diagnóstico sindrómico. Detrás de ella pueden esconderse desde las causas más comunes y evidentes hasta las condiciones médicas menos sospechosas y extrañas. En esta ocasión se presenta una amiloidosis AL, una etiología cuyo diagnóstico y manejo está en auge en la actualidad.

ANTECEDENTES, ENFERMEDAD ACTUAL Y EXPLORACIÓN FÍSICA

Antecedentes

Varón de 67 años, sin alergias conocidas con los siguientes antecedentes:

- Factores de riesgo cardiovascular: hipertensión arterial, dislipemia, tabaquismo.
- Antecedentes cardiológicos: ingreso por insuficiencia cardiaca aguda en octubre de 2024. Se llevó a cabo depleción de volumen hasta conseguir euvolemia. En la ecocardiografía transtorácica presentaba hipertrofia septal de ventrículo izquierdo que se entendió en el contexto de hipertensión de mal control, segmentarismos a nivel posterior, inferior y lateral medio basal, deterioro ligero de la fracción de eyección del ventrículo izquierdo e insuficiencia mitral moderada de probable mecanismo isquémico. Debido a ello se solicitó cateterismo cardiaco que evidenció enfermedad de las arterias descendente anterior proximal, primera diagonal y circunfleja proximal, procediéndose a la revascularización percutánea mediante implante de 3 *stent* farmacoactivos.
- Otros antecedentes: hiperuricémico asintomático, exusuario de drogas por vía parenteral, exconsumidor de cocaína, hepatitis por VHC tratada con carga viral indetectable y regresión de fibrosis hepática.
- Tratamiento habitual con: adiro 100 mg (0-1-0), ticagrelor 90 mg (1-0-1), omeprazol 20 (1-0-0), atorvastatina 40 mg (0-0-1), furosemida 40 mg (1-0-0), espironolactona 25 mg (0-1-0), sacubitrilo/valsartán 26/24 mg (1-0-1), carvedilol 6,25 mg (1-0-1) y alopurinol 100 mg (0-1-0).

Enfermedad actual

Acude a urgencias en enero del 2025 por aumento de su disnea habitual hasta hacerse de mínimos esfuerzos, ortopnea, edematización de miembros inferiores y oliguria de 7 días de evolución. No dolor torácico, no palpitaciones, no tos, no expectoración, no clínica gastrointestinal o urinaria. Afebril.

Exploración física

Consciente, orientado, colaborador, dificultad respiratoria en reposo, auscultación cardiaca rítmico con soplo sistólico III/VI, auscultación pulmonar con crepitantes hasta campos medios, abdomen ligeramente distendido y miembros inferiores con edemas hasta rodillas.

PRUEBAS COMPLEMENTARIAS

- Analítica sanguínea: leucocitos 8,7 × 10^9/l, Hb 11,5 g/dl, plaquetas 303 × 10^9/l, sodio 145 mEq/l, potasio 3,8 mEq/l, creatinina 1,1 µmol/l, FG 73 ml/min/1,73 m^2, PCR 23 mg/l, NT-proBNP 10.305 pg/ml, troponina T 341.
- Electrocardiograma (imagen 1): ritmo sinusal a 60 latidos por minuto. PR normal (160 mseg), QRS límite (100 mseg), eje a -60 grados, imagen de hemibloqueo anterior, voltajes bajos en cara inferior, pseudo Q en V1-V3, ondas T negativas en I y avL.
- Radiografía de tórax (imagen 2): congestión pulmonar en forma de edema agudo de pulmón.
- Ecocardiograma transtorácico (imagen 3 y vídeo 1): hipertrofia septal, hipocinesia ligera posterior, inferior y lateral medio basal, con fracción de eyección de ventrículo izquierdo ligeramente deprimida. Insuficiencia mitral grave mixta de predominio funcional, datos de hipertensión pulmonar grave. *Strain* global gravemente deprimido, con patrón típico de miocardiopatía infiltrativa (amiloidosis cardiaca).
- Ecocardiograma transesofágico (vídeo 2): válvula mitral de velos ligeramente engrosados a nivel distal con foco de calcio en el borde libre de velo anterior, apertura conservada, estimando un área valvular de 4,1 cm^2 por planimetría. Velos con movilidad conservada (velo posterior móvil mayor a 10 mm) que casi llega a techo auricular, con ORE estimado de 0,2 cm^2 y venas pulmonares derecha e izquierda con S<D, sin inversión de flujo. La onda E es 0,7 ms. En conjunto, se estima como moderada. Insuficiencia tricuspídea ligera asociada. Aórtica trivalva normofuncionante. Dados los hallazgos, la anatomía sería abordable para MitraClip, si fuera preciso.
- Resonancia magnética cardiaca: aurícula izquierda gravemente dilatada, ventrículo izquierdo gravemente hipertrófico de forma concéntrica, máximos grosores 16-17 mm. Función sistólica global ligeramente deprimida sin alteraciones de la contractilidad segmentaria. Ventrículo derecho no dilatado, hipertrófico, con función sistólica global ligeramente reducida. En las secuencias de realce tardío, existe una cinética muy alterada de gadolinio con cavidad negra en T1 relativamente corta y realce miocárdico difuso y extenso. Estudio de caracterización tisular con T1 patológicamente alargado con VEC muy gravemente aumentado. Derrame pleural bilateral. Estudio compatible con amiloidosis cardiaca.
- Gammagrafía DPD (imagen 4): estudio gammagráfico no sugerente de amiloidosis cardiaca por TTR. Captación grado 0.
- Test hematológicos de amiloidosis: proteína monoclonal por IFE Negativo, cadena ligera Kappa libre en suero 21,12 mg/l, cadena ligera lambda libre en suero 261,77 mg/l, cociente Kappa/Lambda libre suero 0,08, proteinograma en orina 24 horas con banda monoclonal de cadenas ligera lambda (pico monoclonal en orina 34,99 mg/24 h constituyendo un 13,5% del total). Proteinograma en suero con aumento de proteínas de fase aguda.
- Biopsia de grasa subcutánea abdominal (imagen 5): depósitos intersticiales amorfos acidófilos que tras estudio con las técnicas de tinción específicas (rojo Congo y tioflavina T) corresponden a sustancia amiloide.
- Biopsia de médula ósea (imágenes 6 y 7): presencia intersticial homogénea, con solo incipiente tendencia a la agrupación, de células plasmáticas de hábito maduro en porcentaje aproximado respecto a la celularidad medular total de 10-15% según las zonas. El estudio inmunohistoquímico muestra en las células plasmáticas expresión dominante de cadenas Lambda. Puntualmente, tanto en paredes vasculares como en la grasa periósea se identifican depósitos de sustancia amiloide rojo Congo +, tioflavina T +, que tras el estudio inmunohistoquímico también expresan cadenas lambda. Compatible con amiloidosis primaria AL.
- Análisis hematológico de médula ósea: se objetiva una media de infiltración parcheada por células plasmáticas del 5%. Se identifican un 0,35% de células plasmáticas de las cuales el 91,70% son fenotípicamente patológicas. Hallazgos morfológicos compatibles con gammapatía monoclonal. Resultado a correlacionar con estudio de anatomía patológica.

EVOLUCIÓN CLÍNICA

El paciente ingresa en la unidad de cuidados agudos cardiológicos en situación de edema agudo de pulmón que evoluciona a *shock* cardiogénico. Se instaura soporte respiratorio mediante intubación orotraqueal y conexión a ventilación mecánica invasiva, ionotrópico con dobutamina y vasopresor con noradrenalina a dosis altas (pico de dosis utilizada 4 mcg/kg/ min y 0,3 mcg/kg/min, respectivamente). Se inicia depleción y se estudia valvulopatía mitral como posible contribuyente mayor del cuadro actual de descompensación hidrópica. Sin embargo, aunque por ecocardiograma transtorácico la insuficiencia mitral pudiera parecer grave, se realiza estudio con ecocardiograma transesofágico que demuestra una gravedad intermedia. Por tanto, se decide no intervenir, y ante la buena evolución con consecución de balances negativos, evoluciona hasta euvolemia. Se consigue retirar las drogas vasoactivas y extubar al paciente de manera precoz pasando a planta de hospitalización convencional.

En planta se continua el estudio etiológico de insuficiencia cardiaca. Se da un nuevo enfoque a la cardiopatía del paciente pues se considera que la enfermedad coronaria y la valvulopatía mitral no justifican el electrocardiograma ni el ecocardiograma.

Por ello se solicita resonancia cardiaca en la que se objetivan datos compatibles con miocardiopatía infiltrativa tipo amiloidosis. Se solicitan gammagrafía DPD que es negativa para amiloide TTR (grado 0) y test hematológicos en sangre y orina que demuestran un pico monoclonal de cadenas ligeras lambda. Ante la sospecha de amiloidosis AL se realiza biopsia de grasa subcutánea abdominal y de médula ósea obteniendo como resultado hallazgos compatibles con esta entidad. A la luz de estos resultados, todavía en el ingreso se instaura por parte de hematología un primer ciclo de tratamiento dirigido con daratumumab 1.120 mg (16 mg/kg de peso) con buena tolerancia. Posteriormente se procede al alta hospitalaria.

De manera ambulatoria, el paciente continúa con tratamiento cardiológico con adiro 100 mg (0-1-0), clopidogrel 75 mg (0-1-0), omeprazol 20 mg (1-0-0), atorvastatina 40 mg (0-0-1), furosemida 40 mg (1-1-0), espironolactona 25 mg (0-2-0), dapagliflozina 10 mg (1-0-0) y alopurinol 100 mg (0-1-0). También se le cita de manera semanal en el hospital de día de hematología para continuar con el tratamiento con daratumumab, a la espera de valorar respuesta en los próximos meses.

DIAGNÓSTICO

- Insuficiencia cardiaca aguda en situación de *shock* cardiogénico. Miocardiopatía infiltrativa por amiloidosis primaria tipo AL. Fracción de eyección de ventrículo izquierdo ligeramente deprimida.
- Cardiopatía isquémica crónica. Enfermedad de dos vasos revascularizada mediante implante de *stent* farmacoactivos.
- Valvulopatía mitral tipo insuficiencia mitral no significativa de componente mixto orgánico y funcional.

DISCUSIÓN

La incidencia de la amiloidosis AL es de unos 9-14 casos por millón de habitantes por año, existiendo una mayor prevalencia en personas mayores de 60 años. Es más frecuente en hombres que en mujeres y se puede asociar a discrasias de células plasmáticas, como el mieloma múltiple o presentarse como enfermedad primaria. A nivel cardiológico, hasta el 50% de los pacientes con amiloidosis AL pueden presentar afectación clínica significativa del corazón, lo que condiciona el pronóstico y las opciones terapéuticas[1,2].

El diagnóstico de la amiloidosis cardiaca se basa inicialmente en la sospecha de la enfermedad seguida de su confirmación posterior. Ante la presencia de síntomas, signos, alteraciones electrocardiográficas

y ecocardiográficas compatibles (conocidas como *red flags*) se recomienda la realización de una gammagrafía DPD y test hematológicos para detección de cadenas ligeras e inmunofijación en sangre y orina. En función de los resultados de cada una de estas pruebas se plantea un algoritmo diagnóstico en el que finalmente se podrá llegar a la confirmación o descarte de amiloidosis cardiaca y su subtipo. Concretamente para la amiloidosis AL, los test hematológicos deben ser positivos, siendo el caso más claro cuando no existe evidencia de captación de TTR a nivel cardiaco en la gammagrafía. En dicho caso, la resonancia tendrá la clave permitiendo avanzar hacia la biopsia para confirmar el diagnóstico en caso de ser positiva o bien desechar el diagnóstico ante la baja probabilidad para el diagnóstico con una resonancia negativa. Si tanto los test hematológicos como la gammagrafía DPD son positivos, el diagnóstico es más complejo puesto que se podría tratar de una amiloidosis AL concomitante a una TTR o bien una amiloidosis TTR junto con una gammapatía monoclonal de significado incierto. Para su diferenciación se suele recurrir a la biopsia cardiaca[1,2,3].

El pronóstico de la amiloidosis AL depende de la carga de amiloide en el corazón y la afectación sistémica. La clasificación de la Mayo Clinic, basada en NT-proBNP y troponina, es ampliamente conocida para la prognosis. Así, se distinguen diversos estadios en los que el pronóstico empeora con la elevación de estos biomarcadores, con una mediana de supervivencia de menos de 6 meses en estadios avanzados sin tratamiento efectivo[4,5].

El manejo de la amiloidosis AL se fundamenta en el control del clon de células plasmáticas y el soporte cardiovascular. Existen diversos fármacos dirigidos al control de los plasmocitos entre los que se encuentran el bortezomib (inhibidor de proteasomas) en combinación con dexametasona y ciclofosfamida o el daratumumab (anticuerpo monoclonal anti-CD38). Además, en casos seleccionados se puede llevar a cabo el trasplante autólogo de células madre hematopoyéticas. Aunque se encuentran todavía en investigación, existen nuevas terapias específicas para la amiloidosis AL como son los antiamiloidogénicos como CAEL-101 y las terapias dirigidas a degradación de amiloide. En cuanto al manejo cardiovascular, hay que tener en cuenta que los diuréticos para control de la congestión se deben usar con precaución, al igual que los betabloqueantes y los IECA/ARA-II, ya que pueden ser mal tolerados en relación con la disautonomía y tendencia a la hipotensión. Resulta muy importante la detección de arritmias y la anticoagulación en caso de presencia de fibrilación auricular[1,2].

Como conclusión, la amiloidosis cardiaca AL se considera una enfermedad muy grave que requiere un diagnóstico temprano y preciso para mejorar el pronóstico, puesto que la no instauración un tratamiento dirigido conlleva un desenlace fatal en poco tiempo. La combinación de estudios de imagen avanzadas y los biomarcadores han mejorado el diagnóstico, mientras que los avances terapéuticos ofrecen nuevas esperanzas. La investigación en el ámbito de las terapias dirigidas a amiloidosis AL es crucial para optimizar estrategias de tratamiento y mejorar la supervivencia.

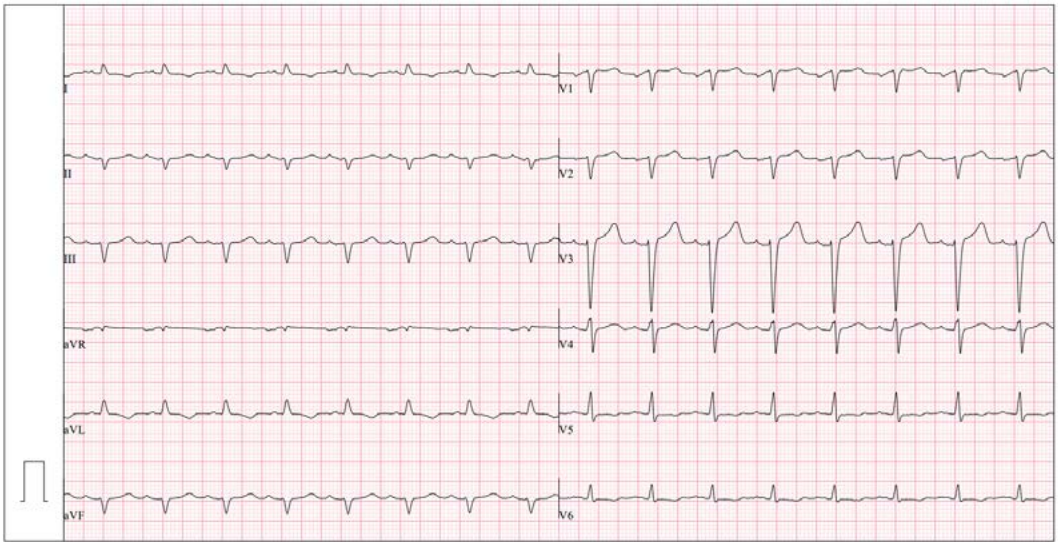

Imagen 1. Electrocardiograma: voltajes bajos en cara inferior, pseudo Q en V1-V3

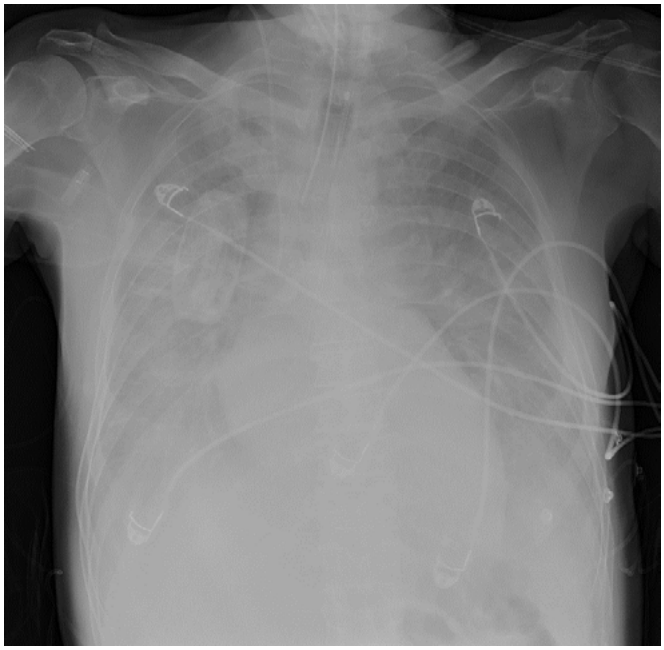

Imagen 2. Radiografía de tórax: edema agudo de pulmón.

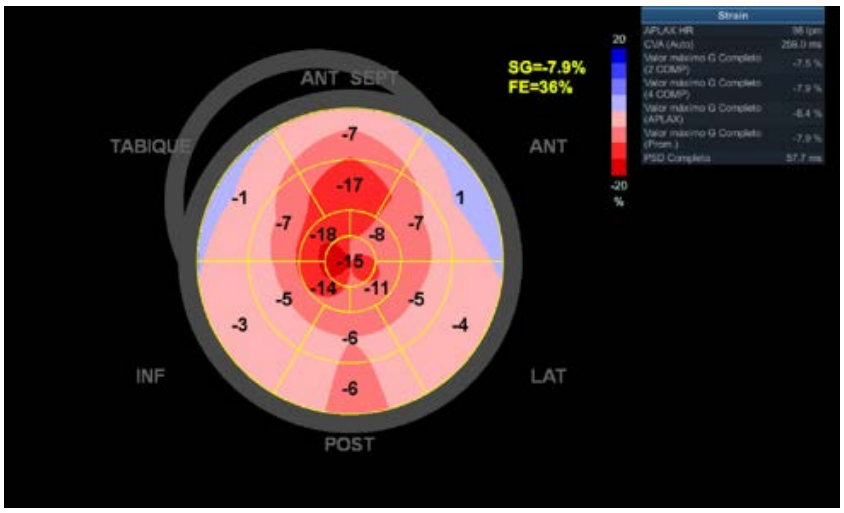

Imagen 3. Ecocardiograma transtorácico: *strain* compatible con amiloidosis.

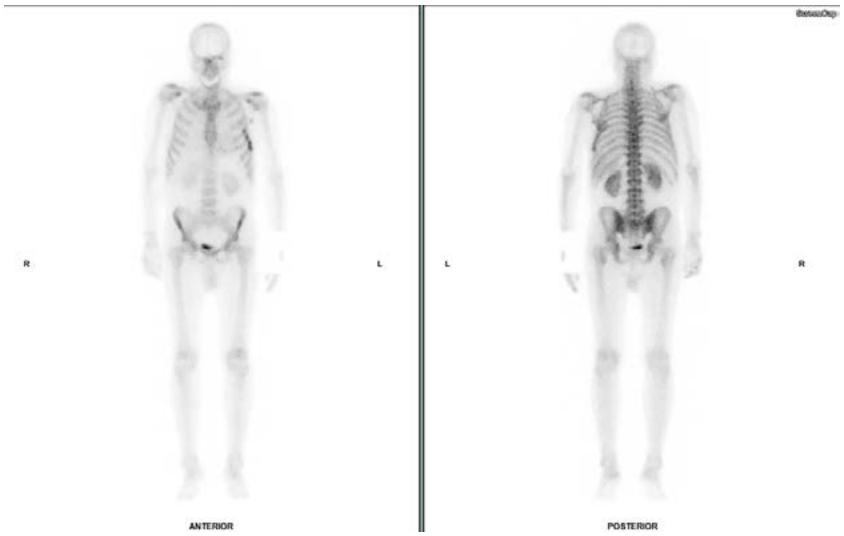

Imagen 4. Gammagrafía DPD: captación grado 0, negativa para TTR.

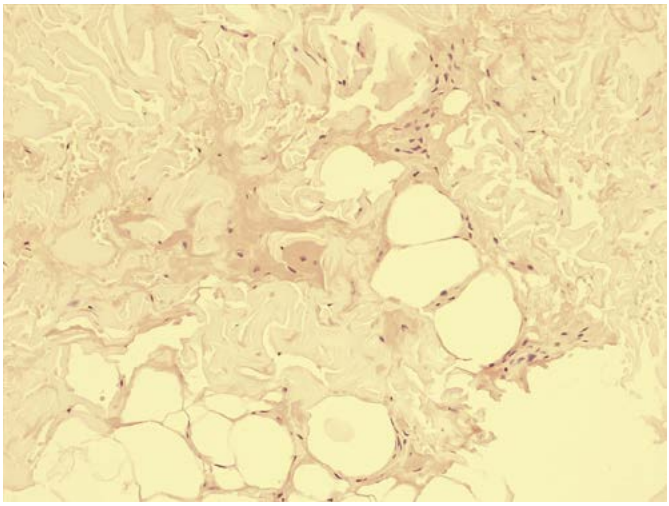

Imagen 5. Biopsia de grasa subcutánea abdominal: depósito de amiloide extracelular.

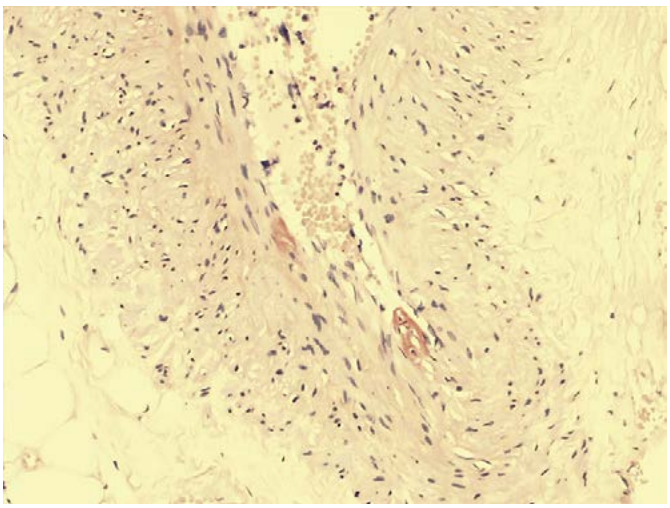

Imagen 6. Biopsia de médula ósea: depósito de amiloide extracelular.

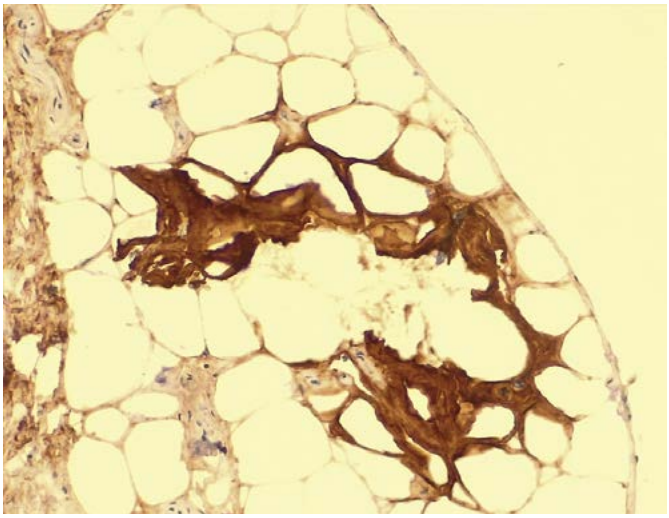

Imagen 7. Biopsia de médula ósea: positividad en inmunohistoquímica para depósito de cadenas ligeras lambda.

Vídeo 1.

Ecocardiograma transtorácico: insuficiencia mitral plano 4 cámaras.

Vídeo 2.

Ecocardiograma transesofágico: plano 2 cámaras. Insuficiencia mitral no significativa. Gravedad intermedia.

Bibliografía

1. García-Pavía P, Rapezzi C, Adler Y, et al. Diagnosis and treatment of cardiac amyloidosis: a position statement of the ESC Working Group on Myocardial and Pericardial Diseases. *Eur Heart J*. 2021;42(16):1554-1568.
2. Yun S, Casado J, Pérez-Silvestre J, et al. Sospecha clínica, diagnóstico y seguimiento de la amiloidosis cardíaca: documento de actualización y resumen ejecutivo. *Rev Clin Esp*. 2024;224(5):288-299.
3. Boldrini M, Cappelli F, Chacko L, et al. Multiparametric Echocardiography Scores for the Diagnosis of Cardiac Amyloidosis. *J Am Coll Cardiol Img*. 2019;13(4):909-920.
4. Kumar S, Dispenzieri A, Lacy MQ, et al. Revised prognostic staging system for light chain amyloidosis incorporating cardiac biomarkers and serum free light chain measurements. *J Clin Oncol*. 2012;30(9):989-995.
5. Dispenzieri A, Gertz MA, Kyle RA, et al. Serum cardiac troponins and N-terminal pro–brain natriuretic peptide: a staging system for primary systemic amyloidosis. *J Clin Oncol*. 2004;22(18):3751-3757.

Entre genes y arritmias: el dilema clínico

María Salgado Barquinero, Beatriz Nieves Ureña, María Fernández García, Alejandro Gullón de la Roza, Fernando López Iglesias

INTRODUCCIÓN

Presentamos el caso de una mujer de 50 años que acude al servicio de urgencias por descargas de DAI.

Antecedentes

- Mujer de 50 años, reside en Asturias. Incapacidad permanente por distrofia miotónica tipo 1 (DM1). No hábitos tóxicos.
- Factores de riesgo cardiovascular: dislipemia y obesidad. No hábitos tóxicos.
- Historia cardiológica:
  - Distrofia miotónica tipo 1 (Steinert).
  - Bloqueo auriculoventricular de primer grado y bloqueo de rama izquierda
  - Fracción de eyección de ventrículo izquierdo limítrofe
  - Resonancia cardiaca de mayo de 2024: amplias áreas de realce mesoepicárdico a nivel basal anteroseptal y segmento medio inferior, y también áreas de realce subepicárdico en segmento basal anterior. FEVI 48%.
  - Implante de DAI- TRC en prevención primaria en junio 2024
- Otros antecedentes:
  - Portadora de ventilación mecánica no invasiva domiciliaria por insuficiencia respiratoria secundaria a la distrofia miotónica en sesiones diarias y nocturnas.
  - Hipotiroidismo.
  - Intervenciones quirúrgicas: bocio multinodular tóxico, amigdalectomía.

Enfermedad actual

La paciente acude por 5 descargas del DAI en el día de hoy, sin síncope asociado. Niega sensación de palpitaciones ni dolor torácico. No cambios en la medicación en las últimas semanas. Tampoco aumento de la disnea ni ortopnea, no sensación distérmica ni fiebre termometrada, no datos de infección respiratoria ni digestiva.

Exploración física

- Constantes: afebril (37 ºC), presión arterial 95/69 mmHg, frecuencia cardiaca 80 lpm, saturación de oxígeno basal 93%, frecuencia respiratoria FR 17 rpm.
- Peso 100 kg, talla 160 cm, índice de masa corporal 39,06 g/m^2 (obesidad grado III).
- Consciente, orientada y colaboradora. Limitación motora por enfermedad. Palidez leve generalizada, normoperfundida, no datos de deshidratación. Eupneica en reposo, tolera decúbito.
- Cabeza y cuello: sin ingurgitación yugular. Pulso carotídeo simétrico y sin soplos.
- Auscultación cardiaca: ruidos cardiacos rítmicos sin soplos.
- Auscultación pulmonar: leves crepitantes bibasales.

- Abdomen: ruidos hidroaéreos conservados. Blando y depresible. Sin hepatomegalia palpable. No dolorosa a la palpación.
- Extremidades inferiores: sin edemas. Buen relleno capilar. Pulsos pedios presentes y simétricos.

PRUEBAS COMPLEMENTARIAS

- Electrocardiograma (ECG) de 12 derivaciones (imagen 1): ritmo sinusal con estimulación ventricular por TRC a 85 lpm con presencia de extrasístoles ventriculares monomorfas.
- Interrogación DAI-TRC (imagen 2): 20 episodios de taquicardia ventricular monomorfa sostenida con necesidad de varias ATP y 5 choques apropiados.
- Radiografía de tórax: índice cardiotorácico en rango, con pinzamiento de senos costofrénicos y datos de redistribución vascular no muy llamativa.
- Hemograma: Hb 11, VCM 75,9 fl, HCM 22,5 pg, leucocitos 10250, neutrófilos 8830 (86%), linfocitos 800 (7,8%), plaquetas 307000.
- Bioquímica: glucosa 150 mg/dl, urea 30 mg/dl, creatinina 0,55 mg/dl, sodio 142 mmol/l, potasio 4,2 mmol/l, troponina T 35 ng/dl, NT-proBNP 1049 pg/dl, TSH 3,76 mU/l, proteína C Reactiva <0,2.
- Coagulación: tiempo protrombina 12,30 s, INR 1,03, tiempo tromboplastina parcial activado 25 s, fibrinógeno 668 mg/dl.
- Ecocardiograma: ventrículo izquierdo de tamaño y grosor normales, FEVI conservada. No alteraciones segmentarias de la contractilidad. Ventrículo derecho de tamaño y función normales. No valvulopatías significativas. Mínimo derrame pericárdico concéntrico.

EVOLUCIÓN CLÍNICA

La paciente ingresa en la unidad coronaria estable hemodinámicamente pero con necesidad de sobreestimulación con el DAI para evitar arritmias.

Se inicia tratamiento con perfusión de amiodarona, esmolol y sedación superficial con benzodiazepinas. A las 24 horas se realiza un intento de retirada de los fármacos antiarrítmicos. Persisten múltiples episodios de taquicardia ventricular no sostenida casi incesantes, intercalados con latidos estimulados por el DAI-TRC, además de fases de bigeminismo de horas de duración.

En el ECG de 12 derivaciones (imagen 3) se aprecia una taquicardia ventricular con eje inferior, morfología de bloqueo de rama izquierda del haz de His y transición en V3, sugiriendo origen el tracto de salida del ventrículo derecho (TSVD).

Se decide estudio electrofisiológico y ablación con radiofrecuencia extrasistolia ventricular y taquicardia ventricular mediante navegador Carto 3. Durante el procedimiento se realiza reconstrucción electroanatómica y mapa de voltaje de septo interventricular basal y medio, así como del tracto de entrada y tracto de salida del ventrículo derecho en ritmo sinusal. No se detectan zonas de bajo voltaje. Mediante cartografía de activación de las extrasístoles ventriculares se obtiene una zona de precocidad (-10 ms) respecto al inicio del complejo QRS a nivel del septo del tracto de salida del ventrículo derecho, por debajo del plano valvular, obteniendo una precocidad discretamente mejor y una morfología QS en derivación monopolar (imagen 4), *Pacemapping* del 93%. Aplicando en este punto, se consigue abolir extrasistolia y rachas de taquicardia ventricular. Se sostiene la aplicación de éxito 120 segundos. Se realizan aplicaciones de seguridad en posiciones adyacentes (vídeo 1). Durante un tiempo de espera de 20 minutos se realizan múltiples maniobras de inducción, así como perfusión de isoproterenol sin inducirse extrasistolia ni taquicardia ventricular.

Se considera procedimiento exitoso sin nuevos episodios de extrasistolia ni taquicardia. Fue dada de alta sin complicaciones.

DIAGNÓSTICO

- Tormenta arrítmica.
- Descompensación leve de insuficiencia cardiaca.
- Distrofia miotónica tipo 1 (enfermedad de Steinert).
- FEVI recuperada.
- Anemia de trastornos crónicos.

DISCUSIÓN

La distrofia miotónica tipo 1 (DM1), también conocida como enfermedad de Steinert, es la enfermedad neuromuscular hereditaria más frecuente en adultos. Tiene una herencia autosómico dominante causada por la expansión de tripletes CTG en el gen *DMPKI*, y en cada generación se produce mayor expansión de los tripletes, en un fenómeno que se llama anticipación. Esta enfermedad afecta a la musculatura esquelética, el sistema respiratorio, cardiaco, endocrino, ocular y sistema nervioso central.

La principal causa de acortamiento de la esperanza de vida son las alteraciones del ritmo y las arritmias ventriculares. La insuficiencia respiratoria progresiva también es una causa ocasionalmente implicada.

Las manifestaciones cardiacas incluyen alteraciones de la conducción (bloqueo auriculoventricular de primer grado con una prevalencia de en torno a 29-45%, bloqueos de rama en torno a 16-19%, arritmias supraventriculares 5-12% y arritmias ventriculares sostenidas 2,7% y no sostenidas 4%). Algunos estudios han demostrados que un mayor tamaño de expansión del triplete se asocia con una mayor prevalencia de la enfermedad cardiaca, aunque los eventos pueden también suceder en pacientes con expansiones menores.

Las guías de práctica clínica enfatizan la importancia de una evaluación cardiaca exhaustiva para estratificar el riesgo arrítmico en estos pacientes. Se recomienda realizar un ECG de 12 derivaciones al momento del diagnóstico y, posteriormente, de forma anual. Además, pueden considerarse pruebas adicionales como Holter ambulatorio de larga duración prolongados y estudios electrofisiológicos invasivos en pacientes con mayor riesgo.

La fibrosis, la infiltración grasa y el retraso de la conducción pueden dar lugar a arritmias ventriculares. La presencia de taquicardia ventricular no sostenida ha sido el único predictor independiente de taquicardia ventricular sostenida.

Identificar a los individuos con riesgo alto de eventos arrítmicos es todo un reto. Una adecuada historia clínica, electrocardiograma y una combinación de estudio electrofisiológico e implante de marcapasos o DAI se puede emplear para estratificar el riesgo.

Por un lado, los pacientes con indicación según guías de implante de DAI (independientemente de la distrofia) se mantiene como en cualquier paciente. La decisión de implante de DAI puede ser algo compleja dado que se deben tener en cuenta comorbilidades, situación clínica general y preferencias del paciente, lo que puede atenuar el beneficio general del implante. También se debe tener en cuenta la potencial necesidad de estimulación de los pacientes con distrofia, dado que eso limita la posibilidad de implante de dispositivos subcutáneo.

El estudio electrofisiológico está indicado cuando persiste una alta sospecha de riesgo arrítmico elevado a pesar de hallazgos normales o mínimamente anormales. Aunque los pacientes con un intervalo PR ≥240 ms o una duración del QRS ≥120 ms tienen un mayor riesgo de muerte súbita, el riesgo en aquellos con alteraciones leves a moderadas de la conducción auriculoventricular, como un intervalo PR de 200–240 ms o un QRS de 100–120 ms, especialmente si presentan síntomas sugestivos de bradicardia, es incierto. El estudio electrofisiológico ayuda a caracterizar a los pacientes susceptibles. Un intervalo HV prolongado puede indicar mayor riesgo de bloqueo auriculoventricular avanzado y muerte súbita.

En las guías de la ESC sobre arritmias ventriculares y muerte súbita de 2022 se considera recomendación clase I el estudio electrofisiológico en caso de pacientes con distrofia miotónica y síncope de perfil cardiogénico o tras una parada cardiorrespiratoria.

En un estudio retrospectivo de Lallemand et al., se observó una prolongación media del intervalo HV de 1,2 ms/año en aquellos pacientes con DM1 sometidos a dos o más estudios. Se identificó que el desarrollo de síntomas cardiacos o la prolongación significativa de los intervalos de conducción en el ECG de 12 derivaciones durante el seguimiento eran predictores de esta progresión. En estos casos, podría evitarse la repetición de estudios electrofisiológicos y optarse directamente por terapia con dispositivos implantables.

Si bien se ha observado la inducción de arritmias ventriculares, incluida la taquicardia ventricular mediada por reentrada en el sistema His-Purkinje (BBRVT) en pacientes con DM1, el valor predictivo de la estimulación ventricular programada no ha sido completamente evaluado en esta población. Sin embargo, puede ser útil en pacientes con síncope inexplicado, presíncope o palpitaciones. Se han descrito protocolos de estimulación que favorecen la inducción de BBRVT y pueden emplearse en este contexto.

Este caso es interesante dado que la indicación de implante de DAI en prevención primaria nacía de la presencia de amplias áreas de realce en la resonancia cardiaca y la presencia tanto de bloqueo auriculoventricular de primer grado como de bloqueo de rama izquierda.

En las guías de arritmias ventriculares de 2022 de la ESC se recomienda con una clase de evidencia IIA la realización de estudio electrofisiológico en caso de pacientes mayores de 40 años con relace significativo, un intervalo PR mayor de 240 milisegundos o un QRS mayor de 120 milisegundos.

En nuestra paciente, al cumplir dos de estos criterios (realce y BRIHH), se decidió directamente el implante de DAI-TRC con objetivo de asegurar estimulación y prevenir arritmias. Tan solo 9 meses tras el implante, con la FEVI recuperada gracias a la resincronización, tuvo lugar este episodio de tormenta arrítmica, lo que refleja la importancia de una adecuada estratificación del riesgo en pacientes con distrofia de Steinert, incluyendo la necesidad de una batería de pruebas que incluyen resonancia cardiaca para identificar a aquellos pacientes con más riesgo de eventos arrítmicos.

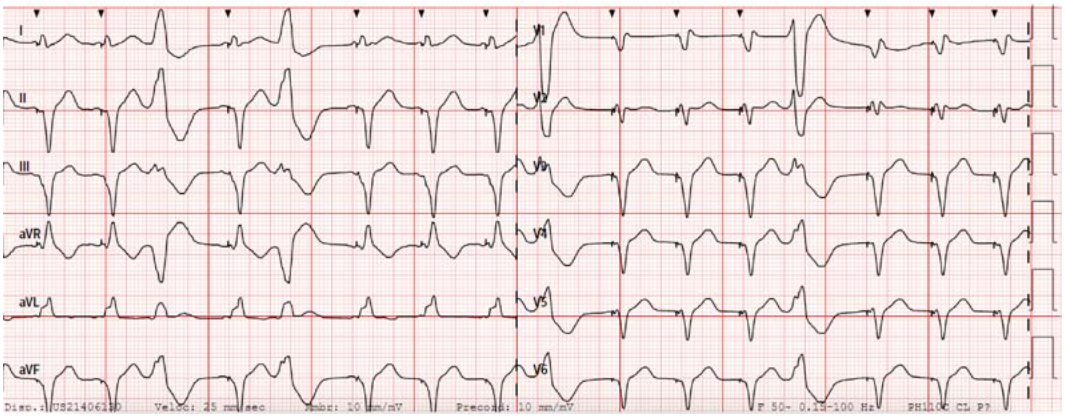

Imagen 1. Ritmo sinusal con estimulación ventricular por TRC a 85 lpm con presencia de extrasístoles ventriculares monomorfas.

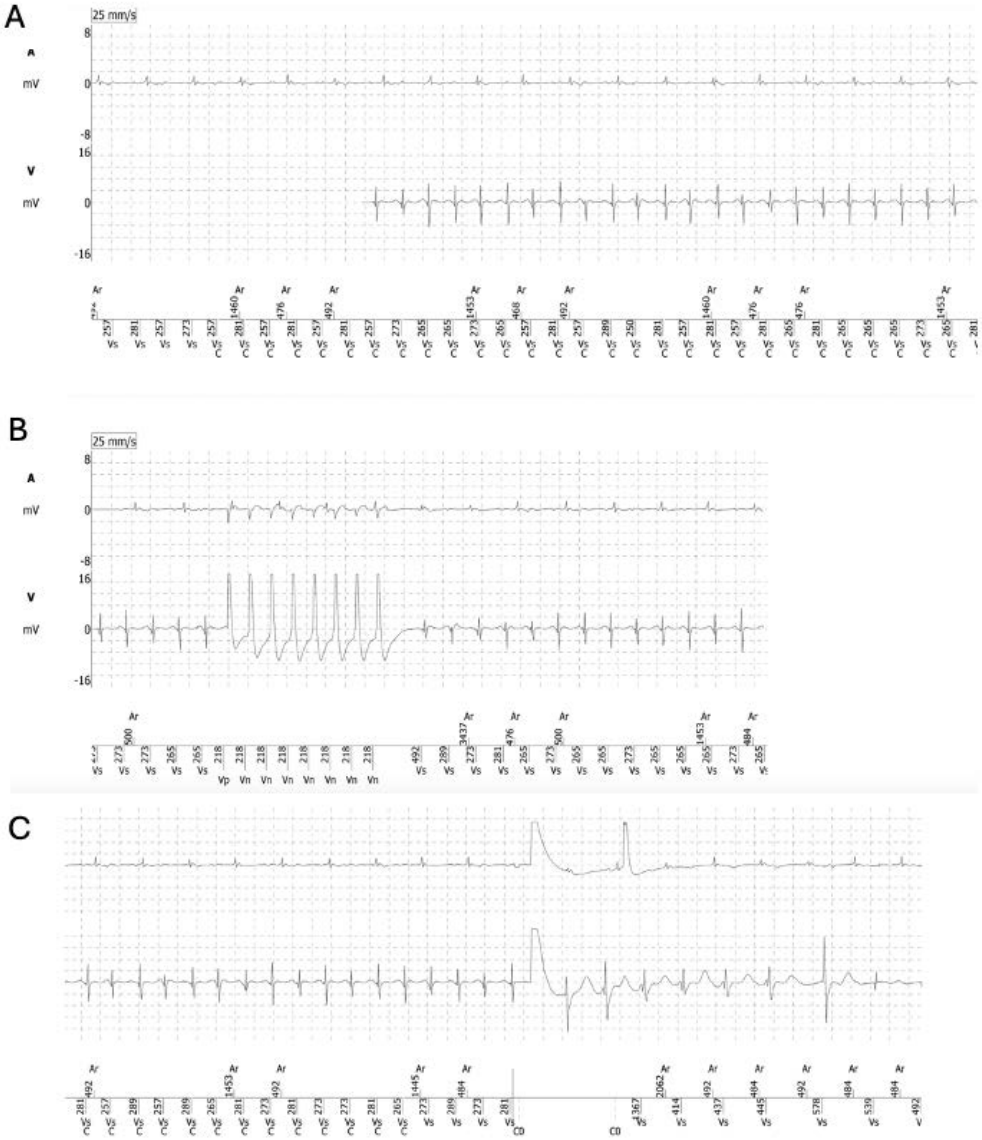

Imagen 2. Registro del electrocardiograma al interrogar el dispositivo. Se aprecia una taquicardia ventricular sostenida, que persiste a pesar de ATP (B), y se resuelve con un choque (C).

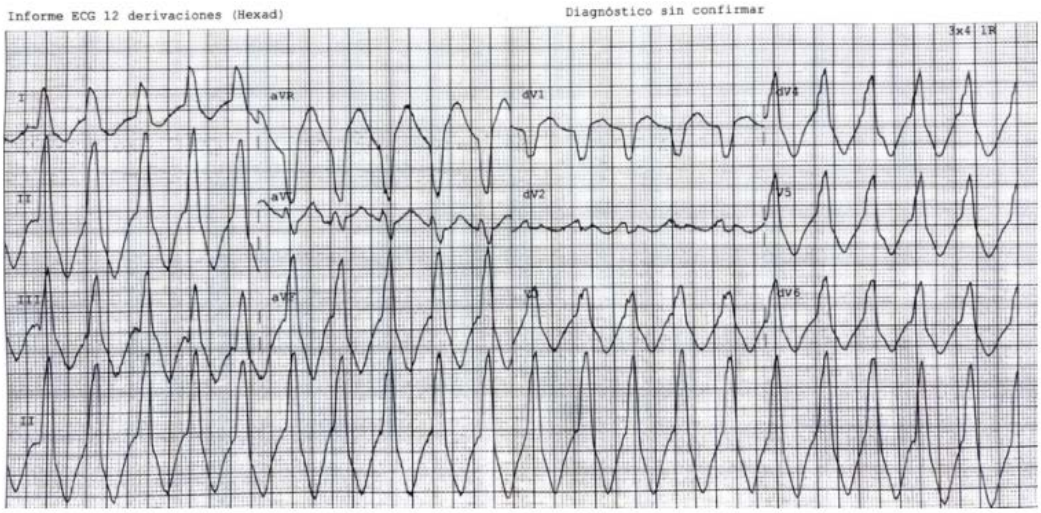

Imagen 3. Electrocardiograma de 12 derivaciones con la taquicardia ventricular. Se aprecia eje inferior, morfología de bloqueo de rama derecha y transición en V3.

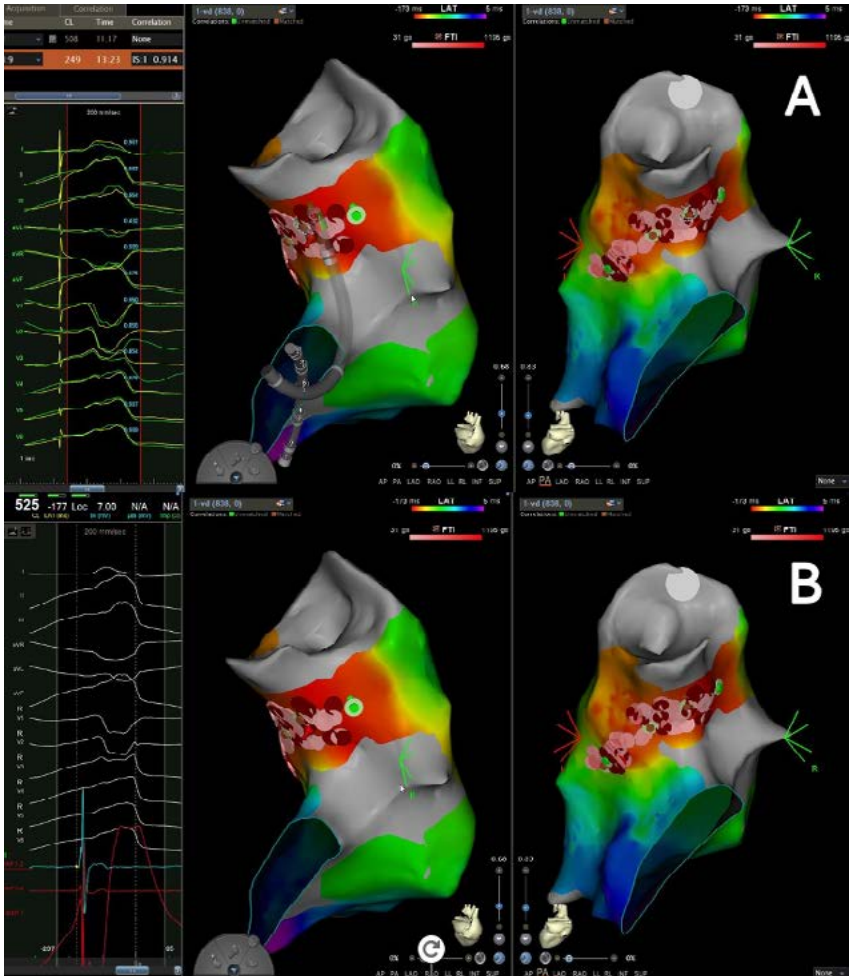

Imagen 4. Imágenes del mapa de activación con sistema de navegación Carto 3. A. *Pacemapping* con correlación 0.91 con extrasístole clínica en la zona posteroseptal del TSVD. B. Punto de activación más precoz concordante con la máxima correlación en *pacemapping*.

Vídeo 1.

Mapa de propagación de la extrasístole clínica con origen en la zona posteroseptal del tracto de salida del ventrículo derecho.

Bibliografía

- Groh WJ, Bhakta D, Tomaselli GF, et al. 2022 HRS expert consensus statement on evaluation and management of arrhythmic risk in neuromuscular disorders. *Heart Rhythm*. 2022 Oct;19(10):e61-e120. doi: 10.1016/j.hrthm.2022.04.022. Epub 2022 Apr 29. PMID: 35500790.
- Lallemand B, Clementy N, Bernard-Brunet A, et al. The evolution of infrahissian conduction time in myotonic dystrophy patients: clinical implications. *Heart* 2012;98:291–296. 123.
- Arbelo E, Protonotarios A, Gimeno JR, et al. ESC Scientific Document Group. 2023 ESC Guidelines for the management of cardiomyopathies. *Eur Heart J*. 2023 Oct 1;44(37):3503-3626. doi: 10.1093/eurheartj/ehad194. PMID: 37622657.
- Zeppenfeld K, Tfelt-Hansen J, de Riva M, et al. ESC Scientific Document Group. 2022 ESC Guidelines for the management of patients with ventricular arrhythmias and the prevention of sudden cardiac death. *Eur Heart J*. 2022 Oct 21;43(40):3997-4126. doi: 10.1093/eurheartj/ehac262. PMID: 36017572.
- Könemann H, Ellermann C, Zeppenfeld K, Eckardt L. Management of Ventricular Arrhythmias Worldwide: Comparison of the Latest ESC, AHA/ACC/HRS, and CCS/CHRS Guidelines. *JACC Clin Electrophysiol*. 2023 May;9(5):715-728. doi: 10.1016/j.jacep.2022.12.008. Epub 2023 Feb 22. PMID: 37225314.

Segundas oportunidades: la importancia de la prevención secundaria

Andrea Oña Orive, María de Miguel Álava, Sara Martín Paniagua, Guillermo Pereña Rodríguez, María Regalado Reyes, María Plaza Martín

INTRODUCCIÓN

Tras un evento coronario agudo, la prevención secundaria debe ser una de las prioridades, con el objetivo no solo de reducir mortalidad sino también de evitar nuevos eventos cardiovasculares. Es imprescindible el control estricto de todos los factores de riesgo cardiovascular, así como la implementación de cambios en el estilo de vida.

ANTECEDENTES, ENFERMEDAD ACTUAL Y EXPLORACIÓN FÍSICA

Mujer de 56 años con antecedentes personales de:

- Fumadora activa (20 paquetes-año acumulados).
- Obesidad grado I con índice de masa corporal 30,5 (peso 80 kg, talla 162 cm). Perímetro abdominal: 95 cm.
- Hipertensión arterial en tratamiento con dos fármacos desde hace más de 10 años.
- Diabetes mellitus tipo 2 desde 2020, sin afectación de órgano diana. En tratamiento con antidiabéticos orales: metformina.
- Dislipemia mixta en tratamiento farmacológico.

Tratamiento domiciliario: pregabalina 25 mg un comprimido cada 12 horas. Metformina 850 mg diarios. Atorvastatina 20 mg. Valsartán 160 mg - hidroclorotiazida 12,5 mg.

Antecedentes familiares: padre con cardiopatía isquémica, hermano con cardiopatía isquémica que requirió asistencia ventricular y trasplante cardiaco.

PRUEBAS COMPLEMENTARIAS

- Electrocardiograma: ritmo sinusal a 90 lpm, PR 120 ms, QRS estrecho con eje a 90º con onda Q establecida en precordiales y en cara inferior. Ascenso del ST de 1 mm en II-III-aVF con descenso especular en cara lateral alta. Ondas T negativas en V3-V6, II-III-avF y I-aVL.
- Analítica (al ingreso): hemograma, bioquímica y coagulación sin alteraciones. Seriación enzimática de marcadores de daño miocárdico: Troponina I 800-1230 ng/l (seriación 1 hora).
- Perfil lipídico (al ingreso): colesterol total 189 mg/dl, HDL 22 mg/dl, LDL 100 mg/dl, triglicéridos 210 mg/dl, colesterol no HDL 167 mg/dl. HbA1c 7%. ApoB 120 mg/dl y lipoproteína A 284 mg/dl.
- Radiografía de tórax: sin alteraciones pleuroparenquimatosas. Trama broncovascular acentuada. Refuerzo hiliar bilateral. Índice cardiotorácico aumentado.

- Ecocardioscopia al ingreso: disfunción ventricular grave (FEVI 25%) con hipocinesia difusa y acinesia inferior. Sin valvulopatías significativas. Se descartan complicaciones mecánicas. Vena cava inferior no dilatada.
- Cateterismo coronario diagnóstico: enfermedad coronaria de tres vasos: Enfermedad significativa de descendente anterior media. Enfermedad grave de arteria circunfleja proximal. Arteria coronaria derecha con oclusión crónica desde nivel proximal y mal vaso distal, visualizado por circulación colateral.
- Cirugía cardiaca (noviembre 22): revascularización miocárdica x4 *bypass*: AMII-DA, AMID-1º OM en tector, safena a IVP y safena a bisectriz.
- Ecocardiograma transtorácico (tras cirugía cardiaca): regular ventana acústica. Dilatación ligera de aurícula izquierda. Ventrículo izquierdo gravemente dilatado con disfunción ventricular grave. Disfunción diastólica grado II con elevación de presión de aurícula izquierda. Válvula mitral ligeramente fibrosada, funcionalmente normal. Válvula aórtica trivalva fibrosada con insuficiencia trivial sin estenosis. Aorta ascendente no dilatada. Aurícula derecha no dilatada. Ventrículo derecho no dilatado de dinámica longitudinal reducida. Insuficiencia tricuspídea ligera que permite estimar una PSAP 33 mmHg. Vena cava inferior no dilatada con escasa variación respiratoria.
- Analítica (enero 23): colesterol 121 mg/dl, triglicéridos 216 mg/dl, HDL 37 mg/dl, LDL 40 mg/dl. HbA1c: 5,5%. Sin ferropenia. CPK: 42 U/l [34-145 U/l]. Análisis de orina: creatinina orina 129 mg/dl, albuminuria 6 mg/l (negativa), índice albúmina/creatinina 5 mg/g de creatinina.
- Resonancia cardiaca (junio 2023): ventrículo izquierdo gravemente dilatado, no hipertrófico, con fracción de eyección gravemente deprimida (FEVI 20%) con adelgazamiento de la pared lateral basal y media, del septo apical e inferior apical. Acinesia anterolateral e inferolateral e inferior basal y media y apical inferior y lateral. Aurícula derecha no dilatada. Ventrículo derecho no dilatado, no hipertrófico, con fracción de eyección conservada. No hay trastornos de la contractilidad segmentaria. El estudio con contraste muestra realce tardío de disposición isquémica (subendocárdica/transmural):
  - subendocárdica <50% (potencialmente recuperable) a nivel anterior y del septo anterior medio
  - subendocárdica >50% o transmural (no recuperable) a nivel inferolateral basal, inferolateral e inferior medio y en todos los segmentos apicales. Se visualizan zonas de obstrucción microvascular.
- Conclusiones: miocardiopatía dilatada isquémica con infartos no viables en territorio anteroapical e inferolateral, remodelado adverso y deterioro grave de la fracción de eyección. Función ventricular derecha normal (FEVD 60%).

EVOLUCIÓN CLÍNICA

Presentamos el caso de una mujer de 56 años con múltiples factores de riesgo cardiovascular (fumadora, obesidad grado I, diabetes mellitus tipo 2 y dislipemia). Además, presenta antecedentes familiares de cardiopatía isquémica precoz.

Consulta por un episodio de dolor torácico en reposo con elevación de enzimas de daño miocárdico y electrocardiograma con onda Q inferior. Seriación enzimática positiva, por lo que es catalogado como síndrome coronario agudo sin elevación del ST. En la ecocardioscopia realizada al ingreso presenta disfunción ventricular izquierda grave no conocida con acinesia inferior. Se realiza cateterismo coronario que objetiva enfermedad coronaria de tres vasos con oclusión crónica de coronaria derecha. Dado que se trata de enfermedad multivaso en una paciente diabética en el seno de síndrome coronario agudo, se decide revascularización quirúrgica en la que se realizan 4 *bypass* coronarios AMII-DA, AMID-1º OM en tector, safena a IVP y safena a bisectriz. La paciente presenta buena evolución clínica posoperatoria con recuperación respiratoria y motora progresiva. A pesar de la revascularización, persiste en el seguimiento disfunción ventricular izquierda grave. Por ello, al alta, se decide seguimiento estrecho en consulta de insuficiencia cardiaca avanzada con el objetivo de titulación progresiva de medicación neurohormonal (inicialmente limitada por hipotensión) y control de factores de riesgo cardiovascular.

En todo el seguimiento presentó buen control de diabetes mellitus con solo antidiabéticos orales (metformina) con hemoglobinas glicosiladas inferiores a 6%. A pesar de ello y tras el evento coronario, se añade al tratamiento iSLG2 (metformina 850 mg-empagliflozina 10 mg diario) y aGLP1 (semaglutida oral 7 mg diarios). Tras inicio de esta última medicación y con los cambios de estilo de vida recomendados al alta, presentó disminución progresiva de hasta 10 kg de peso, consiguiendo índice de masa corporal 25.

A nivel lipídico, se completó estudio que presentaba lipoproteína A muy elevada y ApoB también elevada. Inicialmente buena tolerancia a estatinas a dosis altas (rosuvastatina 20 mg), sin embargo, tras el alta hospitalaria, desarrolló mialgias intensas con elevación importante de creatina fosfocinasa (CPK) que obligaron a cambio de estatinas (atorvastatina 80 mg), sin clara mejoría y posterior reducción de dosis, hasta dosis medias-bajas de estatinas (atorvastatina 20 mg, máxima tolerada). En este contexto, control lipídico subóptimo con colesterol LDL 90 mg/dl y triglicéridos 170 mg/dl, por lo que se añaden más fármacos hipolipemiantes: ácido bempedoico y ezetimiba, así como icosapento de etilo. No cumple en ningún momento del seguimiento criterios para obtener financiación de iPCKS9. Buena tolerancia a medicación iniciada, con mejoría de hipertrigliceridemia hasta rango de objetivo y mejoría de colesterol LDL (LDL 65 mg/dl).

Es muy importante en estos pacientes donde el número de medicamentos diario es alto y la adherencia muy importante, priorizar en la medida de lo posible las combinaciones farmacológicas para favorecer la adherencia al mismo[1].

Tras 6 meses del alta, recuperación motora progresiva, encontrándose en clase funcional II. Completó programa de rehabilitación cardiaca con cese absoluto de hábito tabáquico.

Se completa estudio con resonancia cardiaca que confirma persistencia de disfunción ventricular grave de etiología isquémica con remodelado adverso. En este contexto se decide implante de DAI en prevención primaria. La paciente continua en seguimiento estrecho por parte de la consulta de insuficiencia cardiaca avanzada, por el momento, sin nuevos eventos coronarios ni episodios de descompensación de IC.

DIAGNÓSTICO

- Síndrome coronario agudo sin elevación del ST. Enfermedad coronaria de tres vasos con revascularización quirúrgica. Disfunción ventricular izquierda grave.
- Dislipemia mixta. Hipertensión arterial. Diabetes mellitus tipo 2. Obesidad grado I. Fumadora activa.

DISCUSIÓN

La prevención secundaria tras un síndrome coronario agudo es fundamental para reducir el riesgo de nuevos eventos cardiovasculares. En estos pacientes el abordaje debe ser integral, pero también personalizado.

A nivel lipídico, las estatinas son el tratamiento de elección, sin embargo, no es desdeñable el porcentaje de intolerancia a estatinas que presentan estos pacientes (aproximadamente 20-30% de los pacientes, si bien la tasa de confirmación de la intolerancia es mucho menor). Esta es la principal causa de discontinuación de tratamiento en los primeros años de seguimiento, con el consecuente aumento de morbimortalidad que conlleva[2]. En pacientes con intolerancia a estas se puede recurrir a ezetimiba o iPCSK9, que han demostrado beneficios en la reducción del riesgo cardiovascular. La elección entre estos dependerá del LDL del paciente y de la tolerabilidad del paciente. En nuestro caso, nuestra paciente presentaba LDL de 90 mg/dl, por lo que presenta financiación de iPCSK9 (precisa LDL mayor a 100 mg/dl)[3].

Otro de los factores de riesgo cardiovascular clásico que está cobrando importancia en los últimos años, son los triglicéridos. El primer escalón de abordaje en la hipertrigliceridemia son también las estatinas, que han demostrado beneficio a nivel de reducción de mortalidad. Como segundo escalón se encuentran los fibratos y los ácidos grasos omega 3. Estos últimos han ganado evidencia en los últimos años, con el desarrollo del icosapento de etilo tras el estudio REDUCE-IT, que demostró reducción de eventos y mortalidad en prevención secundaria[3].

El manejo de la diabetes mellitus en estos pacientes es crucial. Se recomienda el uso de inhibidores del cotransportador de sodio-glucosa tipo 2 (iSGLT2) o agonistas del receptor del GLP-1, ya que han demostrado beneficios en la reducción del riesgo cardiovascular y la protección renal. En pacientes con muy alto riesgo cardiovascular, se debe intentar añadir ambos fármacos, incluso aunque mantenga buen control glucémico con otros antidiabéticos orales[4].

En el caso de la disfunción ventricular izquierda grave, es imprescindible la optimización hasta dosis máximas toleradas del tratamiento neurohormonal, que en ocasiones requiere seguimiento estrecho y titulación muy progresiva de los mismos, para favorecer la tolerancia al mismo[5].

Además del tratamiento farmacológico, es clave el control de otros factores de riesgo como hipertensión arterial, el hábito tabáquico y el sedentarismo. La rehabilitación cardiaca juega un papel importante en la mejoría funcional y pronóstica del paciente. Finalmente, en casos seleccionados con disfunción ventricular grave persistente, se debe evaluar la indicación de un desfibrilador automático implantable o terapia de resincronización cardiaca para prevenir la muerte súbita[5].

El abordaje de estos pacientes requiere un enfoque multidisciplinar, que en muchas ocasiones implica la coordinación entre diferentes especialistas, para lograr una prevención secundaria efectiva y optimizar la calidad de vida del paciente, minimizando la probabilidad de nuevos eventos cardiovasculares.

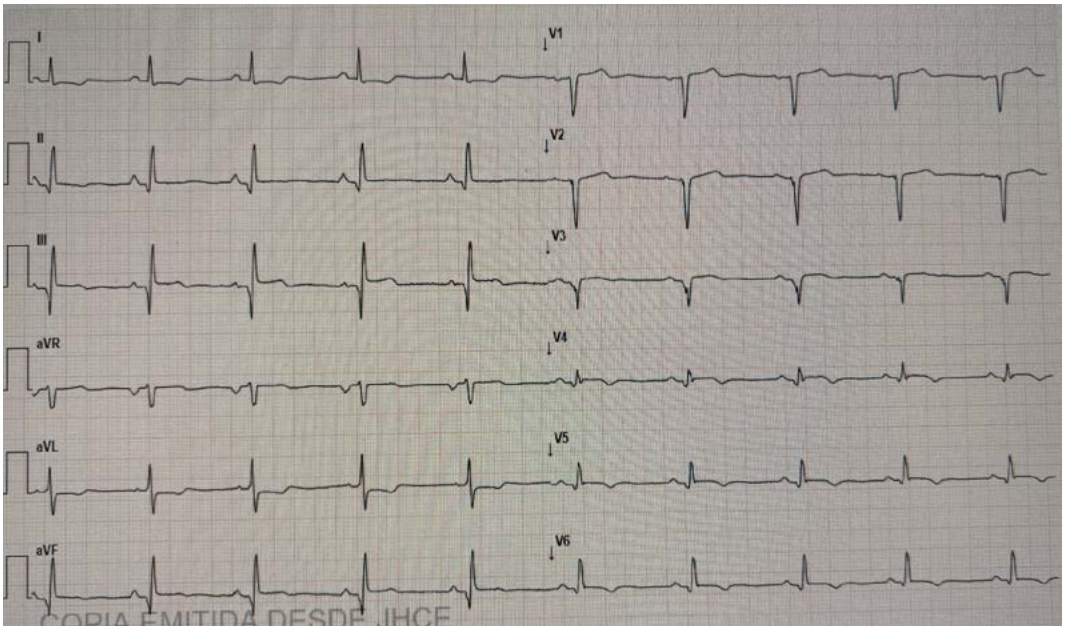

Electrocardiograma de la consulta de insuficiencia cardiaca avanzada (2023): ritmo sinusal con PR normal. QRS estrecho con onda Q anterior e inferior. T negativas en cara lateral.

Bibliografía

1. Jose M. Castellano, Stuart J. Pocock, Deepak L. Bhatt, et al. Polypill Strategy in Secondary Cardiovascular Prevention. *N Engl J Med* 2022;387:967-977.
2. Miranda Natalia. Manejo de la intolerancia a estatinas: un desafío cotidiano en la práctica clínica. *Rev Urug Cardiol*. [Internet]. 2019 Dic; 34(3): 333-355.
3. Comentarios a la guía ESC/EAS 2019 sobre el tratamiento de las dislipemias. *Rev Esp Cardiol* (Engl Ed). 2020 May;73(5):348-353.
4. 2023 ESC Guidelines for the management of cardiovascular disease in patients with diabetes: Developed by the task force on the management of cardiovascular disease in patients with diabetes of the European Society of Cardiology (ESC), European Heart Journal, Volume 45, Issue 7, 14 February 2024, Page 518.
5. Theresa A McDonagh, Marco Metra, Marianna Adamo, et al; ESC Scientific Document Group. 2021 ESC Guidelines for the diagnosis and treatment of acute and chronic heart failure: Developed by the Task Force for the diagnosis and treatment of acute and chronic heart failure of the European Society of Cardiology (ESC) With the special contribution of the Heart Failure Association (HFA) of the ESC, European Heart Journal, Volume 42, Issue 36, 21 September 2021, Pages 3599–3726.

Cuando el enemigo parece inofensivo y es silencioso...

Emilio Amigo Otero, José Andrés del Valle Montero, José Carlos Villoria Martín, Ane Erkoreka Gasituaga

INTRODUCCIÓN

Cuando una troponina silenciosa y un tratamiento previo nos ponen sobre la pista de que algo ocurrirá...

ANTECEDENTES, ENFERMEDAD ACTUAL Y EXPLORACIÓN FÍSICA

Presentamos a una paciente de 47 años, con antecedentes de diabetes mellitus tipo 2 en tratamiento con antidiabéticos orales. Además, en seguimiento en consultas de oncología por melanoma acral local, resecado en varias ocasiones. Nueva recidiva reciente, también localizado y con estudio de extensión negativo, por lo que recibe un primer ciclo de pembrolizumab adyuvante (inhibidor del *checkpoint* inmunitario). Pocos días más tarde consulta por dolor generalizado, cansancio y palpitaciones ocasionales. Vida basal excelente, realiza ejercicio diario y nunca ha presentado dolor torácico.

A la exploración física destaca debilidad de cintura escapular y pelviana, dolor generalizado a la movilización de las extremidades y ptosis. A la auscultación sin soplos y sin signos de insuficiencia cardiaca (IC) en la exploración física.

En cuanto a las pruebas complementarias (ver abajo) destaca elevación marcada de marcadores de daño muscular (CPK), enzimas hepáticas y troponina T ultrasensible. En el electrocardiograma se observa un ritmo sinusal con un bloqueo de rama derecha no conocido previamente (imagen 1). Se realiza ecocardiograma transtorácico, con fracción de eyección del ventrículo izquierdo (FEVI) conservada, con *strain* longitudinal global de ventrículo izquierdo (SLG) conservado, 24,2% (imágenes 2 y 3). Tomografía computarizada (TC) de cráneo y radiografía de tórax sin hallazgos significativos.

Con los antecedentes, la exploración y las pruebas complementarias ingresa a cargo de oncología con sospecha de toxicidad sistémica inmunorrelacionada en relación con pembrolizumab.

PRUEBAS COMPLEMENTARIAS

- ECG al ingreso (imagen 1): ritmo sinusal con bloqueo de rama derecha no conocido a buena frecuencia.
- Ecocardiograma al ingreso (imagen 2 y vídeo 1): 4 cámaras con función del ventrículo izquierdo conservada sin alteraciones de la contractilidad. SLG conservado.
- ECG (imagen 3): *flutter* auricular de apariencia común y respuesta ventricular rápida, QRS similar a basal.
- ECG (imagen 4): bloqueo auriculoventricular (BAV) completo, escape a 35-40 lpm.
- ECG (imagen 5): *flutter* con respuesta ventricular rápida alterando con rachas de asistolia prolongadas.
- Radiografía de tórax (imagen 6): implante de marcapasos transitorio por vía yugular derecha, electrodo en el ventrículo derecho.

- ECG (imagen 7): fibrilación auricular con respuesta ventricular rápida.
- Analítica:
  - Hemograma: leucocitos 6,1 x10e3/µl (4-11), linfocitos 4,6 (1,8-8), 83% neutrófilos, hemoglobina 13,1 g/dl (13-18), plaquetas 224 x10e3/µl (130-450).
  - Coagulación: tiempo de protrombina 0,9 (0,7-1,2), tiempo de tromboplastina parcial activada 1,1 (0,7-1,2).
  - Bioquímica: glucosa 103 mg/dl (74-106), creatinina 0,91 mg/dl (0,7-1,2), sodio 141 mEq/l (135-145), potasio 4,8 mEq/l (3,5-5,1), lactato deshidrogenasa (LDH) 820 U/L (127-232), aspartato aminotransferasa (AST) 701 U/L (0-40), alanina aminotransferasa (ALT) 260 U/l (5-40), CPK 10302 U/l (0-190), troponina T 301 ng/dl (0-14), NT-proBNp) 230 pg/ml (5-300).
  - Evolución día 15. Troponina T fue 2430 ng/dl (0-14), con un NT-proBNP pico de 980 pg/ml (5-300).

EVOLUCIÓN CLÍNICA

Dada la gravedad del cuadro, se inicia precozmente tratamiento inmunosupresor intravenoso a altas dosis (metilprednisolona i.v.), asociando desde las primeras horas hasta un segundo inmunosupresor (tacrolimus) e iniciando precozmente sesiones de plasmaféresis a días alternos. A pesar del tratamiento, el paciente presenta mala evolución. Al quinto día de ingreso nos avisan de la planta porque la paciente presenta palpitaciones, en el ECG se muestra una taquicardia regular de QRS similar a su basal y ondas F compatible con *flutter* auricular común con respuesta ventricular rápida (imagen 3). Se disponía de ECG de hacía menos de 2 h en ritmo sinusal, por lo que se decide cardioversión eléctrica. Tras el primer choque a 150 julios, sale con un BAV completo (imagen 4) a 35/40 latidos por minuto, asintomático. Se decide vigilancia en camas con monitorización.

A los 15 minutos se avisa de nuevo por cuadro sincopal. En el ECG se muestra de nuevo *flutter* auricular con respuesta ventricular rápida (150 lpm) alternando con rachas de asistolia de hasta 10 segundos (imagen 5). Se implanta marcapasos transitorio vía yugular derecha sin complicaciones (imagen 6).

Mala evolución desde el punto de vista neurológico, debilidad progresiva que lleva a intubación orotraqueal e ingreso en la unidad de cuidados intensivos. Se mantiene dependiente marcapasos transitorio durante 10 días, recuperando ritmo sinusal tras ello, aunque debutando también con episodios paroxísticos de fibrilación auricular (imagen 7). El pico de troponina T fue 2430 el día 15 de ingreso, con un NT-proBNP pico de 980 sin signos de IC. Mantuvo FEVI conservada durante todo el ingreso, sin alteraciones regionales de la contractilidad y no se reportaron arritmias ventriculares. No fue necesaria resonancia magnética cardiaca y el diagnóstico de miocarditis inmunorrelacionada se hizo con criterios clínicos.

DIAGNÓSTICO

- Miocarditis inmunorrelacionada con tratamiento con pembrolizumab.
- Bloqueo de rama derecha, arritmias supraventriculares y BAV completo relacionado a lo anterior.
- Miopatía inmunorrelacionada.

DISCUSIÓN

Los inhibidores del *checkpoint* inmunitario como el pembrolizumab se han establecido como terapia estándar para múltiples tumores, siendo especialmente efectivos para algunos de ellos como el melanoma[1]. Debido a su mecanismo de acción (aumentar la actividad del sistema inmunitario contra las células tumorales) pueden tener efectos secundarios sistémicos inflamatorios, en ocasiones graves[2].

La incidencia de efectos secundarios a estos fármacos ronda el 60%. Los más frecuentes suelen ser cutáneos y leves. Otros efectos secundarios como la toxicidad pulmonar, neurológica o cardiaca son raros, pero potencialmente graves. La incidencia de miocarditis relacionada con inhibidores del *checkpoint* inmunitario se encuentra entre 1 y 2%, con una mortalidad elevada que oscila entre el 25 y el 50%[3]. Las alteraciones relacionadas más frecuentes suelen ser aparición de bloqueo de rama derecha *de novo*, arritmias supraventriculares y BAV de diferente grado. Todas estas alteraciones las había presentado nuestro paciente, siendo la más grave el BAV completo. Tal y como ocurrió con nuestra paciente, en la mayoría de las series los pacientes presentan FEVI conservada y la mayoría no presentan arritmias ventriculares. Tanto una FEVI como un SLG reducidos de manera precoz, o la aparición de arritmias ventriculares, están relacionadas con un peor pronóstico[4].

El diagnóstico de miocarditis se realizó mediante criterios clínicos siguiendo las recomendaciones de la International Cardio-Oncology Society (IC-OS)[5]. Dada la baja sospecha de enfermedad coronaria, la ausencia de arritmias ventriculares y la FEVI conservada no se realizó coronariografía o resonancia magnética cardiaca.

La asociación de miocarditis con afectación miopática/miasténica tiene peor pronóstico con mortalidades rondando el 60%[6]. El tratamiento se basa en un diagnóstico precoz y en el inicio precoz de tratamiento inmunosupresor intensivo, habitualmente combinaciones, junto con plasmaféresis. En cuanto a la miocarditis, el tratamiento es de soporte, similar a las miocarditis no inmunorrelacionadas, pudiendo precisar uso de ECMO o dispositivos de asistencia ventricular en caso de *shock* cardiogénico establecido[7].

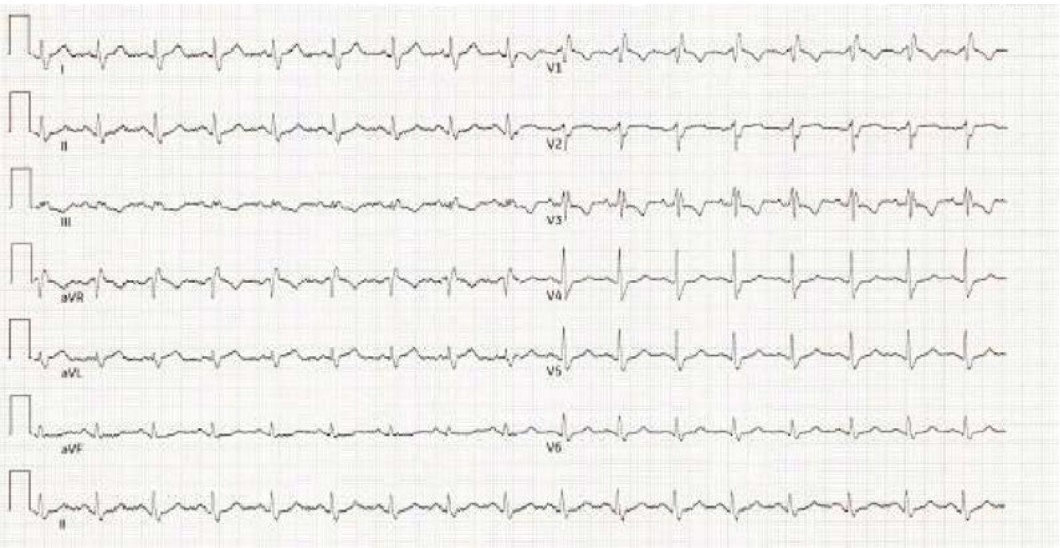

Imagen 1. ECG al ingreso. Ritmo sinusal con bloqueo de rama derecha no conocido a buena frecuencia.

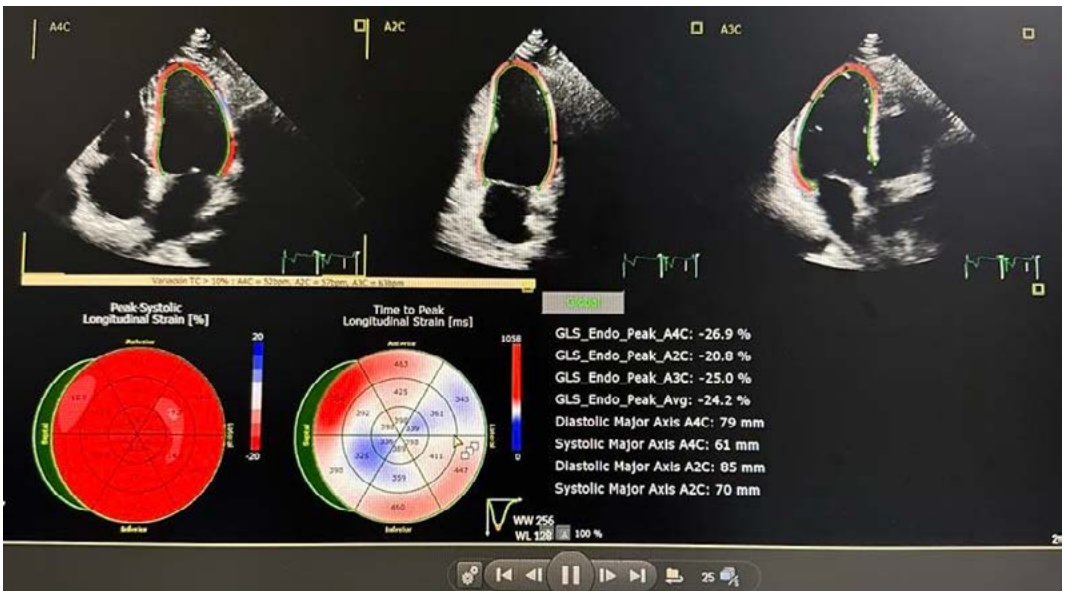

Imagen 2. SLG conservado del ventrículo izquierdo.

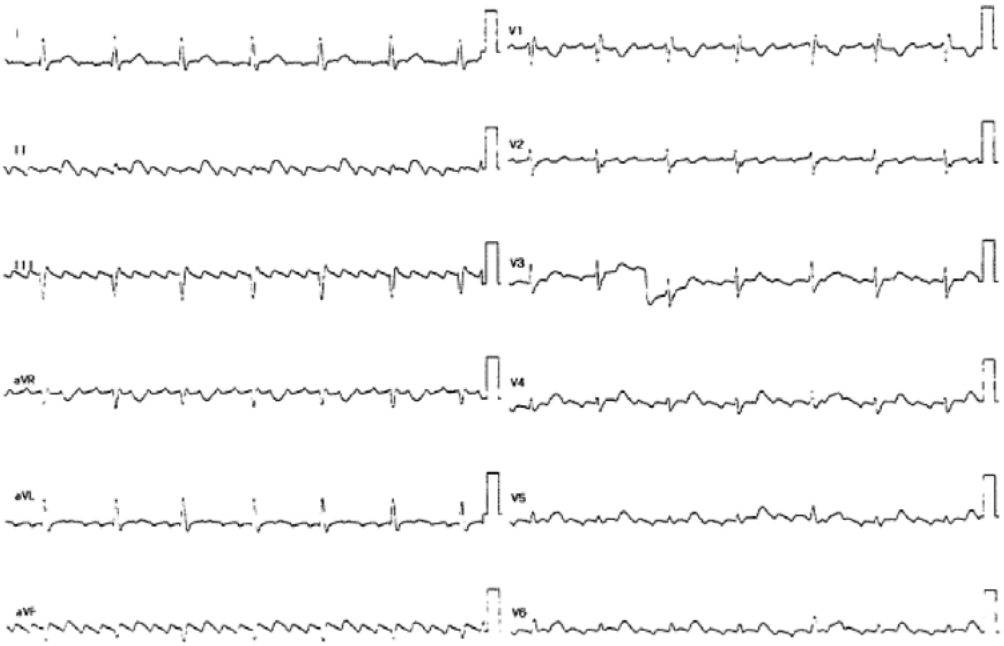

Imagen 3. *Flutter* auricular de apariencia común y respuesta ventricular rápida, QRS similar a basal.

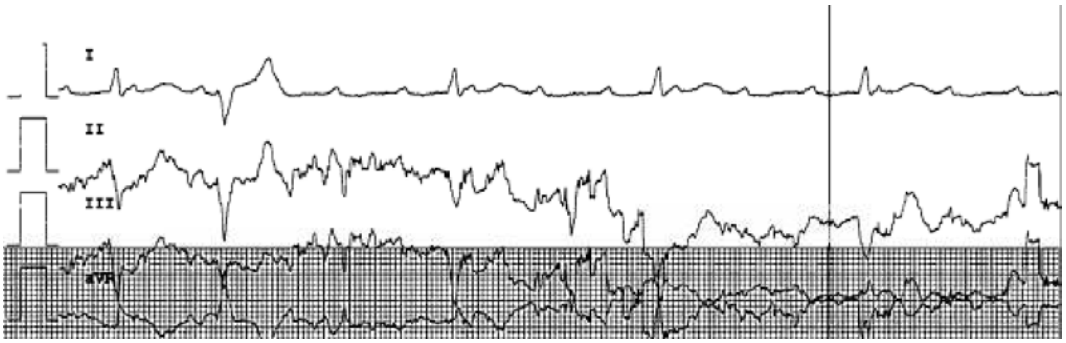

Imagen 4. BAV completo poscardioversión eléctrica, escape a 35-40 lpm.

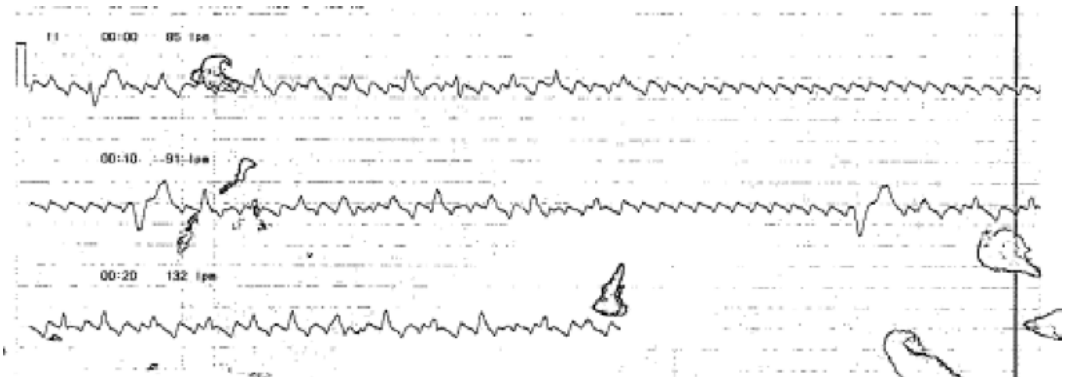

Imagen 5. *Flutter* con respuesta ventricular rápida alterando con rachas de asistolia prolongadas.

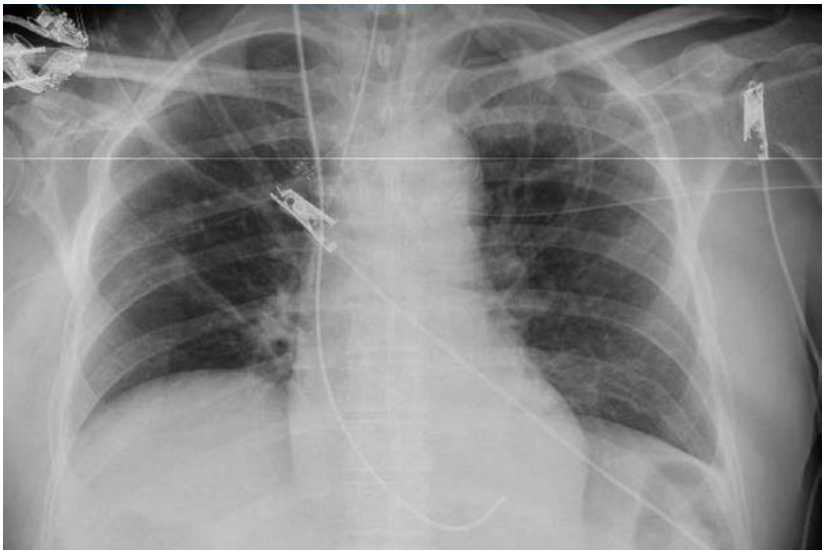

Imagen 6. Radiografía de tórax. Electrodo de marcapasos transitorio en ventrículo derecho.

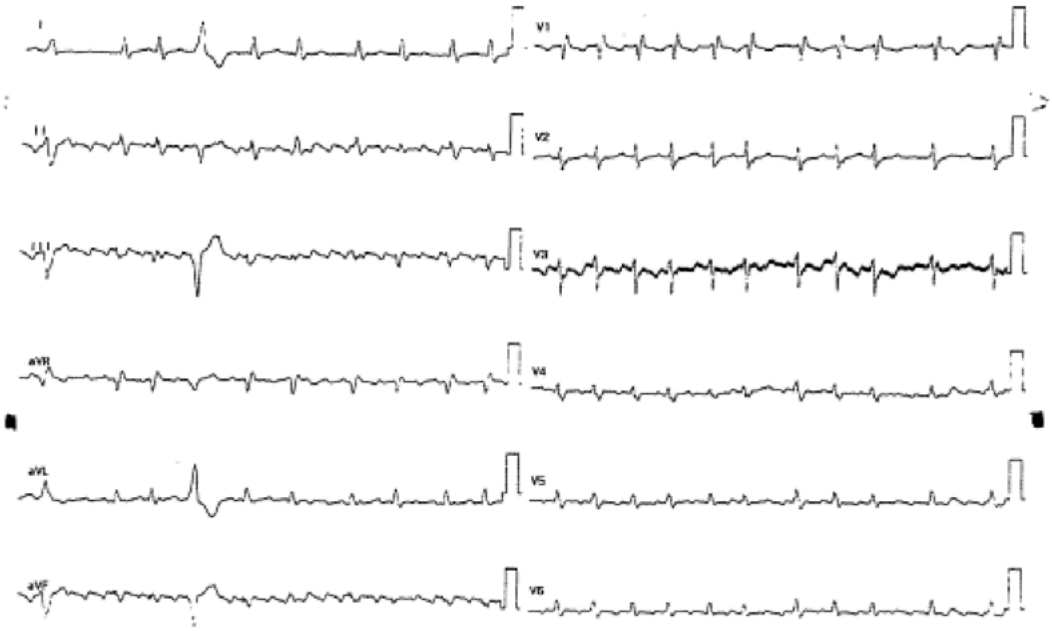

Imagen 7. Fibrilación auricular con respuesta ventricular rápida.

Vídeo 1.

Ecocardiograma al ingreso 4 cámaras con función VI conservada sin alteraciones de la contractilidad.

Bibliografía

1. Sun Q, Hong Z, Zhang C, et al. Immune checkpoint therapy for solid tumours: clinical dilemmas and future trends. *Sig Transduct Target Ther*. 2023 Aug 28;8(1):320.
2. Postow MA, Sidlow R, Hellmann MD. Immune-related adverse events associated with immune checkpoint blockade. *N Engl J Med*. 2018, 378:158-68.
3. Zimmer L, Goldinger SM, Hofmann L, et al. Neurological, respiratory, musculoskeletal, cardiac and ocular side-effects of anti-PD-1 therapy. *Eur J Cancer*, 2016; 60, pp. 210-225.
4. Puzanov I, Diab A, Abdallah K, et al. Managing toxicities associated with immune checkpoint inhibitors: consensus recommendations from the Society for Immunotherapy of Cancer (SITC) Toxicity Management Working Group. *J Immunother Cancer* 2017; 5: 95.
5. Deharo F, Thuny F, Cadour F, et al. Diagnostic Value of the International Society of Cardio-Oncology Definition for Suspected Immune Checkpoint Inhibitor-Associated Myocarditis [published correction appears in *J Am Heart Assoc*. 2023 Aug 15;12(16):e027735. *J Am Heart Assoc*. 2023;12(8):e029211.
6. Pathak R, Katel A, Massarelli E, et al. Immune Checkpoint Inhibitor–Induced Myocarditis with Myositis/Myasthenia Gravis Overlap Syndrome: A Systematic Review of Cases. *The Oncologist*. 2021; 26(12), 1052-1061.
7. Haanen J, Obeid M, Spain L, et al. Management of toxicities from immunotherapy: ESMO Clinical Practice Guideline for diagnosis, treatment and follow-up. *Annals of Oncology*. 2022;33(12):1217–1238.

Taquicardia ventricular a juicio: poniendo en entredicho la inocencia del tracto de salida del ventrículo derecho

Inés Martínez Saludes, Gerard Pérez Domenech, Guillem Balagué Dobon, Pastora Rodríguez Fraga, Norberto Alonso de la Fuente, José María Moreno Coca

INTRODUCCIÓN

Varón de 34 años, previamente sano, que acude a urgencias refiriendo palpitaciones incesantes de varias horas de evolución. El paciente es trasladado a un box, se le monitoriza y se le realiza un primer electrocardiograma (ECG) (imágenes 1 y 2).

ANTECEDENTES, ENFERMEDAD ACTUAL Y EXPLORACIÓN FÍSICA

Antecedentes

Varón de 34 años, natural de Italia, residente en Barcelona y deportista aficionado con alta carga deportiva (entrenamiento para media maratón y triatlón). Sin alergias medicamentosas conocidas, hábitos tóxicos, antecedentes patológicos, antecedentes familiares de interés ni medicación habitual.

Enfermedad actual

Consulta por episodios de palpitaciones rápidas de 5 días de evolución mientras estaba en Lanzarote de vacaciones practicando *surf* de forma intensa. Los episodios habían sido en todo momento autolimitados, de unos 10 minutos de duración y con una frecuencia de 1 o 2 veces al día. El día en que consulta el episodio de palpitaciones no se autolimita en unas 5 horas y se acompaña de dolor torácico y mareo. Niega síncope, disnea y otra clínica acompañante.

Exploración física

- Hemodinámicamente estable con tendencia a la hipotensión (tensión arterial 98/61 mmHg), taquicárdico de forma rítmica a 180 lpm, eupneico en basal con saturación de oxígeno 100% y afebril 36,5 °C.
- Normohidratación y normocoloración mucocutánea.
- Aparato cardiovascular: tonos cardiacos rítmicos, ausencia de soplos. Ausencia de ingurgitación yugular o edemas periféricos. Pulsos presentes y simétricos. Ausencia de signos de trombosis venosa profunda.
- Aparato respiratorio: murmullo vesicular conservado, ausencia de ruidos sobreañadidos.
- Abdomen: peristaltismo conservado, abdomen blando, depresible, no doloroso a la palpación superficial o profunda.

PRUEBAS COMPLEMENTARIAS

ECG inicial (imágenes 1 y 2): taquicardia regular de QRS ancho a 215 lpm, eje inferior y morfología de bloqueo de rama izquierda con transición en V4.

ECG tras cardioversión (imagen 3): ritmo sinusal a 60 lpm, PR 160 ms, QRS estrecho 80 ms con eje 60º, ST nivelados, T positivas, QTc 400 ms dentro de los límites normales.

Analítica al ingreso: PCR 0,5mg/dl, Cr 0,93 mg/dl, FG >90 ml/min, Na 136 mEq/l, K 3,7 mEq/l, Hb 14,8 g/dl, leucocitos 7,04 x10^9/l, plaquetas 186 x10^9/l, TP 91,6%, TTPA 27,1s, troponina I 99 ng/l.

Curva de troponinas: 99 - 700 - 1350 - 800 ng/l.

Resonancia magnética cardiaca (RMC) inicial (vídeos 1-3, imagen 4): ventrículo izquierdo con ligera hipertrofia septal y motilidad global en el límite inferior de la normalidad (FEVI 48%). Discreta hipocinesia inferior basal. Ventrículo derecho no dilatado con motilidad global ligeramente reducida (FEVD 41%) por discinesia de la cara anterior basal e hipocinesia medioventricular anterior de la pared libre. Ausencia de edema miocárdico o signos inflamatorios en la secuencia T2. Ausencia de fibrosis miocárdica. Volumen extracelular normal.

RMC de seguimiento durante el ingreso (imágenes 5 y 6, vídeo 4): mejoría de función ventricular izquierda (FEVI 63%) y ausencia de segmentarismos. Se observa, no obstante, en el ventrículo derecho persistencia de motilidad global ligeramente reducida (FEVD 41%) con persistencia del segmentarismo lateral derecho ya descrito en el estudio previo correspondiente con una hipocinesia de pared libre medioventricular anterior. Sin áreas de realce tardío o infiltración grasa.

EVOLUCIÓN CLÍNICA

Inicialmente en urgencias, ante un paciente hemodinámicamente estable con una taquicardia regular de QRS ancho a 215 lpm, eje inferior y morfología de bloqueo de rama izquierda con transición en V4: ECG sugestivo de taquicardia ventricular monomorfa sostenida (TVMS) de origen en el tracto de salida del ventrículo derecho (TSVD); se inicia un bolo de 100 mg de procainamida endovenosa revirtiendo a sinusal con un ECG anodino. El paciente presenta durante las primeras 24 horas otros dos episodios de taquicardia regular de QRS ancho que revierten nuevamente con bolo de procainamida 100 mg + 1 mg de midazolam en el tercer episodio. Se le ingresa posteriormente en la unidad de cuidados cardiacos agudos (UCCA) como tormenta arrítmica donde se inicia perfusión de procainamida a dosis medias (4 ml/h cargada 4 g en 250 ml de suero fisiológico).

Tras 24 horas sin eventos, se modifica el tratamiento antiarrítmico a propranolol 20 mg/8 h y diazepam 5 mg/24 h. Durante los días posteriores se reduce paulatinamente el tratamiento hasta mantenerse finalmente el paciente libre de eventos arrítmicos sostenidos mediante bisoprolol 2,5 mg/24 h. Únicamente restan extrasístoles ventriculares polimorfas aisladas, pero no se titula más allá el tratamiento betabloqueante ante frecuencias de 40-50 lpm con la dosis mencionada.

Para el estudio etiológico de la tormenta arrítmica se realiza una RMC descrita en las pruebas complementarias hallando inicialmente una disfunción biventricular y alteraciones segmentarias de la contractilidad de ambos ventrículos que muestran gran reversión en una segunda RMC al cabo de 10 días, restando únicamente un ventrículo derecho con FEVD 41% con hipocinesia de pared libre medioventricular anterior.

Valorado conjuntamente por equipo de imagen cardiaca, arritmias y UCCA se considera que el caso es sugestivo de corresponder a una miocardiopatía arritmogénica del ventrículo derecho incipiente de debut en forma de tormenta arrítmica por TVMS con morfología de TSVD, área con más afectación por resonancia. El diagnóstico se mantiene como posible ante la presencia de únicamente dos criterios diagnósticos menores: afectación segmentaria de ventrículo derecho en un ventrículo derecho no dilatado y con FEVD 40-44% por RMC, y TVMS con morfología de TSVD y eje inferior.

Se considera que el paciente podría beneficiarse de la implantación de DAI en prevención secundaria, con seguimiento por la unidad de cardiopatías familiares y se cursa un estudio genético del paciente para proseguir en el estudio de la patología.

DIAGNÓSTICO

Posible miocardiopatía arritmogénica del ventrículo derecho incipiente de debut en forma de tormenta arrítmica por TVMS con morfología de TSVD.

DISCUSIÓN

La miocardiopatía arritmogénica del ventrículo derecho tiene su base fisiopatológica en una substitución fibroadiposa de un miocardio atrófico que afecta predominantemente al ventrículo derecho que fue descrita por primera vez en 1970[1].

La alteración genética se identifica en alrededor del 60% de los pacientes mostrando habitualmente un patrón de herencia autosómico dominante, aunque también puede ser autosómico recesivo[2]. Entre los genes implicados tenemos 5 genes que codifican por proteínas de los desmosomas (*PKP2*, *DSP*, *DSG2*, *DSC2* y *JUP*), entre otras (*TMEM43*, *DES*, *PLN*)[1].

La enfermedad presenta una prevalencia de 1:1000-1:5000 personas. Debuta especialmente entre los 20-40 años, haciéndolo de forma más precoz en pacientes que debutan con una fibrilación ventricular o muerte súbita (media de 23 años) mientras que más tardíamente en pacientes que debutan como TVMS (media de 36 años). Además, es más frecuente en hombres y en pacientes que practican actividad física intensa, ya que esta incrementa la progresión de la enfermedad y empeora el riesgo arrítmico[3].

El diagnóstico de esta entidad se basa en una serie de criterios diagnósticos mayores y menores. Los criterios se basan en alteraciones en las pruebas de imagen que conciernen especialmente al ventrículo derecho, alteraciones en el ECG, hallazgos en la anatomía patológica de una potencial biopsia endomiocárdica, la presencia de arritmias ventriculares, la presencia de mutaciones patogénicas o probablemente patogénicas y la presencia de antecedentes familiares[4].

En el ECG se hallan característicamente bajos voltajes, bloqueo de rama derecha atípico, retraso en la activación terminal del QRS en V1-3, onda épsilon al final del QRS (siendo criterio diagnóstico mayor, pero hallándose desgraciadamente en estadios avanzados de la enfermedad) y T invertidas en V1-3[2]. En cuanto a las pruebas de imagen, en la ecocardiografía y en la RMC se objetivan alteraciones segmentarias de la motilidad del ventrículo derecho que pueden ser dinámicas (incluyendo discinesias, acinesias, hipocinesias o asincronías) o estáticas (aneurismas o protusiones)[1]. Estas alteraciones se pueden asociar a un menor o mayor grado de disfunción y dilatación ventricular, que es el determinante de que estas alteraciones generen un criterio diagnóstico menor o mayor[2].

Con respecto al manejo de estos pacientes, se recomienda para prevenir el riesgo de arritmias ventriculares la restricción de la actividad física intensa, así como el uso de fármacos antiarrítmicos. Los fármacos de primera elección son los betabloqueantes. En caso de necesitar ulteriores tratamientos, se plantean la amiodarona y la flecainida como alternativa o adición. En caso de fracaso del tratamiento conservador se plantea la ablación por catéter del sustrato arrítmico endocárdico con disponibilidad de acceso al sustrato epicárdico, ya que normalmente se encuentra comprometido[2]. En última instancia, se plantea el trasplante cardiaco para casos refractarios, aunque habitualmente se reserva para los casos con disfunción ventricular grave[4].

Para la prevención de la muerte súbita, se recomienda el implante de un desfibrilador automático implantable en prevención secundaria en aquellos pacientes que ya hayan presentado una muerte súbita o una arritmia ventricular con inestabilidad hemodinámica. Por otro lado, se debe considerar también en prevención secundaria en pacientes que la hayan tolerado hemodinámicamente. En prevención primaria la decisión debe individualizarse teniendo en cuenta ciertos marcadores de riesgo como el síncope cardiogénico previo, los eventos ventriculares no sostenidos, una disfunción ventricular importante (FEVD <40% y FEVI <45%) o una TVMS inducible tras electroestimulación, entre muchos otros[2]. Además, actualmente se recomienda el uso de calculadoras de riesgo, especialmente la versión actualizada en 2019 de la Arrhythmogenic Right Ventricular Cardiomyopathies (ARVC) Risk Calculator, como una ayuda importante en esta decisión individualizada[5].

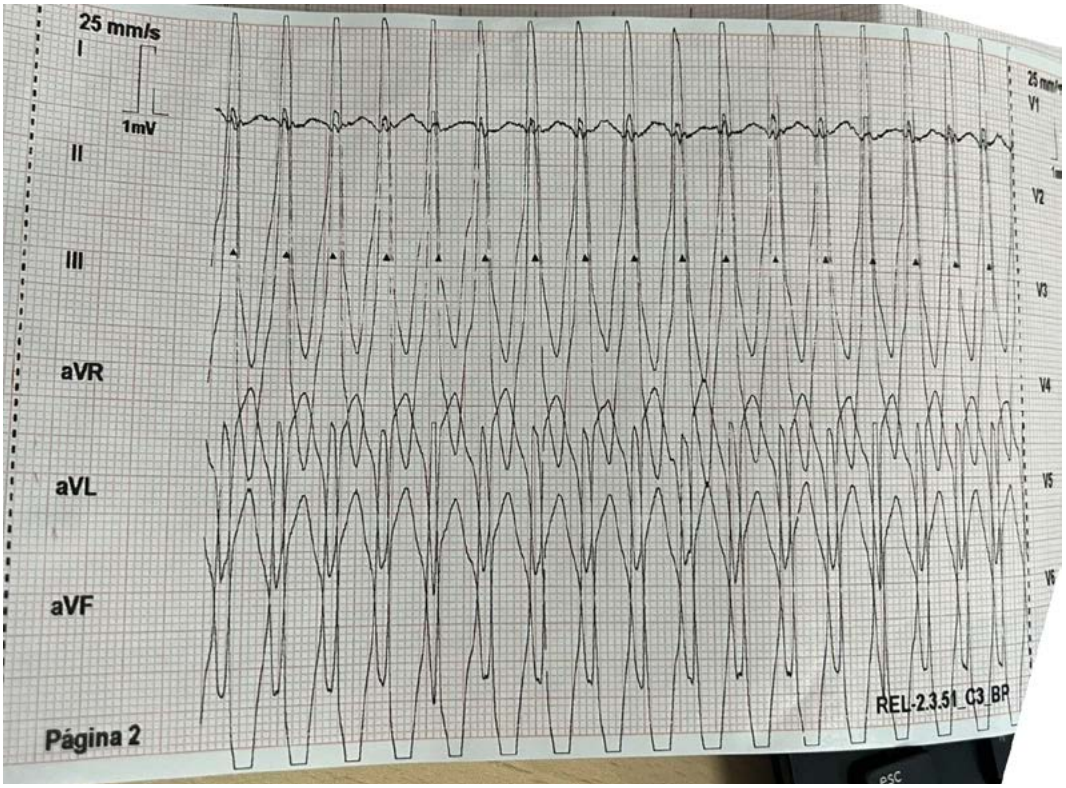

Imagen 1. Derivaciones de miembros del ECG inicial: taquicardia regular de QRS ancho a 215 lpm, eje inferior.

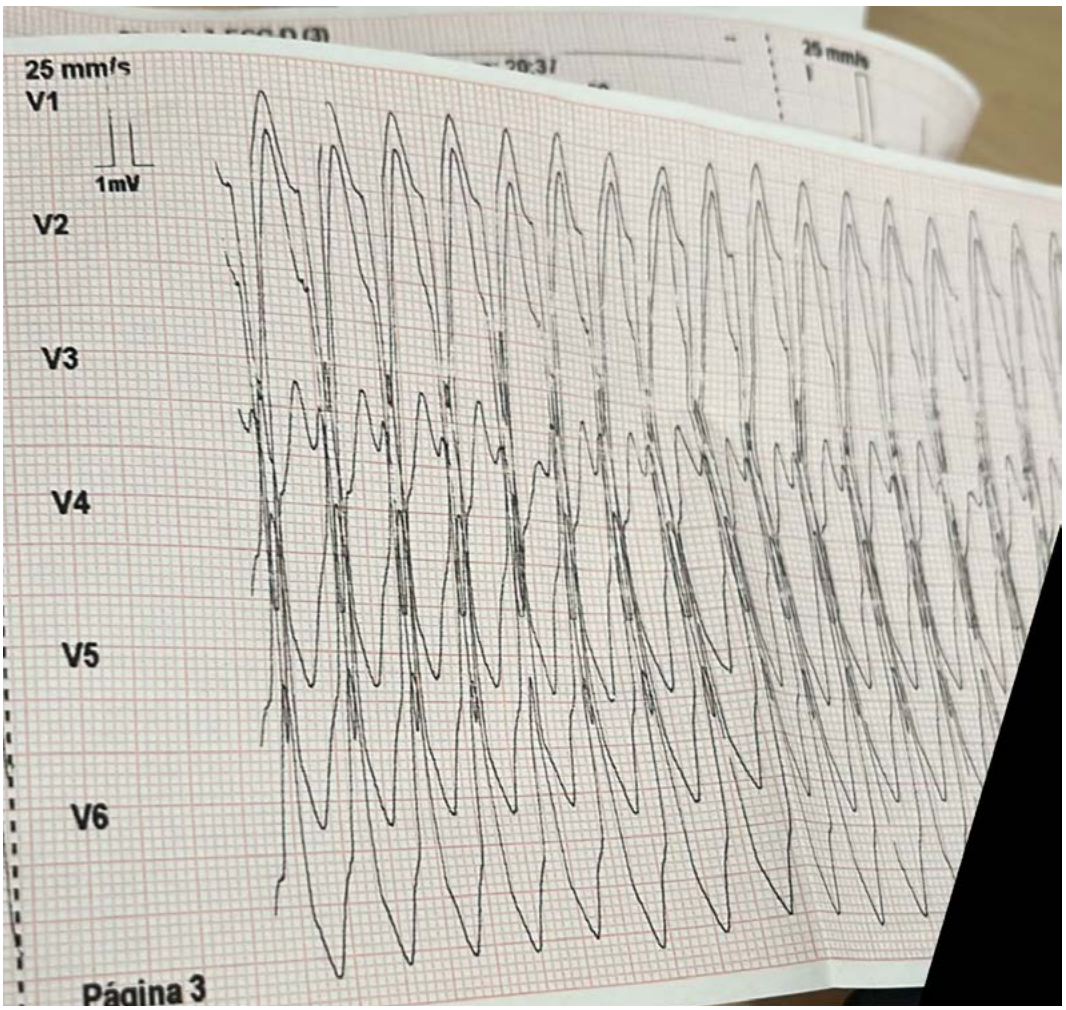

Imagen 2. Derivaciones precordiales del ECG inicial: taquicardia regular de QRS ancho a 215 lpm, morfología de bloqueo de rama izquierda con transición en V4.

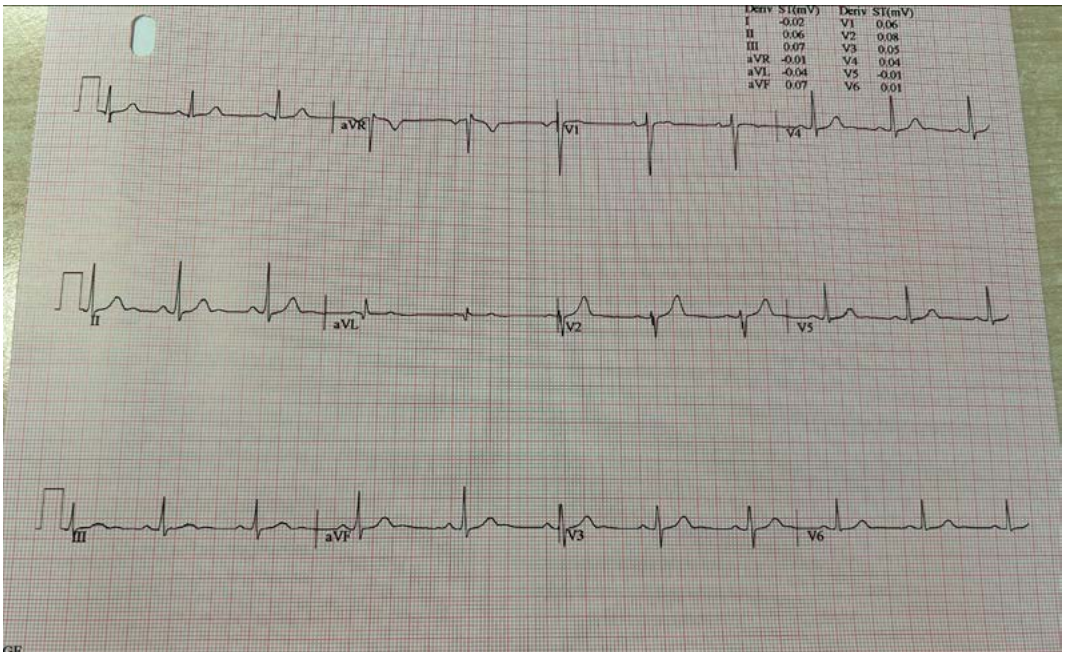

Imagen 3. ECG tras cardioversión: ritmo sinusal a 60 lpm, PR 160 ms, QRS estrecho 80 ms con eje 60º, ST nivelados, T positivas, QTc 400 ms dentro de los límites normales.

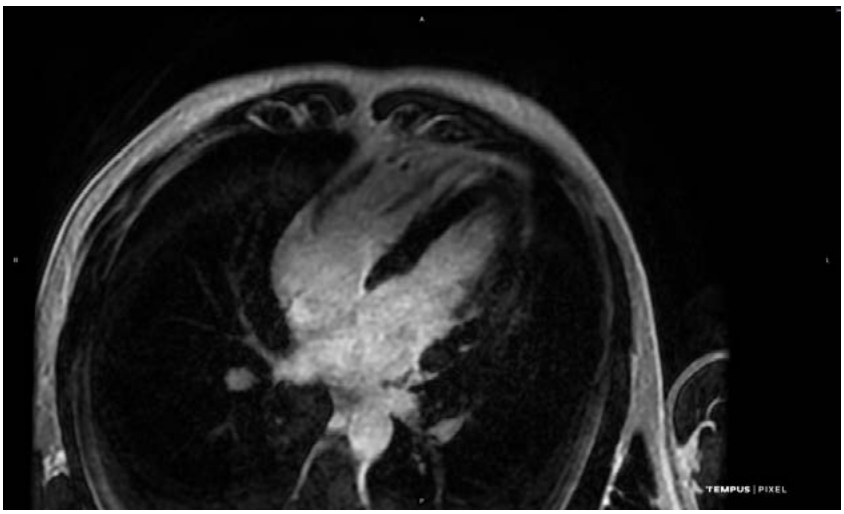

Imagen 4. RMC inicial en secuencia de realce tardío y visión 4 cámaras: ausencia de fibrosis miocárdica.

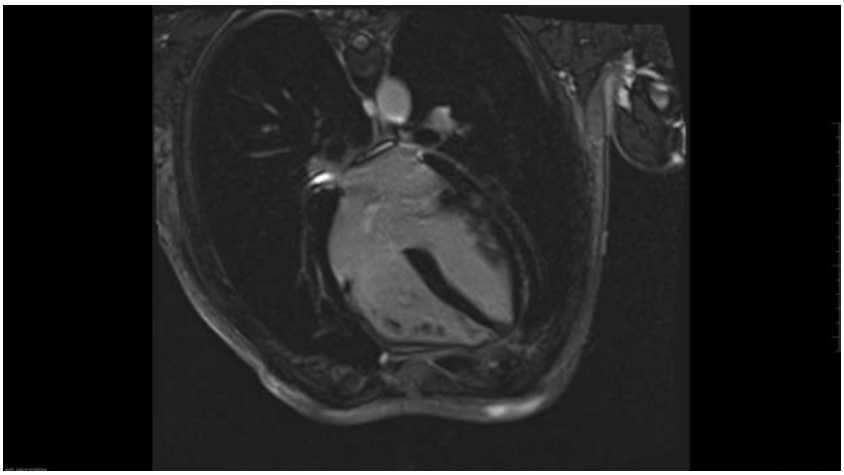

Imagen 5. RMC de seguimiento en secuencia de realce tardío y visión 4 cámaras: ausencia de fibrosis miocárdica.

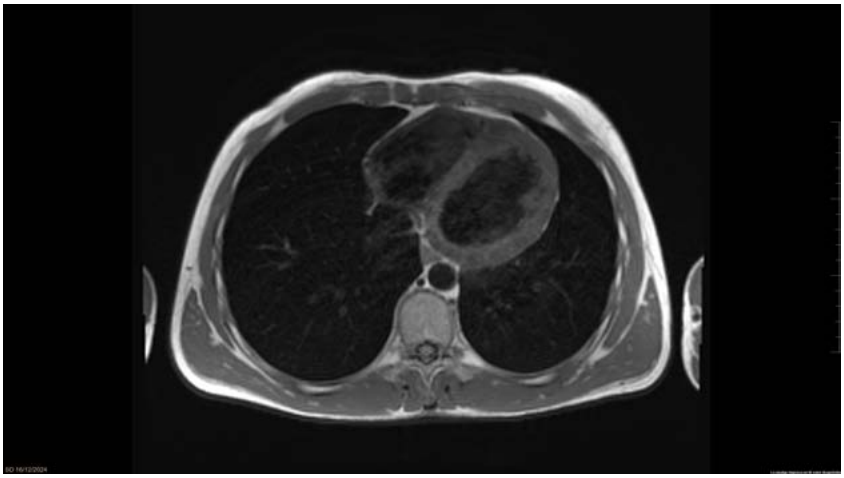

Imagen 6. RMC de seguimiento en secuencia T1: ausencia de infiltración grasa.

Vídeo 1.

RMC inicial en secuencia cine y visión 4 cámaras: ventrículo izquierdo con ligera hipertrofia septal y motilidad global en el límite inferior de la normalidad (FEVI 48%). Ventrículo derecho no dilatado con motilidad global ligeramente reducida (FEVD 41%) y donde se visualiza hipocinesia medioventricular anterior de la pared libre.

Vídeo 2.

RMC inicial en secuencia cine y visión 2 cámaras: se visualiza discinesia de la cara anterior basal.

Vídeo 3.

RMC inicial en secuencia cine y eje corto: se objetiva nuevamente hipocinesia medioventricular anterior de la pared libre.

Vídeo 4.

RMC de seguimiento en secuencia cine y visión 5 cámaras: normalización de función ventricular izquierda (FEVI 63%) y ausencia de segmentarismos. Ventrículo derecho con persistencia de motilidad global ligeramente reducida (FEVD 41%) y del segmentarismo lateral (hipocinesia de pared libre medioventricular anterior).

Bibliografía

1. Gandjbakhch E, Redheuil A, Pousset F, Charron P, Frank R. Clinical Diagnosis, Imaging, and Genetics of Arrhythmogenic Right Ventricular Cardiomyopathy/Dysplasia: JACC State-of-the-Art Review. *J Am Coll Cardiol*. 2018 Aug 14;72(7):784-804. doi: 10.1016/j.jacc.2018.05.065. PMID: 30092956.
2. Arbelo E, Protonotarios A, Gimeno JR, et al, ESC Scientific Document Group. 2023 ESC Guidelines for the management of cardiomyopathies. *Eur Heart J*. 2023 Oct 1;44(37):3503-3626. doi: 10.1093/eurheartj/ehad194. PMID: 37622657.
3. Zeppenfeld K, Tfelt-Hansen J, de Riva M, et al; ESC Scientific Document Group. 2022 ESC Guidelines for the management of patients with ventricular arrhythmias and the prevention of sudden cardiac death. Eur Heart J. 2022 Oct 21;43(40):3997-4126. doi: 10.1093/eurheartj/ehac262. PMID: 36017572.
4. Krahn AD, Wilde AAM, Calkins H, La Gerche A, Cadrin-Tourigny J, Roberts JD, Han HC. Arrhythmogenic Right Ventricular Cardiomyopathy. JACC Clin Electrophysiol. 2022 Apr;8(4):533-553. doi: 10.1016/j.jacep.2021.12.002. PMID: 35450611.
5. Cadrin-Tourigny J, Bosman LP, Nozza A, et al. A new prediction model for ventricular arrhythmias in arrhythmogenic right ventricular cardiomyopathy. *European Heart Journal*, Volume 43, Issue 32, 21 August 2022, Pages e1–e9,

Un trayecto peligroso

Rosana González Mesa, Cristina Helguera Amezua, Paula Bouzón Iglesias, Laura Pérez Bacigalupe, Helena Cigarrán Sexto, María Martín Fernández

INTRODUCCIÓN

Presentamos el caso de un paciente sin factores de riesgo cardiovascular que consulta por clínica de dolor torácico atípico. Acompáñanos a descubrir la enfermedad potencialmente mortal que esconde.

ANTECEDENTES, ENFERMEDAD ACTUAL Y EXPLORACIÓN FÍSICA

Antecedentes

Varón de 40 años, bombero de profesión y deportista, sin hábitos tóxicos.

Sin antecedentes familiares de interés.

- Enfermedades previas: sin metabolopatías conocidas. Enfermedad por reflujo gastroesofágico. Hernia de hiato. Síndrome de colon irritable. Hiperhidrosis
- Antecedentes quirúrgicos: amputación accidental de falange distal de 2º dedo de mano izquierda. Rotura de tendón de Aquiles izquierdo. Artroscopia de cadera derecha
- No toma medicación.

Enfermedad actual

El paciente refiere episodios de dolor torácico de dos meses de evolución. Lo describe como opresivo en ocasiones, otras veces punzante, y no lo relaciona con los esfuerzos. Ha sido valorado una vez en urgencias con sospecha de síndrome coronario agudo, pero tras horas de dolor con marcadores de daño miocárdico normales y sin alteraciones electrocardiográficas es interpretado como reflujo gastroesofágico. Sin embargo, ante la persistencia de la clínica, decide consultar en un centro privado, donde amplían los estudios.

Exploración física

- Constantes vitales: tensión arterial 142/85, frecuencia cardiaca 60 lpm, saturación de oxígeno basal 98%.
- Buen estado general, normocoloreado, normoperfundido.
- Auscultación cardiaca y pulmonar normal.
- Abdomen blando, depresible, sin masas ni megalias, no doloroso a la palpación.
- Miembros inferiores sin edemas.

PRUEBAS COMPLEMENTARIAS

- Electrocardiograma (imagen 1): ritmo sinusal a 60 lpm. PR, QRS y QTc en rango. Eje normal. Sin alteraciones en la repolarización.

- Analítica: todos los valores en rango de la normalidad, incluyendo marcadores de daño miocárdico y NT-proBNP.
- Ecocardiograma: ventrículo izquierdo de dimensiones normales, FEVI 68%, sin segmentarismos. Ventrículo derecho normal. Sin valvulopatías. No derrame pericárdico.
- Angio-TC de arterias coronarias (imágenes 2 y 3): tronco coronario izquierdo sin lesiones. Descendente anterior de buen calibre y desarrollo, recurrente, sin lesiones. Circunfleja dominante, sin lesiones. Coronaria derecha con origen independiente supracomisural en seno coronario izquierdo y trayecto interarterial. Su región más proximal presenta morfología ovoidea, con disminución de calibre del 40% con respecto a segmentos distales, ángulo de salida de 28º y ausencia de grasa epicárdica a su alrededor, todos estos hallazgos son sugestivos de intramuralidad. Sin lesiones ateroescleróticas. CAD-RADS 0
- Ergometría de isótopos (imágenes 4 y 5): tiempo de ejercicio 13:30 min. Se detiene por positividad eléctrica al alcanzar el 95% de FCMP. Adecuada taquicardización y respuesta tensional. Clínicamente negativo. Eléctricamente positivo con descenso horizontal de ST de V3 a V5 con descenso máximo de 3 mm en V4. EV aislados al máximo esfuerzo. Alcanza 17,30 METS. SPECT/TC de perfusión miocárdica: perfusión miocárdica normal.

EVOLUCIÓN CLÍNICA

Paciente joven y deportista, sin factores de riesgo, que consulta en un centro privado por dolor torácico de características atípicas para coronario. Se realizan ECG, analítica completa y ecocardiograma con resultados dentro de la normalidad. Dada la baja probabilidad pretest de cardiopatía isquémica, deciden completar los estudios con un angio-TC de arterias coronarias, con el hallazgo de una coronaria derecha anómala con anatomía de alto riesgo. El paciente es derivado a su hospital de referencia para ser valorado por cirugía cardiaca, quien solicita ampliar estudios con una ergometría de isótopos. La ergometría simple previa a la adquisición de imágenes fue positiva, sin embargo, el SPECT de perfusión miocárdica fue normal.

Finalmente, se presenta el caso en sesión médico-quirúrgica para determinar la mejor opción terapéutica. El paciente refiere dolor torácico de características no claramente anginosas, con perfusión miocárdica normal, por lo que existe la duda de si la clínica viene dada realmente por la anomalía coronaria. Sin embargo, presenta varios rasgos anatómicos de alto riesgo. Además, su profesión implica grandes esfuerzos físicos y el riesgo quirúrgico es bajo. Con todo ello y tras consensuar con el paciente, se decide reparación quirúrgica, quedando en lista de espera para la misma.

DIAGNÓSTICO

Arteria coronaria derecha anómala con origen en seno coronario izquierdo y anatomía de alto riesgo, sin isquemia inducible.

DISCUSIÓN

El origen anómalo de las arterias coronarias (OAAC) es una condición poco prevalente (0,2-0,5%) que se asocia a muerte súbita, sobre todo en jóvenes deportistas. El origen anómalo de la coronaria izquierda (OAACI) es menos frecuente que el de la coronaria derecha (OAACD), pero de peor pronóstico[1].

Estas variantes anatómicas pueden dar lugar a isquemia, manifestándose en forma de angina, dolor torácico atípico, arritmias ventriculares o muerte súbita[1].

La estratificación del riesgo se basa en la anatomía coronaria, la isquemia inducible, edad (<35 años) y el nivel de actividad deportiva. Para ello se emplean pruebas funcionales y la angiografía (siendo preferible la no invasiva frente a la invasiva). Los rasgos anatómicos de alto riesgo incluyen origen alto, estenosis ostial, orificio en forma de hendidura, despegue en ángulo agudo, trayecto intramural o interarterial e hipoplasia proximal de la arteria[2].

Las guías americanas recomiendan reparación quirúrgica con clase de recomendación I en pacientes sintomáticos o con evidencia de isquemia inducible; y con clase de recomendación IIa a aquellos con arritmias ventriculares u origen de la arteria coronaria izquierda del seno coronario derecho. Sin embargo, no hacen mención sobre cómo los rasgos anatómicos modifican la fuerza de la indicación[3].

Por otro lado, las guías europeas tienen en cuenta tanto la anatomía como la edad del paciente en sus recomendaciones. Incluyen como clase de recomendación I a aquellos pacientes sintomáticos con isquemia inducible, relegando una clase de recomendación IIa a aquellos asintomáticos con isquemia o con origen anómalo de coronaria izquierda y anatomía de alto riesgo. Consideran la reparación con clase de recomendación IIb en aquellos pacientes sintomáticos o menores de 35 años con OAACI, independientemente de la isquemia inducible o anatomía[2].

Resulta complejo tomar una decisión para cada caso particular con las actuales guías, por lo que los últimos artículos científicos abogan por una toma de decisiones compartida con el paciente tras realizar una valoración integral[1].

En cuanto a las técnicas quirúrgicas, existen varias opciones, siendo el *unroofing* una de las más utilizadas, que consiste en escindir el trayecto intramural. Para trayectos cortos, la reimplantación coronaria es más efectiva, y en casos de *ostium* estrecho, se puede realizar osteoplastia. La cirugía de *bypass* coronario es la técnica más sencilla, aunque se utiliza poco debido a la escasa evidencia y a los casos documentados de fracaso temprano del injerto. Existe escasa evidencia sobre las intervenciones coronarias percutáneas, por lo que se limitan a pacientes no candidatos a cirugía[1,4,5].

En conclusión, el OAAC es una condición poco frecuente pero asociada a muerte súbita, lo que la convierte en un diagnóstico diferencial importante en pacientes con dolor torácico. Las técnicas de imagen multimodal son clave para el diagnóstico y la estratificación del riesgo. La decisión sobre la reparación quirúrgica debe ser consensuada con el paciente, considerando los múltiples factores asociados a un mayor riesgo.

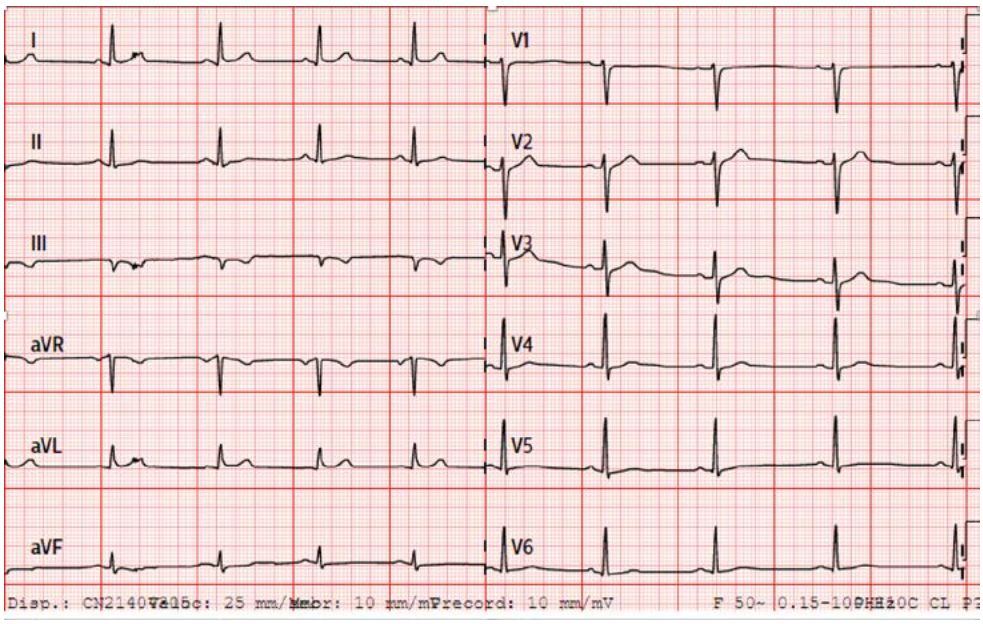

Imagen 1. ECG en ritmo sinusal a 60 lpm. PR, QRS y QTc en rango. Eje normal. Sin alteraciones en la repolarización.

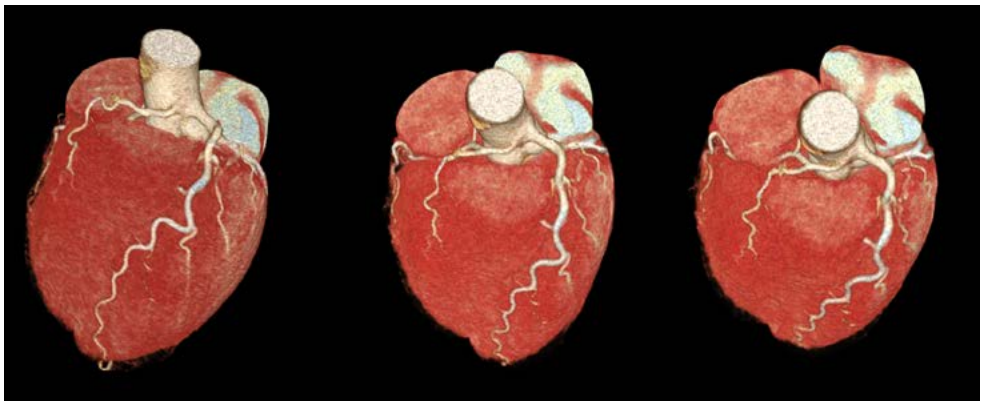

Imagen 2. Reconstrucción 3D de TC cardiaco, en el que se observa que la coronaria derecha tiene su origen en el seno coronario izquierdo.

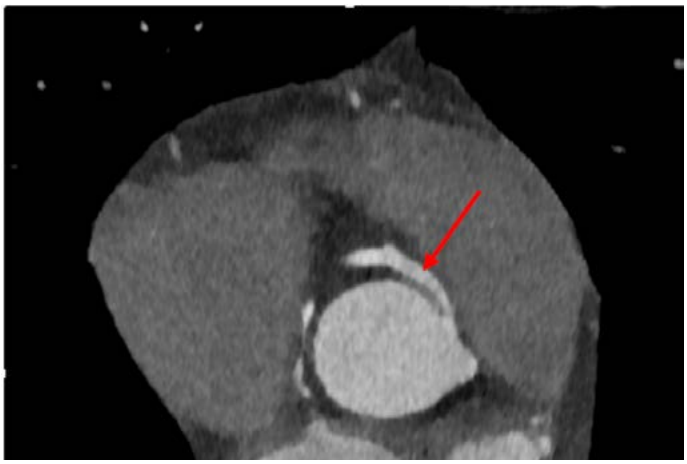

Imagen 3. Imagen de angio-TC cardiaco, corte transversal. Se observa que la coronaria derecha (flecha) sigue un trayecto interarterial, tiene un calibre proximal disminuido y un ángulo de salida de 28º.

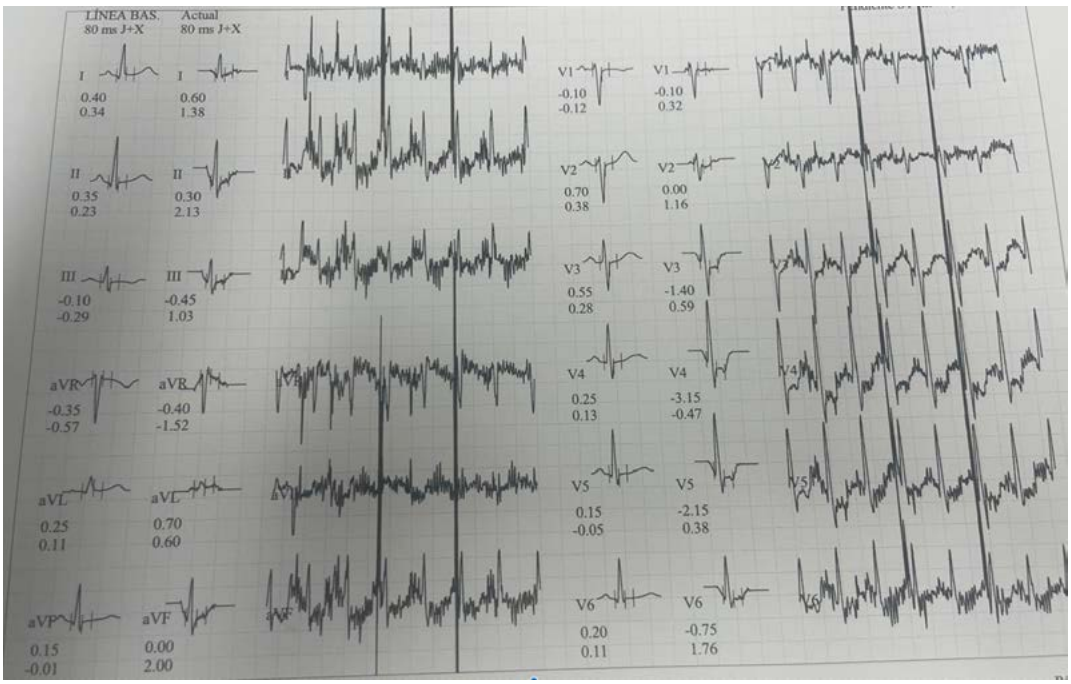

Imagen 4. ECG de esfuerzo: descenso horizontal de ST de V3 a V5 con descenso máximo de 3 mm en V4.

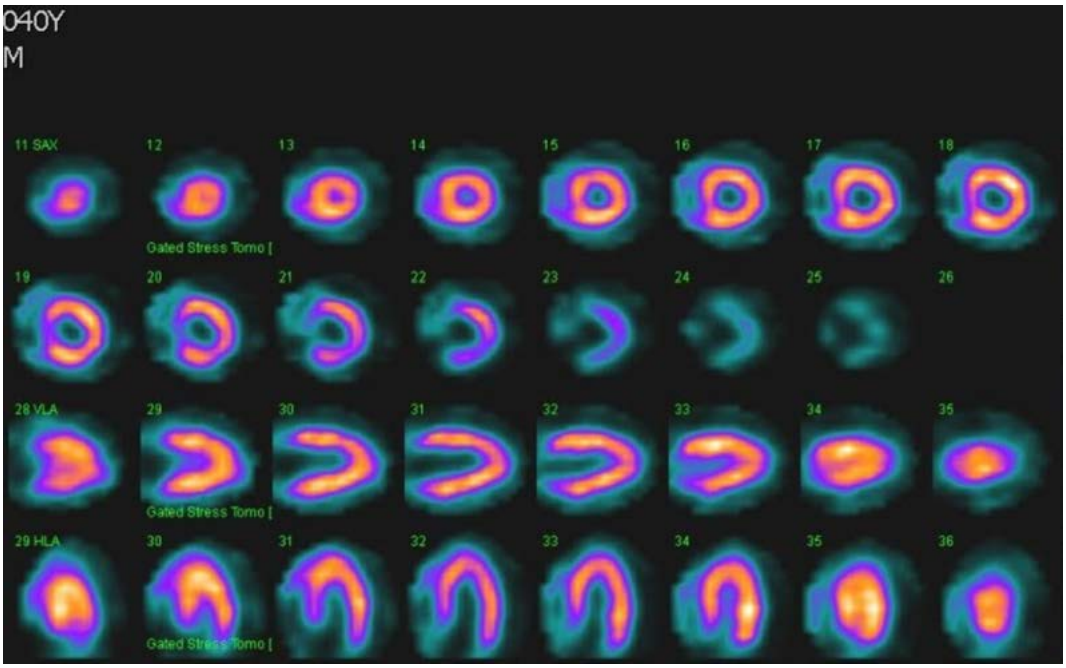

Imagen 5. SPECT de perfusión miocárdica tras esfuerzo normal.

Bibliografía

1. Gaudino M, Di Franco A, Arbustini E, et al. Management of Adults With Anomalous Aortic Origin of the Coronary Arteries: State-of-the-Art Review. *J Am Coll Cardiol*. 2023 Nov 21;82(21):2034-2053. doi: 10.1016/j.jacc.2023.08.012. Epub 2023 Oct 16. PMID: 37855757.
2. Baumgartner H, De Backer J, Babu-Narayan SV, Budts W, Chessa M, Diller GP, Lung B, Kluin J, Lang IM, Meijboom F, Moons P, Mulder BJM, Oechslin E, Roos-Hesselink JW, Schwerzmann M, Sondergaard L, Zeppenfeld K; ESC Scientific Document Group. 2020 ESC Guidelines for the management of adult congenital heart disease. *Eur Heart J*. 2021 Feb 11;42(6):563-645. doi: 10.1093/eurheartj/ehaa554. PMID: 32860028.
3. Stout KK, Daniels CJ, Aboulhosn JA, et al.2018 AHA/ACC guideline for the managementof adults with congenital heart disease: areport of the American College of Cardiology/American Heart Association Task Force onClinical Practice Guidelines. J Am Coll Cardiol.2019;73:e81–e192.
4. Mery CM, Beckerman Z. What is the Optimal Surgical Technique for Anomalous Aortic Origin of a Coronary Artery? Semin Thorac Cardiovasc Surg Pediatr Card Surg Annu. 2025;28:94-100. doi: 10.1053/j.pcsu.2025.02.006. Epub 2025 Feb 15. PMID: 40382131.
5. Gaudino M, Antoniades C, Benedetto U, et al. Mechanisms, consequences, and prevention ofcoronary graft failure. Circulation. 2017;136:1749–1764.

Cuando la disnea es solo la punta del iceberg

Alba Orellana Morote, Jara Gayán Ordás, Eva María Pueo Crespo, Tania Ramírez Martínez, Arnau Cabello Ramírez, Alba Bermúdez Jiménez, Mireia Martínez Rubió, Esther Papiol Morales

INTRODUCCIÓN

A continuación, se presenta el caso de una mujer de 54 años con un primer episodio de insuficiencia cardiaca. Durante el estudio ecográfico se objetiva un ventrículo dilatado y gravemente disfuncionante, por lo que comienza la búsqueda etiológica. La resonancia magnética cardiaca (RMC) nos dará finalmente la respuesta y nos ayudará a encajar todas las piezas del puzle.

ANTECEDENTES, ENFERMEDAD ACTUAL Y EXPLORACIÓN FÍSICA

- Mujer de 54 años, sin alergias medicamentosas conocidas.
- Independiente para las actividades básicas de la vida diaria. Ausencia de deterioro cognitivo.
- Hábitos tóxicos: fumadora de 1 paquete al día hasta la semana previa al ingreso.
- Sin factores de riesgo cardiovascular conocidos.
- Colitis en contexto de toma de AINE.
- Hipotiroidismo subclínico.
- Menopausia sintomática en tratamiento con hormonoterapia.
- Sin historia cardiológica previa.
- Sin antecedentes familiares de cardiopatía o muerte súbita.

PRUEBAS COMPLEMENTARIAS

- Electrocardiograma (ECG) (imagen 1): ritmo sinusal a 80 lpm, PR normal, QRS estrecho con eje a –60º, onda Q en cara inferior con mala progresión de R en precordiales (QS V1-4) y onda T negativa lateral.
- Radiografía de tórax (imagen 2): silueta cardiopericárdica aumentada de tamaño con leves signos de redistribución vascular y líneas B de Kerley, sin condensaciones parenquimatosas ni pinzamiento de senos costofrénicos.
- Analítica sanguínea: hemograma: leucocitos 9610, Hb 14,5 g/dl, plaquetas 218.000. Bioquímica: glucosa 89 mg/dl, urea 44 mg/dl, creatinina 0,95 mg/dl, filtrado glomerular 68 ml/min, PCR 3,7 mg/l, Na 137,0 mmol/l, K 4,15 mmol/l, Ca 9,21 mg/dl, troponina I ultrasensible 25,9 pg/ml, dímero D 294 ng/ml, NT-proBNP 5932 pg/ml. Gasometría: lactato 0,9 mmol/L, bicarbonato 25,4 mmol/l.
- Ecocardiografía transtorácica (vídeos 1, 2, 3, 4): ventrículo izquierdo (VI) dilatado, no hipertrofiado, globuloso. Función sistólica muy gravemente reducida (FE 15%) por hipocontractilidad global. Gran trombo apical. Disfunción diastólica por mala relajación. Insuficiencia mitral ligera mixta, de predominio funcional. Insuficiencia aórtica ligera sobre válvula bicúspide. Ventrículo derecho (VD) no dilatado, gravemente hipocontráctil. Cálculos hemodinámicos: VE 20 ml, GC 1,7 l/min, IC 1,16 l/min/m^2.
- Coronariografía (vídeos 5 y 6): dominancia derecha. Arterias coronarias sin lesiones angiográficamente significativas.

- RMC (imágenes 3-6; vídeo 7): VI gravemente dilatado, con disfunción sistólica grave por hipocinesia global y discinesia de los segmentos apicales. Trombo apical. VD no dilatado, con disfunción sistólica moderada-grave por hipocontractilidad global y discinesia anterior e inferior basal, así como en región de tracto de salida del ventrículo derecho. Fibrosis lineal intramiocárdica septal basal y subepicárdica inferior basal del VI. Fibrosis difusa de la pared anterior de VD y parcheada de la pared inferior. Hallazgos compatibles con miocardiopatía arritmogénica biventricular.

EVOLUCIÓN CLÍNICA

Mujer de 54 años, que consulta a urgencias por clínica de disnea progresiva asociada a episodios de disnea paroxística nocturna de unas tres semanas de evolución. Inicialmente orientado como infección respiratoria, tratada con broncodilatadores, corticoides y antibioterapia sin mejoría. En pruebas complementarias iniciales destaca onda Q en cara inferior y mala progresión de onda R en precordiales (QS V1-V4) con onda T negativa lateral en el ECG, aumento de la silueta cardiaca y signos de redistribución vascular en la radiografía de tórax, NT-proBNP elevado y en ecoscopia realizada en box de urgencias donde se objetiva función sistólica gravemente reducida por hipocontractilidad global.

Ingresa en cardiología para iniciar estudio de disfunción ventricular y titulación de tratamiento neurohormonal. Se realiza *screening* microbiológico y autoinmune para miocardiopatías que resulta negativo, así como determinación de marcadores de daño miocárdico (TnI us) que persisten en meseta con niveles en torno a 25 pg/ml (valores normales 2-17). Se solicita ecocardiografía transtorácica que muestra VI dilatado y globuloso, con disfunción muy grave (15%) por hipocinesia global, válvula aórtica bicúspide con apertura normal e insuficiencia ligera, insuficiencia mitral ligera funcional y disfunción sistólica de VD; además destaca índice cardiaco muy reducido (1,1 l/min/m^2).

Se amplía el estudio con coronariografía con ausencia de lesiones coronarias angiográficamente significativas. Se orienta como miocardiopatía dilatada no isquémica, y se decide extraer test genético, que resulta positivo para una variante de significado incierto en *PSEN2* (Val139Met).

Durante el ingreso, la paciente presenta evolución correcta alcanzando la euvolemia. Se inicia cuádruple terapia neurohormonal, con limitación a la titulación por tendencia a la hipotensión. Por disfunción ventricular grave, se administra un ciclo lento de levosimendán, bien tolerado. Dada la presencia de trombo intraventricular a nivel apical también se inicia anticoagulación con acenocumarol.

Por otro lado, en la telemetría se registra extrasistolia ventricular de alta densidad con eje inferior y morfología de bloqueo de rama derecha de haz de His, así como varias rachas de taquicardia ventricular monomorfa no sostenidas, a unos 180-200 lpm y de máximo 5 segundos de duración, con buena tolerancia clínica y hemodinámica. Se presenta el caso en sesión clínica de casos clínicos complejos para valorar implante de desfibrilador automático implantable como prevención primaria frente a implante de chaleco desfibrilador (LifeVest) de forma temporal hasta revaloración tras inicio de tratamiento neurohormonal. Se realiza RMC durante el ingreso, para una mejor filiación de la miocardiopatía y valorar la presencia de fibrosis de reemplazo.

En la RMC se observa disfunción biventricular grave con discinesias y presencia de fibrosis intramiocárdica septal basal y subepicárdica inferior basal en el VI y fibrosis difusa de la pared anterior y parcheada de la pared inferior del VD; todo ello sugestivo de miocardiopatía arritmogénica biventricular. Dados los hallazgos, se decide implantar DAI VVI en prevención primaria de muerte súbita.

Tras 24 horas, encontrándose la paciente clínicamente asintomática y sin signos congestivos, se decide alta a domicilio con controles posteriores por la unidad de insuficiencia cardiaca.

DIAGNÓSTICO

- Insuficiencia cardiaca de debut en paciente con miocardiopatía arritmogénica biventricular de reciente diagnóstico.
- Implante de DAI VVI en prevención primaria.

DISCUSIÓN

La miocardiopatía arritmogénica (MCA) es una enfermedad cardiaca hereditaria, con prevalencia aproximada de 1:5000, caracterizada por la sustitución del tejido miocárdico por tejido fibroadiposo. Esta transformación aumenta el riesgo de arritmias ventriculares y de muerte súbita, especialmente en pacientes jóvenes y atletas de alto rendimiento[1,2].

La herencia de la MCA es mayormente autosómica dominante, con expresión fenotípica variable y penetrancia incompleta, aunque existen formas recesivas asociadas a síndromes, como el de Naxos y el de Carvajal-Huerta. Fisiopatológicamente, la enfermedad se debe a mutaciones en los genes de las proteínas de los desmosomas, estructuras responsables de la adhesión intercelular. Estos defectos alteran la cohesión entre miocitos, facilitando su muerte y la consiguiente sustitución por tejido fibroadiposo[3]. Las principales proteínas desmosómicas alteradas son la placoglobina (PKG), desmoplaquina (DSP), desmogleína-2 (DSG-2), desmocolina-2 (DSC2) y placofilina-2 (PKP2). La PKG es crucial al regular la vía Wnt/β-catenin, que activa genes implicados en la transdiferenciación de cardiomiocitos en fibroblastos y adipocitos[4].

El avance en las técnicas de secuenciación genética ha permitido identificar los genes implicados en la transcripción de estas proteínas, así como variantes probablemente patogénicas en otros genes no desmosómicos (*TMEM43*, *LMNA A/C*, *TTN*, *TGF-β*, *PLN*, *α-CTN*, *LDB3*) y en genes de la N-cadherina (*CDH2*)[5,6].

La lesión característica de la MCA se inicia en el epicardio y avanza hacia el endocardio, produciendo adelgazamiento parietal y zonas aneurismáticas, principalmente en el "triángulo de la displasia", delimitado por el tracto de entrada, el ápex y el tracto de salida del VD. En etapas avanzadas, puede presentarse dilatación biventricular con múltiples aneurismas en las paredes libres[2].

El diagnóstico de la MCA se fundamenta en una serie de criterios que han evolucionado desde los propuestos en 1994 por la International Task Force. Los actuales criterios de Padua (2020), incorporan hallazgos en formas que afectan al VI y destaca la utilidad del realce tardío de gadolinio en la resonancia magnética cardiaca (RTG-RMC)[7]. Dichos criterios se agrupan en diversas categorías:

1. Anomalías morfofuncionales del ventrículo: evaluadas mediante RMC, ecocardiografía o angiografía, se determinan dilatación o disfunción segmentaria/global del ventrículo (derecho, izquierdo o ambos), según su magnitud y localización.
2. Anomalías miocárdicas estructurales: incluyen evidencia de fibrosis, grasa o reemplazo fibroadiposo en la pared ventricular, según los hallazgos en RTG-RMC o biopsia endomiocárdica.
3. Alteraciones electrocardiográficas: se consideran alteraciones en la despolarización y repolarización, tales como ondas T negativas, ondas épsilon y QRS prolongado.
4. Arritmias ventriculares: se analizan tanto extrasístoles como taquicardias ventriculares, valorando la morfología del QRS y la complejidad de la arritmia.
5. Historia familiar y hallazgos genéticos: la presencia de casos confirmados de MCA o muerte súbita, junto con mutaciones patógenas en genes desmosómicos, constituye un criterio diagnóstico mayor.

En nuestro caso, se realizó el diagnóstico de MCA considerando las anomalías morfofuncionales descritas en la ecocardiografía y en la RMC, los cambios electrocardiográficos y las arritmias ventriculares desarrolladas durante el ingreso.

El manejo de la MCA se orienta a controlar los síntomas, evitar la progresión y prevenir complicaciones. Los betabloqueantes son la primera línea de tratamiento antiarrítmico y, en casos refractarios, se recurre a fármacos como amiodarona o flecainida. Si se desarrollan síntomas de insuficiencia cardiaca, es necesario el inicio de tratamiento neurohormonal.

La estratificación del riesgo de muerte súbita es esencial. En prevención secundaria, se recomienda el implante de un desfibrilador automático implantable tras episodios de muerte súbita o arritmias sostenidas. En prevención primaria, se ha identificado que factores como el sexo masculino, la disfunción del VD y la presencia de arritmias ventriculares (sostenidas o no) aumentan el riesgo, lo que ha llevado al desarrollo de escalas de riesgo individual. No obstante, la decisión de implantar un DAI en prevención primaria debe tomarse de forma multidisciplinaria y en consenso con el paciente[8,9].

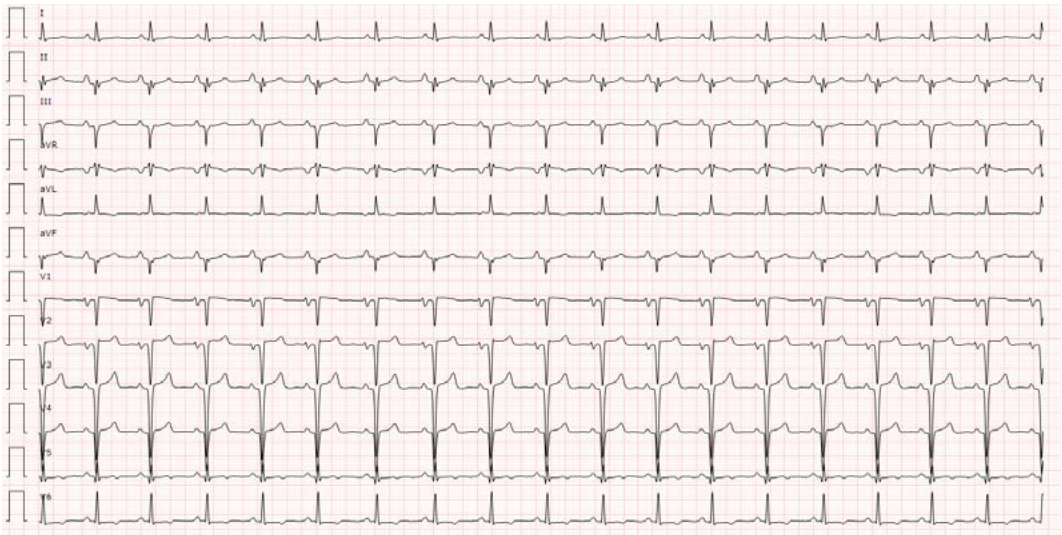

Imagen 1. Electrocardiograma: ritmo sinusal a 80 lpm, PR normal, qRS estrecho con eje a –60º, onda Q en cara inferior con mala progresión de R en precordiales (QS V1-4) y ST aplanado y onda T negativa lateral.

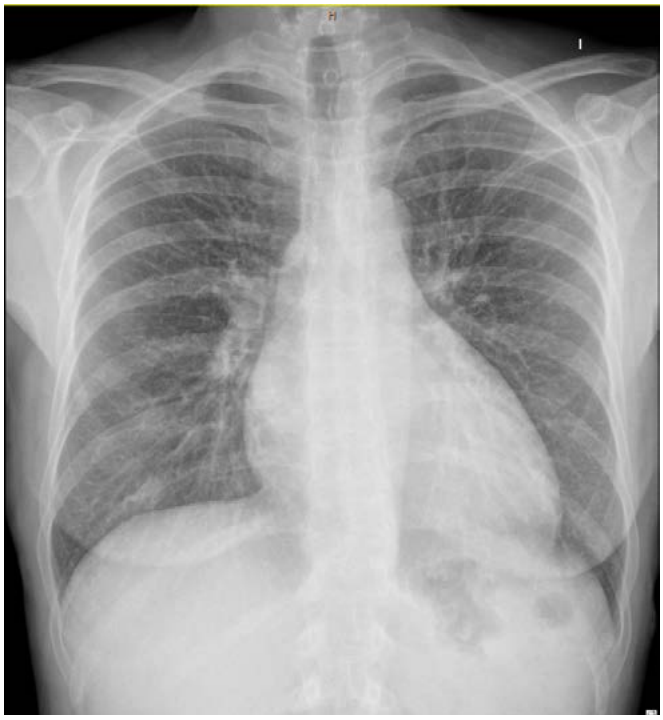

Imagen 2. Radiografía de tórax: silueta cardiopericárdica aumentada de tamaño con leves signos de redistribución vascular y líneas B de Kerley, sin condensaciones parenquimatosas ni pinzamiento de senos costofrénicos.

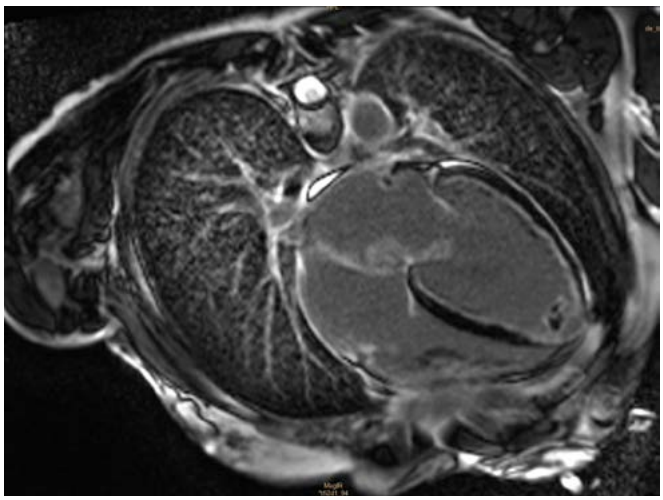

Imagen 3. RMC: secuencia de realce tardío a los 10 min. de la administración de contraste i.v. Eje apical 4 cámaras. Se observa adelgazamiento apical de VI y trombo apical. Se observa también fibrosis lateral de VD.

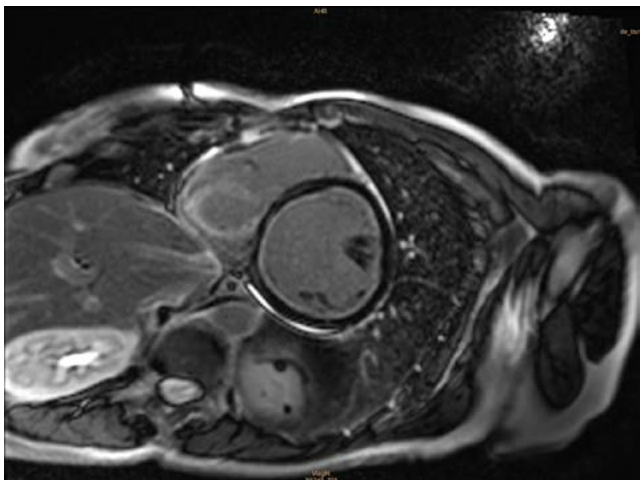

Imagen 4. RMC: secuencia de realce tardío a los 10 min. de la administración de contraste i.v. Eje corto basal. Se observa fibrosis lineal intramiocárdica septal basal e inferior basal del VI.

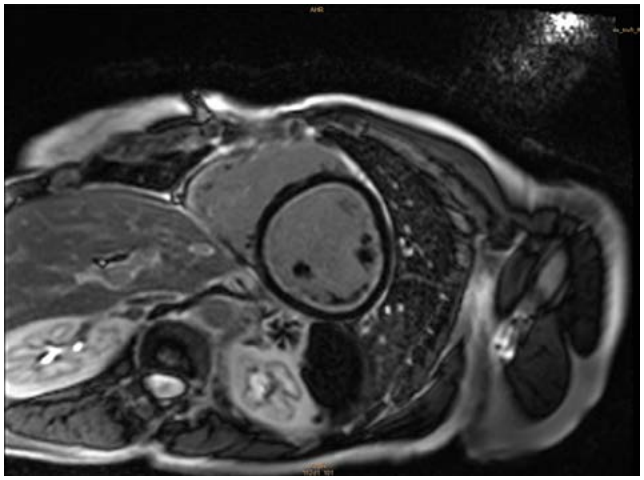

Imagen 5. RMC: secuencia de realce tardío a los 10 min. de la administración de contraste i.v. Eje corto a nivel medio. Se observa fibrosis de la pared anterior y parcheada de la pared inferior de VD.

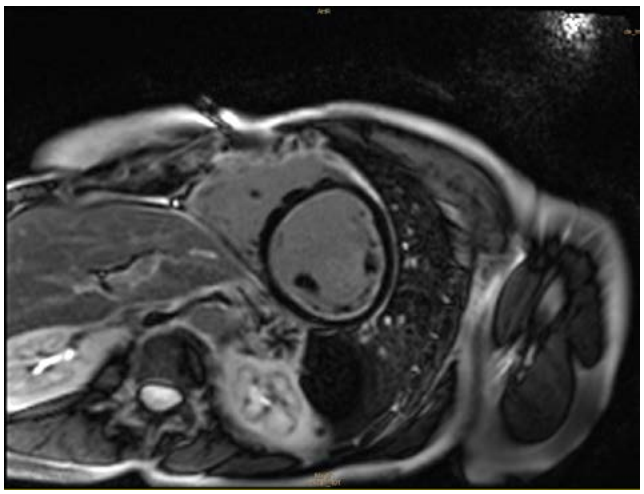

Imagen 6. RMC: secuencia de realce tardío a los 10 min. de la administración de contraste i.v. Eje corto a nivel medio un corte más distal a la imagen previa. Se observa fibrosis difusa de la pared anterior de VD.

Vídeo 1.

Ecocardiografía transtorácica: eje paraesternal largo. Se observa un VI dilatado, no hipertrofiado, con función sistólica gravemente reducida por hipocontractilidad global. Válvula mitral con velos esclerosados. Válvula aórtica con velos engrosados, con insuficiencia ligera.

Vídeo 2.

Ecocardiografía transtorácica: eje paraesternal corto. Se observa una válvula aórtica bicúspide por fusión de los velos coronáricos derecho e izquierdo, con presencia de rafe fibrosado a las 14 horas. En el Doppler color se objetiva *jet* de insuficiencia aórtica central ligera.

Vídeo 3.

Ecocardiografía transtorácica: planos apicales. VI gravemente dilatado, con disfunción sistólica grave por hipocontractilidad global. Presencia de trombo protruyente en ápex de VI. VD no dilatado, pero gravemente hipocontráctil.

Vídeo 4.

Ecocardiografía transtorácica: plano subcostal. Se visualiza el trombo en ápex de VI.

Vídeo 5.

Coronariografía: dominancia derecha. Arterias coronarias sin lesiones angiográficamente significativas.

Vídeo 6.

Coronariografía: dominancia derecha. Arterias coronarias sin lesiones angiográficamente significativas.

Vídeo 7.

RMC: secuencia de cine en eje corto de base a ápex: VI gravemente dilatado, con disfunción sistólica grave por hipocinesia global y discinesia de los segmentos apicales. Trombo apical del VI. VD no dilatado, con disfunción sistólica moderada-grave por hipocontractilidad global y discinesia anterior e inferior basal, así como de región de tracto de salida del ventrículo derecho.

Bibliografía

1. Varrenti M, Preda A, Frontera A, Baroni M, Gigli L, Vargiu S, Colombo G, Carbonaro M, Paolucci M, Giordano F, Guarracini F, Mazzone P. Arrhythmogenic Cardiomyopathy: Definition, Classification and Arrhythmic Risk Stratification. *J Clin Med*. 2024 Jan 14;13(2):456. doi: 10.3390/jcm13020456. PMID: 38256590; PMCID: PMC10816644.
2. Corrado D, Basso C, Judge DP. Arrhythmogenic Cardiomyopathy. *Circ Res*. 2017 Sep 15;121(7):784-802. doi: 10.1161/CIRCRESAHA.117.309345. PMID: 28912183.
3. Morlanes Gracia P, Ripoll-Vera T. Miocardiopatía Arritmogénica. *Revista CONAREC*. 2021; 36(159):88-96.
4. Garcia-Gras E, Lombardi R, Giocondo MJ, Willerson JT, Schneider MD, Khoury DS, Marian AJ. Suppression of canonical Wnt/beta-catenin signaling by nuclear plakoglobin recapitulates phenotype of arrhythmogenic right ventricular cardiomyopathy. J Clin Invest. 2006 Jul;116(7):2012-21. doi: 10.1172/JCI27751. PMID: 16823493; PMCID: PMC1483165.
5. Hariharan V, Asimaki A, Michaelson JE, et al. Arrhythmogenic right ventricular cardiomyopathy mutations alter shear response without changes in cell-cell adhesion. Cardiovasc Res 2014;104(2):280-9.
6. Mayosi BM, Fish M, Shaboodien G, et al. Identification of Cadherin 2 (CDH2) Mutations in Arrhythmogenic Right Ventricular Cardiomyopathy. Circ Cardiovasc Genet. 2017 Apr;10(2):e001605. doi: 10.1161/CIRCGENETICS.116.001605. PMID: 28280076.
7. Graziano F, Zorzi A, Cipriani A, et al. The 2020 "Padua Criteria" for Diagnosis and Phenotype Characterization of Arrhythmogenic Cardiomyopathy in Clinical Practice. *Journal of Clinical Medicine* [Internet]. 2022 Jan 5;11(1):279.
8. Arbelo E, Protonotarios A, Gimeno JR, et al. ESC Scientific Document Group. 2023 ESC Guidelines for the management of cardiomyopathies. Eur Heart J. 2023 Oct 1;44(37):3503-3626. doi: 10.1093/eurheartj/ehad194. PMID: 37622657.
9. Bosman LP, Sammani A, James CA, et al. Predicting arrhythmic risk in arrhythmogenic right ventricular cardiomyopathy: a systematic review and meta-analysis. *Heart Rhythm* 2018;15:1097–1107.

Infarto agudo con elevación del ST aterotrombótico sin implante de *stent*: ¿cómo es posible?

Carmen Labarta Bello, Gonzalo Acedo Romay, Miguel Ángel Martín Arena, Alejandro Lara García, Lucía Canales Muñoz, Cristina Contreras Lorenzo, Ariana Gonzálvez García

INTRODUCCIÓN

Se presenta el caso de un varón joven, deportista, exfumador en su juventud como único factor de riesgo cardiovascular que debuta con dolor torácico opresivo y elevación del segmento ST en derivaciones inferiores. En el cateterismo emergente presenta oclusión aterotrombótica de la arteria coronaria derecha, aunque finalmente el paciente se va de alta con doble antiagregación, pero sin implante de *stent*. ¿Cómo es posible?

ANTECEDENTES, ENFERMEDAD ACTUAL Y EXPLORACIÓN FÍSICA

Hábito tabáquico inactivo (abandono hace 11 años). Sin otros antecedentes de interés. No toma ningún tratamiento habitual.

Varón de 44 años que mientras practicaba deporte (*kick boxing* en el gimnasio) a las 18.30 horas comienza con dolor opresivo centrotorácico, irradiado a brazo y con cortejo vegetativo acompañante, así como disnea. Niega angina o clínica de insuficiencia cardiaca los días previos. A la valoración por el SAMUR evidencian elevación del ST inferior, por lo que activan Código IAM.

Constantes: tensión arterial 167/79 mmHg, frecuencia cardiaca 72 lpm, saturación de oxígeno basal 96%. Buen estado general. Auscultación pulmonar rítmica y sin soplos. Murmullo vesicular conservado sin ruidos sobreañadidos. Miembros inferiores sin edemas ni signos de trombosis venosa profunda.

PRUEBAS COMPLEMENTARIAS

- Analítica de ingreso: Hb 14,4 g/dl, plaquetas 238.000/µl, leucocitos 9510/µl, INR 1,2, fibrinógeno 365 mg/dl, glucemia 103 mg/dl, creatinina 0,9 mg/dl, filtrado >90 ml/min, urea 40 mg/dl, Na+ 140 mmol/l, K+ 3,6 mmol/l, Cl- 107 mmol/l, troponina I (hs-TnI) 9299,7 ng/l --> 2º troponina 18026,1 ng/l, NT-proBNP 59 pg/ml, PCR 6,2 mg/l.
- Analítica diferida: HbA1C 5,1%, colesterol total 184 mg/dl, HDL 35 mg/dl, no HDL 149 mg/dl, LDL 129 mg/dl, TG 99 mg/dl, lipoproteína (a) 58 mg/dl (-50), apolipoproteína B 90 (-100), ASAT 123 UI/l, ALAT 42 UI/l, GGT 15 UI/l, FAlc 65 UI/l, BRT 2,19 mg/dl, BRD 0,63 mg/dl, BRI 1,56 mg/dl, CPK 848 UI/l, hierro 76 µg/dl, ferritina 155 ng/ml, transferrina 201 mg/dl, IST 27%, CTTH 283 µg/dl, TSH 1,51 µUI/ml.
- Radiografía de tórax (imagen 1): índice cardiotorácico normal. Sin alteraciones en el parénquima pulmonar. Senos costofrénicos libres.

- Electrocardiograma de llegada: ritmo sinusal a 70 lpm, PR normal, QRS estrecho, elevación del segmento ST con onda T negativa en cara inferior, descenso especular en I y aVL.
- Ecocardiograma transtorácico: ventrículo izquierdo no dilatado, no hipertrófico, con función sistólica global y segmentaria conservada. FEVI bp 61%. Patrón de llenado mitral normal. Ventrículo derecho de tamaño y función normal. Aurículas de tamaño normal. No se detecta insuficiencia tricúspide que permita estimar la presión sistólica pulmonar. No presenta datos ecocardiográficos indirectos de hipertensión pulmonar significativa. Insuficiencia mitral ligera. Válvula aórtica bicúspide sin datos de estenosis ni insuficiencia significativa. Aorta ascendente en límites altos de la normalidad (Diám. Ao asc index: 1,93 mm/m^2). Vena cava inferior de tamaño normal. No derrame pericárdico.
- Coronariografía emergente: salida independiente de descendente anterior (DA) y circunfleja (Cx). DA, de buen calibre y desarrollo, sin lesiones significativas. Cx, de buen calibre y desarrollo, sin lesiones significativas. Coronaria derecha (CD), dominante y ectásica, con imagen trombótica en segmento distal y embolización distal a rama posterolateral y ramo interventricular posterior. Intervencionismo coronario percutáneo (ICP) primaria: se sonda *ostium* de CD con catéter guía AR2 6F (inicialmente con JR4, pero escaso soporte para avance de tromboaspirador) y se avanza una guía Sion a vaso distal. Se administra tirofibán y se realiza tromboaspiración con catéter Hunter en varias ocasiones hacia ramas IVP y PL distal obteniendo trombo macroscópico. Angiográficamente se objetiva reducción del trombo en segmento distal y mejoría del flujo de las ramas IVP y PL. Se realiza imagen intracoronaria (OCT) que muestra restos trombóticos en segmento distal, sin poder visualizar imagen de placa rota o erosión, con resto del vaso sano, decidiéndose por tanto finalizar el procedimiento. Se recomienda mantener con triple terapia durante 5-7 días y repetir coronariografía. Conclusiones: lesión trombótica de CD distal con embolización distal a PL e IVP. ICP primaria: tirofibán + tromboaspiración, con persistencia de trombo.
- Coronariografía en 2º tiempo: se sonda *ostium* de CD con catéter JR4.0. Se avanza guía Sion Blue hasta CD distal. Se realiza OCT que muestra erosión a nivel de CD media, con algo de trombo residual, pero con buena área. Se decide tratamiento médico. Conclusiones: erosión CD media. Tratamiento conservador.

EVOLUCIÓN CLÍNICA

Se lleva a cabo cateterismo emergente que objetiva lesión trombótica de CD distal con embolización distal a PL e IVP. Se realiza tromboaspiración recuperando flujo TIMI III, pero con persistencia de trombo por lo no se implanta *stent*, se inicia triple terapia con anticoagulación (enoxaparina a dosis terapéutica) y doble antiagregación (ácido acetilsalicílico y prasugrel). Se realiza nueva coronariografía tras 7 días que no muestra estenosis significativas por lo que se completa con OCT que confirma buena área luminal y erosión sobre placa con estenosis ligera en CD media. Se realiza ecocardiograma reglado que muestra FEVI normal sin alteraciones segmentarias. Dada la bueno evolución clínica se procede a alta hospitalaria.

DIAGNÓSTICO

Infarto agudo de miocardio con elevación del ST (IAMCEST) inferior KI. Oclusión subtotal trombótica de coronaria derecha y embolización distal a posterolateral e IVP, tratada con tromboaspiración y antitrombóticos. Erosión sobre estenosis ligera CD media-distal, sin implante *stent*. Flujo TIMI-III.

DISCUSIÓN

El IAMCEST se presenta por la oclusión trombótica aguda de una arteria coronaria epicárdica. El trombo se genera sobre un sustrato que es la placa de ateroma, que requiere una inestabilización previa.

Anatomopatológicamente se han identificado fundamentalmente dos mecanismos de disrupción de la placa de ateroma: rotura y erosión. En la rotura se expone el *core* necrótico tras una disrupción clara de la cápsula fibrótica mientras que en la erosión solo se produce una denudación del endotelio. La erosión de la placa es una entidad clínica predecible distinta de la rotura de la placa en pacientes con IAMCEST y aunque falta evidencia sobre el manejo óptimo, debe tenerse en cuenta a la hora de revascularizar la lesión culpable. Además, la erosión de placa se presenta en pacientes más jóvenes, en especial en mujeres premenopáusicas de distinto perfil en cuanto a su riesgo cardiovascular.

La erosión y rotura de placa se evidencian como entidades distintas, con una manifestación común en el IAMCEST, pero con características clínicas, anatomopatológicas y fisiopatológicas diferenciales.

Concretamente en el caso expuesto, se decidió no tratar la lesión con *stent* farmacoactivo dado el buen resultado angiográfico tras 5 días de triple terapia y puesto que la erosión coronaria no comprometía la luz del vaso. El estudio más a fondo de estas diferencias puede permitirnos realizar un tratamiento más personalizado y con una posible mayor eficacia, especialmente en este perfil de paciente joven, evitando las complicaciones a largo plazo relacionadas con el *stent*.

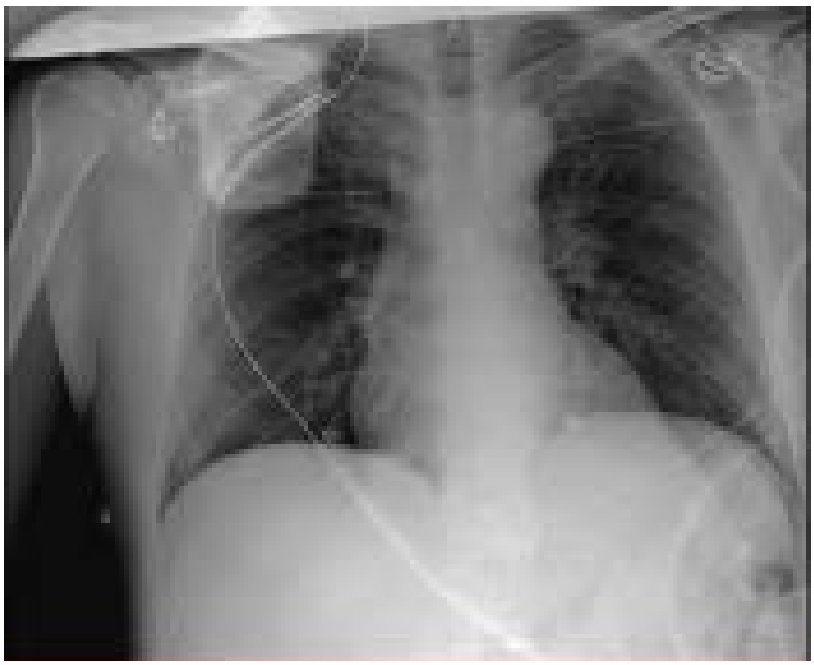

Imagen 1. Radiografía de tórax.

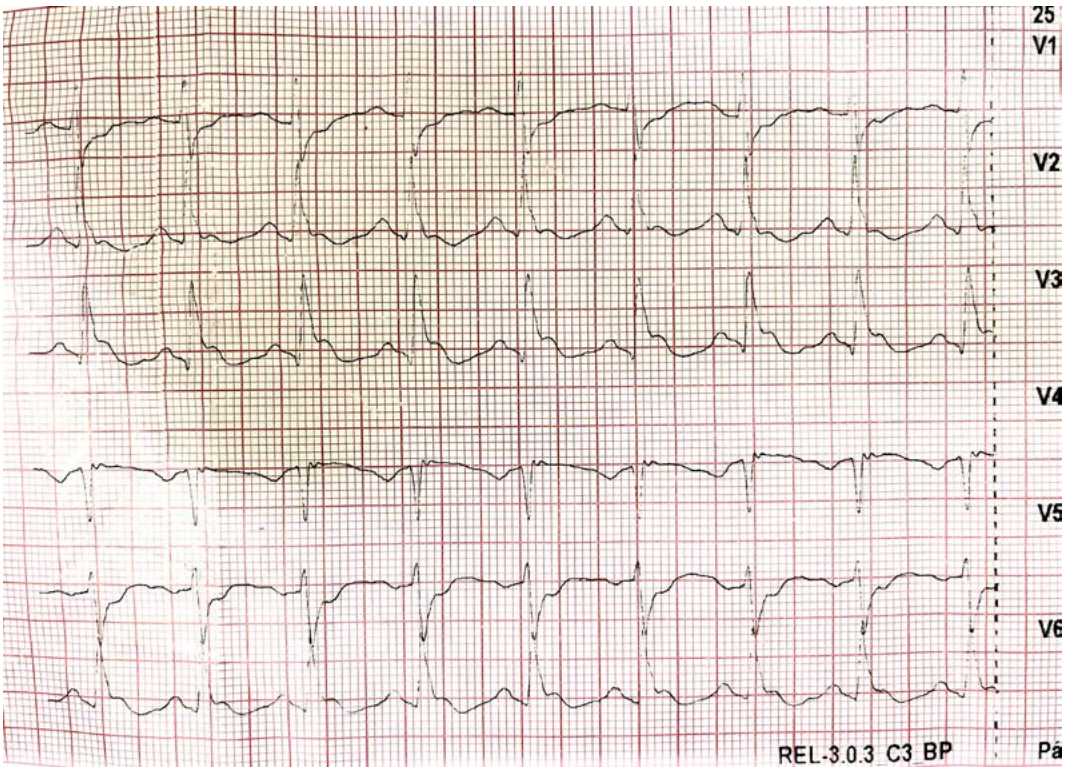

Imagen 2. ECG con dolor torácico y elevación del segmento ST en cara inferior con descenso especular en cara lateral alta.

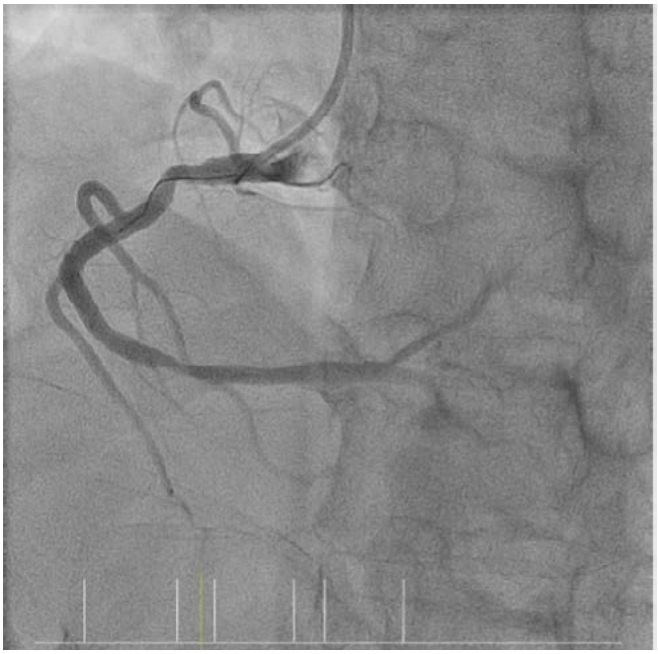

Imagen 3. Angiografía tras administración de tirofibán, tromboaspiración con catéter Hunter y extracción de trombo macroscópico. Mejoría flujo coronario con TIMI III.

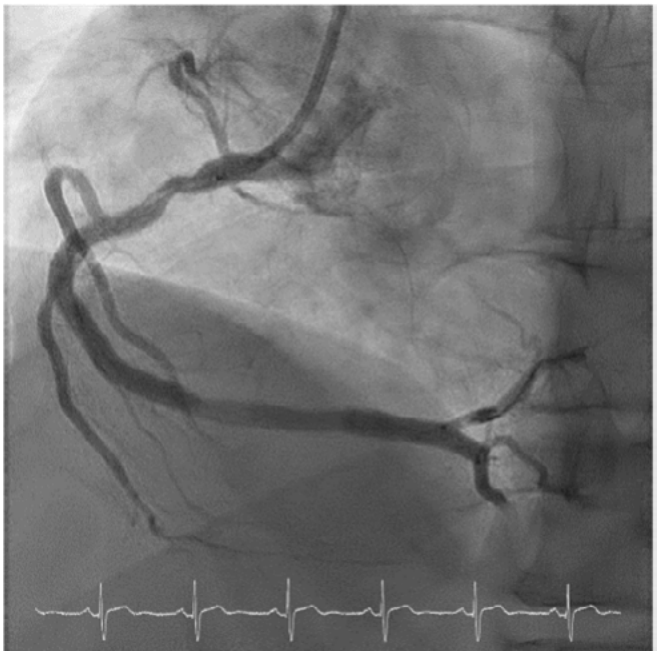

Imagen 4. Angiografía de arteria coronaria derecha en segundo cateterismo. Lesión residual en coronaria derecha sin compromiso del flujo coronario, no significativa.

Imagen 5. Cateterismo emergente. Lesión trombótica en arteria coronaria derecha segmento distal parcialmente recanalizada, con embolización distal a IVP y PL.

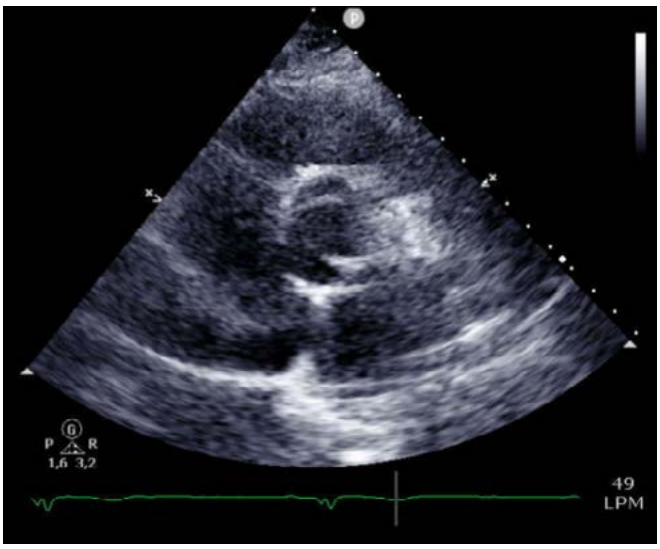

Imagen 6. Ecocardiograma paraesternal eje corto grandes vasos. Válvula bicúspide.

Vídeo 1.

Ecocardiograma reglado al alta. FEVI normal.

Vídeo 2.

Imagen intracoronaria con OCT tras tromboaspiración en primer cateterismo. Restos trombóticos en segmento distal, sin poder visualizar imagen de placa rota o erosión en ese momento. Se finaliza el procedimiento y se inicia doble antiagregación y anticoagulación.

Vídeo 3.

Imagen intracoronaria con OCT en segundo cateterismo. Erosión coronaria en segmento distal con mínimo trombo residual y buen área luminal.

Bibliografía

Dai J, Xing L, Jia H, et al. In vivo predictors of plaque erosion in patients with ST-segment elevation myocardial infarction: a clinical, angiographical, and intravascular optical coherence tomography study. *Eur Heart J*. 2018 Jun 7;39(22):2077-2085. doi: 10.1093/eurheartj/ehy101. PMID: 29547992.

Una pericarditis que esconde algo, con la hipófisis y el riñón como invitados

Francesc Altadill Balsells, Daniel García Sance, David López González, Claudia Taroncher Domingo, Enric Calvera Martínez, Mireia Padilla López

INTRODUCCIÓN

El uso de inmunoterapia y en especial de los inhibidores de punto de control inmunitario (ICI) ha revolucionado el tratamiento de varios tumores. Presentamos el caso de un paciente en tratamiento con nivolumab, por un melanoma metastásico, con efectos secundarios inmunomediados a nivel cardiaco en forma de miopericarditis y afectación hipofisaria y renal.

ANTECEDENTES, ENFERMEDAD ACTUAL Y EXPLORACIÓN FÍSICA

Antecedentes

Hombre de 58 años sin alergias medicamentosas conocidas ni hábitos tóxicos. Antecedentes de:

- Hipertensión arterial en tratamiento médico.
- Melanoma interescapular izquierdo BRAFF mutado V600E, con Breslow de 8 mm. Exéresis inicial con biopsia selectiva del ganglio centinela positiva. Progresión a nivel interescapular subcutánea única (M1a, estadio IV) con captación axilar bilateral y PAAF sugestiva de enfermedad. PET-TAC con enfermedad estable. Se inician tres ciclos con ipilimumab y nivolumab y exéresis de la lesión escapular izquierda con vaciamiento axilar bilateral. Ausencia de respuesta con lecho tumoral viable. Posterior inicio de tratamiento neoadyuvante con nivolumab.

Tratamiento habitual: valsartán 160 mg/24 h, budesonida 200 mcg/24 h inhalada, nivolumab i.v. cada 2 semanas.

Enfermedad actual

Hombre de 58 años con inicio hace un mes de tratamiento neoadyuvante por melanoma con nivolumab. Acude a urgencias por presentar desde hace cinco días clínica de mal estado general, astenia y cefalea. Clínica compatible con viriasis respiratoria la semana anterior. Presenta dolor torácico opresivo localizado en hemitórax izquierdo que aumenta con la respiración y los cambios posturales. Se encuentra bastante diaforético con febrícula, tensión arterial 95/60 mmHg y frecuencia cardiaca de 100 lpm. El electrocardiograma inicial muestra un bloqueo de rama derecha de haz de His (BRDHH), ya conocido, con una elevación cóncava difusa del segmento ST y descenso del PR en derivaciones inferiores. Analítica con troponina ultrasensible T de 50 ng/l (en meseta), NT-proBNP de 361 ng/l y proteína C reactiva de 409 mg/dl. Ecoscopia en urgencias con ligero derrame pericárdico. Se orienta como miopericarditis de probable etiología vírica, aunque a plantear etiología inmunomediada por nivolumab. Se inicia tratamiento con AINE y colchicina.

Exploración física

- Constantes: febrícula 37,2 ºC, tensión arterial 95/60 mmHg, frecuencia cardiaca 100 lpm saturación de oxígeno 98% al aire.
- General: diaforético. Normocoloreado y normohidratado. Glasgow 15.
- Auscultación cardiaca: tonos cardiacos rítmicos con roce pericárdico.
- Auscultación respiratoria: murmullo vesicular sin ruidos sobreañadidos.
- Leve reflujo hepatoyugular.

PRUEBAS COMPLEMENTARIAS

- Electrocardiograma (imagen 1): ritmo sinusal a 101 lpm, descenso del PR en derivaciones inferiores, BRDHH con elevación del ST cóncava y difusa en todas las derivaciones sin descenso especular.
- Analítica sanguínea: sodio 131 mmol/l, potasio 5,47 mmol/l, urea 11,2 mmol/l, creatinina 1,89 mg/dl, filtrado glomerular 36,93 ml/min/1,73 (previo de 80), proteína C reactiva 409,8 mg/dl, troponina ultrasensible T 51 ng/l en meseta (valor de corte 14 ng/l), NT-proBNP 361 ng/l, hemoglobina 159 g/l, leucocitos 11.60x10E9/l, neutrófilos 8.57x10E9/l.
- Gasometría venosa: pH 7.348, pCO2 48.3, pO2 22.8, lactato 2.2.
- Ecocardiograma transtorácico durante el ingreso (imagen 2 y vídeos 1-3): ventrículo izquierdo no dilatado con moderada hipertrofia parietal. Movimiento septal con rebote protodiastólico y discreta rectificación inspiratoria que sugiere interdependencia ventricular. FEVI conservada sin segmentarismos. Sin valvulopatías significativas. Ventrículo derecho no dilatado normofuncionante. No se registran signos de aumento de resistencias pulmonares. Derrame pericárdico moderado de predominio anterior (1,4 cm anterior y posterior 0,4). Vena cava inferior dilatada con colapso parcial. Presencia de variación respiratoria del flujo transmitral del 25%.
- Resonancia magnética cardiaca (imágenes 3 y 4): ligero engrosamiento pericárdico difuso con edema asociado, más importante focalmente a nivel de la pared anterolateral del ventrículo izquierdo, hallazgos congruentes con pericarditis aguda. Sin evidencia edema o fibrosis miocárdica que sugieran compromiso miocárdico. Función sistólica biventricular conservada.
- Ecocardiograma transtorácico al alta (vídeo 4 y 5): no se evidencia derrame pericárdico. Sin variación del flujo transmitral. No se observan datos de fisiología constrictiva.

EVOLUCIÓN CLÍNICA

Tras ingresar presenta empeoramiento clínico con mayor hipotensión y diaforesis. Destaca la presencia de ingurgitación yugular y signo de Kussmaul, por lo que se repite la ecocardiografía que muestra aumento del derrame pericárdico hasta moderado de predominio anterior con signos indirectos de fisiología constrictiva y datos de interdependencia ventricular. Presenta nuevo aumento de la PCR con fracaso renal agudo AKI II, junto con hiponatremia e hipopotasemia, sugestivo de insuficiencia suprarrenal. Los niveles de cortisol y ACTH resultan disminuidos por lo que se diagnostica de insuficiencia suprarrenal central. Resto de hormonas hipofisarias en rango y exploración neurológica normal.

Ante la sospecha clínica de que todo el cuadro sea inmunomediado por el tratamiento con nivolumab (insuficiencia suprarrenal central por posible hipofisitis, miopericarditis aguda con signos de fisiología constrictiva y fracaso renal agudo por posible nefritis intersticial) se consensua con los equipos de oncología y endocrinología añadir tratamiento con prednisona 1 mg/kg/día.

Finalmente, el paciente mejora clínica y analíticamente con mejoría de la función renal y de la insuficiencia suprarrenal. Ecocardiografía al alta con resolución del derrame pericárdico sin signos de constricción. Se interrumpe por el momento el tratamiento con nivolumab.

DIAGNÓSTICO

- Miopericarditis de probable etiología inmunomediada.
- Insuficiencia suprarrenal central por hipofisitis de probable etiología inmunomediada.
- Fracaso renal agudo AKI II de probable etiología inmunomediada frente a prerrenal.
- Melanoma metastásico en tratamiento neoadyuvante con nivolumab.

DISCUSIÓN

Una propiedad fundamental de muchos tumores es su capacidad de evadir el sistema inmune de los pacientes. La inmunoterapia es un tratamiento que mejora la capacidad del sistema inmune en destruir las células cancerosas. Los inhibidores del punto de control inmunitario (ICI) son de los tratamientos más usados en inmunoterapia, tratándose de anticuerpos monoclonales que bloquean los puntos de control inmunitarios que regulan la respuesta inmune, como por ejemplo el CTLA-4 (ipilimumab, tremelimumab), PD-1 (nivolumab, pembrolizumab) o PD-L1 (atezolizumab, avelumab).

Aunque se desconoce la fisiopatología, los ICI pueden desencadenar la activación de células T contra tejidos no cancerígenos, produciendo efectos adversos inmunomediados en múltiples órganos. Si bien pueden afectar a cualquier nivel, los efectos adversos más frecuentes se producen a nivel gastrointestinal, de las glándulas endocrinas, la piel y el hígado. Estos efectos pueden ser potencialmente muy graves, produciendo a nivel cardiovascular miocarditis, pericarditis, disfunción ventricular, arritmias e infarto; resultando muchas veces en la discontinuación del tratamiento oncológico. Los efectos adversos inmunomediados suelen verse al poco de iniciar el tratamiento (primeras semanas o pocos meses). A nivel cardiovascular la presentación más frecuente es la miocarditis, con una mortalidad bastante elevada, hasta el 50% en algunas series. El uso de terapia combinada con ICI (por ejemplo, ipilimumab y nivolumab) aumenta el riesgo de toxicidad cardiovascular, así como el antecedente de enfermedad cardiovascular previa. Es muy importante la evaluación cardiovascular previo a iniciar el tratamiento, siendo más completa en los pacientes de alto riesgo.

La valoración multidisciplinar con los equipos de cardiología y oncología es vital en estos pacientes para decidir el manejo y sobre todo decidir la interrupción o no del tratamiento oncológico, con lo que ello implica.

El manejo de las complicaciones cardiovasculares, sobre todo de la pericarditis y miocarditis por ICI, requiere del uso de corticoesteroides a dosis altas. En este tipo de pacientes con afectación cardiaca es importante estar atento a otros signos tanto en la exploración física como analíticos que puedan sugerir afectación inmunomediada en otros órganos. La hipofisitis autoinmunitaria en pacientes bajo tratamiento con ICI debe sospecharse en casos de clínica de cefalea, fatiga, náuseas, vómitos, mareos, debilidad, y síntomas gastrointestinales como dolor abdominal. Además, los cambios visuales, aunque menos comunes, también pueden ser un indicio. La hipofisitis es más frecuente con el uso de inhibidores de CTLA-4, como ipilimumab, y puede presentarse en combinación con inhibidores de PD-1. El diagnóstico debe incluir análisis de sangre para evaluar las hormonas hipofisarias y una resonancia magnética cerebral para descartar otras lesiones pituitarias.

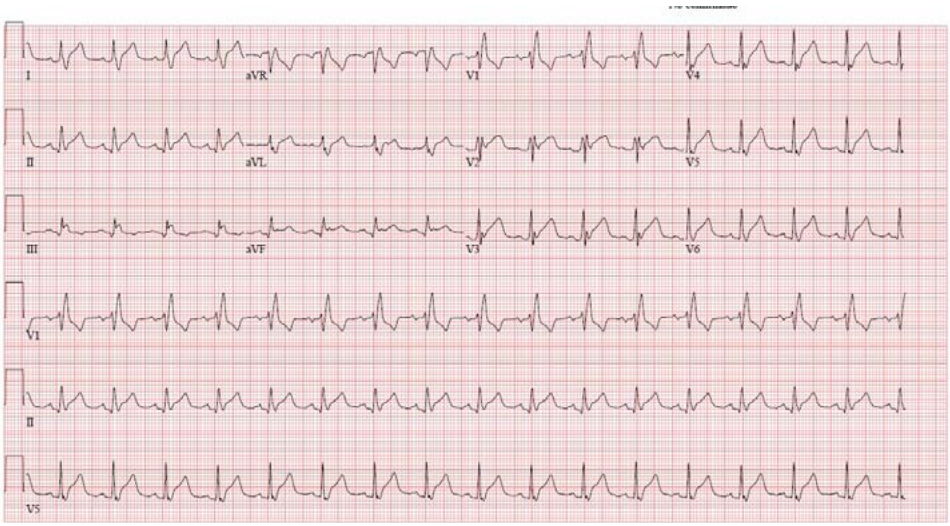

Imagen 1. Electrocardiograma inicial.

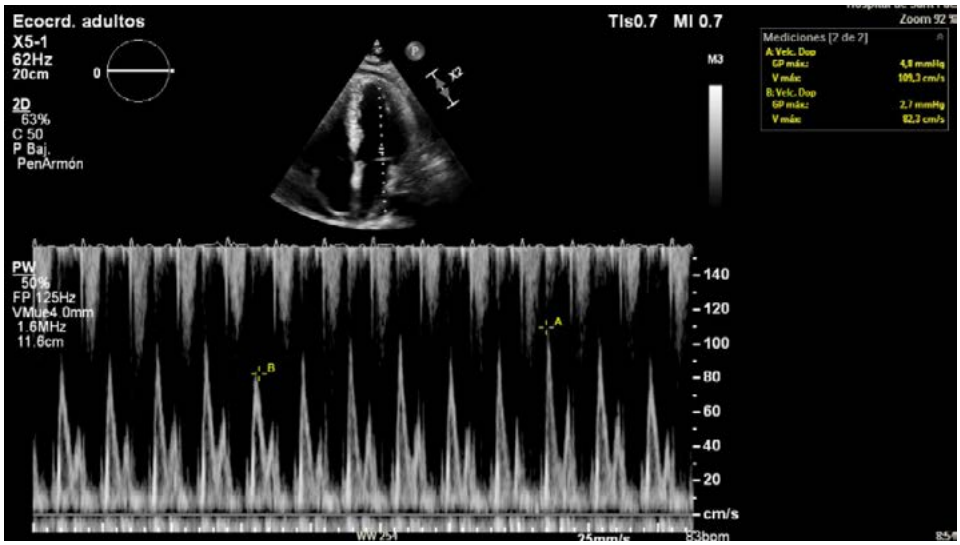

Imagen 2. Variación respiratoria del flujo transmitral.

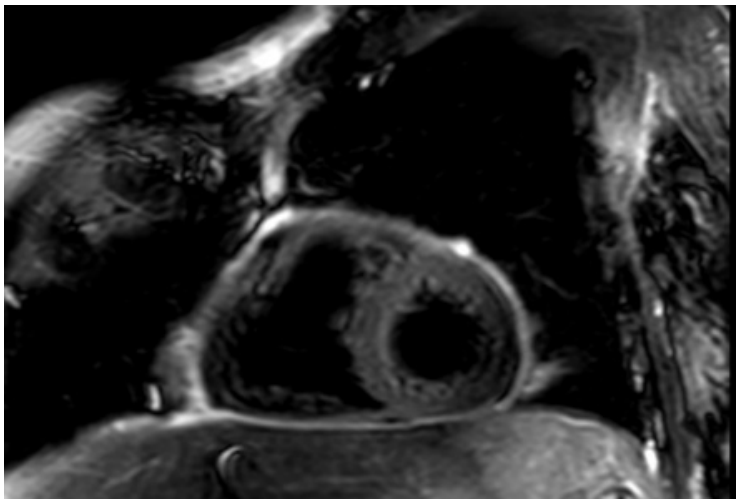

Imagen 3. Resonancia magnética cardiaca con secuencia T2 stir con edema y engrosamiento pericárdico.

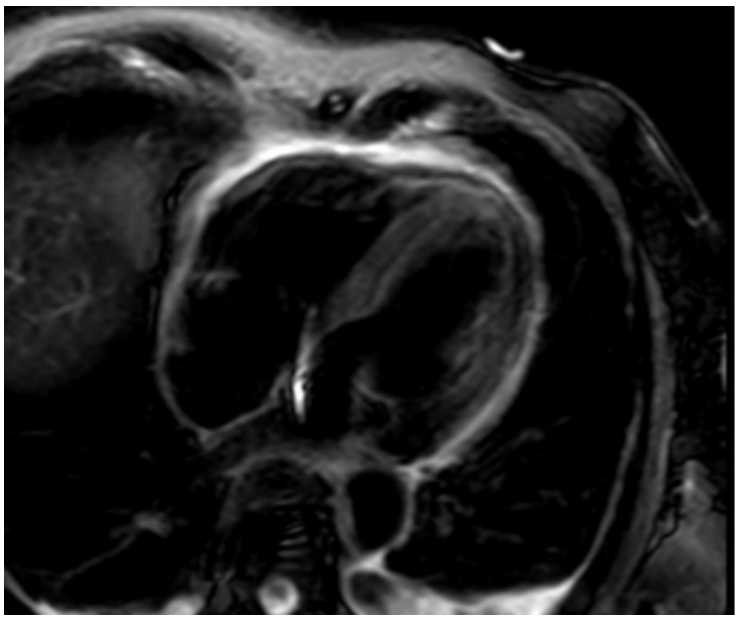

Imagen 4. Resonancia magnética cardiaca con secuencia T2 stir con edema y engrosamiento pericárdico.

Vídeo 1.

Derrame pericárdico moderado con rebote protodiastólico en eje largo paraesternal.

Vídeo 2.

Derrame pericárdico moderado en plano subcostal.

Vídeo 3.

Vena cava inferior dilatada con colapso parcial.

Vídeo 4.

Ecocardiografía al alta con ausencia de derrame pericárdico.

Vídeo 5.

Vena cava inferior al alta no dilatada y con adecuado colapso inspiratorio.

Bibliografía

- Lyon AR, López-Fernández T, Couch LS, et al. 2022 ESC guidelines on cardio-oncology developed in collaboration with the European hematology association (EHA), the European society for therapeutic radiology and oncology (ESTRO) and the international cardio-oncology society (IC-OS). *Eur Heart J* [Internet]. 2022;43(41):4229–361.
- Salem JE, Manouchehri A, Moey M, et al. Cardiovascular toxicities associated with immune checkpoint inhibitors: an observational, retrospective, pharmacovigilance study. *Lancet Oncol*. 2018; 19:1579–1589.
- D'Souza M, Nielsen D, Svane IM, et al. The risk of cardiac events in patients receiving immune checkpoint inhibitors: a nationwide Danish study. *Eur Heart J*. 2021; 42:1621–1631.
- Lyon AR, Yousaf N, Battisti NML, Moslehi J, Larkin J. Immune checkpoint inhibitors and cardiovascular toxicity. *Lancet Oncol*. 2018;19(9):e447–58.
- Postow MA, Sidlow R, Hellmann MD. Immune-related adverse events associated with immune checkpoint blockade. *N Engl J Med*. 2018;378(2):158–68.
- Moradi A, Kodali A, Okoye C, Klein DH, Mohamoud I, Olanisa OO, et al. A systematic review of myocarditis induced by immune checkpoint inhibitors: How concerning is the most common cardiotoxicity of immune checkpoint inhibitors? *Cureus*. 2023;15(7): e42071.
- Tabata MM, Choi S, Hirotsu K, Kwong B, Soleymani T. Cardiotoxicity associated with immune checkpoint inhibitors in cutaneous oncology. *J Am Acad Dermatol*. 2020;82(4):986–94.

Buscando al culpable: el misterio del ventrículo hipertrófico

Lucas Barreiro Mesa, José López Aguilera, Luis Carlos Maestre Luque, Nerea Aguayo Caño, Ignacio Gallo Fernández, Cristina Urbano Sánchez, Álvaro Roldán Guerra

INTRODUCCIÓN

La amiloidosis por cadenas ligeras o AL es una enfermedad relativamente infrecuente caracterizada por el depósito extracelular de proteínas anómalas en diversos órganos con la consecuente afectación multisistémica. Las manifestaciones clínicas son muy variadas pudiendo afectar a múltiples órganos, aunque no es infrecuente el desarrollo de insuficiencia cardiaca y otros trastornos cardiovasculares como parte del cuadro clínico donde el pronóstico se ve notablemente afectado.

A continuación, presentamos el caso de un varón de 44 años que se presenta con hipertrofia ventricular izquierda de casa desconocida.

ANTECEDENTES, ENFERMEDAD ACTUAL Y EXPLORACIÓN FÍSICA

Antecedentes

Familiares: abuelo paterno con cardiopatía isquémica a los 55 años. Padre fallecido por IAMCEST a los 70 años

Personales:

- Sin alergias medicamentosas o intolerancias conocidas.
- Hábitos tóxicos: fumador de medio paquete diario de los 20 a los 34 años. Exfumador desde hace 10 años.
- Hipertenso en tratamiento con losartán 50 mg/24 h, dislipemia sin tratamiento, no diabetes mellitus.
- Apnea obstructiva del sueño con CPAP nocturna domiciliaria.
- Ingreso en cardiología en mayo de 2024 por angina de esfuerzo y discreta elevación de troponinas con ausencia de lesiones coronarias en cateterismo.
- Hipertrofia ventricular izquierda leve sin datos de obstrucción.
- Intervenciones quirúrgicas: colecistectomía en junio de 2024.

Enfermedad actual

Paciente que acude a urgencias hospitalarias por cuadro de disnea progresiva, actualmente en clase funcional III de la NYHA, desde hace 2 semanas que fue dado de alta tras la realización de una colecistectomía. Refiere a su vez, marcada astenia e hipotensión, con cifras tensionales de 100/60 mmHg sin

llegar a tomar su medicación antihipertensiva, llegando a presentar varios episodios presincopales. Adicionalmente refiere sequedad de boca, molestias urinarias y estreñimiento.

Niega nuevos episodios de dolor torácico, no clara ortopnea. No clínica infecciosa. Niega exteriorizaciones hemorrágicas ni complicaciones en relación con la cirugía abdominal reciente.

Es valorado en urgencias donde se objetivan signos de insuficiencia cardiaca descompensada con datos de congestión pulmonar leve, NT-proBNP de 10.000 pg/ml. Electrocardiograma (ECG) que no muestra alteraciones evidentes. En la ecografía no reglada se objetiva hipertrofia ventricular izquierda de 15 mm sin otros hallazgos y una fracción de eyección del ventrículo izquierdo (FEVI) conservada.

Se le ofrece al paciente ingreso hospitalario para completar estudio, pero se niega siendo dado de alta voluntaria, por lo que se pauta tratamiento diurético y se cita en el hospital de día de insuficiencia cardiaca con ecocardiograma reglado en una semana.

A la semana siguiente, un día antes de la revisión acude de nuevo a urgencias por síncope y empeoramiento de los síntomas congestivos por lo que se decide ingreso a cargo de cardiología.

Exploración física

Paciente con aceptable estado general, eupneico en reposo respirando aire ambiente. Tolerando decúbito. Afebril, normohidratado y normoperfundido. Hipotensión sintomática a su llegada (85/40 mmHg) que mejoran tras administración de 500 ml de suero salino fisiológico hasta 110/83 mmHg.

Auscultación cardiopulmonar: tonos rítmicos ligeramente sin soplos. Murmullo vesicular ligeramente disminuido en ambos campos con mínimos crepitantes bibasales.

Extremidades inferiores: discretos edemas con fóvea en tobillos y tercio inferior de cresta tibial. No datos de trombosis venosa profunda.

No lesiones cutáneas apreciables o en anejos

PRUEBAS COMPLEMENTARIAS

- Electrocardiograma al ingreso (imagen 1): ritmo sinusal a 75 lpm. Bloqueo auriculoventricular (BAV) 1º (PR de 220 msg) no presente en electrocardiogramas previos. Eje izquierdo con imagen de hemobloqueo anterior izquierdo. Voltajes bajos en las derivaciones de miembros, QRS estrecho. Elevación discreta del segmento ST V2-3 ya descrita. QTc normal. No criterios de hipertrofia ventricular izquierda.
- Analítica al ingreso: hemoglobina 15,4 g/dl, leucocitos 10350/µl, hematocrito: 44,6%, plaquetas 312.000/µl, urea 50 mg/dl, creatinina 1 mg/dl, filtrado glomerular 93 ml/min, enzimas hepáticas y de colestasis normales, iones en rango a excepción de hipercalcemia de 13,2 meq/l, proteína C reactiva <4 pg/ml, troponina I ultrasensible 161 ng/l, NT-proBNP 16248 pg/ml. Coagulación normal.
- Gasometría venosa: pH 7,39, pCO2 42, HCO3 25, Hb 15, Na 130, K 5,5, láctico 0,9.
- Análisis de orina: sistemático de orina anodino. Albúmina/creatinina en orina 5093 mg/g, proteína/creatinina 7248 mg/g. Proteinuria en rango nefrótico.
- Ecocardiograma reglado al ingreso (imágenes 2-6): ventrículo izquierdo hipertrófico de manera concéntrica grave con función sistólica conservada (SIV 17 mm, Dd 48mm, Ds 33mm, FEVI 60% por método de Simpson biplano). Aurícula izquierda normal (volumen indexado 20 ml/m^2). Llenado ventricular izquierdo bifásico con signos de disfunción diastólica grado II (E/a <1 e´lateral 5 cm/s S´lateral 5 cm/s

e´medial 3 cm/s, cociente e/e´elevado). *Strain* longitudinal global del ventrículo izquierdo reducido (–10,4%) con patrón de *apical sparing*. Raíz aórtica normal. Cavidades derechas no dilatadas y normofuncionantes (TAPSE 18mm, S´10 cm/seg). Insuficiencia tricuspídea leve que no permite estimar presión sistólica arterial pulmonar (PSAP). Vena cava inferior de normal tamaño y colapsabilidad. No anomalías valvulares. Mínima lámina de derrame pericárdico. No se objetiva gradiente dinámico en tracto de salida de ventrículo izquierdo. Arco aórtico sin interrupciones. Resto sin hallazgos. Conclusión: Hipertrofia ventricular izquierda grave concéntrica, a descartar miocardiopatía infiltrativa.

- Gammagrafía ósea CON 99mTc-DPD (imagen 7): no se observan depósitos miocárdicos patológicos del trazador, que sugieran la presencia de amiloidosis TTR. Signos degenerativos poliarticulares. Lámina de derrame pericárdico. Colecistectomía. Atelectasias bibasales. Conclusión: estudio sin evidencias de amiloidosis cardiaca TTR (Perugini 0).
- Proteinograma y orina de 24 horas (imagen 8): proteína, excreción (orina 24h) * 8990 mg/24 h. Componente M (identificación; orina): Orina con proteínas totales de 8870 mg/24 h, presenta una banda homogénea ("monoclonal") de características de tipo cadenas ligeras Lambda (L). Proteinograma (orina 24 h). Orina con proteínas totales de 8870 mg/24 h. presenta por electroforesis una banda homogénea (monoclonal) de migración gamma globulina (2%). De manera complementaria la imagen presenta perfil glomerular. Proteínas totales - Hasta 141 mg/24 h.
- Electroforesis: aparece solo una débil banda de albúmina y un arrastre que incluye alguna débil banda de globulinas.
- Biopsia cardiaca (muestra miocardio de ventrículo derecho): miocardio extensamente afectado por depósito amiloide, que es predominantemente de cadena ligera lambda (IFD Lambda +++/+++ y kappa (+/+++), compatible con amiloidosis de tipo AL. En el estudio inmunohistoquímico este depósito es negativo para amiloide AA y prealbúmina.
- Biopsia grasa abdominal: sin depósitos patológicos.
- Biopsia de médula ósea: médula ósea ligeramente hipercelular, con presencia de las tres series hematopoyéticas, incremento significativo (>10%) de células plasmáticas monoclonales, con restricción de cadenas ligeras lambda y depósito de material amorfo, eosinófilo y acelular, intersticial y vascular, rojo Congo positivo (IHQ: amiloide AA negativo), compatible con amiloidosis primaria (AL). Fenotipo células plasmáticas EMR Se identifica un 2,4% de células plasmáticas (CD38++, CD138-) el 100% patológicas con expresión: CD56-, CD19-, CD117-, CD27-, CD81-, CD45-.
- Ecocardiograma de control (imágenes 9-11) (3 meses tras inicio de tratamiento hematológico): ventrículo izquierdo no dilatado, con hipertrofia concéntrica moderada y función sistólica global y segmentaria normal (SIV 15 mm, Dd 43 mm, PP 15 mm, Ds 30 mm, volumen telediastólico 95ml, volumen telesistólico 20 ml, FEVI 78% por Simpson). SLG -24% con mayor compromiso de pared lateral. Ventrículo derecho no dilatado (diámetro telediastólico medial basal 43 mm) con función sistólica global dentro de la normalidad (TAPSE 27 mm, S' 14,5 cm/s). Electrocatéter visible en interior de cavidades derechas. Aurícula izquierda dilatada (Diam AP 46 mm, Vol 4c 40ml/m2). Aurícula derecha dilatada (área 25 cm2). Raíz aórtica normal (32 mm). Llenado ventricular izquierdo bifásico con aumento de presiones de llenado (E/A 1.3, E/e' promedio 20). S' lateral mitral 6.5cm/s, S' medial mitral 7.6 cm/s. Insuficiencia tricuspídea leve con Vmáx 2.2 m/s que permite estimar PSAP en 20 mmHg + PVC. Vena cava inferior de normal tamaño y colapsabilidad. Mínima lámina de derrame pericárdico. Conclusión: amiloidosis cardiaca AL con discreta mejoría ecocardiográfica con respecto a control previo. Hipertrofia concéntrica VI moderada. FE biventricular conservada. Disfunción diastólica grado II con aumento de presiones de llenado. Dilatación biauricular. Mínimo derrame pericárdico.

EVOLUCIÓN CLÍNICA

Tras ingreso en planta, el paciente presenta una evolución estable durante los primeros días con buena respuesta a tratamiento diurético inicial. Es valorado por nefrología por proteinuria en rango nefrótico

por lo que se decide ampliar estudio. Ante ecocardiograma con sospecha de enfermedad infiltrativa se solicita gammagrafía ósea que no muestra datos de captación del radiotrazador a nivel cardiaco.

Se realiza estudio hematológico con cuantificación de cadenas libres en orina e inmunofijación, siendo estos positivos con un pico monoclonal de cadenas tipo lambda. Ante estos hallazgos y el ecocardiograma con alta probabilidad de miocardiopatía infiltrativa se decide realización de biopsia miocárdica en la que se objetiva extensa infiltración miocárdica por depósito intercelular de proteína amiloide tipo Lambda. La biopsia de grasa abdominal resultó negativa.

Ante estos resultados se decide ampliar estudio con biopsia de médula ósea y tras evidenciarse discrasia de células plasmáticas (CD38+) se inicia tratamiento con ciclos de daratumumab en monoterapia.

Respuesta inicial a primera dosis de daratumumab adecuada, sin embargo, unos días tras la misma el paciente comienza con clínica de disautonomía y bradicardia que se resuelven de forma espontánea. No obstante, antes de recibir la segunda dosis, el paciente presenta una parada cardiorrespiratoria presenciada en planta de cardiología. Se inician maniobras de soporte vital avanzado y se objetiva fibrilación ventricular que pasa a ritmo sinusal tras dos desfibrilaciones a 200 julios junto con las medidas de soporte vital, recuperándose circulación espontánea. Se analiza telemetría sin objetivarse eventos arrítmicos previos, los iones en analítica y gasometría antes del evento eran normales. Tras unos días de monitorización en unidad de cuidados intensivos y ante la necesidad de continuar con el tratamiento, se decide implante de desfibrilador automático endovascular.

El paciente continúa con tratamiento quimioterápico para patología hematológica sin otros eventos por lo que se decide alta domiciliaria continuándose tratamiento con daratumumab de forma ambulatoria.

Durante el seguimiento en el hospital de día de insuficiencia cardiaca, el paciente ha precisado de administración intravenosa de diuréticos para un control adecuado de la congestión, sin necesidad de requerir un nuevo ingreso hospitalario. En sucesivos controles se objetiva buena respuesta hematológica al tratamiento con descenso notable del número de cadenas ligeras en orina. No obstante, se ha iniciado estudio pretrasplante cardiaco por si el paciente presentara una evolución tórpida en el seguimiento.

DIAGNÓSTICO

- Amiloidosis AL con afectación cardiaca y renal.
- Insuficiencia cardiaca con fracción de eyección conservada.
- Parada cardiorrespiratoria por fibrilación ventricular. Implante de DAI endocavitario en prevención secundaria.
- Síndrome nefrótico. Hipercalcemia moderada.

DISCUSIÓN

La amiloidosis es una enfermedad caracterizada por la acumulación de fibrillas insolubles formadas por proteínas mal plegadas, conocidas como amiloide. Estas fibrillas son resistentes a la degradación y, con el tiempo, reemplazan y dañan la estructura normal de diversos órganos, afectando su función. Se han identificado más de 30 tipos de proteínas capaces de formar depósitos amiloides, aunque solo cinco afectan predominantemente al corazón[1,2]. Entre ellas se encuentran la amiloidosis por depósito de cadenas ligeras (AL) y la amiloidosis por transtirretina (ATTR), que puede presentarse en su forma hereditaria (ATTRv) o en su variante senil (ATTRwt). También existen otras formas menos frecuentes, como la amiloidosis secundaria (AA) y la asociada a depósitos de apolipoproteína A o fibrinógeno.

Respecto a la incidencia de amiloidosis cardiaca en la población general, tradicionalmente se ha considerado como una entidad poco frecuente, siendo la amiloidosis por depósito de cadenas ligeras o AL la que se diagnosticaba más frecuentemente con una prevalencia estimada de 8 a 12 casos por millón de habitantes de los cuales entre el 30 y el 50% tienen algún grado de afectación cardiaca sintomática[1]. En el caso de la amiloidosis por transtirretina la estimación del número de personas afectas es mucho menos clara con estudios recientes sugiriendo que se trata de una enfermedad mucho más frecuente de lo que se creía. Datos extraídos de autopsias en pacientes fallecidos más allá de los 80 años demuestran depósitos cardiacos de transtirretina hasta en el 25% de los casos[1]. Otros estudios realizados con gammagrafía en pacientes ingresados por insuficiencia cardiaca con fracción de eyección conservada apuntan a que hasta el 13% del total de estos pacientes podrían padecer amiloidosis cardiaca por transtirretina en su variante senil (ATTRwt)[1,3]. Respecto a la amiloidosis por transtirretina en su forma hereditaria esta parece ser bastante más infrecuente. El resto de las formas con afectación cardiaca son aún más infrecuentes.

En lo relativo a la fisiopatología, de las dos principales formas de amiloidosis cardiaca, secundaría al depósito de cadenas ligeras (AL) y por transtirretina (ATTR), aunque en ambos casos la afectación cardiaca se produce por el depósito intercelular de una proteína mal plegada e insoluble, la diferencia radica en el origen del amiloide, que en el caso de la AL se debe a la sobreproducción y agregación de cadenas ligeras de inmunoglobulina a consecuencia de una discrasia de células plasmáticas (es decir a la expansión clonal anómala de una célula plasmática capaz de producir inmunoglobulinas) y en el caso de la ATTR a la producción de la proteína anómala a nivel hepático.

Las manifestaciones clínicas son muy variadas y, tal y como hemos señalado anteriormente, pueden afectar a prácticamente todos los órganos, de hecho, en este caso vemos varias afectaciones típicas de la amiloidosis AL: afectación renal con desarrollo de insuficiencia renal y síndrome nefrótico, disautonomía con pérdida de la regulación de la tensión arterial, neuropatía periférica, y por supuesto, afectación cardiaca que es el principal determinante del pronóstico. La presentación típica es la de una enfermedad infiltrativa que causa hipertrofia ventricular izquierda y desarrollo de insuficiencia cardiaca progresiva con una fracción de eyección inicialmente conservada[5,6].

En la literatura se han establecido una serie de señales de alarma o *red flags* que nos deben hacer pensar en amiloidosis en presencia de un paciente con hipertrofia ventricular izquierda y/o insuficiencia cardiaca con fracción de eyección conservada[5,7]. Estas señales de alarma pueden ser tanto intra como extracardiacas e incluyen: hipotensión en pacientes previamente hipertensos y disautonomía, síndrome nefrótico y proteinuria, neuropatía periférica, síndrome del túnel carpiano bilateral, ruptura atraumática del tendón del bíceps, trastornos de la conducción auriculoventricular, voltajes bajos o patrón de pseudoinfarto en el electrocardiograma.

A nivel del diagnóstico el ecocardiograma suele constituir la prueba inicial[5,7]; como ya hemos comentado, la manifestación ecocardiográfica suele ser la de hipertrofia ventricular izquierda (SIV >12 mm sin otra causa aparente) con fracción de eyección conservada, disfunción diastólica y otros hallazgos comunes a las miocardiopatías infiltrativas como velocidades bajas en las ondas e´, aý s´del Doppler tisular y alteraciones del strain longitudinal global, con el clásico patrón de ojo de buey o *apical sparing* (es decir, menor afectación en los segmentos apicales del ventrículo izquierdo).

Tras haber establecido la sospecha inicial con la clínica, las pruebas iniciales y el eco la mayoría de los documentos de consenso[4,5,7] nos proponen un diagnóstico diferencial destinado a confirmar la presencia de amiloidosis y a distinguir entre amiloidosis AL y ATTR. Esto implica la realización de una gammagrafía ósea para detectar la afectación cardiaca en el caso de la ATTR y pruebas hematológicas para detectar las cadenas ligeras en sangre y orina en el caso de la AL. Si las cadenas ligeras son positivas se debe realizar una biopsia destinada a objetivar el depósito tisular de cadenas ligeras, en el caso de la

amiloidosis cardiaca se puede realizar biopsia cardiaca directa o biopsia extracardiaca si las pruebas de imagen (principalmente eco y resonancia magnética son compatibles con amiloidosis)[5,7].

Una vez establecido el diagnóstico, el tratamiento en el caso de la amiloidosis AL en la mayoría de las ocasiones implica tratamiento quimioterápico dirigido a tratar la alteración hematológica de base[1,4,7]. En nuestro paciente, dado que las células plasmáticas responsables de la producción de cadenas ligeras eran CD38+ el fármaco elegido para el tratamiento fue el daratumumab, un anticuerpo monoclonal humano IgG1 contra el antígeno CD38. El trasplante de médula ósea también está contemplado en estos pacientes, habitualmente como paso posterior a una quimioterapia de inducción.

En resumen, el caso ilustra varios hallazgos característicos de esta patología, con el añadido de que se da en una persona de edad joven donde el diagnóstico diferencial con otras fenocopias (miocardiopatía hipertrófica, enfermedad de Fabry…) puede resultar inicialmente difícil.

Imagen 1. Electrocardiograma.

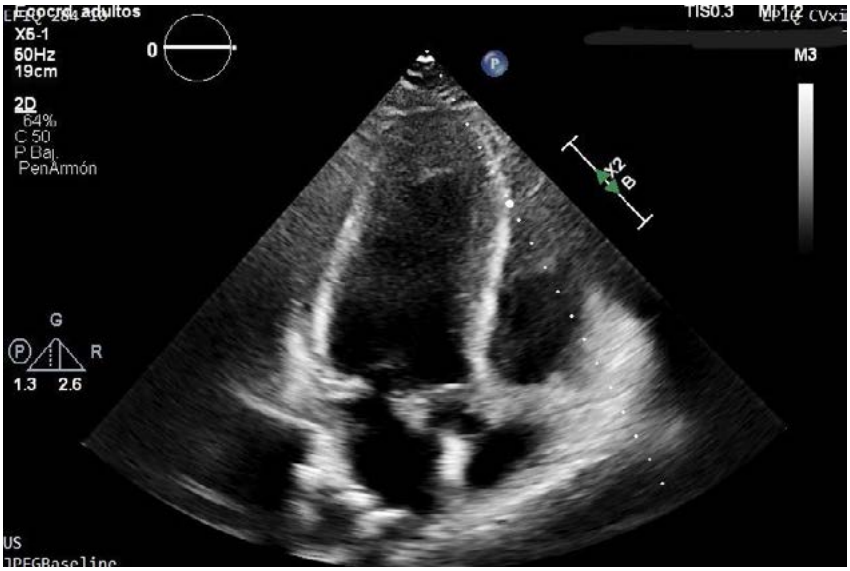

Imagen 2. Ecocardiograma reglado al ingreso.

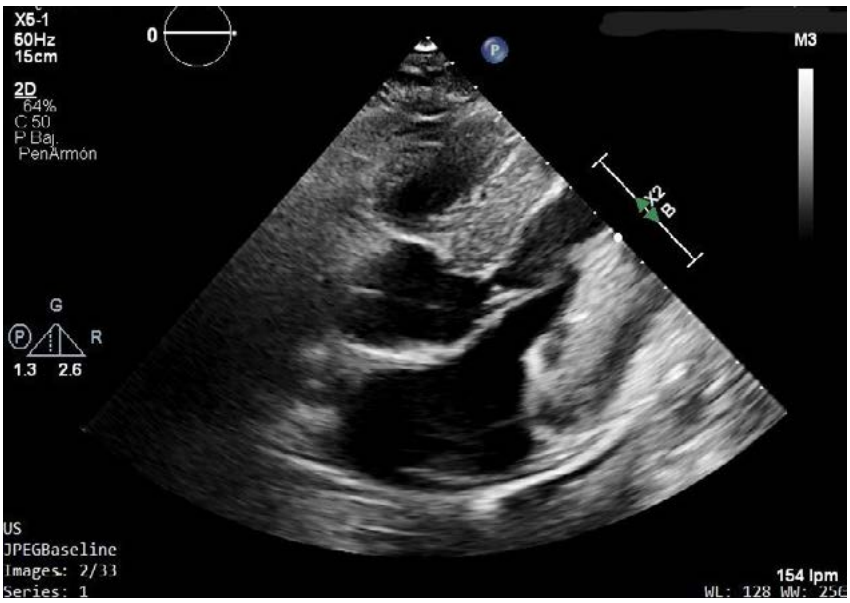

Imagen 3. Ecocardiograma reglado al ingreso.

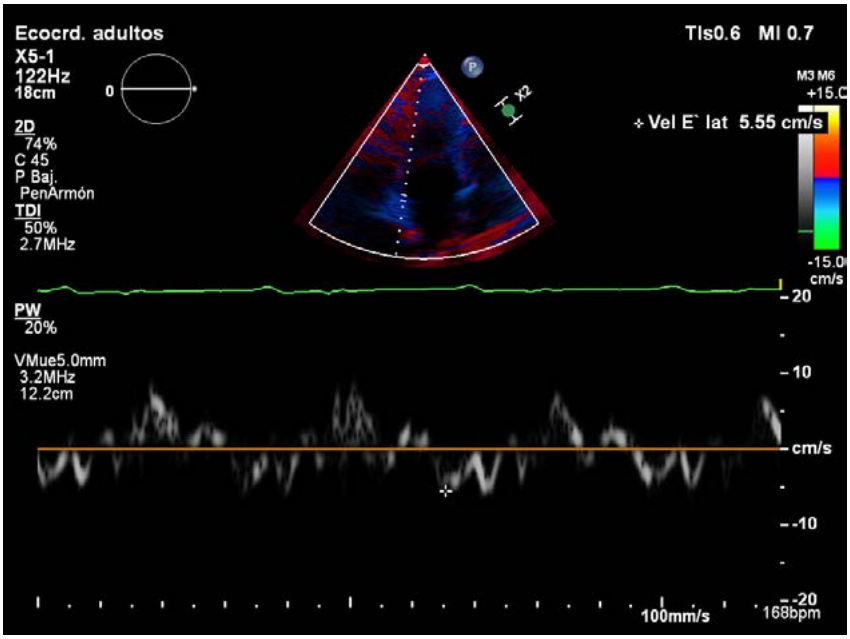

Imagen 4. Ecocardiograma reglado al ingreso.

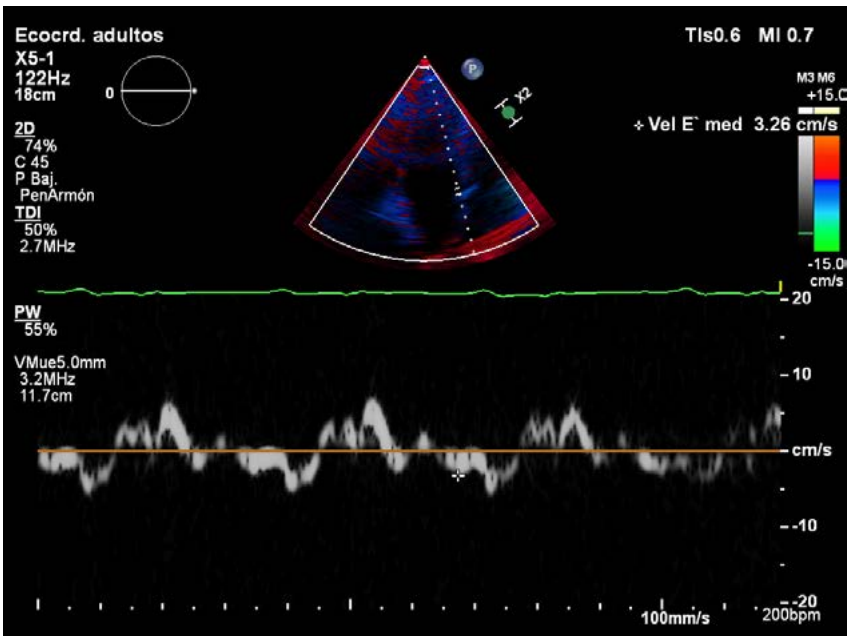

Imagen 5. Ecocardiograma reglado al ingreso.

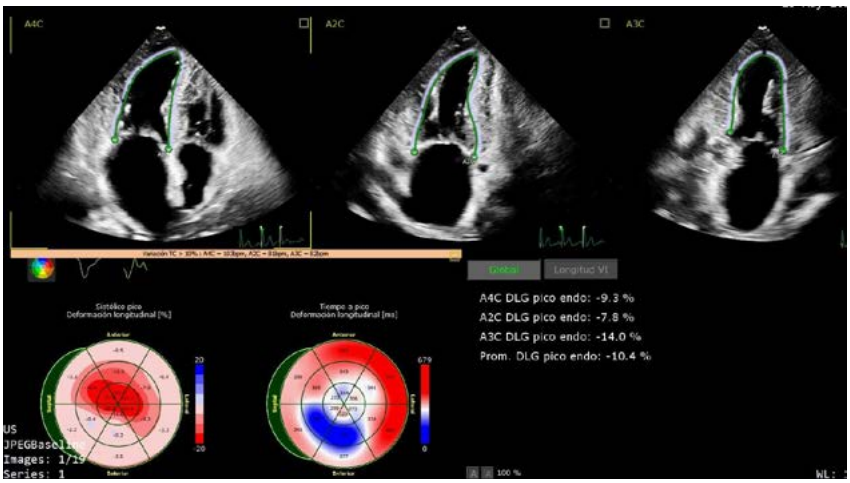

Imagen 6. Ecocardiograma reglado al ingreso.

Imagen 7. Gammagrafía ósea CON 99mTc-DPD.

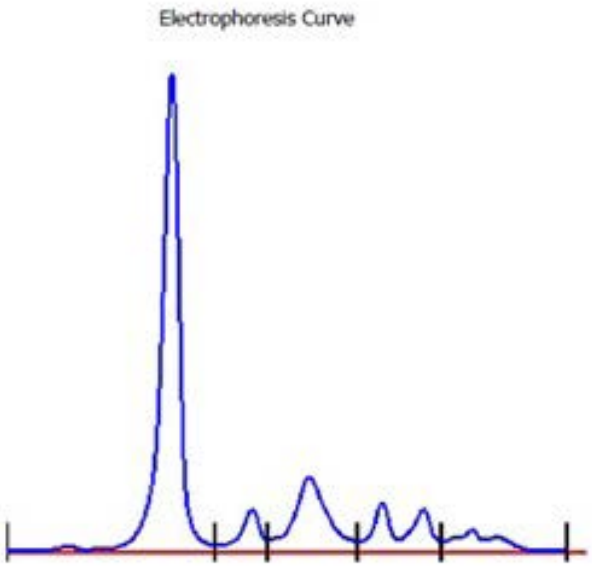

Imagen 8. Proteinograma y orina de 24 horas.

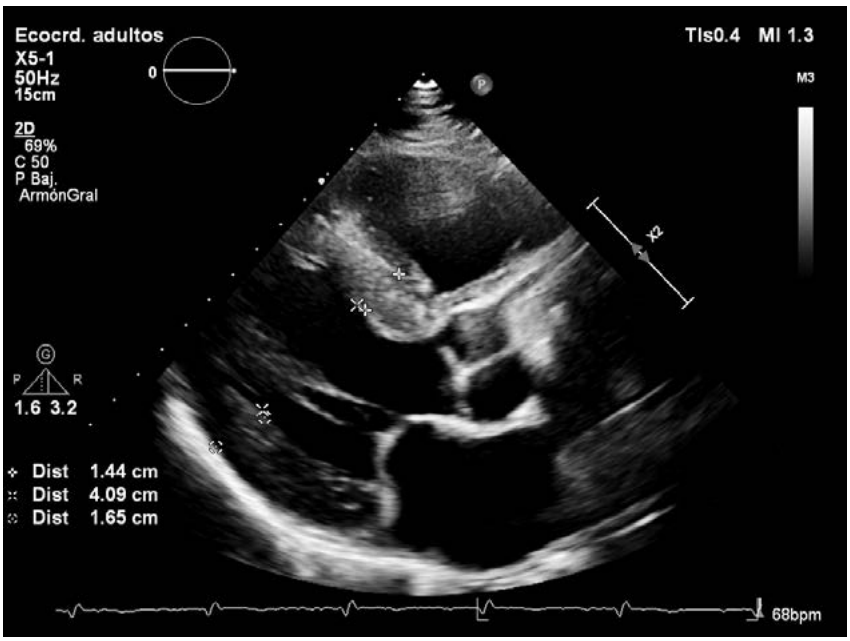

Imagen 9. Ecocardiograma de control.

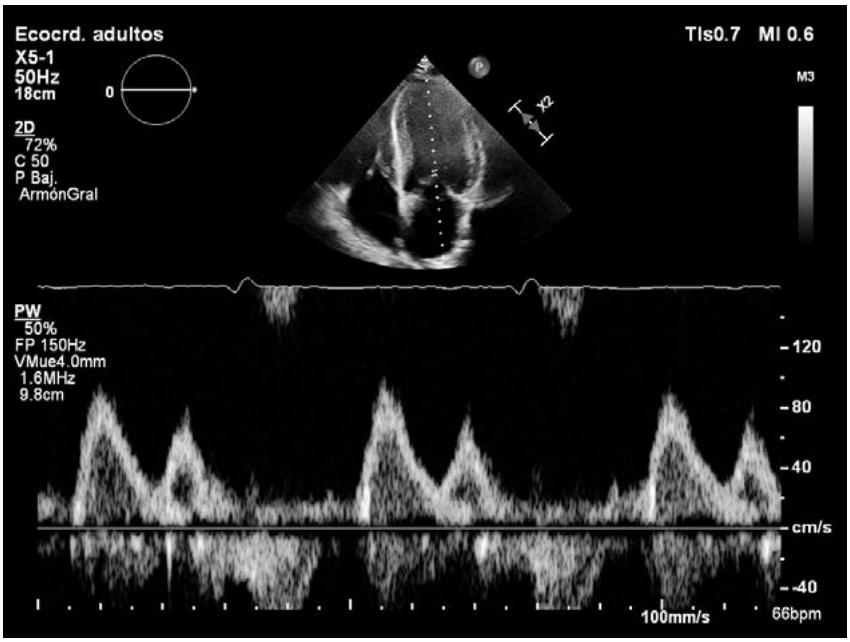

Imagen 10. Ecocardiograma de control.

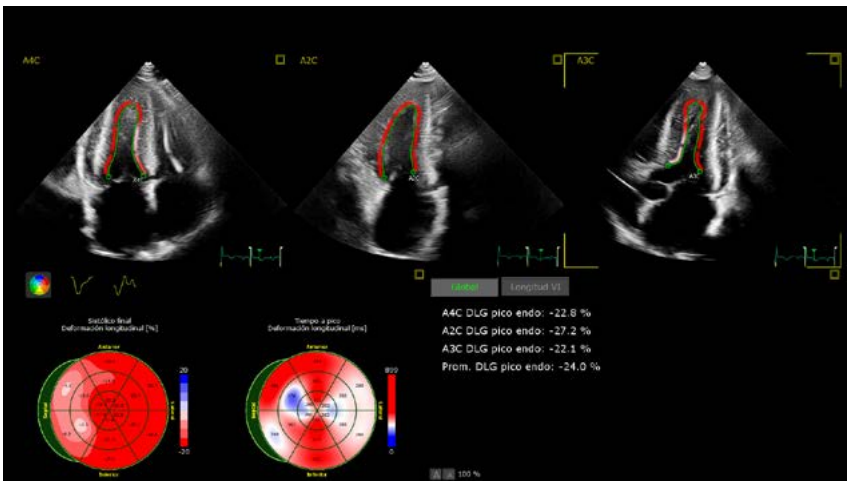

Imagen 11. Ecocardiograma de control.

Bibliografía

1. Maurer MS, Elliott P, Comenzo R, Semigran M, Rapezzi C. Addressing Common Questions Encountered in the Diagnosis and Management of Cardiac Amyloidosis. *Circulation*. 2017 Apr 4;135(14):1357-1377.
2. Siddiqi OK, Ruberg FL. Cardiac amyloidosis: An update on pathophysiology, diagnosis, and treatment. *Trends Cardiovasc Med*. 2018 Jan;28(1):10-21.
3. Wechalekar AD, Fontana M, Quarta CC, Liedtke M. AL Amyloidosis for Cardiologists: Awareness, Diagnosis, and Future Prospects: JACC: CardioOncology State-of-the-Art Review. *JACC CardioOncol*. 2022 Nov 15;4(4):427-441.
4. Falk RH, Alexander KM, Liao R, Dorbala S. AL (Light-Chain) Cardiac Amyloidosis: A Review of Diagnosis and Therapy. *J Am Coll Cardiol*. 2016 Sep 20;68(12):1323-41.
5. Garcia-Pavia P, Rapezzi C, Adler Y, et al. Diagnosis and treatment of cardiac amyloidosis: a position statement of the ESC Working Group on Myocardial and Pericardial Diseases. *Eur Heart J*. 2021 Apr 21;42(16):1554-1568.
6. García-Pavía, M.T. Tomé-Esteban, C. Rapezzi. Amiloidosis. También una enfermedad del corazón. *Rev Esp Cardiol*. (2011); 64 pp. 797-808.
7. Kittleson MM, Maurer MS, Ambardekar AV; American Heart Association Heart Failure and Transplantation Committee of the Council on Clinical Cardiology. Cardiac Amyloidosis: Evolving Diagnosis and Management: A Scientific Statement From the American Heart Association. *Circulation*. 2020 Jul 7;142(1):e7-e22.
8. Maggialetti N, Torrente A, Lorusso G. Role of Cardiovascular Magnetic Resonance in Cardiac Amyloidosis: A Narrative Review. *J Pers Med*. 2024 Apr 11;14(4):407.

Papel terapéutico de la valvuloplastia aórtica, ¿vuelta a los orígenes?

Marta Andrés Sierra, Beatriz Jiménez Rubio, Emilio Blanco López, Pablo Soto Martín, Laura Montesinos Vinader, Cinthya Nuez Cuartango, Maeve Soto Pérez, Andrez Felipe Cubides Novoa, Carlos Sánchez Sánchez, Marta Muñoz Calvo

INTRODUCCIÓN

La estenosis aórtica es la valvulopatía más frecuente. Presenta una alta prevalencia y es una enfermedad progresiva que, en etapas avanzadas, genera obstrucción del tracto de salida del ventrículo izquierdo, reducción del gasto cardiaco, disminución de la clase funcional, insuficiencia cardiaca y finalmente, muerte por causa cardiovascular. En ciertos casos, a pesar de ser una medida transitoria, la valvuloplastia aórtica percutánea tiene beneficios en pacientes inestables como terapia puente al recambio valvular o de forma paliativa.

ANTECEDENTES, ENFERMEDAD ACTUAL Y EXPLORACIÓN FÍSICA

Antecedentes

- No RAMC.
- Factores de riesgo cardiovascular: hipertensión arterial. Diabetes mellitus tipo 2. Dislipemia. Obesidad.
- Cardiológicos: en seguimiento por estenosis aórtica grave con disfunción del ventrículo izquierdo recuperada en 05/23. En ese momento rechazó implante de TAVI. Ingresos posteriores por descompensación de insuficiencia cardiaca con inclusión en protocolo pre-TAVI. Estudio pre-TAVI:
  - Coronariografía: sin lesiones coronarias angiográficamente significativas.
  - Angio-TC pre-TAVI (aorta abdominal y ramas distales). Los diámetros mínimos obtenidos son: aorta infrarrenal 17,7 mm, aorta prebifurcación iliaca 14,0 mm. Arteria ilíaca común derecha 8,5 mm, arteria ilíaca externa derecha 7,0 mm, arteria femoral común derecha 7,2 mm, arteria ilíaca común izquierda 8,7 mm, arteria ilíaca externa izquierda 7,0 mm, arteria femoral común izquierda 7,5 mm, arteria abdominal distal y las ilíacas comunes presentan ateromatosis calcificada de forma moderada.
  - Valoración geriátrica:
    - Funcional: independiente para baño, vestido, aseo personal, uso del retrete, alimentación. IU con necesidad de pañal. Transferencia independiente con deambulación con ayuda de soporte técnico. Dificultad para salvar escaleras. Barthel 80/100. Katz B. Maneja instrumentales realizando tareas del hogar, teléfono, economía doméstica, compras. Lawton 6/8. Realizaba AAVD tales como pintura,
    - Mental: sin deterioro cognitivo, con Pfeiffer 0 errores, GDS 1.
    - Social: casada vive con su marido. Buen apoyo por su hijo.
    - CHARLSON: 5. Comorbilidad alta, al incluir diagnóstico de antecedentes oncológicos (aunque actualmente sin datos de recidiva ni diseminación casi 8 años)
    - Síndromes geriátricos: incontinencia, polifarmacia.

- FRAIL: 2 (resistencia y deambulación)
- KARNOFSKY: 90.

- Oncológicos: diagnóstico de Ca mama bilateral sincrónico en 2017 intervenido en 2018 (mastectomía D, cirugía conservadora I) QT, RT y tratamiento hormonal con Femara. Última revisión por oncología en 12/ 24, sin hallazgos relevantes en ecografía y mamografía, y en TC de extensión no datos de recidiva tumoral locorregional ni metástasis a distancia. TVP para neoplásica en 2018.
- Otros: pielonefritis en la juventud. Hernia discal y estenosis de canal lumbar. Rectocele.

Enfermedad actual

Paciente mujer de 84 años que acude al servicio de urgencias de hospital de 2º nivel por disnea progresiva hasta hacerse de mínimos esfuerzos en últimos 7 días. Asocia ortopnea, disnea paroxística nocturna y recorte de diuresis. Es trasladada a nuestro hospital (centro de referencia) para realización de valvuloplastia urgente por estenosis aórtica crítica con FEVI gravemente deprimida e insuficiencia cardiaca en situación de edema agudo de pulmón y datos de bajo gasto.

Exploración física

- Afebril, tensión arterial 90/50 mmHg, frecuencia cardiaca 150 lpm y saturación de oxígeno 96% con mascarilla con reservorio a 5 l/min.
- Auscultación cardiaca: arrítmica, con soplo sistólico de intensidad IV/VI, de predominio en foco aórtico y con borramiento del 2R.
- Auscultación pulmonar: crepitantes bilaterales hasta ápex pulmonares.
- Miembros inferiores: edemas con fóvea a nivel pretibial.

PRUEBAS COMPLEMENTARIAS

- Analítica sanguínea:
  - Hemograma: leucocitos 8,5 miles/ul, hemoglobina 12 g/dl, plaquetas 288 miles/ul.
  - Coagulación: tiempo de protrombina 26,3 segundos, actividad de protrombina 35%, aTTP 32,2 segundos, fibrinógeno 583 mg/dl, INR 2,43.
  - Bioquímica: glucosa 121 mg/dl, urea 109 mg/dl, creatinina 2,36 mg/dl, CDK-EPI 18 ml/min/1,73 m^2, GOT 1000 UI/l, GPT 410 UI/l, Na 129,2 mmol/l, K 6,46 mmol/l, Cl 88,3 mmol/l.
- Electrocardiograma (imágenes 1 y 2): ECG 1: taquicardia auricular a 150 lpm, eje izquierdo, QRS estrecho con morfología de HARI, ondas T negativas en I y aVL e isodifásicas en V5-V6. ECG 2: ritmo sinusal a 84 lpm, eje izquierdo, BAV de primer grado (PR 320 ms), QRS estrecho con morfología de HARI, ondas T negativas en I y AVL e isodifásicas en V5-V6.
- Radiografía de tórax (imágenes 3 y 4): índice cardiotorácico >0,5, aumento de la redistribución vascular bilateral, no derrame pleural.
- Ecocardiografía transtorácica (ETT) (vídeos 1-8): estudio realizado en RS a 92 lpm. Ventrículo izquierdo dilatado, grosores parietales moderadamente aumentados (hipertrofia ventricular izquierda concéntrica). Hipocinesia grave global con asincronía intraventricular. FEVI gravemente reducida (23% SBP). Ventrículo derecho no dilatado con función longitudinal conservada. Aurícula izquierda dilatada. Aurícula derecha no dilatada. Valvulopatías: válvula aórtica trivalva con importante calcificación y engrosamiento de sus velos que condiciona restricción a la apertura, funcionalmente estenosis aórtica crítica e insuficiencia aórtica leve; válvula mitral con velos engrosados y calcificación a nivel de anillo, funcionalmente sin estenosis significativa e insuficiencia mitral moderada funcional (grado III/IV; *jet* central con VC 3,5 mm PEL y 5 mm biplano); Insuficiencia tricuspídea mínima que permite estimar una presión sistólica de la arteria pulmonar de 25 (20 +5) mmHg; hipertensión pulmonar probabilidad baja. Aorta ascendente proximal dilatada (41,2 mm). No derrame pericárdico. Conclusiones:

ventrículo izquierdo dilatado con FEVI gravemente reducida. Valvulopatía mitro-aórtica degenerativa: estenosis aórtica crítica, insuficiencia aórtica leve; insuficiencia mitral moderada. Insuficiencia tricuspídea mínima.

- Cateterismo (vídeo 9): a través de acceso femoral arterial derecho y con estimulación con marcapasos transitorio por vena femoral derecha, se realiza valvuloplastia aórtica con balón de 20 mm, con aceptable tolerancia clínica, sin complicaciones. Cierre arteria femoral derecha con dispositivo Angio-Seal 8F. Se deja introductor venoso femoral.

EVOLUCIÓN CLÍNICA

Paciente que ingresa en *shock* cardiogénico con fallo renal agudo y hepatitis isquémica grave con bajo nivel de conciencia por lo que se decide realización de valvuloplastia aórtica urgente. Durante las primeras 72 horas, tras la administración de diurético intravenoso a dosis altas y levosimendán, presenta mejoría hemodinámica con resolución de la congestión pulmonar, mejoría de clínica neurológica y de función renal manteniendo adecuado ritmo de diuresis.

Al ingreso, presenta hepatitis isquémica con importante citólisis, pero manteniendo función hepática que mejora progresivamente durante los primeros 7 días de ingreso. Además, presenta rachas de fibrilación auricular con respuesta ventricular rápida alternas con taquicardia auricular que revierte a ritmo sinusal tras administración de amiodarona y bisoprolol.

DIAGNÓSTICO

Principal

Insuficiencia cardiaca aguda en situación de edema agudo de pulmón con FEVI gravemente deprimida (23% SBP). *Shock* cardiogénico secundario a bajo gasto a consecuencia de estenosis aórtica crítica sometida a valvuloplastia percutánea urgente.

Secundarios

- Insuficiencia mitral moderada funcional.
- Fibrilación auricular con respuesta ventricular rápida paroxística alterna con rachas de taquicardia auricular con cardioversión farmacológica a ritmo sinusal. CHA_2DS_2VA: 4.
- Fracaso renal agudo resuelto.
- Hepatitis isquémica aguda resuelta.

DISCUSIÓN

La valvuloplastia aórtica se desarrolló en la década de 1980 como opción paliativa para pacientes no candidatos a tratamiento quirúrgico, en los que el tratamiento médico ofrecía resultados insatisfactorios. Sin embargo, esta técnica fue abandonada debido a su complejidad y los resultados iniciales subóptimos, con altas tasas de complicaciones, mortalidad y reestenosis a los 6 y 12 meses posteriores al procedimiento[1,2].

Los beneficios hemodinámicos inmediatos de la valvuloplastia no se mantenían más allá de 6 meses. Con el tiempo, la aparición de prótesis con un perfil adecuado para su implante percutáneo y el desarrollo de avances técnicos llevaron al resurgimiento del tratamiento transcatéter de la valvulopatía

aórtica. Su indicación está aceptada para pacientes con estenosis aórtica grave calcificada sintomática con alto riesgo quirúrgico, basada principalmente en los resultados del estudio PARTNER. No obstante, se ha excluido de forma sistemática a aquellos con inestabilidad hemodinámica o respiratoria en los 30 días previos, y se exige que la sintomatología se deba exclusivamente a la patología cardiaca.

Las guías de la Sociedad Europea de Cardiología[3] publicadas en el año 2021 recomiendan la valvuloplastia con balón como puente a la sustitución valvular quirúrgica o implante de válvula aórtica transcatéter (TAVI) en pacientes con estenosis aórtica grave e inestabilidad hemodinámica con un nivel de indicación IIb y nivel de evidencia C. Existen estudios que incluyen pacientes tratados con valvuloplastia aislada en la era inicial del TAVI que demuestran que este puede mejorar la supervivencia, siempre que se realice poco antes de un procedimiento definitivo (cirugía o reemplazo valvular percutáneo)[4].

Un estudio reciente analizó el impacto del género en las complicaciones del procedimiento[5], demostrando que las mujeres sometidas a valvuloplastia experimentaron una menor mortalidad hospitalaria pero mayores tasas de complicaciones vasculares y transfusiones en comparación con los hombres. Estos hallazgos subrayan la importancia de un enfoque específico por sexo en el tratamiento de la estenosis aórtica para reducir los resultados adversos y optimizar la atención al paciente.

En el caso de nuestra paciente, se realizó el procedimiento sin complicaciones y permitió la estabilización clínica como terapia puente al tratamiento definitivo. Las mejoras técnicas, como la disminución del diámetro de los catéteres, los dispositivos de cierre vascular y la realización durante estimulación ventricular a altas frecuencias, han permitido reducir las complicaciones asociadas.

En conclusión, la valvuloplastia aórtica es un procedimiento seguro que ofrece resultados aceptables inmediatos en pacientes con estenosis aórtica grave y edema pulmonar refractario o *shock* cardiogénico. Constituye una alternativa adecuada como puente al tratamiento definitivo, aunque se requiera más evidencia al respecto.

Imagen 1. Electrocardiograma.

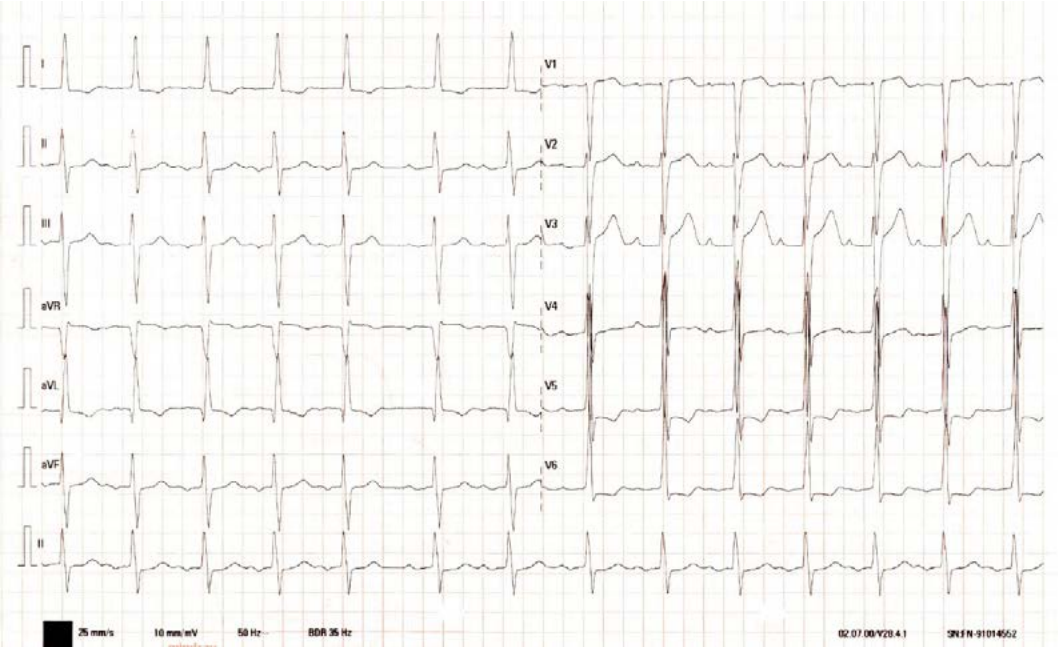

Imagen 2. Electrocardiograma.

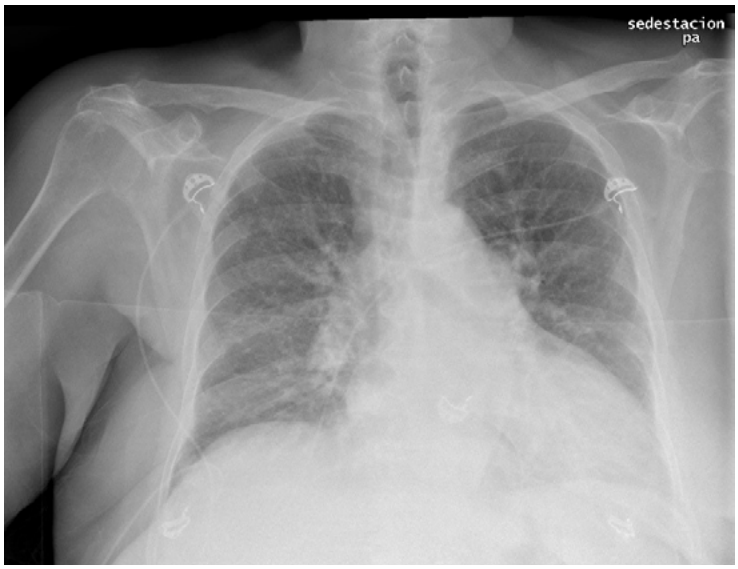

Imagen 3. Radiografía de tórax.

Vídeo 1.

ETT: estenosis aórtica grave en paraesternal eje largo.

Vídeo 2.

ETT: estenosis aórtica grave PEC grandes vasos.

Vídeo 3.

ETT: disfunción VI grave PEC basal-medio

Vídeo 4.

ETT: disfunción del ventrículo izquierdo grave PEC apical.

Vídeo 5.

ETT: insuficiencia mitral moderada funcional.

Vídeo 6.

ETT: estenosis aórtica grave en apical 5 cámaras.

Vídeo 7.

ETT: gradientes estenosis aórtica grave.

Vídeo 8.

ETT: estenosis aórtica grave apical 3 cámaras.

Vídeo 9.

ETT: valvuloplastia aórtica urgente.

Bibliografía

1. Otto CM, Mickel MC, Kennedy JW, et al. Three-year outcome after balloon aortic valvuloplasty. Insights into prognosis of valvular aortic stenosis. *Circulation*. 1994 Feb;89(2):642-50. doi: 10.1161/01.cir.89.2.642.
2. Ben-Dor I, Pichard AD, Satler LF, et al. Complications and outcome of balloon aortic valvuloplasty in high-risk or inoperable patients. *JACC Cardiovasc Interv*. 2010 Nov;3(11):1150-6. doi: 10.1016/j.jcin.2010.08.014. PMID: 21087751.
3. Vahanian A, Beyersdorf F, Praz F, et al. Guía ESC/EACTS 2021 sobre el diagnóstico y tratamiento de las valvulopatías. Vol. 75, *Revista Española de Cardiología*. Elsevier BV; 2022. p. 524.e1-524.e69.

[4] Eltchaninoff H, Durand E, Borz B, et al. Balloon aortic valvuloplasty in the era of transcatheter aortic valve replacement: acute and long-term outcomes. Am Heart J. 2014 Feb;167(2):235-40. doi: 10.1016/j.ahj.2013.10.019. Epub 2013 Nov 4. PMID: 24439985.
[5] Lakhani F, Ebner B, Yarlagadda C, Kampaktsis P, Spilias N. Sex-related differences in hospital outcomes after balloon aortic valvuloplasty. *Cardiovasc Revasc Med*. 2025 Dec;81:111-114. doi: 10.1016/j.carrev.2025.02.003. Epub 2025 Feb 4. PMID: 39934070.

Recambio de TRC-D programado con un desenlace inesperado

Gonzalo Acedo Romay

INTRODUCCIÓN

Presentamos el caso de una paciente con miocardiopatía dilatada no isquémica, portadora de terapia de resincronización cardiaca con desfibrilador (TRC-D), a la que se indica el recambio del cable auricular (dislocado) y de la batería. Durante la intervención surge la sorpresa: la pila está rodeada de un material con aspecto purulento. En ausencia de otros datos clínicos de infección, comienza el reto.

ANTECEDENTES, ENFERMEDAD ACTUAL Y EXPLORACIÓN FÍSICA

Se trata de una mujer de 65 años con antecedentes de enfermedad de Still del adulto y artritis crónica seronegativa, diabetes mellitus tipo 2, asma y fragilidad. Desde el punto de vista cardiológico debuta en 2014 con un MINOCA sin clara causa (coronarias sin lesiones, resonancia cardiaca sin realces patológicos, FEVI normal). Está asintomática hasta 2018, cuando debuta con un primer episodio de insuficiencia cardiaca. En el ecocardiograma se objetiva disfunción grave del ventrículo izquierdo (28%), sin causa isquémica (tomografía computarizada sin lesiones) y con nueva resonancia compatible con miocardiopatía dilatada no isquémica, con trombo apical. Test genético negativo. Se inicia anticoagulación y se titula tratamiento médico, sin mejoría de la FEVI y con una clase funcional estable e NYHA II. Por este motivo y ante la presencia de bloqueo de rama izquierda (QRS 145 mseg), se decide implante de TRC-D en 2020, con un QRS posterior de 130 mseg, sin mejoría de la FEVI en el seguimiento. La paciente permanece estable desde el punto de vista cardiológico sin descompensaciones.

Tratamiento habitual: bisoprolol 5 mg/día, eplerenona 50 mg/día, dapagliflozina 10 mg/día, vericiguat 2,5 mg/día, apixabán 5 mg/12 h, atorvastatina 20 mg, metformina, insulina glargina, pantoprazol.

En el seguimiento del TRC-D en enero de 2025 se objetiva fallo de detección y de captura del electrodo auricular con umbrales muy elevados (>2000 ohm), con dislocación del electrodo en la radiografía de tórax. Así mismo, presenta una duración estimada de batería de 1 año, por lo que se programa el recambio tanto de cable como de la pila.

PRUEBAS COMPLEMENTARIAS

- Ecocardiograma basal (vídeo 1): ventrículo izquierdo ligeramente dilatado, no hipertrófico, con función sistólica global gravemente deprimida (FEVI bp 29%). Disquinesia septal muy evidente que se extiende al ápex, en probable relación con estimulación ventricular. Cable de estimulación en ápex del ventrículo derecho.
- Electrocardiograma (ECG) previo al explante (imagen 1): espiga auricular sin captura, ritmo ventricular estimulado con QRS ancho (130 mseg), morfología de bloqueo de rama izquierda que es seguido de una P retrógrada, alteraciones secundarias de la repolarización.

- Radiografía de tórax previa al ingreso: se observa la batería de TRC-D con los cables del ventrículo derecho y seno coronario normoposicionados, el cable de aurícula se encuentra dislocado en región infraclavicular.
- Analítica sanguínea al ingreso: hematíes 4.690.000/µl, Hb 12,2 g/dl, Hto 40,1%, VCM 85,5 fl, HCM 25,9 pg, hipocromía +++, plaquetas 263.000/µl, leucocitos 10.400/µl (N 7880, L 1420, M 820, E 40, B 50, LUC 170, N/L 5.55), TP 11,2 s / 102%, INR 1, fibrinógeno 463 mg/dl, glucemia 60 mg/dl, creatinina 0,52 mg/dl, filtrado >90 ml/min, Na+ 140 mmol/l, K+ 4,2 mmol/l, Cl- 107 mmol/l, proteínas 6,2 g/dl, colesterol total 173 mg/dl, colesterol LDL calculado 73 mg/dl, colesterol HDL 72 mg/dl, triglicéridos 108 mg/dl, PCR 13,3 mg/l.
- Ecocardiograma transesofágico (ETE) (vídeo 2) durante el procedimiento: en el interior de la aurícula derecha se objetiva masa pediculada de 3 cm de longitud, anclada a nivel de la orejuela derecha, móvil, que prolapsa hacia la válvula tricúspide. No se puede discernir si se trata de un trombo o una vegetación. Se objetiva trombosis parcial de la vena cava superior en todo el recorrido visible por esta técnica.
- Hemocultivos extraídos durante el recambio del dispositivo: estériles.
- Cultivo del exudado del bolsillo del dispositivo: sin crecimiento en el set de aerobios. Tras 8 días de incubación se aísla un *Cutibacterium acnes* sensible a todos los betalactámicos y clindamicina.
- Bioquímica del exudado del bolsillo del dispositivo: triglicéridos 559 mg/dl. Resto de parámetros no valorables por la viscosidad de la muestra.
- PET-TC tóraco-abdomino-pélvico (imagen 3): sin signos de infección a nivel intracavitario. Colección de gran tamaño (7,2 x 3,36 cm) en cuadrantes superiores de mama izquierda, con incremento periférico del índice glucídico de moderada intensidad.
- Bioquímica de la punción de la colección (posintervención): proteínas 4,7 g/dl, glucosa 132 mg/dl, ratio glucosa líquido/plasma 1,3, albúmina 3,1 g/dl, lactato deshidrogenasa (LD) 14997 UI/l, colesterol 122 mg/dl, triglicéridos 87 mg/dl.
- Linfogammagrafía de cuerpo completo (imagen 4): se visualizan las cadenas gaglionares de ambos miembros superiores, sin hallazgos gammagráficos que sugieran fístula del conducto torácico al bolsillo del TRC-D.

EVOLUCIÓN CLÍNICA

A su llegada al servicio, la paciente presenta buen estado general. Niega empeoramiento de su clase funcional ni clínica congestiva y no refiere síntomas de infección las semanas previas. La exploración física es anodina, incluido el bolsillo de la pila del TRC-D que no presenta datos de inflamación local. Tras cumplimentar el *check-list* preoperatorio y administrarse profilaxis antibiótica con amoxicilina-clavulánico la paciente es sometida a anestesia general e intubación orotraqueal y comienza el recambio del dispositivo. En el momento de la incisión del bolsillo este drena un material turbio amarillento que impresiona de pus. Ante la sospecha de infección silente de la pila se decide descartar endocarditis asociada, por lo que se realiza un ecocardiograma transesofágico. En este se observa una masa de 3 cm de longitud anclada a la orejuela derecha que prolapsa hacia la válvula tricúspide, sin poder distinguir si se trata de trombo +/- vegetación. Así mismo se aprecia una trombosis parcial de la vena cava superior hasta su desembocadura en la aurícula. Por ello se extraen hemocultivos en frío, se manda muestra del exudado a microbiología y se inicia cobertura empírica con daptomicina.

La paciente ingresa con sospecha de endocarditis tardía asociada a dispositivos. En la analítica no hay datos que sugieran infección (leucocitos en el límite alto, reactantes de fase aguda mínimamente elevados) y tras 5 días no hay crecimiento en los hemocultivos ni en la colección supuestamente purulenta. Por ello, pese a que inicialmente no se realizó un análisis bioquímico de la muestra, se procesa en el laboratorio con el siguiente resultado: concentración de triglicéridos 559 mg/dl, dato altamente característico de linfa teniendo en cuenta los niveles plasmáticos (108 mg/dl). Se completa despistaje infeccioso con un PET-TC (FDG) que no muestra captación patológica intravascular, y en esta prueba de imagen se visualiza que la colección a nivel de la herida quirúrgica se ha reproducido. Para descartar que se trate de una fístula

linfática permeable se realiza una linfogammagrafía de cuerpo completo, sin extravasado del contraste a nivel de la colección, así como una nueva punción de la misma, la cual concluye que se trata de un hematoma con características bioquímicas superponibles al plasma.

Tras 8 días del procedimiento, habiendo retirado la antibioterapia se aísla en el cultivo del exudado un *Cutibacterium acnes* sensible a todos los betalactámicos y clindamicina. Habiendo descartado razonablemente la infección intravascular y dado el buen estado clínico de la paciente, se decide tratamiento antibiótico ambulatorio con amoxicilina oral hasta completar un mes. Se consensua con la paciente no implantar un nuevo TRC-D a la espera de reevaluar su indicación por su cardiólogo, teniendo en cuenta la ausencia de respuesta previa a la resincronización, sin eventos arrítmicos en el seguimiento y su fragilidad. Se programa control radiológico por TC para reevaluar la trombosis de la vena cava superior.

DIAGNÓSTICO

- Miocardiopatía dilatada no isquémica con disfunción ventricular izquierda grave (29%).
- Dislocación del cable auricular de TRC-D.
- Probable linfocele (fístula quilosa sin débito activo) durante el explante. Sobreinfección del dispositivo por *Cutibacterium acnes*, sin datos de endocarditis infecciosa.
- Trombosis parcial de la vena cava superior con trombo a nivel de la aurícula derecha, sin datos de infección intravascular.

DISCUSIÓN

Presentamos el caso de una paciente de 65 años con una miocardiopatía dilatada no isquémica portadora de un TRC-D que ingresa para recambio de batería y del cable auricular, que se había dislocado. En la intervención se extrae abundante líquido pseudopurulento del bolsillo, lo cual *a priori* se considera diagnóstico de infección asociada al dispositivo[1] y justifica el explante de todo el sistema[2]. Así mismo en la ETE se aprecia una masa en la aurícula derecha que en el contexto impresiona de ser una vegetación o trombo sobreinfectado. No obstante, ante la ausencia de correlato clínico y analítico, sin aislamiento en los cultivos, se sospecha que la colección obtenida no sea pus. Su análisis bioquímico muestra niveles muy elevados de triglicéridos, lo cual es altamente característico de la linfa.

Las lesiones del sistema linfático (fístulas, linfoceles) son complicaciones relativamente frecuentes después de cirugías mayores en diferentes territorios tales como esofagectomía, linfadenectomía pélvica o mamarias y cirugías mediastínicas y de cabeza y cuello[3-5]. Pese a que hoy en día no se han notificado casos que describan esta entidad tras el implante de dispositivos de estimulación cardiaca, esta hipótesis resulta bastante plausible. El conducto torácico, cuya anatomía es variable, desemboca en la mayor parte de individuos en la vena subclavia izquierda, la yugular interna o en su unión en el tronco braquiocefálico[6]. Por tanto, existe la posibilidad de lesionar esta estructura durante la punción venosa y posterior dilatación que requiere el implante de los cables de estos dispositivos, que suelen alojarse ipsilaterales a dicha estructura. En nuestro caso esta complicación se descubrió incidentalmente de forma muy tardía al implante (>4 años después) y la colección resultó estar colonizada por *Cutibacterium acnes*, un bacilo Gram positivo microaerófilo de crecimiento lento ubicuo en la piel. Pese a que este microorgansmo se asocia ocasionalmente a endocarditis infecciosa sobre dispositivos[7], en nuestra paciente no había datos que la apoyaran. Se realizó un PET-TC con FDG, que aporta información en casos como el nuestro con imágenes dudosas por ETE[8], que no mostró captación del trazador a nivel de las mismas. Por último, se completó el estudio con una linfogammagrafía diagnóstica[9] y una nueva punción de la zona posquirúrgica, que permitieron descartar que existiese a ese nivel una fístula quilosa permeable con riesgo de complicarse en el futuro.

Las infecciones de dispositivos de estimulación cardiaca son complicaciones infrecuentes pero que ponen en peligro la vida del paciente. Su manejo es todo un reto y comprende desde su prevención hasta la sustitución del dispositivo en caso de que esté indicado. A continuación, comentamos brevemente los distintos aspectos clave de este manejo que han sido objeto de pregunta en nuestro caso. En primer lugar, en la prevención de la infección juegan un papel fundamental los hematomas posquirúrgicos, asociados a un mayor riesgo. En pacientes con indicación de anticoagulación, se ha estudiado que la terapia puente con heparina aumenta el riesgo de sangrado en aquellos tratados con antagonistas de la vitamina K. También se sabe que la suspensión de los anticoagulantes directos no reduce este evento y, por tanto, no se recomienda de rutina[9]. En segundo lugar, el diagnóstico de la endocarditis asociada a estos dispositivos supone a menudo un reto. En caso de sospecha está indicado realizar un ecocardiograma transtorácico y transesofágico (sustituido por ecografía intracardiaca si no es posible) como estudios iniciales[2]. Las masas adheridas a los cables pueden no ser vegetaciones y su presencia en pacientes sin signos de infección no aumenta el riesgo de desarrollarla en el futuro. Para estudiar si se encuentran sobreinfectadas, el PET-TC o el SPECT con leucocitos marcados son pruebas de utilidad[9]. Respecto al tratamiento de esta entidad, sus pilares son la retirada del dispositivo y la antibioterapia adecuada. La retirada está indicada siempre y cuando se establezca el diagnóstico definitivo o cuando se presente bacteriemia persistente por patógenos característicos (bacilos Gram negativos, hongos) que no responde al tratamiento dirigido[2]. En general se recomienda que dicha retirada sea percutánea y no quirúrgica, si bien para ello debe realizarse en centros con experiencia y siempre en un quirófano equipado por el riesgo de complicaciones graves (taponamiento, laceración venosa)[2]. En pacientes portadores de marcapasos que se encuentran dependientes del mismo es una opción adecuada el implante inicial de un marcapasos temporal de fijación activa, generalmente por vía transyugular, seguido del implante definitivo por vía subclavia contralateral cuando la infección esté controlada[1]. Otra opción es el implante directo de un marcapasos sin cables definitivo. Recientemente se ha testado el primer dispositivo de estimulación sin cables con sincronía auriculoventricular[10], pero actualmente esta tecnología no permite la estimulación fisiológica. Por último, sobre la pregunta más genérica de terapias de resincronización cardiaca, si bien las indicaciones no difieren sustancialmente entre las diferentes miocardiopatías, los pacientes con miocardiopatía dilatada no isquémica se benefician más de estos dispositivos, mientras que la estimulación en escaras isquémicas se ha asociado a QRS más anchos, mayores umbrales y peores resultados clínicos[11].

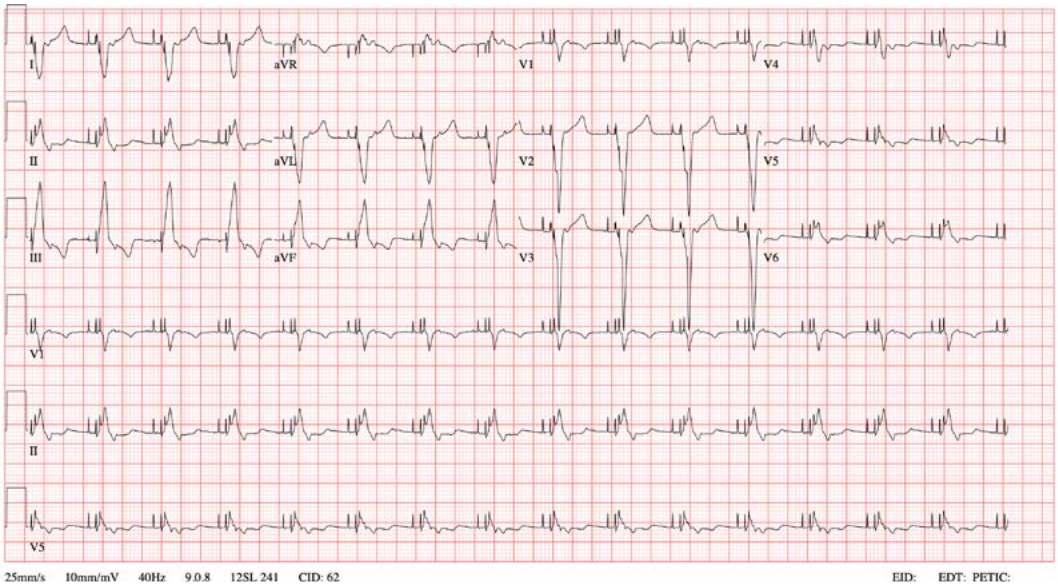

Imagen 1. ECG previo al explante: espiga auricular sin captura, ritmo ventricular estimulado con QRS ancho (130 mseg) morfología de bloqueo de rama izquierda que es seguido de una P retrógrada, alteraciones secundarias de la repolarización.

Imagen 2. Radiografía de tórax previa al ingreso: se observa la batería del TRC-D con los cables de ventrículo derecho y seno coronario normoposicionados, el cable de aurícula se encuentra dislocado en región infraclavicular.

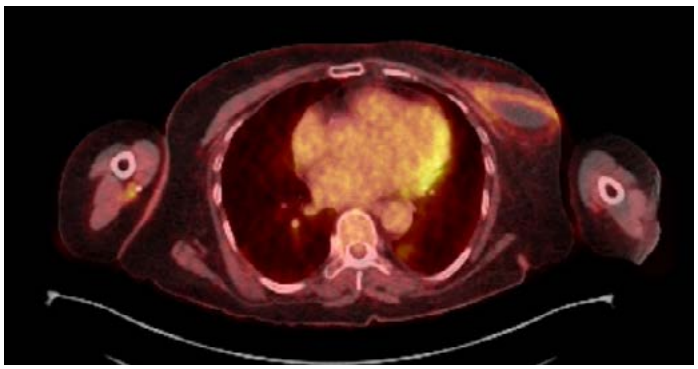

Imagen 3. PET-TC tóraco-abdómino-pélvico: sin signos de infección intravascular. Colección de gran tamaño (7.2 x 3.36cm) en cuadrantes superiores de mama izquierda, con incremento periférico del índice glicídico de moderada intensidad.



Imagen 4. Linfogammagrafía de cuerpo completo: se visualizan las cadenas gaglionares de ambos miembros superiores, sin hallazgos gammagráficos que sugieran fístula del conducto torácico al bolsillo del TRC-D

Vídeo 1.

Ecocardiograma basal, plano 4 cámaras: ventrículo izquierdo ligeramente dilatado, no hipertrófico, con función sistólica global gravemente deprimida (FEVI bp 29%). Disquinesia septal muy evidente que se extiende al ápex, en probable relación con estimulación ventricular. Cable de estimulación en ápex del ventrículo derecho.

Vídeo 2.

Ecocardiograma transesofágico durante el procedimiento: en el interior de la aurícula derecha se objetiva masa pediculada de 3 cm de longitud, anclada a nivel de la orejuela derecha, móvil, que prolapsa hacia la válvula tricúspide. No se puede discernir si se trata de un trombo o una vegetación. Se objetiva trombosis parcial de la vena cava superior en todo el recorrido visible por esta técnica.

Bibliografía

1. Baddour LM, Esquer Garrigos Z, Rizwan Sohail M, et al. Update on Cardiovascular Implantable Electronic Device Infections and Their Prevention, Diagnosis, and Management: A Scientific Statement From the American Heart Association: Endorsed by the International Society for Cardiovascular Infectious Diseases. *Circulation*. 2024;149(2):e201-e216. doi:10.1161/CIR.0000000000001187.
2. Delgado V, Ajmone Marsan N, de Waha S, et al. 2023 ESC Guidelines for the management of endocarditis. *Eur Heart J*. 2023;44(39):3948-4042. doi:10.1093/eurheartj/ehad193.
3. Bryant AS, Minnich DJ, Wei B, Cerfolio RJ. The incidence and management of postoperative chylothorax after pulmonary resection and thoracic mediastinal lymph node dissection. *Ann Thorac Surg*. 2014;98(1):232-237. doi:10.1016/j.athoracsur.2014.03.003.
4. Achouri A, Huchon C, Bats AS, Bensaid C, Nos C, Lécuru F. Complications of lymphadenectomy for gynecologic cancer. *Eur J Surg Oncol*. 2013;39(1):81-86. doi:10.1016/j.ejso.2012.10.011.
5. Campisi CC, Boccardo F, Piazza C, Campisi C. Evolution of chylous fistula management after neck dissection. *Curr Opin Otolaryngol Head Neck Surg*. 2013;21(2):150-156. doi:10.1097/MOO.0b013e32835e9d97.
6. Plutecki D, Bonczar M, Wilk J, et al. The Anatomy of the Thoracic Duct and Cisterna Chyli: A Meta-Analysis with Surgical Implications. *J Clin Med*. 2024;13(15):4285. Published 2024 Jul 23. doi:10.3390/jcm13154285.
7. Alonso-Menchén D, Marín-Arriaza M, Villamarín M, et al. Cutibacterium Species Valvular and Cardiac Device-Related Infective Endocarditis: Contemporary Data From the GAMES Prospective Cohort (2008-2023). *Clin Infect Dis*. 2024;79(3):663-671. doi:10.1093/cid/ciae334.
8. Dilsizian V, Budde RPJ, Chen W, Mankad SV, Lindner JR, Nieman K. Best Practices for Imaging Cardiac Device-Related Infections and Endocarditis: A JACC: Cardiovascular Imaging Expert Panel Statement. *JACC Cardiovasc Imaging*. 2022;15(5):891-911. doi:10.1016/j.jcmg.2021.09.029.
9. Kos S, Haueisen H, Lachmund U, Roeren T. Lymphangiography: forgotten tool or rising star in the diagnosis and therapy of postoperative lymphatic vessel leakage. *Cardiovasc Intervent Radiol*. 2007;30(5):968-973. doi:10.1007/s00270-007-9026-5.
10. Knops RE, Reddy VY, Ip JE, et al. A Dual-Chamber Leadless Pacemaker. *N Engl J Med*. 2023;388(25):2360-2370. doi:10.1056/NEJMoa2300080.
11. Chung MK, Patton KK, Lau CP, et al. 2023 HRS/APHRS/LAHRS guideline on cardiac physiologic pacing for the avoidance and mitigation of heart failure. *Heart Rhythm*. 2023;20(9):e17-e91. doi:10.1016/j.hrthm.2023.03.1538.

Cuando has perdido la esperanza...

Julio Vázquez Reguera, Javier León Santana, Carmen Acosta Calero, Jonathan Deniz Rosario, Belén Rojas Escrivá, Aridane Cárdenes León

INTRODUCCIÓN

El ácido bempedoico es un inhibidor de la ATP citrato liasa que reduce los niveles de colesterol de lipoproteínas de baja densidad (LDL) en un paso previo al mecanismo de acción de las estatinas, por lo que presenta menores efectos secundarios especialmente a nivel muscular. El estudio pivotal CLEAR demostró una disminución de los eventos cardiovasculares (CV) mayores en aquellos pacientes intolerantes a estatinas y que tenían un riesgo CV alto. Este nuevo fármaco permite alcanzar niveles objetivos en pacientes que previamente presentaban un LDL en un rango sin indicación para financiación de otros fármacos.

ANTECEDENTES, ENFERMEDAD ACTUAL Y EXPLORACIÓN FÍSICA

Varón de 48 años sin alergias medicamentosas conocidas, fumador de 1 cajetilla/día e hipertenso, que en 2023 presenta un síndrome coronario agudo con elevación del ST inferior, con implante de 2 *stent* en la circunfleja. Función del ventrículo izquierdo conservada con hipocinesia inferolateral mediobasal y con insuficiencia mitral grado II.

PRUEBAS COMPLEMENTARIAS

- Analítica ingreso SCA: glucosa 87 mg/dl, urea 33 mg/dl, creatinina (enzimática) 0,85 mg/dl, filtrado glomerular estimado (CKD-EPI) 104 ml/min, urato 4,12 mg/dl, troponina T (ultrasensible) 41 ng/l, NT-proBNP 423 pg/ml, aspartato aminotransferasa (AST) 32 U/l, alanina aminotransferasa (ALT) 59 U/l, hemoglobina 16 g/dl.
- Marcadores riesgo cardiovascular al ingreso: colesterol 185 mg/dl, colesterol HDL 36 mg/dl, cociente colesterol /colesterol HDL 5,14, colesterol no HDL 149 mg/dl, triglicéridos 120 mg/dl, apolipoproteína B 114.00 mg/dl, lipoproteína (a) 3,00 mg/dl.
- Cateterismo cardiaco: enfermedad coronaria monovaso (circunfleja [Cx]). Origen independiente de arteria descendente anterior (DA) y Cx. DA: sin lesión coronaria. Cx: Con lesión del 80% en tercio distal y con lesión del 90% en tercio proximal. Arteria coronaria derecha (CD): sin lesión coronaria. Dominancia derecha. Intervención: Cx distal: implante de *stent* directo (3,25 mm X 18 mm). Cx proximal: implante de *stent* directo (4,00 mm X 23 mm).
- Ecocardiograma transtorácico: buena función sistólica ventricular izquierda con hipocinesia inferolateral mediobasal. Patrón diastólico normal. Ventrículo derecho normofuncionante. Insuficiencia mitral grado II. Insuficiencia tricúspidea ligera sin hipertensión pulmonar. No derrame pericárdico.
- Analítica a los 3 meses tras estatina de alta potencia + ezetimiba: colesterol 115 mg/dl, colesterol HDL 29 mg/dl, cociente colesterol /colesterol HDL 3,97, colesterol LDL (estimado F. F.) 65 mg/dl, colesterol no HDL 96 mg/dl, triglicéridos 100 mg/d.
- Analítica a los 4 meses tras comienzo de ácido bempedoico: creatinina (enzimática) 1,06 mg/dl, urato 5,24 mg/dl, aspartato aminotransferasa (AST) 23 U/l, alanina aminotransferasa (ALT) 24 U/l, colesterol 77 mg/dl, colesterol HDL 20 mg/dl, colesterol LDL (estimado F. F.) 26 mg/dl, colesterol no HDL 57, triglicéridos 125 mg/dl, hemoglobina 15,3 g/dl.

EVOLUCIÓN CLÍNICA

Tras el evento coronario el paciente se fue de alta con atorvastatina de 80 mg y ezetimiba de 10 mg. El primer control a los 3 meses del alta en la primera consulta de rehabilitación cardiaca el LDL disminuyó hasta 76 mg/dl, sustituyéndose la estatina por rosuvastatina de 30 mg asociada también a la ezetimiba. En el control a los 6 meses desde el cambio de terapia el LDL había disminuido hasta 62 mg/dl, sin alcanzar objetivos. Cabe recalcar que el paciente era buen cumplidor, habiendo dejado el tabaquismo y cumpliendo las indicaciones del programa de rehabilitación cardiaca en cuanto a actividad física y hábitos de vida cardiosaludable.

En ese momento se decidió comenzar ácido bempedoico, asociado a la estatina y ezetimiba, con una respuesta espectacular, muy por encima de la media de los estudios, lo que sugiere la posible existencia de un perfil de paciente superrespondedor. En el control realizado a los 6 meses de la última modificación terapéutica, se alcanzaron valores de LDL de 26 mg/dl.

El paciente se mantiene estable, sin nuevos eventos, con buena adherencia al tratamiento y un perfil de riesgo cardiovascular dentro de los objetivos, lo que contribuye a mejorar su pronóstico.

DIAGNÓSTICO

Síndrome coronario crónico con mal control de perfil lipídico.

DISCUSIÓN

El control de los factores de riesgo CV es un punto de extremo interés en la medicina actual, ante la gran evidencia de que su control logra disminuir los eventos CV mayores y aumenta la supervivencia en pacientes de alto riesgo. La piedra angular del tratamiento hipolipemiante siempre han sido las estatinas, pero en los últimos años han aparecido nuevos fármacos para luchar contra ellos, permitiendo mejorar las opciones terapéuticas para nuestros pacientes. El ácido bempedoico representa un avance importante en el tratamiento de la dislipidemia, especialmente en pacientes intolerantes a las estatinas o que no quieren tomarla por otras razones, demostrando una reducción significativa del colesterol LDL y del riesgo de eventos cardiovasculares mayores (infarto de miocardio y accidentes cerebrovasculares no fatales), lo que refuerza además su utilidad tanto en prevención primaria como secundaria. Además, su efecto sobre la proteína C reactiva resalta un posible beneficio antiinflamatorio, lo que podría explicar parcialmente su impacto en la reducción del riesgo cardiovascular más allá del control lipídico.

El ácido bempedoico actúa inhibiendo la ATP-citrato liasa, un paso clave en la síntesis de colesterol en el hígado, activándose únicamente en este órgano gracias a una enzima específica (ACSVL1) que no se encuentra en los músculos, en un paso previo a las estatinas. Esto limita su acción al hígado y reduce el riesgo de toxicidad muscular, un problema común con las estatinas debido a su distribución sistémica y la expresión de la HMG-CoA reductasa en el músculo esquelético, lo que hace que sea una excelente opción en intolerantes a las mismas.

Se estima que el ácido bempedoico es capaz de reducir un 18% de media los niveles de LDL por sí mismo llegando a alcanzar un 40% en asociación con ezetimiba, por lo que una de las principales indicaciones en nuestro medio se da en aquellos pacientes que no alcanzan niveles objetivos de colesterol LDL de <55 mg/dl, pero que se encuentran por debajo de 100 mg/dl, por lo que tampoco tendrían una clara indicación de comenzar con inyectables. Además, numerosos pacientes rechazan estas terapias

por miedo a los pinchazos. Es un fármaco seguro, siendo los principales efectos secundarios descritos en los estudios el aumento de los valores de ácido úrico y de las transaminasas.

Vídeo 1.

Cateterismo cardiaco, con una oclusión ostial a nivel de la segunda obtusa marginal. Se implanta un *stent* 2,25 x 18 mm y debido al resultado subóptimo, se decide implantar un segundo *stent* distal de 2,25 x 8 mm. Dominancia izquierda.

Vídeo 2.

Resultado angiográfico.

Vídeo 3.

Ecocardiograma transtorácico, que muestra una función ventricular izquierda conservada con una hipocinesia inferolateral.

Bibliografía

1. Nissen SE, Lincoff AM, Brennan D, et al. CLEAR Outcomes Investigators. Bempedoic Acid and Cardiovascular Outcomes in Statin-Intolerant Patients. *N Engl J Med*. 2023 Apr 13;388(15):1353-1364. doi: 10.1056/NEJMoa2215024. Epub 2023 Mar 4. PMID: 36876740.
2. Castellano JM, Pocock SJ, Bhatt DL, et al. SECURE Investigators. Polypill Strategy in Secondary Cardiovascular Prevention. *N Engl J Med*. 2022 Sep 15;387(11):967-977. doi: 10.1056/NEJMoa2208275. Epub 2022 Aug 26. PMID: 36018037.
3. Barrios V, García-Moll X, Campuzano R, Blanco Echevarría A. «Completando el tratamiento oral previo a inyectables». Sociedad Española de Cardiología: 2024. Disponible en: https://secardiologia.es/multimedia/directos-online/14648-completando-tratamiento-oral-previo-a-inyectables

¿Qué tan raras son mis coronarias?

Paula Gramage Sanchis, Juan Geraldo Martínez, Alberto Hidalgo Mateos, Alejandro Queipo Rodríguez

INTRODUCCIÓN

En los últimos años ha aumentado el número de pacientes con anomalías coronarias, dado que se realizan más pruebas de imagen diagnósticas (especialmente en la TC). Aun así, sigue siendo una característica morfológica vista en un porcentaje bajo de la población (<1%). La valoración del riesgo de muerte súbita cardiaca supone un reto diagnóstico en estos pacientes pues tiene unas implicaciones pronósticas y terapéuticas muy importantes.

ANTECEDENTES, ENFERMEDAD ACTUAL Y EXPLORACIÓN FÍSICA

Antecedentes

Varón de 63 años que es valorado en el servicio de urgencias por dolor torácico a estudio.

- Sin alergias medicamentosas conocidas.
- Fumador (IPA 30).
- Antecedentes personales: hipertensión arterial, obesidad tipo I, síndrome apnea e hipoapnea del sueño, fibrilación auricular (FA) persistente e hipotiroidismo.

Enfermedad actual

Consulta por episodio de dolor torácico opresivo no irradiado de 2 horas de duración, que se inicia estando en reposo, sin cortejo vegetativo asociado. Refiere episodios previos similares desde hace 3 meses, de duración variable (normalmente horas), sin relación con el esfuerzo y que se autolimitan espontáneamente. Además, cuenta disnea a esfuerzos moderados del mismo tiempo de evolución.

Exploración física

Presión arterial 128/85 mmHg, frecuencia cardiaca 80 lpm (FA), saturación periférica O_2 99% sin oxígeno suplementario. Consciente, orientado, sin focalidad neurológica. Auscultación cardiaca regular con soplo sistólico leve en foco aórtico sin roce audible. Auscultación pulmonar con murmullo vesicular conservado sin otros ruidos sobreañadidos. Sin edemas en miembros inferiores y con pulsos pedios conservados y simétricos.

PRUEBAS COMPLEMENTARIAS

- Electrocardiograma: fibrilación auricular a 80 lpm, complejo QRS estrecho con morfología de bloqueo de rama izquierda del haz de His (BRIHH) con eje normal y repolarización sin alteraciones.
- Electrocardiograma (ECG) seriado a las 3 horas sin cambios dinámicos.

- Analítica de sangre al ingreso: hemoglobina 15 g/dl con índices corpusculares normales, leucocitos 8.900 células/microL (fórmula normal), plaquetas 219.000 células/microL. INR 0,97. Creatinina 0,79 mg/dl, filtrado glomerular estimado 96 ml/min/m^2, sodio 143 mEq/l, potasio 3,4 mEq/l, AST 20 U/l, ALT 15 U/l, GGT 162 U/l, fosfatasa alcalina 94 U/l, bilirrubina 1,14 mg/dl, PCR <1 g/l, NT-proBNP 345 ng/l, troponina I ultrasensible 13 ng/l. Seriación a las 3 horas de troponina I ultrasensible 13 ng/l.
- Ecocardiograma transtorácico vídeos 1 y 2): estudio realizado en FA con variabilidad interlatido. Aurícula derecha dilatada (volumen 36 ml/m^2). Ventrículo derecho de dimensiones en límites altos (VD basal: 41 mm) con buena función sistólica, TAPSE: 22 mm. Aurícula izquierda muy dilatada (volumen: 58 ml/m^2). Raíz aórtica y aorta ascendente dilatadas (SV: 43 mm; UST: 40 mm; AoA: 43 mm). Ventrículo izquierdo hipertrófico (TIV 14 mm; PP 12 mm) de diámetros en límites altos de la normalidad (DTD: 56 mm), con ligera hipocinesia en segmentos basales y con función sistólica en límites bajos de la normalidad (FSVI por Simpson biplano: 52%). Válvula aórtica trivalva de velos calcificados, con buena apertura y regurgitación ligera. Válvula mitral de morfología normal, con buena apertura y sin flujos patológicos. Patrón de llenado transmitral monofásico. Sin insuficiencia tricúspide que permita estimar la presión sistólica de la arterial pulmonar (PSAP). Sin signos indirectos que sugieran hipertensión pulmonar. Vena cava inferior no dilatada, con adecuado colapso inspiratorio. No derrame pericárdico.
- Estudio gammagráfico de la perfusión cardiaca: las imágenes tomográficas (SPECT) muestran un defecto de perfusión de carácter leve y poco extenso que afecta al ápex durante el estrés, que resulta de mayor extensión y gravedad en el reposo, observando en el resto del miocardio una perfusión homogénea. El estudio realizado en sincronización con la onda R del ECG (*gated*-SPECT), muestra una contractilidad y engrosamiento sistólico conservados y la cavidad del ventrículo izquierdo es normal tanto en las imágenes de estrés como en reposo, observándose los siguientes datos funcionales: Posestrés: fracción de eyección 64%; volumen telesistólico 43 ml. Reposo: fracción de eyección 54%; volumen telesistólico 63 ml. Conclusión: Patrón paradójico en ápex
- Cateterismo cardiaco (imágenes 1 y 2): importante tortuosidad en la desembocadura subclavia izquierda, cayado aórtico y aorta ascendente. Nacimiento anómalo de la coronaria izquierda, con origen prácticamente de un *ostium* único en seno de Valsalva derecho. Coronaria derecha muy dominante y desarrollada, sin lesiones. Tronco común izquierdo muy largo con coronaria izquierda ligeramente hipoplásica sin lesiones. A descartar trayecto interarterial de tronco común izquierdo.
- TC de coronarias (imágenes 3-6): se observa origen anómalo de arteria coronaria izquierda desde *ostium* derecho con curso intra septal, con puente muscular intramiocárdico en el septo que condiciona discreto cambio de calibre sin evidenciar estenosis significativa. Se observa alguna placa calcificada en árbol coronario sin estenosis significativas. Aumento de tamaño de aurícula izquierda con área de 48 cm^2. Conclusión: origen anómalo de arteria coronaria izquierda desde *ostium* derecho con curso transeptal con puente miocárdico en septo intraventricular.
- Resonancia magnética cardiaca de estrés farmacológico (vídeos 3 y 4): ventrículo izquierdo de volúmenes normales (VTD 89 ml/m^2, VTS 41 ml/m^2), con hipertrofia concéntrica (IMVI 85 g/m^2) aunque más marcada a nivel septal, de hasta 18 mm en septo basal y 13 mm inferior. Ausencia de alteraciones de la contractilidad segmentaria en reposo y función global sistólica conservada (FEVI 54 %). Mapeo de T2 normal (41 ms). Ventrículo derecho no dilatado (VTD 65 ml/m^2, VTS 28 ml/m^2) con función global sistólica conservada (FEVD 57%). Aorta ascendente levemente dilatada: p. sinusal 40 mm, UST 37 mm, p. tubular 44 mm. Dilatación de cayado (37 mm) y aorta descendente (38 mm). Tronco pulmonar 27 mm (normal). AI gravemente dilatada: volumen biplano 228 ml (104 ml/m^2), diámetro AP 61 mm. AD normal (28 cm^2). Válvula aórtica trivalva con cambios degenerativos y regurgitación moderada (VR 25 ml, FR 24%). Estrés: se administra dosis máxima de dipiridamol (0,84 mg/kg) y ácido gadotérico (0,15 mM/kg): bien tolerado por el paciente. No se observan defectos de perfusión ni alteraciones contráctiles con el vasodilatador (negativa para isquemia).
- Estudio de detección de necrosis y viabilidad: presencia de RTG miocárdico sugestivo de fibrosis intramiocárdica a nivel basal inferolateral, inferior y anteroseptal y focal a nivel de la unión inferior del ventrículo derecho. T1 nativo 1257 ms, volumen extracelular sintético 33 % (valores ligeramente

aumentados, sugestivos de fibrosis intersticial). Conclusión: ausencia de isquemia inducible con test con vasodilatadores. Patrón de hipertrofia concéntrica significativa del ventrículo izquierdo (septo de 18 mm) con FEVI conservada, sugestivo de cardiopatía hipertensiva. Aurícula izquierda muy dilatada. Fibrosis basal inferior, inferolateral y anteroseptal y unión del ventrículo derecho (patrón no específico).

EVOLUCIÓN CLÍNICA

Varón de 63 años fumador, hipertenso con obesidad tipo I y con antecedentes de FA persistente. Está en tratamiento con apixabán 5 mg/12 h, bisoprolol 2,5 mg/24 h y valsartán 160 mg/24 h. Ingresa por episodios de dolor torácico opresivo a estudio, no irradiados y sin cortejo vegetativo, que se inician en reposo, sin relación con el esfuerzo y de duración variable (el último por el que consulta es de dos horas de duración). Los episodios los presenta desde hace 3 meses. No presenta alteraciones basales de la repolarización ni cambios dinámicos en los ECG realizados en urgencias y la seriación de biomarcadores de daño cardiaco es negativa. Destaca en ECG al ingreso, FA con respuesta ventricular media controlada.

Se solicita inicialmente ecocardiograma donde se objetiva un ventrículo izquierdo con hipertrofia moderada, con ligera hipocinesia en segmentos basales y con función sistólica en límites bajos de la normalidad (FSVI por Simpson biplano: 52%), dilatación biauricular (AI 58 ml/m^2) y una raíz aórtica y aorta ascendente dilatadas (SV 43 mm; UST 40 mm; AoA 43 mm).

Dado que presenta una probabilidad pretest moderada de enfermedad coronaria se decide solicitar prueba de detección de isquemia. Se realiza previamente cardioversión eléctrica que resulta efectiva, manteniéndose en ritmo sinusal estable y se realiza estudio gammagráfico de perfusión cardiaca donde se objetiva un patrón paradójico en ápex.

Ante los hallazgos obtenidos se opta finalmente por solicitar una coronariografía donde se observa un nacimiento anómalo de la coronaria izquierda con origen prácticamente de un *ostium* único en seno de Valsalva derecho. Para completar el estudio se solicita una TC de coronarias que confirma un origen anómalo de arteria coronaria izquierda desde *ostium* derecho con curso transeptal con puente miocárdico en septo intraventricular que condiciona discreto cambio de calibre sin evidenciar estenosis significativa.

En resumen, nos encontramos ante un paciente con dolores torácicos atípicos, con una prueba de detección de isquemia dudosa y una anomalía coronaria con algún criterio anatómico de alto riesgo (coronaria izquierda que sale del *ostium* derecho y con curso transeptal que condiciona una estenosis distal al trayecto, pero sin *ostium* en hendidura, en ángulo agudo o trayecto interarterial). Se comenta el caso con cirugía cardiaca y se decide repetir una prueba ambulatoria de detección de isquemia para esclarecer si existe isquemia inducible que apoye la indicación de intervención quirúrgica.

Tras todo esto el paciente es dado de alta a domicilio con ajuste de tratamiento; se aumenta bisoprolol a 5 mg/12 h y se inicia amiodarona 200 mg, 5 comprimidos por semana, y se cita en consultas para control. Durante el seguimiento se realiza una RMC de estrés farmacológico donde no se objetiva isquemia inducible por lo que se mantiene actitud expectante. Sin embargo, se ajusta de nuevo medicación dado que persiste sintomático, se realiza cambio de bisoprolol 5 mg/12 h por diltiazem 360 mg/24 h.

Tras un año de seguimiento, no se ha conseguido controlar la sintomatología, el paciente sigue con dolores torácicos atípicos de duración variable y con disnea de esfuerzo. Se mantiene durante todo el seguimiento en ritmo sinusal.

Finalmente, al encontrarse el paciente sintomático a pesar de tratamiento, sin isquemia inducible, pero con criterios de riesgo anatómico (origen anómalo de coronaria izquierda, curso transeptal con puente intramiocárdico que condiciona estenosis distal sin respuesta a tratamiento), se decide intervención quirúrgica.

Dos semanas antes de la intervención, el paciente inicia dolor torácico opresivo súbito irradiado a espalda con intenso cortejo vegetativo e hipotensión asociada. En la ecoscopia que se le realiza a su llegada a al servicio hospitalario de urgencias se observa derrame pericárdico moderado. Dada la alta sospecha de síndrome aórtico agudo se decide realizar angio-TC para descartar síndrome aórtico agudo. Lamentablemente el paciente presenta una parada cardiorrespiratoria con disociación electromecánica de camino a la prueba de imagen y fallece. En el resultado de la necropsia se evidencia disección aórtica aguda tipo A.

DIAGNÓSTICO

- Origen anómalo de la arteria coronaria izquierda desde *ostium* derecho.
- Cardiopatía hipertensiva.
- Fibrilación auricular.

DISCUSIÓN

El origen anómalo de las arterias coronarias es una causa de muerte súbita cardiaca (MSC) durante el ejercicio, especialmente en pacientes jóvenes y deportistas de competición. Sin embargo, se han observado también en series de autopsias de la población general. Su diagnóstico implica un estudio exhaustivo que incluya la valoración funcional y la búsqueda de criterios de alto riesgo anatómico para ver si hay indicación quirúrgica de revascularización en estos pacientes[1]. Actualmente, la evidencia de isquemia inducible o IM en el territorio de la anomalía en un paciente con angina típica supone la mayor evidencia de indicación quirúrgica mientras que sigue siendo incompleta la evidencia entre los criterios de alto riesgo anatómico y la MSC[2,3].

Aunque la coronariografía también permite realizar una valoración anatómica, la TC es la técnica de elección para la valoración de la anatomía de alto riesgo[1].

Para el estudio funcional habitualmente se realizan estudios de perfusión como la RMC de estrés o el SPECT de estrés. Los mecanismos por los que se produce la isquemia incluyen componentes estenóticos fijos y dinámicos por lo que se recomienda que los estudios de estrés sean lo más fisiológicos posibles (estrés físico), o en su defecto, que se priorice la dobutamina a los vasodilatadores. En el cateterismo también se puede realizar IVUS para ver los cambios de calibre de la coronaria durante el ciclo cardiaco[1].

Los niveles de evidencia sobre el manejo de esta patología proceden principalmente de series de casos. En las guías de práctica clínica más recientes, las indicaciones de tratamiento quirúrgico son mayores en el origen anómalo de la coronaria izquierda mientras que las indicaciones de intervención sobre el origen anómalo de la coronaria derecha en ausencia de síntomas o estudios funcionales positivos es controvertida puesto que se asocia a un riesgo relativo bajo de MSC[2,3]. Principalmente se indica con la presencia de síntomas típicos o evidencia de isquemia inducible, aunque en las decisiones de tratamiento se deben considerar también los criterios de alto riesgo anatómico: trayecto interarterial o intramural, trayecto intramiocárdico especialmente si existe estenosis distal al trayecto o si tiene mayor longitud o anomalías del orificio (*ostium* en hendidura, ángulo <45º, orificio >1 cm por encima de la unión sinotubular)[1,4].

Dentro de los criterios de alto riesgo, el trayecto interarterial se considera el más maligno mientras que en los casos de trayecto intramiocárdico con puente se prefiere modificar los desencadenantes hemodinámicos que pueden agravar la isquemia antes (frecuencia cardiaca elevada, hipertensión, hipertrofia ventricular, acortamiento del tiempo de diástole…). El tratamiento de primera elección son los betabloqueantes seguidos de los bloqueadores de canales de calcio. No se recomiendan los vasodilatadores. En caso de persistencia de los síntomas, se puede plantear la indicación quirúrgica[5].

En cuanto a los síntomas relacionados con las anomalías coronarias, no siempre se presentan de forma típica y también existen síntomas atípicos producidos por este tipo de patología[1,6].

La edad y el nivel de actividad física también son importantes modificadores del riesgo de MSC. Aunque es más frecuente en pacientes jóvenes con deportes de alta intensidad también se observan casos en pacientes más mayores por lo que la edad no excluye la necesidad de intervención y es razonable restringir la actividad en pacientes con un diagnóstico de reciente de anomalía coronaria[1].

En la literatura existen casos publicados de disección espontánea de la coronaria de origen anómalo, pero no existe evidencia sobre la relación con el síndrome aórtico agudo. Aunque hay casos descritos de infarto agudo de miocardio por síndrome aórtico agudo en pacientes con origen anómalo de las coronarias, bien por obstrucción del *ostium* por progresión de la luz falsa o bien por dilatación de la aorta secundaria a la disección y compresión de la coronaria en pacientes con trayecto interarterial, si existe una mayor incidencia de síndrome aórtico agudo en estos pacientes no está contemplado en la literatura. En todo caso, la coexistencia de ambas patologías ensombrece mucho el pronóstico[1,7-8].

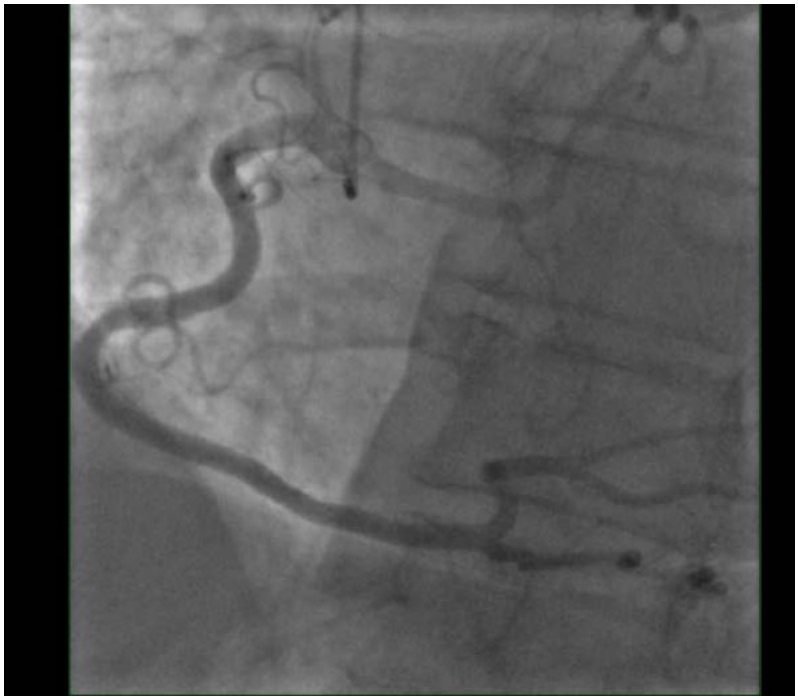

Imagen 1. Proyección OAI. Nacimiento de la coronaria izquierda en *ostium* derecho.

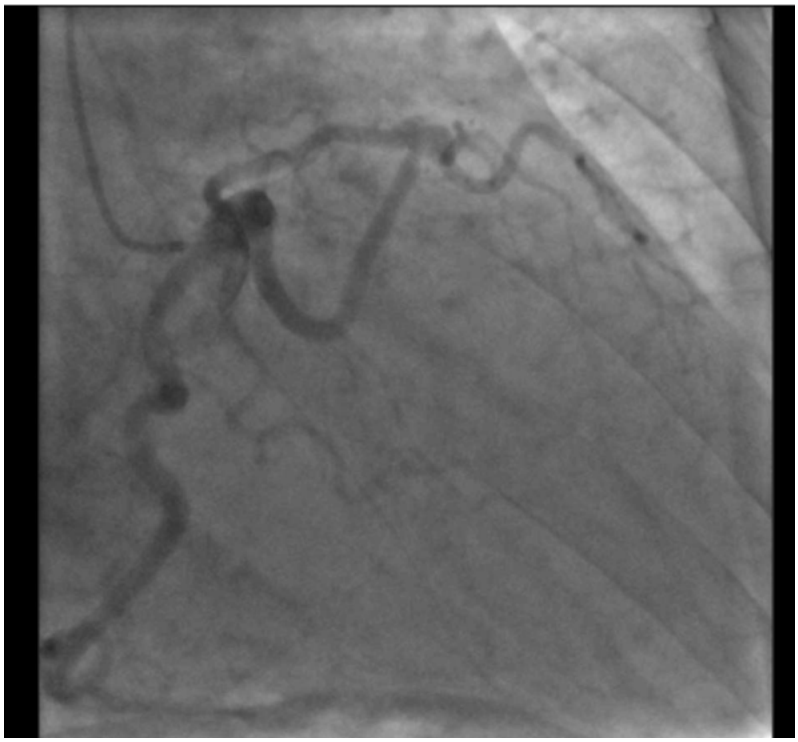

Imagen 2. Proyección craneal. Nacimiento anómalo de la coronaria izquierda en *ostium* derecho.

Imagen 3. Corte axial TC. Nacimiento de la coronaria izquierda en *ostium* derecho.

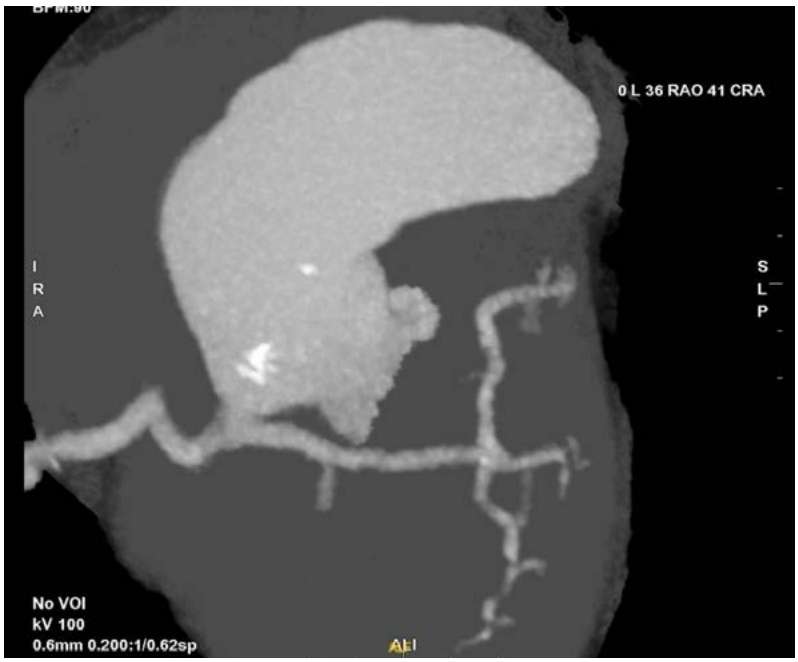

Imagen 4. Reconstrucción TC. Nacimiento anómalo de la coronaria izquierda en ostium derecho.

Imagen 5. Reconstrucción tridimensional árbol vascular.

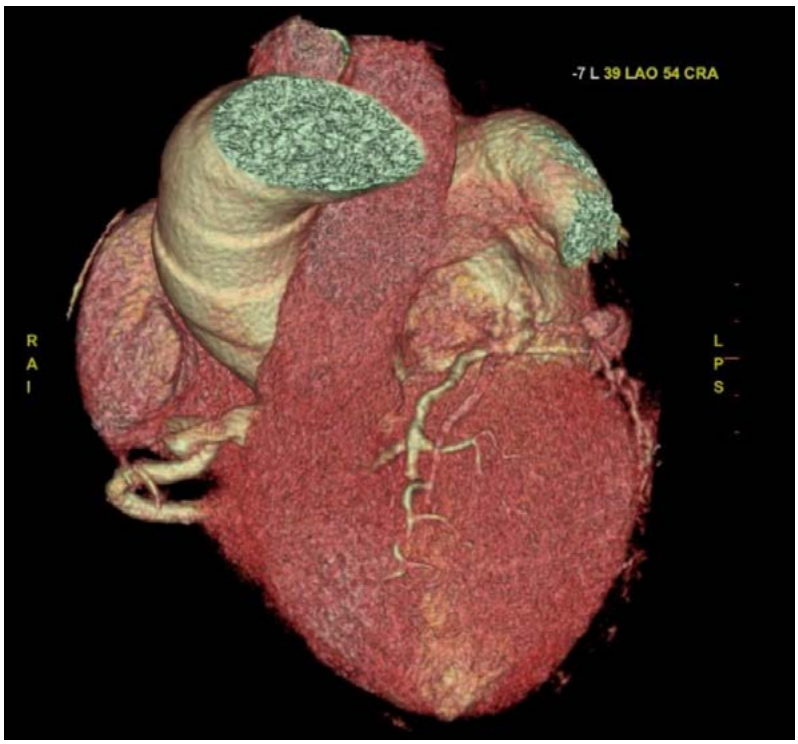

Imagen 6. Reconstrucción tridimensional. Se observa curso transeptal con puente miocárdico en septo intraventricular.

Vídeo 1.

Ecocardiograma transtorácico. Plano paraesternal largo. Raíz aórtica dilatada. Hipertrofia ventricular izquierda moderada con hipocinesia a nivel basal. Función conservada.

Vídeo 2.

Ecocardiograma transtorácico. Plano apical 4 cámaras. Hipertrofia ventricular izquierda concéntrica. FEVI conservada.

Vídeo 3.

Secuencias de estrés en la RMC. Plano apical 4 cámaras.

Vídeo 4.

Secuencias de estrés en la RMC. Plano 2 cámaras.

Bibliografía

1. Gaudino M, Di Franco A, Arbustini E, et al. Management of adults with anomalous aortic origin of the coronary arteries. *J Am Coll Cardiol*. 2023;82(21):2034-53. doi:10.1016/j.jacc.2023.08.012.
2. Baumgartner H, De Backer J, Babu-Narayan SV, et al. 2020 ESC guidelines for the management of adult congenital heart disease. *Eur Heart J*. 2021;42(6):563-645. doi:10.1093/eurheartj/ehaa554.
3. Stout KK, Daniels CJ, Aboulhosn JA, et al. 2018 AHA/ACC guideline for the management of adults with congenital heart disease: a report of the American College of Cardiology/American Heart Association Task Force on Clinical Practice Guidelines. *Circulation*. 2019;139(14). doi:10.1161/CIR.0000000000000603.
4. Hernández-Hernández JM, Guzmán-Ramírez D, Enriquez-Rodríguez R. Anomalías de arterias coronarias. Evaluación por angiotomografía cardíaca multidetector y otras técnicas de imagen cardíaca. Rev Ecocardiogr Pract Otras Tec Imag Card (RETIC) [Internet]. 30 de agosto de 2017 [citado 16 de diciembre de 2025];(5):13-21. Disponible en: https://imagenretic.org/RevEcocarPract/article/view/463
5. Gentile F, Castiglione V, De Caterina R. Coronary artery anomalies. *Circulation*. 2021;144(12):983-96. doi:10.1161/CIRCULATIONAHA.121.055347.
6. Arun Kumar P, Patel B, Dasari M, Bhattad PB, Prabhu S, Hadley M. Anomalous aortic origin of right coronary artery from left coronary cusp: a management conundrum: a case report. *J Med Case Reports*. 2023;17(1):191. doi:10.1186/s13256-023-03921-1.
7. Machii Y, Shimada N, Okamoto T, Tanaka M. A case of right ventricular infarction due to acute type A aortic dissection with anomalous aortic origin of the right coronary artery from the left sinus of Valsalva. *J Card Surg*. 2021;36(12):4776-8. doi:10.1111/jocs.16024.
8. Braconi L, Cabrucci F, Bacchi B, Bonacchi M. A threatening meteor for cardiac surgeons: anomalous left main coronary origin in type A aortic dissection. *Eur J Cardiothorac Surg*. 2022;62(3):ezac411. doi:10.1093/ejcts/ezac411.

Parada cardiaca recuperada por vasoespasmo coronario en un paciente con miocardiopatía hipertrófica

Jorge García Onrubia, Patricia Landín Jiménez, Raquel Frías García-Lago, Daniel Gómez Ramírez, Ernesto González Calvo, Irene Marco Clement

INTRODUCCIÓN

Varón de 68 años en estudio ambulatorio por sospecha de miocardiopatía hipertrófica, que ingresa en cardiología tras una parada extrahospitalaria en contexto de un cuadro de anemización de causa digestiva. Finalmente, un vasoespasmo coronario resulta ser la causa de la parada.

ANTECEDENTES, ENFERMEDAD ACTUAL Y EXPLORACIÓN FÍSICA

Varón de 68 años, originario de China y con antecedente familiar de muerte súbita a los 60 años en familiar de primer grado (madre). El paciente tiene hipertensión y diabetes tipo 2; entre su historia cardiovascular destaca un cuadro de angina inestable en 2023 con hallazgo de una lesión grave en la arteria descendente anterior proximal que fue tratada mediante angioplastia simple con balón farmacoactivo. Adicionalmente, el paciente se encontraba en estudio por hipertrofia ventricular izquierda grave (cardiopatía hipertensiva frente a miocardiopatía hipertrófica), estudio que no se había llegado a finalizar por asistencia irregular del paciente a consultas.

Como medicación habitual destaca: ácido acetilsalicílico 100 mg/24 h, sitagliptina / metformina 50/100 mg/24 h, atenolol 50 mg/12 h, amlodipino 5 mg/24 h, atorvastatina / ezetimiba 80/10 mg/24 h.

El día 6 de enero de 2024 el paciente ingresa en la unidad coronaria tras presentar una parada cardiaca extrahospitalaria recuperada tras 4 minutos de soporte vital básico, siendo precisa la administración de 1 choque del DESA. En primer electrocardiograma (ECG) realizado, presenta elevación del segmento ST inferior.

La primera exploración física se realiza con el paciente intubado, sin identificar hallazgos patológicos reseñables.

PRUEBAS COMPLEMENTARIAS

- Análisis a la llegada: hemoglobina 7,7 g/dl, leucocitos 9700 /µl, plaquetas 209000/µl, INR 0,9, Cr 1,93 mg/dl, Na 137 mmol/l, Cl 98mmol/l, K 4,3 mmol/l, ALT 113 U/L, AST 66 U/L, GGT 154 U/L, troponina I 533-2648-1390 g/ml.
- ECG posparada: ritmo sinusal a 100 lpm. QRS 120 ms. Elevación segmento ST 3 mm en derivaciones inferiores con descenso especular segmento ST en V2-V3 y derivaciones izquierdas altas (I, aVL).
- ECG basal: ritmo sinusal a 78 lpm. PR 180 ms. QRS estrecho, eje normal, con adecuada progresión de R en precordiales. Onda T negativa asimétrica en derivaciones inferiores y precordiales izquierdas.

- Ecocardiograma transtorácico: ventrículo izquierdo con hipertrofia septal grave asimétrica (SIV 18 mm). Presenta movimiento septal anterior de válvula mitral. En reposo sin gradientes obstructivo, con maniobra de Valsalva llega a 42 mmHg de gradiente máximo y velocidad máxima de 3,23 m/seg. Ventrículo derecho no dilatado con función sistólica conservada. Sin valvulopatías significativas.
- Coronariografía emergente: tronco coronario izquierdo: vaso de buen calibre y desarrollo, sin estenosis. Descendente anterior: vaso de buen calibre y desarrollo, con irregularidades no significativas. A nivel distal presenta una estenosis difusa leve. La primera rama diagonal es un vaso de escaso calibre y moderado desarrollo que presenta un estenosis moderada-grave a nivel proximal del 70%. Circunfleja: vaso de buen calibre y desarrollo, que presenta irregularidades no significativas. Coronaria derecha: vaso de buen calibre y desarrollo, dominante, que presenta irregularidades no significativas.
- Resonancia magnética cardiaca: ventrículo izquierdo de tamaño normal con hipertrofia septal asimétrica (17 mm en septo basal anterior). Contracción global y segmentaria normal (FEVI 61%) Ventrículo derecho de tamaño y espesor de pared normal. Contracción global y segmentaria normal. (FEVD 71%). Movimiento sistólico anterior asociado a aceleración en el tracto de salida del ventrículo izquierdo. Aurícula izquierda dilatada levemente. No se observa derrame ni engrosamiento pericárdico. Perfusión: no se observan defectos de perfusión en reposo. Realce tardío: tenues áreas parcheadas puntiformes intramiocárdico de realce no isquémico en septo basal y medio y cara anterior media. T1 nativo 1082 ms (en límite alto) y VEC 34% (ligeramente aumentado).
- Estudio vasomotor coronario: se administran concentraciones crecientes de acetilcolina intracoronaria (2, 20 y 80 mcg). Con las dosis iniciales presenta P bloqueadas aisladas que se incrementan con las dosis mayores de 20 y 80 mcg. Con la dosis de 80 mcg presenta negativización más marcada de la onda T en II, III y aVF. En la angiografía tras la dosis de 80 mcg de acetilcolina presenta espasmo epicárdico grave a nivel de la bifurcación de la cruz, con oclusión total de la PL. Además, en segmento ostio-proximal presenta espasmo menos significativo. Se administra NTG 300 mg IC con resolución total del vasoespasmo. Se realizan inyecciones de control con ausencia de complicaciones. Se da por finalizado el procedimiento.

EVOLUCIÓN CLÍNICA

Tras la llegada del paciente a la unidad coronaria, dado el cuadro de parada cardiaca y ECG con elevación del segmento ST se decide realización de coronariografía emergente ante la sospecha de oclusión coronaria aguda como causa de la parada. El cateterismo revela una estenosis moderada-grave en la primera diagonal, sin otras estenosis significativas ni lesiones subsidiarias de tratamiento en ese momento. Debido al cuadro anémico no filiado del paciente se realiza un TC toraco abdominopélvico, que descarta la presencia de sangrado activo o hematomas.

Durante su estancia en la unidad coronaria el paciente presenta un episodio de melenas sin inestabilidad hemodinámica, por lo que se decide realización de una gastroscopia, evidenciándose una úlcera Forrest III. Desde el punto de vista cardiovascular, el paciente presenta una buena evolución que permite extubación precoz, sin incidencias desde el punto de vista arrítmico o hemodinámico.

Ante el hallazgo de hipertrofia ventricular grave en el ecocardiograma y la ausencia de estudio previo completado de hipertrofia ventricular se solicita una resonancia magnética cardiaca, la cual muestra hallazgos sugerentes de miocardiopatía hipertrófica de predominio septal con grosor máximo del septo de hasta 17 mm y obstrucción dinámica del tracto de salida del ventrículo izquierdo, asumiendo diagnóstico de miocardiopatía hipertrófica.

En ese momento se considera el sustrato arrítmico de la miocardiopatía hipertrófica del paciente la causa de la parada, sin poder descartar cierto papel de este cuadro anémico como posible *trigger* o desencadenante del evento arrítmico. Sin embargo, dado el cuadro de elevación transitoria del segmento

ST sin oclusión coronaria o datos sugerentes de inestabilización de placa, se decide completar el estudio mediante una prueba de vasorreactividad coronaria. En dicha prueba realizada mediante la administración intracoronaria de dosis creciente de acetilcolina se objetiva un espasmo epicárdico grave en la coronaria derecha a nivel de la bifurcación de la descendente posterior y el ramo posterolateral. Además, la lesión de la primera diagonal se estudia mediante guía de presión, determinándose que no es fisiológicamente significativa.

Se inicia tratamiento vasodilatador con diltiazem, con buena tolerancia, y el caso se presenta en sesión del servicio. Finalmente, se decide el implante de un desfibrilador automático implantable (DAI) en prevención secundaria y realización de estudio genético de manera ambulatoria.

DIAGNÓSTICO

- Parada cardiorrespiratoria recuperada probablemente secundaria a vasoespasmo coronario epicárdico.
- Miocardiopatía hipertrófica septal.
- Hemorragia digestiva alta secundaria a úlcera Forrest III.

DISCUSIÓN

Este caso clínico describe a un paciente de 68 años con antecedentes de hipertensión, diabetes tipo 2 y probable miocardiopatía hipertrófica, quien ingresa tras una parada cardiorrespiratoria extrahospitalaria recuperada. El paciente presentaba un cuadro anémico no filiado y un ECG con elevación del segmento ST posparada. A pesar de la sospecha de miocardiopatía y el cuadro anémico intercurrente, se decidió realizar una coronariografía emergente para evaluar una posible causa coronaria.

La indicación de coronariografía emergente en el contexto de una parada recuperada se contempla en aquellos pacientes con elevación del segmento ST, ya que más del 80% de los pacientes con elevación del segmento ST o bloqueo de rama izquierda tras una para recuperada presentan lesiones coronarias agudas como causa de la misma. Las guías europeas basan esta recomendación en la evidencia en distintos estudios observaciones y metaanálisis que reportan un beneficio en la supervivencia en comparación con su realización postergada o no realización de coronariografía en este tipo de pacientes. Estos estudios sugieren que una intervención temprana mejora el pronóstico y reduce la mortalidad asociada a eventos coronarios agudos[1,2]. No obstante, la coronariografía emergente en pacientes sin elevación del segmento ST sigue siendo objeto de debate. Ensayos clínicos aleatorizados no han encontrado diferencias significativas en la mortalidad entre pacientes con y sin coronariografía emergente. Sin embargo, se ha observado un mayor deterioro de la función renal en los pacientes sometidos a este procedimiento de manera urgente, lo que sugiere que el enfoque debe ser cauteloso en pacientes con insuficiencia renal[3,4].

En este paciente, inicialmente se pensó que la parada cardiorrespiratoria podía estar relacionada con la miocardiopatía hipertrófica subyacente. Sin embargo, tras realizar un estudio de vasorreactividad coronaria, se observó un espasmo coronario grave en la coronaria derecha, lo que cambió la etiología del evento. Este hallazgo destaca la importancia de realizar un diagnóstico exhaustivo en pacientes con parada cardiorrespiratoria recuperada, considerando tanto causas estructurales como funcionales de las arritmias ventriculares. En este caso, la anemia podría considerarse como un factor desencadenante del espasmo coronario, ya que estudios previos han mostrado que la anemia puede aumentar el riesgo de espasmo coronario a través de la hipoxia relativa que compromete la función endotelial y facilita la vasoconstricción[5]. En cuanto al tratamiento de prevención secundaria en pacientes con parada cardiorrespiratoria por

vasoespasmo, el implante de DAI sigue siendo un tema controvertido. Las guías europeas recomiendan el implante de DAI en clase IIb para estos pacientes.

Aunque varios estudios observacionales han mostrado beneficios en términos de supervivencia al implantar el DAI, especialmente en pacientes con factores de riesgo adicionales como arritmias ventriculares recurrentes, mala respuesta al tratamiento médico o cardiopatía estructural añadida, la decisión debe ser individualizada. Los pacientes que más se benefician del DAI son aquellos con riesgo de recurrencia de eventos arrítmicos graves y sin una adecuada respuesta a la medicación[6,7,8,9].

Este caso subraya la importancia de un enfoque diagnóstico integral y personalizado. Aunque el paciente presentaba factores de riesgo para miocardiopatía hipertrófica, el espasmo coronario grave emergente y la anemia podrían haber sido los factores desencadenantes. Por lo tanto, es crucial realizar un diagnóstico exhaustivo que contemple tantas causas estructurales como funcionales en pacientes con parada cardiorrespiratoria. Además, el tratamiento de prevención secundaria debe adaptarse a las características del paciente, evaluando el riesgo de recurrencia de eventos arrítmicos y el beneficio del implante de un DAI.

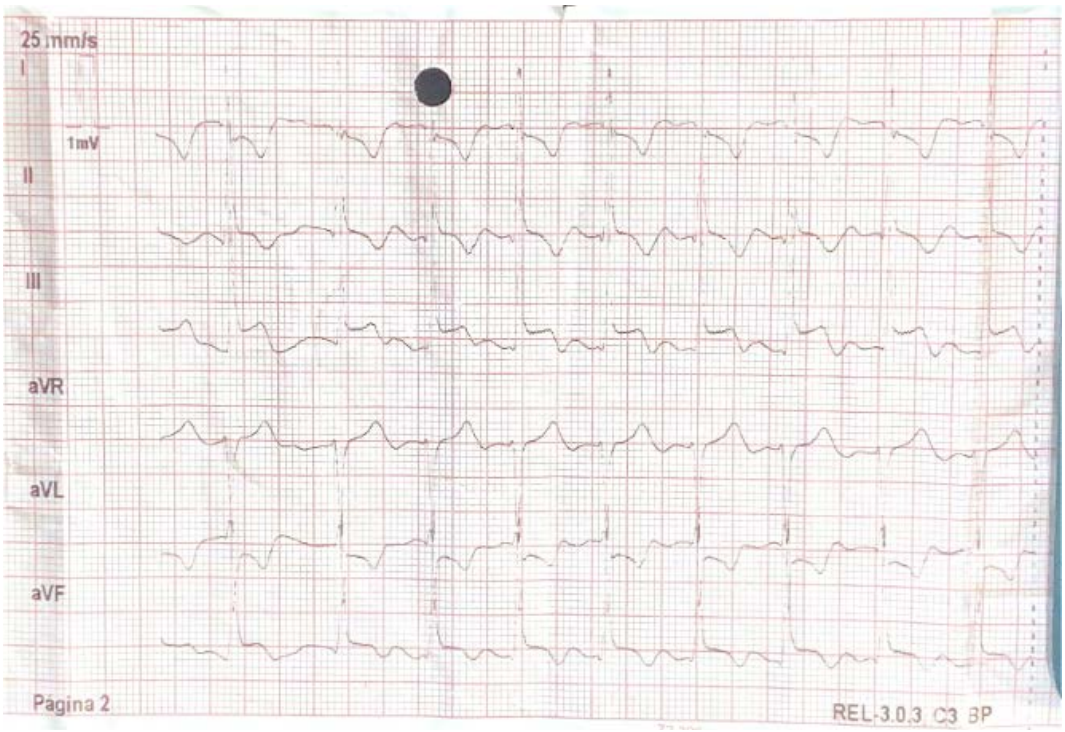

Imagen 1

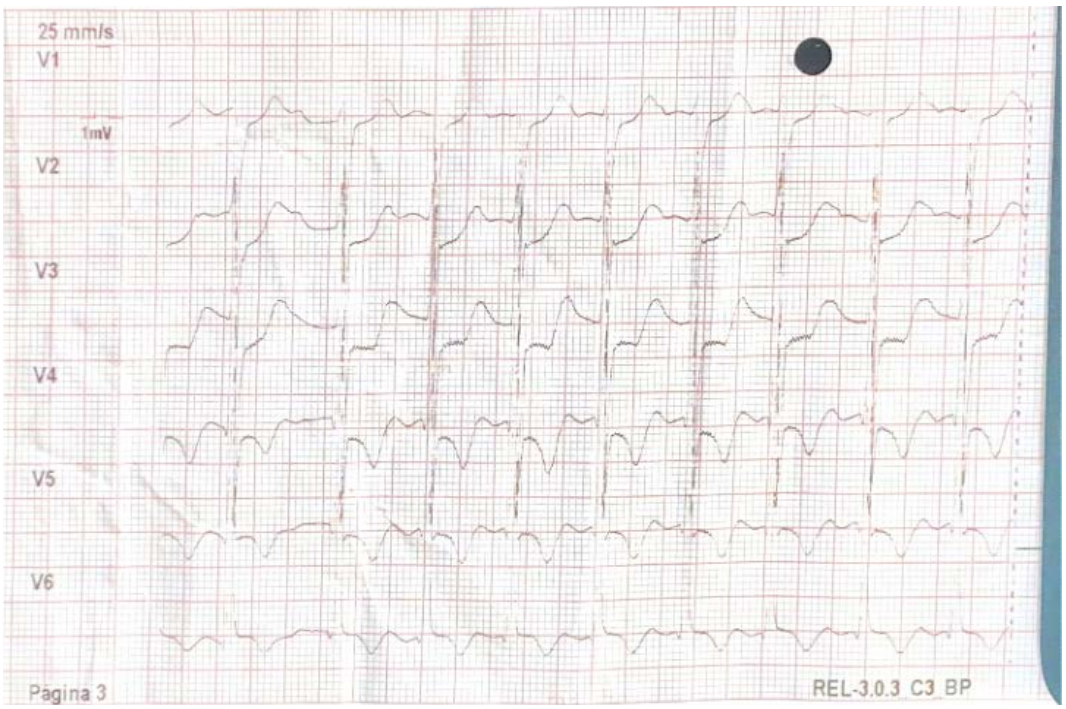

Imagen 2

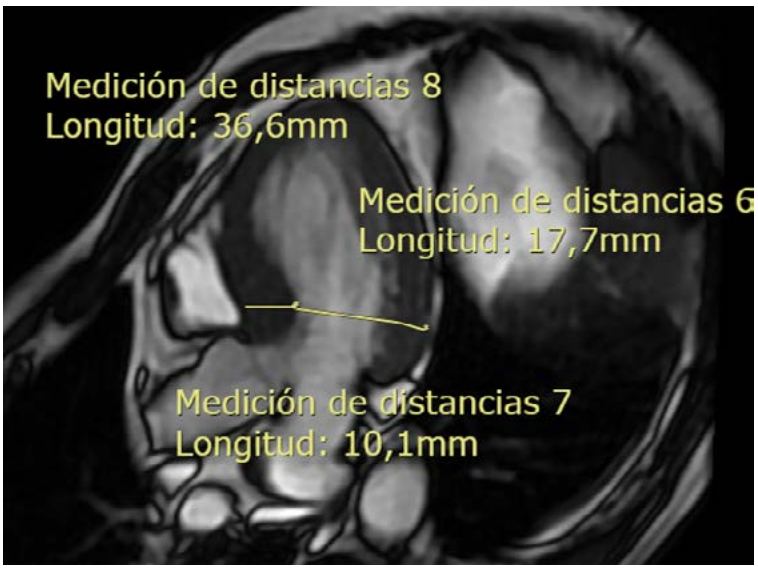

Imagen 3

Vídeo 1

Vídeo 2

Vídeo 3

Vídeo 4

Vídeo 5

Vídeo 6

Vídeo 7

Vídeo 8

Bibliografía

1. Patterson T, Perkins GD, Hassan Y, et al. Temporal trends in identification, management, and clinical outcomes after out-of-hospital cardiac arrest: Insights from the Myocardial Ischaemia National Audit Project database: Insights from the Myocardial Ischaemia National Audit Project database. *Circ Cardiovasc Interv*. 2018;11(6):e005346.
2. Nikolaou NI, Welsford M, Beygui F, et al. Acute Coronary Syndrome Chapter Collaborators. Part 5: Acute coronary syndromes: 2015 International Consensus on Cardiopulmonary Resuscitation and Emergency Cardiovascular Care Science with Treatment Recommendations. *Resuscitation*. 2015 Oct;95:e121-46. doi: 10.1016/j.resuscitation.2015.07.043. PMID: 26477704.
3. Desch S, Freund A, Akin I, Behnes M, et al. Angiography after out-of-hospital cardiac arrest without ST-segment elevation. *N Engl J Med*. 2021;385(27):2544–53.
4. Lemkes JS, Janssens GN, van der Hoeven NW, et al. Coronary angiography after cardiac arrest without ST-segment elevation. *N Engl J Med*. 2019;380(15):1397–407.
5. Park JY, Rha S-W, Poddar KL, et al. AS-229: Impact of anemia on acetylcholine-induced coronary artery spasm. *Am J Cardiol*. 2010;105(9):97A.
6. Collet JP, Thiele H, Barbato E, et al; ESC Scientific Document Group. 2020 ESC Guidelines for the management of acute coronary syndromes in patients presenting without persistent ST-segment elevation. *Eur Heart J*. 2021 Apr 7;42(14):1289-1367.
7. Ahn J-M, Lee H-J, Park H, et al. Prognosis of variant angina manifesting as aborted sudden cardiac death. *J Am Coll Cardiol*. 2016;68(2):137-45. doi: 10.1016/j.jacc.2016.04.050. PMID: 27386766.
8. Sueda S, Kohno H. Optimal medications and appropriate implantable cardioverter-defibrillator shocks in aborted sudden cardiac death due to coronary spasm. *Intern Med*. 2018 May 15;57(10):1361-1369. doi: 10.2169/internalmedicine.8796-17. Epub 2018 Jan 11. PMID: 29321418; PMCID: PMC5995710.
9. Rodríguez-Mañero M, Alvarado M, Morís C, et al. Long-term prognosis of patients with life-threatening ventricular arrhythmias induced by coronary artery spasm. *Europace*. 2018;20(5):851-8. doi:10.1093/europace/eux366.
10. Jenkins, K., Pompei, G., Ganzorig, N., Brown, S., Beltrame, J., & Kunadian, V. (2024). Vasospastic angina: a review on diagnostic approach and management. *Therapeutic Advances in Cardiovascular Disease*, *18*, 17539447241230400.

Miocardiopatía hipertrófica e hipertensión pulmonar grave: enemigos acérrimos

Jonathan Deniz Rosario, Belén Rojas Escrivá, Carmen Acosta Calero, Javier León Santana, Julio Vázquez Reguera, Aridane Cárdenes León, Eduardo Caballero Dorta

INTRODUCCIÓN

La miocardiopatía hipertrófica es la enfermedad genética cardiaca más frecuente y su presentación clínica varía desde pacientes asintomáticos hasta la muerte súbita cardiaca, complicando su manejo en los casos en los que el *shock* cardiogénico es la forma de presentación. La existencia concomitante de hipertensión pulmonar se ha descrito entre un 12-38%, aunque su impacto clínico y pronóstico está recién estudiado. Su importante agrupación familiar obliga a la detección precoz de familiares afectos y seguimiento clínico estrecho para evitar su progresión y posibles desenlaces fatales, como en el caso que nos ocupa.

ANTECEDENTES, ENFERMEDAD ACTUAL Y EXPLORACIÓN FÍSICA

Antecedentes

Mujer 69 años sin alergias medicamentosas conocidas y con antecedentes personales de hipertensión, diabetes mellitus tipo 2, obesidad e hipotiroidismo tras tiroidectomía por carcinoma papilar de tiroides. Intervenida de cirugía de insuficiencia venosa crónica, polipectomías y mioma. Niega consumo de tóxicos.

Como antecedentes cardiológicos destaca:

- En 2013 tras estudio por disnea de esfuerzo debuta con una miocardiopatía hipertrófica (MCH) septal asimétrica (medida septo interventricular por resonancia magnética de 18 mm) con obstrucción tracto salida ventrículo izquierdo (OTSVI) - gradiente pico (GP) basal (imagen 4) en TSVI de 111 mmHg y 170 mmHg con Valsalva- con señal de insuficiencia mitral grave por movimiento sistólico anterior mitral (SAM). Se realiza el *score* de HCM siendo de 2,36%, por lo que se desestima el implante de DAI. El estudio genético fue negativo; sin antecedentes familiares de cardiopatía, hijo con genética negativa y fenotipo positivo. En seguimiento por consultas externas en tratamiento únicamente con betabloqueantes.
- En 2018 es diagnosticada de fibrilación auricular en base a estudio Holter y se inicia anticoagulación oral con edoxabán.
- En 2020 acude a consulta con empeoramiento de la clase funcional NYHA III/IV y sintomatología de astenia y presíncope objetivándose en electrocardiograma (ECG) bloqueo auriculoventricular completo. Se implanta un marcapasos (MCP) bicameral- continuaba con HCM *score* bajo- y se realiza cateterismo cardiaco (imagen 3) para valorar alternativas terapéuticas de MCH; sin evidenciarse lesiones coronarias. La paciente presenta mejoría sintomática tras el implante de MCP por lo que ante las diferentes alternativas terapéuticas la paciente prefiere continuar con tratamiento farmacológico conservador.
- A raíz de pandemia SARS-COV2 se produce pérdida de seguimiento clínico de la paciente en consulta hasta la fecha actual.

- En 2023, cuando ingresa en medicina interna con diagnóstico de neumonía e insuficiencia cardiaca secundaria, se realiza una ecocardiografía transtorácica que objetiva función biventricular conservada con GP (TSVI) de 62 mmHg y por primera vez se detecta hipertensión pulmonar (HTP) con gradientes graves (en ecografías previas no señal de insuficiencia tricuspídea) y se pauta oxigenoterapia crónica domiciliaria.

Tratamiento domiciliario: esomeprazol 40 mg/24 h, sitagliptina 100 mg/24 h, dapagliflozina 10 mg/24 h, edoxabán 60 mg/24 h, furosemida 40 mg 2-1-0, bisoprolol 5 mg/12 h, simvastatina 20 mg/24 h, levotiroxina 125 mcg/24 h, sulpirida 50 mg/24 h, diazepam 5 mg/24 h, olmesartán 20 mg/24 h.

Enfermedad actual

Durante el último mes, la paciente presenta varias visitas al servicio de urgencias por dolor torácico/abdominal sin datos de alarma, con pruebas complementarias dentro de la normalidad (no alteraciones electrocardiográficas, en marcadores cardiacos ni signos de congestión en radiografía de tórax) por lo que es dada de alta a domicilio. Finalmente, la paciente es admitida nuevamente en el servicio de urgencias por disnea en reposo, ortopnea y episodio de disnea paroxística nocturna en situación de anasarca y se solicita valoración por cardiología, donde se realiza nueva ecocardiografía transtorácica objetivándose gradientes significativos de TSVI y disfunción ventricular derecha con HTP grave; trasladándose a área de observación para tratamiento deplectivo.

Exploración física

A la valoración paciente consciente, orientada en las tres esferas, normotensa, normocárdica, taquipneica con uso de musculatura accesoria precisando de oxigenoterapia suplementaria con mascarilla Venturi al 50% para mantener saturación ≥95%, afebril. A la auscultación cardiopulmonar destacan ruidos cardiacos rítmicos con soplo sistólico más prominente en foco mitral, así como crepitantes bibasales. Presenta edemas con fóvea hasta raíz de miembros y edema de pared en abdomen con pulsos distales presentes y sin signos de trombosis venosa profunda.

PRUEBAS COMPLEMENTARIAS

- Analítica de urgencias: creatinina 1,39 mg/dl, urea 141 mg/dl, sodio 143 mEq/l, potasio 3,93 mEq/l, troponina T ultrasensible 45-74 ng/ml, creatina cinasa (CK) 132, NT-propéptido natriurético tipo B 11447 pg/ml, alanina aminotransferasa (ALT) 18 U/l, aspartato aminotransferasa (AST) 33 U/l, lactato deshidrogenasa (LDH) 365 U/l, procalcitonina 0,17 ng/ml, proteína C reactiva (PCR) 11,8 mg/l, hemoglobina 18 g/dl, plaquetas 75 109/l, INR 2, dímero D 3,3.
- Radiografía de tórax (imagen 1): índice cardiotorácico aumentado con congestión hiliar bilateral y signos de sobrecarga hídrica. Derrame pleural bilateral. MCP bicameral en lado derecho.
- Electrocardiograma (imagen 2): fibrilación auricular con estimulación ventricular por MCP a 80 lpm, QRS ancho con morfología de bloqueo de rama izquierda del haz de His (BRIHH), sin signos de isquemia aguda. QTc normal.
- Ecocardiografía transtorácica urgencias (imágenes 5 y 6): FEVI conservada con hipertrofia ventricular izquierda significativa y obstrucción al TSVI con gradientes significativos. Ventrículo derecho (VD) dilatado y disfuncionante (TAPSE 14 mm, onda S`lateral 0,06 m/s). Válvula mitral con prolapso de velo posterior y señal de insuficiencia mitral que impresiona de significativa. Insuficiencia tricuspídea moderada con gradiente VD-AD de 45 mmHg para estimar PAPs de 65 mmHg (infraestimada por disfunción VD) concluyendo datos de HTP grave. Derrame pericárdico circunferencial moderado, de predominio posterior, sin compromiso de cavidades y con restos de fibrina adheridos. Derrame pleural bilateral. Vena cava inferior dilatada y sin colapso inspiratorio.

EVOLUCIÓN CLÍNICA

Durante su estancia en urgencias presenta una evolución tórpida desde el punto de vista respiratorio, a expensas de insuficiencia respiratoria mixta con acidosis respiratoria (pH 7,21, pCO_2 91 mmHg). Se comienza con ventilación mecánica no invasiva modo BiPAP (IPAP 20, EPAP 8, FiO_2 0,3) y se intensifica el tratamiento deplectivo con suero salino hipertónico asociado a altas dosis de diuréticos. Sin embargo, la paciente presenta un empeoramiento clínico con hipotensión mantenida (TAS 65-70 mmHg) y oliguria por lo que se traslada a la unidad de críticos para inicio de soporte vasoactivo con noradrenalina (NA) a dosis bajas (0,05 mcg/kg/min) para mantener TAM >65 mmHg; y posteriormente se cursa ingreso en la unidad de medicina intensiva.

En las siguientes horas, la paciente continua hemodinámicamente inestable con necesidad de noradrenalina a dosis creciente, por lo que se asocia dobutamina a 2-3 mcg/kg/min con mala tolerancia por parte de la paciente por lo que se retira. A nivel respiratorio persiste con acidosis respiratoria (pH 7,28, pCO_2 62 mmHg) con diferencia alveolo-arterial elevada con $PaFiO_2$ de 158. Se canaliza un introductor yugular y se monitoriza las presiones pulmonares mediante un catéter de Swan-Ganz. La presión pulmonar era de 165/48 mmHg, con imposibilidad de enclavar para valorar la presión capilar pulmonar, y un gasto cardiaco de 3,2 l. Se inicia perfusión continua de furosemida intravenosa logrando una diuresis forzada en torno a 150-200 cc/hora logrando un balance hídrico de -3000 ml. Pese a las medidas iniciales la paciente continua hemodinámicamente inestable, en estado de anasarca (PVC inicialmente hasta 30, con mejoría parcial hasta 18-20), por lo que se decide iniciar vasodilatadores pulmonares (óxido nítrico 20 ppm) para intentar reducir la presión arterial pulmonar y mejorar el VD con escasa respuesta clínica.

Posteriormente la paciente presenta mayor hipotensión e hipoxemia, por lo que se decide intubación orotraqueal y ventilación mecánica invasiva. Se realiza ecocardiografía transesofágica sin cambios respecto a previo transtorácico (disfunción VD, gradiente TSVI no significativo, señal de insuficiencia mitral significativa, derrame pericárdico moderado). A nivel ECG se objetiva fibrilación auricular con estimulación ventricular por MCP modo VVI a 70 lpm (previamente en consultas descritos ECG en ritmo sinusal), por lo que se realiza cardioversión eléctrica pasando a ritmo sinusal a 110 lpm sin mejoría clínica. Se inicia milrinona con ligero descenso de presiones pulmonares en torno a 120-130/50 mmHg, con empeoramiento clínico posterior.

La paciente evoluciona progresivamente a fallo multiorgánico con clínica de bajo gasto a pesar de milrinona, noradrenalina en aumento, TAS en torno a 45 mmHg y lactacidemia progresiva con datos de mala perfusión periférica; por lo que se decide limitar el esfuerzo terapéutico siendo exitus en las siguientes horas.

DIAGNÓSTICO

- Insuficiencia cardiaca descompensada estadio D ACC/AHA.
- Miocardiopatía hipertrófica con OTSVI. Insuficiencia mitral significativa. HTP grave.

DISCUSIÓN

El papel del ventrículo derecho y la presión de la arteria pulmonar es conocido en la mayoría de las patologías cardiacas izquierdas y normalmente su alteración se asocia a estadios avanzados de la enfermedad y a un ensombrecimiento del pronóstico. Sin embargo, el conocimiento de como estos determinantes interactúan en la MCH es limitado.

A pesar de que dos tercios de los pacientes con MCH presentan OTSVI, la disfunción diastólica secundaria a la rigidez ventricular y la hipertrofia puede estar presente tanto en la obstructiva como no obstructiva. Todos estos cambios hemodinámicos predisponen a un aumento en la presión de la aurícula izquierda (regurgitación mitral o disfunción diastólica) y el desarrollo posterior de HTP poscapilar.

Algunos estudios han objetivado un aumento de la mortalidad y la morbilidad en aquellos grupos de MCH obstructiva con HTP tratados médicamente respecto a los que no la presentan, sin que existan diferencias según el grado de gravedad de esta, de ahí la importancia de su detección y abordaje terapéutico en consecuencia, aspecto que pasó desapercibido en el último control ecocardiográfico de nuestra paciente.

Los factores independientes que se asocian a este binomio son mujeres, edad avanzada, clases funcionales más avanzadas, mayor grado de regurgitación mitral y mayor carga de fibrilación auricular; factores todos ellos presentes en la paciente de nuestro caso.

En cuanto al tratamiento actual crónico de la MCH, está basado empíricamente en suprimir la obstrucción subaórtica dinámica y/o mejorar la función diastólica, a base de disminuir la frecuencia cardiaca y facilitar la relajación. De primera línea tenemos los betabloqueantes y de segunda línea, la disopiramida y los antagonistas del calcio no dihidropiridínicos (verapamilo o diltiazem). Sin embargo, estos tratamientos no son específicos y no se dirigen a la diana molecular de la enfermedad por lo que no modifican su historia natural, y con frecuencia son inadecuados o pobremente tolerados por los pacientes. A pesar de que nuestra paciente continuaba sintomática con clase funcional NYHA III, no se escaló hacia tratamientos de segunda línea.

Recientemente se ha incorporado al arsenal terapéutico de esta patología el primer inhibidor de la miosina (mavacamtem), respaldado por los datos del estudio EXPLORER-HCM, que se ha visto que es efectivo para reducir el gradiente OTSVI y mejorar los síntomas, la capacidad de ejercicio y el estado general de salud; fármaco del que podría haberse beneficiado nuestra paciente. No se recogen datos en dicho estudio con respecto a la HTP de los pacientes incluidos en el mismo ni el posible efecto del tratamiento sobre la misma.

En aquellos pacientes que continúan sintomáticos a pesar de correcto tratamiento médico se podrían considerar las terapias de reducción septal (miectomía septal o ablación septal con alcohol). Respecto a la miectomía septal, técnica que presenta una curva de aprendizaje importante, se ha visto que la HTP antes de la cirugía de reducción septal no influye posteriormente en los resultados tras la intervención por lo que no es un criterio para contraindicar la misma; así como la liberación de la obstrucción hace que se suprima el efecto negativo que la hipertensión pulmonar tiene sobre la supervivencia, por lo que con las limitaciones oportunas y la necesidad de mayores estudios confirmatorios, podría ser un futuro indicador de cara a un manejo terapéutico quirúrgico más precoz. Dicha terapia podría haber sido una alternativa terapéutica óptima para nuestra paciente, más teniendo en cuenta la valvulopatía mitral subsidiaria asimismo de reparación mitral concomitante.

El manejo de los pacientes con MCH y OTSVI que acuden por insuficiencia cardiaca aguda requiere de un manejo muy preciso, puesto que el tratamiento convencional muchas veces solo empeora el cuadro. La escalada de diuréticos y vasodilatadores provoca una disminución de la precarga y con ello el aumento del gradiente obstructivo. En aquellos casos con hipotensión mantenida y síntomas de congestión pulmonar los inhibidores de la fosfodiesterasa del tipo milrinona o amrinona en combinación con noradrenalina y diuréticos se pueden usar de manera transitoria; como se intentó en nuestro caso sin adecuada respuesta clínica.

En cuanto al tratamiento de la insuficiencia cardiaca derecha los objetivos fisiológicos son la optimización de la precarga, la poscarga y la contractilidad. El tratamiento inotrópico (especialmente dobutamina a dosis de 2-5 ug/kg/min) en combinación con iNO se ha visto que aumenta el índice cardiaco, reduce la resistencia vascular pulmonar y aumenta el cociente PaO_2/FiO_2. No obstante, no se aconsejan estos fármacos inotrópicos positivos (adrenalina, dobutamina) en la MCH pues el aumento de la contractilidad cardiaca provoca un aumento del gradiente obstructivo. Asimismo, es fundamental para la insuficiencia cardiaca derecha el mantenimiento del ritmo sinusal y control de la frecuencia cardiaca; que en nuestra paciente se había perdido y se encontraba dependiente de MCP.

Como conclusión, debemos individualizar cada paciente y estar alerta ante cualquier cambio hemodinámico y no olvidarnos de todo el arsenal terapéutico disponible antes de que la enfermedad evolucione y se nos presente de manera prácticamente fatal, más aún cuando se trate de una combinación cuyo manejo es muy complejo, pues ciertos tratamientos pueden ser beneficiosos por un lado y contraproducentes por otro.

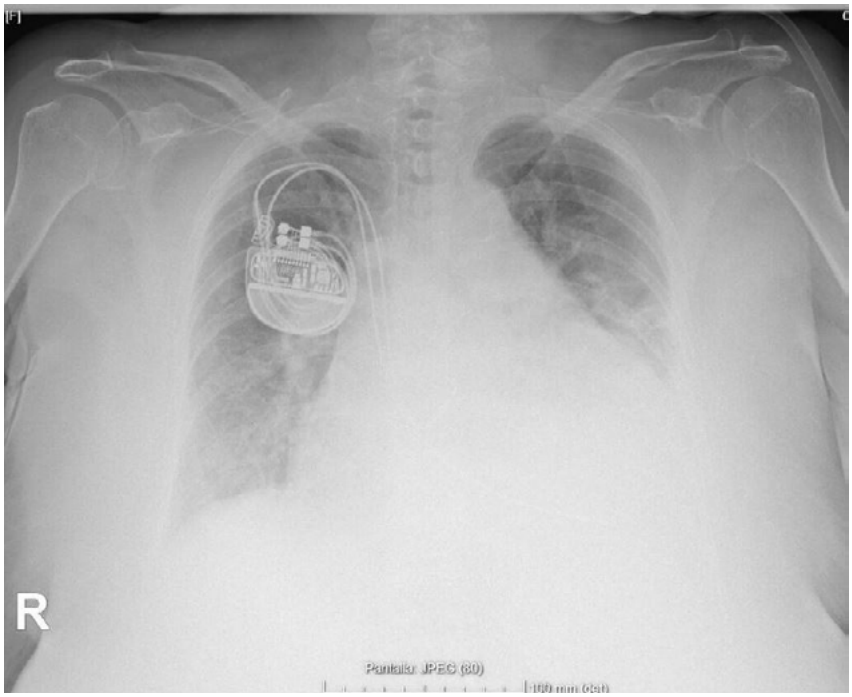

Imagen 1. Radiografía de tórax en proyección posteroanterior con evidencia de cardiomegalia y congestión hiliar con datos de sobrecarga hídrica, así como derrame pleural bilateral, de mayor cuantía en hemitórax izquierdo.

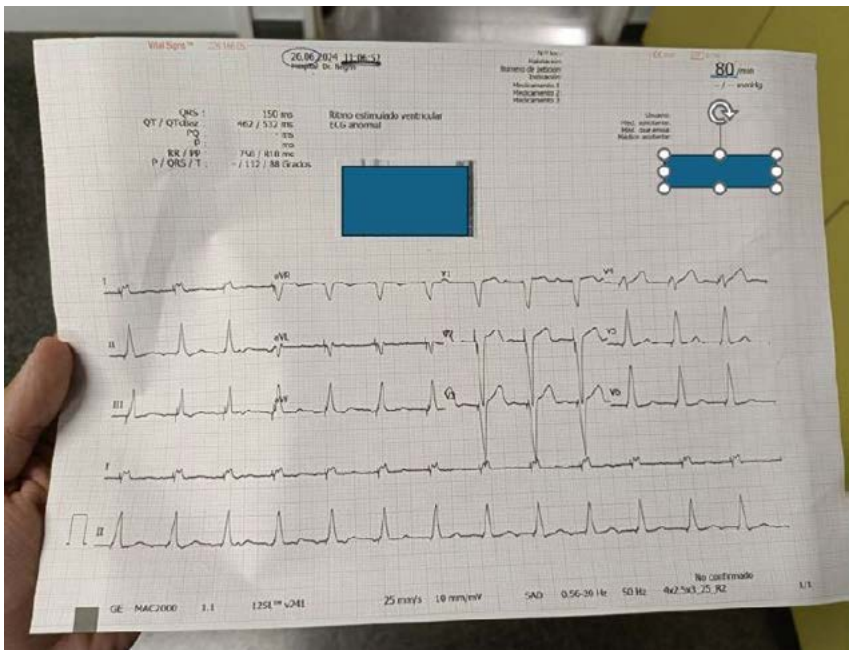

Imagen 2. ECG de 12 derivaciones. Fibrilación auricular con estimulación ventricular por MCP, QRS ancho con morfología de BRIHH, sin signos de isquemia aguda. QTc normal.

Imagen 3. Ecocardiografía transtorácica urgencias. Parámetros de disfunción ventricular derecha (TAPSE 14 mm, onda S`lateral 0.06 m/s).

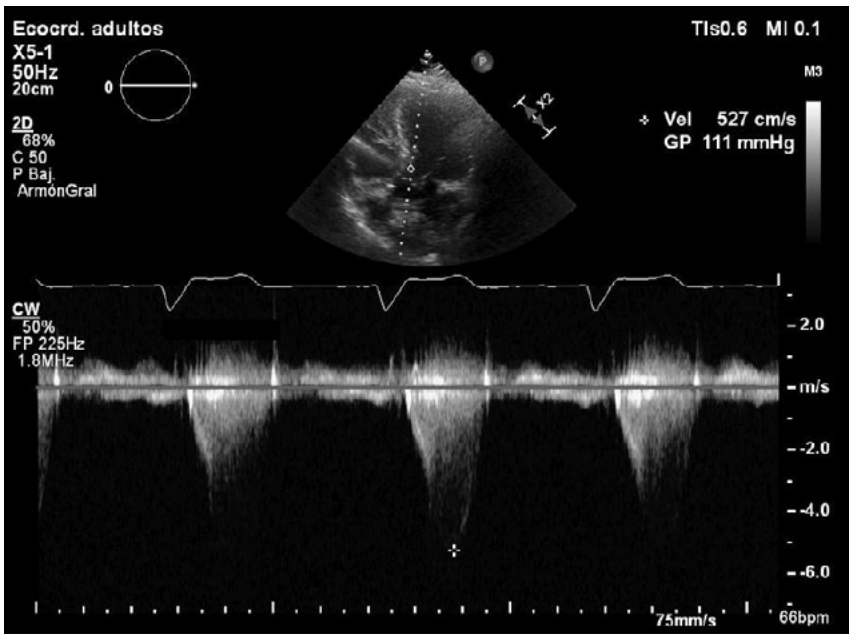

Imagen 4. Ecocardiografía transtorácica. Gradiente basal significativo a nivel de TSVI.

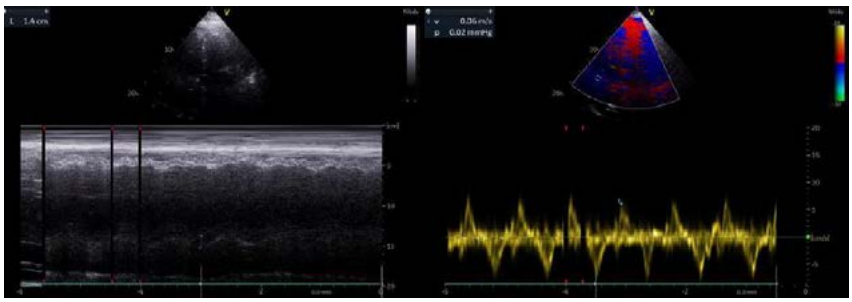

Imagen 5. Ecocardiografía transtorácica urgencias. Doppler CW con señal de insuficiencia tricuspídea con gradiente VD-AD de 45 mmHg para estimar PAPs de 65 mmHg (infraestimada por disfunción VD).

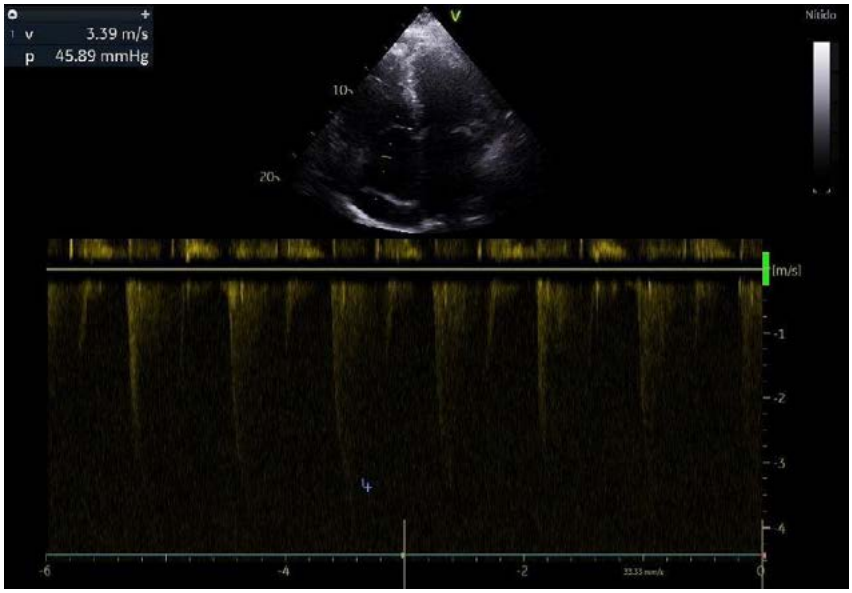

Imagen 6. Monitor de UMI. Ritmo de MCP a 70 lpm, TA 54/40 mmHg, PAP 147/51 mmHg, PVC 22 mmHg.

Imagen 7. Monitor de UMI. Ritmo de MCP a 70 lpm, TA 54/40 mmHg, PAP 147/51 mmHg, PVC 22 mmHg.

Bibliografía

1. Ong KC, Geske JB, Hebl VB, et al. Pulmonary hypertension is associated with worse survival in hypertrophic cardiomyopathy. *Eur Heart J Cardiovasc Imaging*. 2016 Jun;17(6):604–10.
2. Mitra A, Ghosh RK, Bandyopadhyay D, Ghosh GC, Kalra A, Lavie CJ. Significance of Pulmonary Hypertension in Hypertrophic Cardiomyopathy. *Current Problems in Cardiology*. 2020 Jun;45(6):100398.
3. Maron BA, Kleiner DE, Arons E, et al. Evidence of Advanced Pulmonary Vascular Remodeling in Obstructive Hypertrophic Cardiomyopathy With Pulmonary Hypertension. *Chest*. 2023 Mar;163(3):678–86.
4. Chakraborty S, Das SK, Lorente-Ros M, et al. Impact of Pulmonary Hypertension in Patients With Hypertrophic Cardiomyopathy Presented With Cardiogenic Shock/Acute Decompensated Heart Failure. *Current Problems in Cardiology*. 2022 Sep;47(9):101251.
5. Ahmed EA, Schaff HV, Al-Lami HS, et al. Prevalence and influence of pulmonary hypertension in patients with obstructive hypertrophic cardiomyopathy undergoing septal myectomy. *The Journal of Thoracic and Cardiovascular Surgery*. 2024 May;167(5):1746-1754.e7.

El alcohol, si se usa cuando toca, no es tan malo

Borja Guerrero Cervera, Valero Soriano Alfonso, María Calvo Asensio, Enrique Robles Pérez, Nerea Fernández Ortiz

INTRODUCCIÓN

Presentamos el caso de una mujer de 71 años con miocardiopatía hipertrófica obstructiva (MCHO) diagnosticada en 2012, que presenta disnea a mínimos esfuerzos pese a tratamiento con betabloqueante y disopiramida y no es candidata a tratamiento con mavacamten...

ANTECEDENTES, ENFERMEDAD ACTUAL Y EXPLORACIÓN FÍSICA

Sin reacciones adversas medicamentosas. Factores de riesgo cardiovascular: dislipemia, hipertensión arterial, obesidad.

Antecedentes médicos:

- Miocardiopatía hipertrófica obstructiva diagnosticada en 2012. Ecocardiografía transtorácica 2022: SIV 22 mm OTSVI basal 52 mmHg y con Valsalva 67 mmHg, con SAM.
- Implante de DAI en prevención primaria de muerte súbita por HCM Risk-SCD >6%.
- Resultados de estudio genético exoma: sin mutaciones.
- Se realiza estudio para tratamiento con mavacamten. Estudio de citocromo: se ha identificado la variante c.-806C>T en homocigosis, incluida en el alelo CYP2C19*17, asociada con una ganancia de función del alelo (metabolizador ultrarrápido). Se recomienda el empleo de dosis convencionales. A la paciente se le planteó participar en ensayo clínico con mavacamten pero no cumplía criterios del ensayo por su filtrado glomerular.
- Dos ingresos por angina y disnea en 2023. coronariografía 2023: árbol coronario izquierdo con irregularidades sin lesiones significativas. Coronaria derecha lesión significativa en CD-2, positiva con guía de presión, se revasculariza mediante implante *stent* farmacoactivo.
- Enfermedad renal crónica estadio IV.
- Tratamiento habitual (2025): disopiramida 100 mg 1 comprimido cada 6 h. Bisoprolol 50 mg 1 comprimido cada 12 h. Valsartán 160 mg 1 comprimido al día. Furosemida 40 mg 1 comprimido al día. Adiro 100 mg 1 comprimido al día. Atorvastatina 80 mg 1 comprimido al día. Ácido bempedoico 180 mg/ezetimiba 10 mg 1 comprimido al día.

PRUEBAS COMPLEMENTARIAS

- Electrocardiograma (imagen 1): RS 60 lpm, bloqueo auriculoventricular de primer grado, CIV normal, con repolarización secundaria. Hipertrofia ventricular izquierda con repolarización secundaria. En el electrocardiograma con buen registro de QTc 440 ms.
- Ecocardiograma transtorácico (ETT) al ingreso (vídeos 1-3, imagen 2 y 3): miocardiopatía hipertrófica con hipertrofia grave de predominio septal con obstrucción grave a nivel medioventricular y tracto de salida del ventrículo izquierdo basal (93 mmHg), que aumenta significativamente con

Valsalva (154 mmHg). Movimiento sistólico anterior (SAM) que origina una insuficiencia mitral leve-moderada. Buena función biventricular. Insuficiencia mitral ligera-moderada con calcificación de anillo mitral posterior. La válvula aórtica presenta cambios degenerativos, pero no parece presentar estenosis significativa. Dilatación leve de aorta ascendente.

- Analítica: bioquímica: Glu *132 mg/dl, urea *141 mg/dl, Cr *2,77 mg/dl, FG (CKd-epi) *15 ml/min/1,73 m^2, proBNP *22.164 pg/ml, cloro 109 meq/l, Na 141 meq/l, K 3,9 meq/l. Hemograma: Hb *10,3 g/dl, leu 8.90 x 10^3/µl, plaquetas 177 x 10^3/µl, CA-125 57 U/ml.
- Radiografía de tórax (imagen 4): aumento de índice cardiotorácico. Marcapasos bicameral. Pinzamiento de senos costofrénicos de predominio derecho por probable derrame pleural. Aumento de densidad perihiliar bilateral. Redistribución vascular en lóbulos superiores. Hallazgos que sugieren signos insuficiencia cardiaca. No se observan consolidaciones pulmonares.
- Ablación septal (vídeos 4-7): acceso radial derecho 6. Acceso radial izquierdo 6F HNF 9000UI. Se canaliza septal a través de balón OTW 2,5 mm/8 son guía Sion. Se comprueba tras inyección de Gelaspan perfusión de septo basal por lo que se realiza inyección de 2 ml de alcohol. Ausencia de complicaciones inmediatas. Gradiente basal pico-pico 94 mmHg tras estimulación VD y basal de 64. Gradiente tras ablación 5 mmHg tras estimulación y basal de 3 mmHg. Se retira introductor, hemostasis TR Band. Durante el procedimiento se desactivan terapias del DAI que vuelven a activarse al acabar el mismo
- ETT (intraprocedimiento (vídeo 8 y 9; imagen 5): se monitoriza ablación septal en MCH. Medidas basales: septo basal 21-22 mm, gradiente máximo basal: 80 mmHg. Tras inyección de contraste (Gelaspan) en rama septal, se opacifica el segmento basal del septo. Tras la ablación, se observa reducción del gradiente máximo dinámico hasta 40-45 mmHg. No se detecta derrame pericárdico ni otras complicaciones al finalizar el procedimiento.
- Radiografía de tórax al alta (imagen 6): clara mejoría de los infiltrados alveolares.

EVOLUCIÓN CLÍNICA

Paciente en seguimiento en consultas por MCHO en tratamiento con betabloqueante y disopiramida sin poderse incluir en ensayo con mavacamten. La paciente consulta a urgencias y finalmente ingresa por clínica de descompensación de insuficiencia cardiaca (disnea a mínimos esfuerzos, NYHA III, y aumentos de edemas en miembros inferior), tras realizar las pruebas complementarias (radiografía de tórax y electrocardiograma).

Se realiza ETT reglado, se pauta oxigenoterapia en gafas nasales 3 l/min y tratamiento diurético intravenoso. Se realiza analítica completa con perfil insuficiencia cardiaca.

Tras estudiar el caso, se decide comentar en sesión multidisciplinar.

DIAGNÓSTICO

- Miocardiopatía hipertrófica obstructiva.
- Obstrucción dinámica del tracto de salida del ventrículo izquierdo (ODTSVI).
- Insuficiencia mitral por movimiento sistólico anterior (SAM).
- Insuficiencia cardiaca FEVI conservada.
- Síndrome cardiorrenal.
- Cardiopatía isquémica crónica.

DISCUSIÓN

Valorados riesgos/beneficios de los posibles tratamientos de la MCHO que presenta la paciente, se decide en la sesión multidisciplinar realizar reducción septal mediante ablación septal alcohólica (enfermedad renal crónica con filtrado glomerular <20, sin datos oficiales con mavacamten, con ese FG y con limitación de disopiramida a 200 mg/día con filtrado glomerular 10-30, riesgo quirúrgico elevado de la paciente).

Se realiza el procedimiento sin incidencias. Tras el mismo la paciente muestra una evolución favorable, con disminución progresiva de la disnea que presentaba y mejoría de los edemas en miembros inferiores. Se mantiene con función renal estable.

Se ajusta el tratamiento al alta (se retira la disopiramida) y se procede al alta de la paciente con visita precoz en consulta para reevaluar el gradiente dinámico y seguimiento clínico.

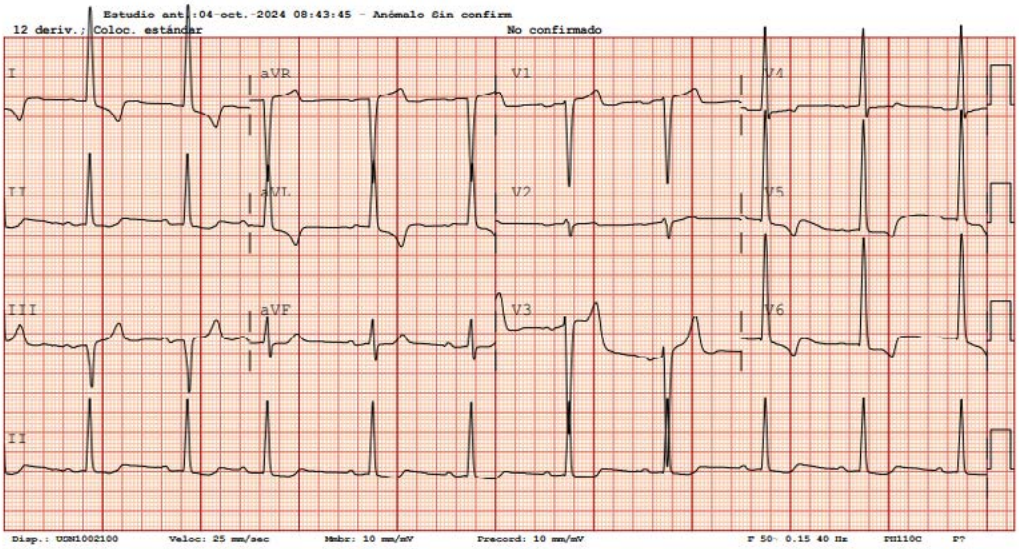

Imagen 1. RS 60 lpm, bloqueo auriculoventricular de primer grado, CIV normal, con repolarización secundaria. Hipertrofia ventricular izquierda con repolarización secundaria. En el electrocardiograma con buen registro el QTc de 440 ms.

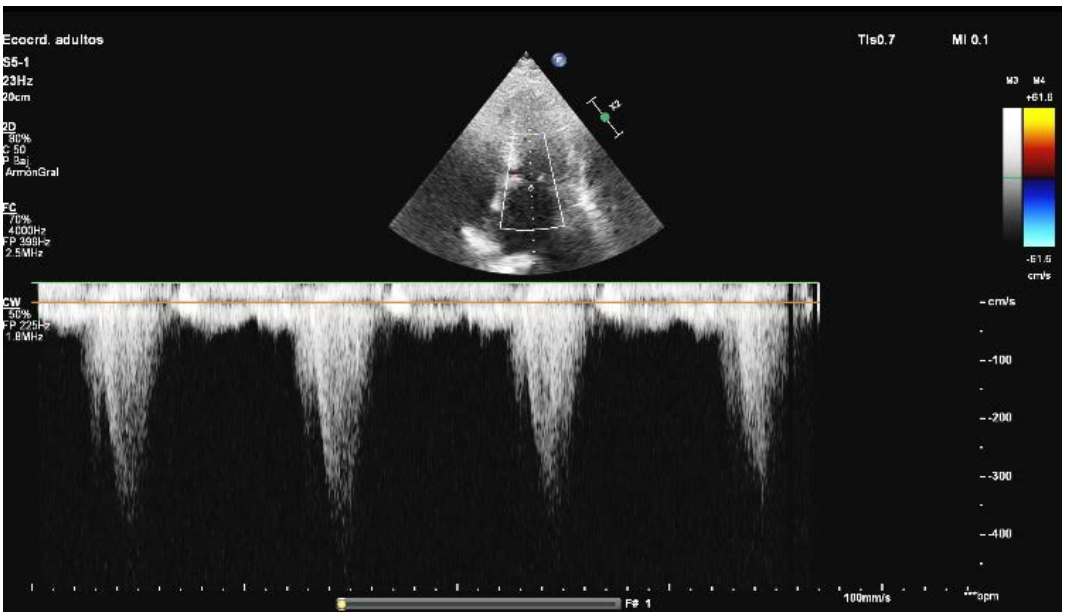

Imagen 2. ETT, gradiente máximo de la ODTSVI en reposo (93 mmHg).

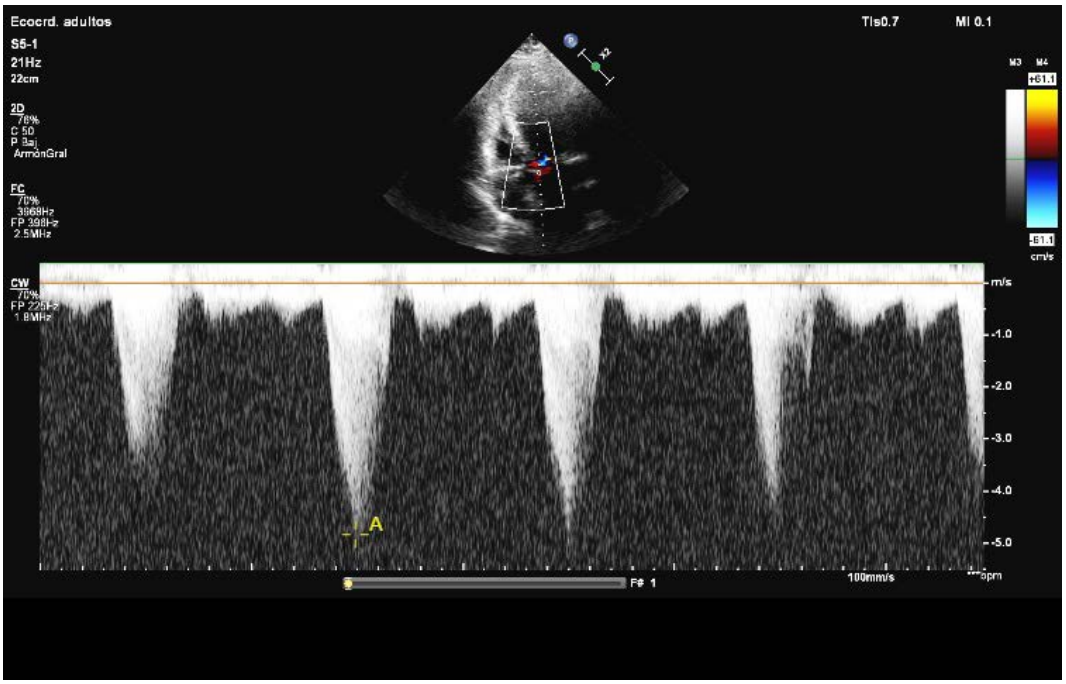

Imagen 3. ETT, gradiente máximo de la ODTSVI con Valsalva (150 mmHg).

Imagen 4. Radiografía de tórax: pinzamiento de senos costofrénicos de predominio derecho por probable derrame pleural. Aumento de densidad perihiliar bilateral.

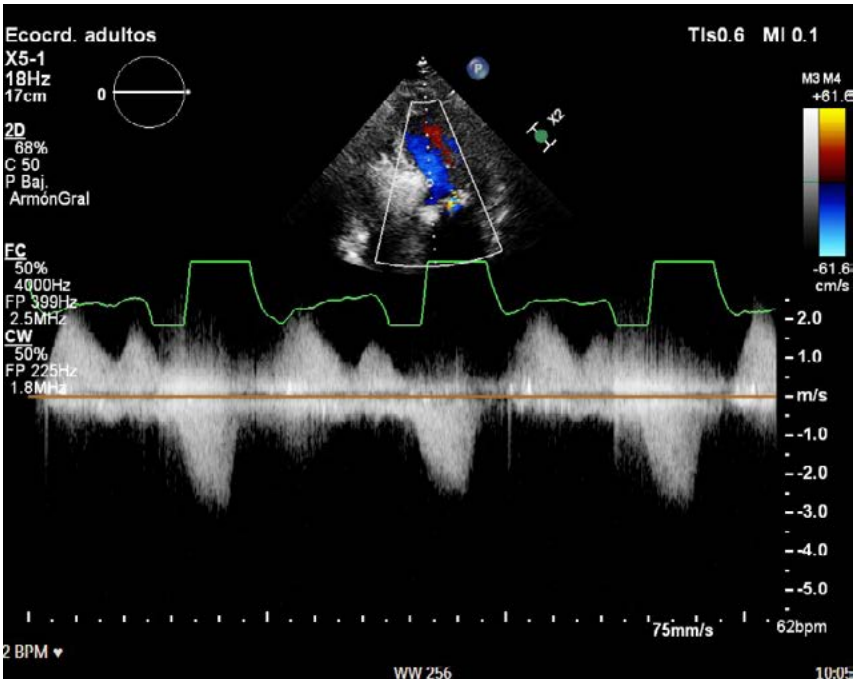

Imagen 5. ETT intraprocedimiento. Gradiente máximo dinámico en reposo posablación, 40-45 mmHg.

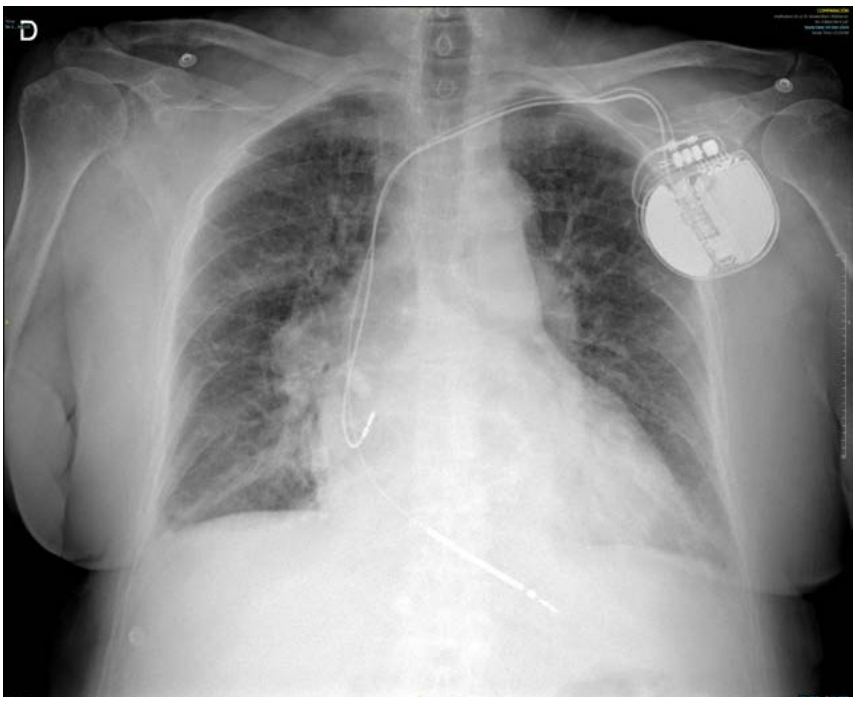

Imagen 6. Radiografía tórax al alta: clara mejoría de los infiltrados alveolares.

Vídeo 1.

ETT 4 cámaras ODTSVI e insuficiencia mitral por SAM.

Vídeo 2.

Paraesternal eje largo, MCH con septo basal engrosado, válvula mitral calcificada, función conservada.

Vídeo 3.

Paraesternal eje largo color, aceleración dinámica tracto de salida del ventrículo izquierdo e insuficiencia mitral por SAM.

Vídeo 4.

Coronariografía OAD, buscando una rama septal óptima.

Vídeo 5.

Canulación de la rama septal seleccionada.

Vídeo 6.

Aislamiento con balón de la rama septal sobre la que se inyectará el alcohol para realizar la ablación.

Vídeo 7.

Angiografía final tras inyección de alcohol, previo a finalizar el procedimiento.

Vídeo 8.

Inyección de contraste por rama septal de la DA, se observa el contraste en el septo en la zona de hipertrofia.

Vídeo 9.

ETT intraprocedimiento, 4 cámaras, inyección contraste en rama septal de la DA, se observa el contraste en la zona de mayor hipertrofia del septo interventricular.

Bibliografía

1. Ommen SR, Mital S, Burke MA, et al. 2020 AHA/ACC Guideline for the Diagnosis and Treatment of Patients With Hypertrophic Cardiomyopathy: Executive Summary: A Report of the American College of Cardiology/American Heart Association Joint Committee on Clinical Practice Guidelines. *Circulation*. 2020;142(25):e533-e557.
2. Arbelo E, Protonotarios A, Gimeno JR, et al; ESC Scientific Document Group. 2023 ESC Guidelines for the management of cardiomyopathies. *Eur Heart J*. 2023 Oct 1;44(37):3503-3626.
3. Olivotto I, Oreziak A, Barriales-Villa R, et al; EXPLORER-HCM study investigators. Mavacamten for treatment of symptomatic obstructive hypertrophic cardiomyopathy (EXPLORER-HCM): a randomised, double-blind, placebo-controlled, phase 3 trial. *Lancet*. 2020 Sep 12;396(10253):759-769.
4. de la Torre Hernandez JM, Masotti Centol M, et al. Effectiveness and safety beyond 10 years of percutaneous transluminal septal ablation in hypertrophic obstructive cardiomyopathy. *Rev Esp Cardiol* (Engl Ed). 2014 May;67(5):353-8.
5. Greenbaum AB, Khan JM, Bruce CG, et al. Transcatheter Myotomy to Treat Hypertrophic Cardiomyopathy and Enable Transcatheter Mitral Valve Replacement: First-in-Human Report of Septal Scoring Along the Midline Endocardium. *Circ Cardiovasc Interv*. 2022 Jun;15(6):e012106.

Más allá de las estatinas: control lipídico, metabólico e inflamatorio en una paciente con cardiopatía isquémica refractaria

Joan Llevadot Sesmilo, Marc Brusosa Baulenas, Oriol Ventosa, Erwin Bechtold-Javier, Rut Andrea Riba

INTRODUCCIÓN

Presentamos el caso de una paciente de 57 años con síndrome coronario crónico, que ha sufrido cinco eventos isquémicos en menos de diez años, y cómo la optimización agresiva de los factores de riesgo cardiovasculares con nuevos fármacos, como por ejemplo el ácido bempedoico, previene la recurrencia de nuevos eventos.

ANTECEDENTES, ENFERMEDAD ACTUAL Y EXPLORACIÓN FÍSICA

Personales

Mujer de 57 años, independiente para las actividades básicas de la vida diaria y sin alergias medicamentosas conocidas. Fumador de 1 paq/día con dosis acumulada de 22 paq-año. Sin otros hábitos tóxicos. Vida sedentaria. Presenta antecedentes familiares de cardiopatía isquémica precoz (madre a los 50 años).

Patológicos

- Hipertensión arterial en tratamiento farmacológico y sin lesión de órgano diana.
- Dislipemia mixta en tratamiento con atorvastatina 40 mg.
- Cardiopatía isquémica crónica de debut en 03/2014 como infarto agudo de miocardio sin elevación del segmento ST (IAMSEST) Killip 1 con enfermedad de 2 vasos: circunfleja (Cx) 90% y arteria coronaria derecha (CD) 80% con colocación de 2 *stents* (farmacoactivo en Cx y convencional en CD). En 06/2014 presenta IAMSEST Killip 1 con coronariografía que evidencia reestenosis crítica intrastent de CD, que precisa intervención coronaria percutánea (ICP) con balón farmacoactivo, y reestenosis intrastent moderada (50%) de la Cx.

Medicación habitual: enalapril 10 mg cada 24 h, bisoprolol 2,5 mg cada 24 h, ácido acetilsalicílico 100 mg cada 24h, prasugrel 10 mg cada 24 h durante un año, omeprazol 20 mg cada 24 horas, atorvastatina 40 mg cada 24 h, cafinitrina 1mg sublingual si precisa.

Enfermedad actual

Mujer de 58 años que acude a urgencias el 10/08/2014 por dolor centrotorácico opresivo irradiado a brazo izquierdo, acompañado de vegetatismo (sudoración y náuseas), iniciado a las 16.45 en reposo (sentada en la oficina), que no cede con toma de cafinitrina sublingual. Previamente, la paciente refiere que posterior a ingreso del 06/2014, presentaba episodios de dolor torácico opresivos al esfuerzo (1-2

veces por semana), que en las últimas dos semanas han aumentado en frecuencia y que aparecen al mínimo esfuerzo (levantarse para ir al baño).

Exploración física

A su llegada a urgencias, se encuentra hemodinámicamente estable y eupneica en basal. Presenta dolor torácico persistente que cede con perfusión de nitroglicerina a 8 ml/h. En la exploración física, destaca:

- Auscultación cardiaca: tonos cardiacos regulares sin soplos. Ausencia de ingurgitación yugular y edema en extremidades inferiores. Pulsos pedios presentes y simétricos. Relleno capilar <2 segundos.
- Auscultación respiratoria: murmullo vesicular conservado sin ruidos sobreañadidos.
- Abdomen: ruidos hidroaéreos presentes. Blando, no doloroso a la palpación profunda. Sin signos de peritonismo. No se palpan masas ni visceromegalias.
- Neurológico: consciente y orientado en las tres esferas. Sin focalidad neurológica aguda.

Se realiza electrocardiograma que evidencia ritmo sinusal a 75 lpm, sin alteraciones de la repolarización. En analítica destaca presencia de hiperglicemia de 250 mg/dl sin alteraciones de ionograma, función renal, hemograma y hemostasia. Curva de troponina I US negativa. Se orienta como angina inestable y se decide ingreso para realizar coronariografía.

PRUEBAS COMPLEMENTARIAS

- Electrocardiograma: ritmo sinusal a 84 lpm, PR 160 ms, QRS 100 ms, sin alteraciones de la repolarización.
- Analíticas:
  - Ingreso 10/08/2014: glucosa 135 mg/dl, creatinina 0,74, FG >90 ml/min, sodio 140 mEq/l, potasio 4,1 mEq/l. Leucocitos 7,29 10^9/l, hemoglobina 12,8 g/dl, plaquetas 239 7,29 10^9/l. Colesterol total 223 mg/dl, colesterol LDL 143 mg/dl, colesterol HDL 35 mg/dl, apolipoproteína A1 128 mg/dl, apolipoproteína B 64 mg/dl, triglicéridos 185 mg/dl. Hemoglobina glicada 6,8%.
  - Seguimiento 3 meses (08/11/2014): creatinina 0,71, FG >90 ml/min, ASAT 92 U/l, ALAT 75 U/l, GGT 20 U/l, FA 100 U/l, CK 600 U/l. Colesterol total 198 mg/dl, colesterol LDL 111 mg/dl, colesterol HDL 42 mg/dl, triglicéridos 127 mg/dl. Hemoglobina glicada 6,3%.
  - Ingreso nuevo evento isquémico (17/01/2023) (ingreso nuevo evento isquémico): PCR 9 mg/dl, homocisteína 18 µmol/l, glucosa 116 mg/dl, creatinina 0,58, FG >90 ml/min. Leucocitos 7,13 10^9/l, hemoglobina 13,1 g/dl, plaquetas 240 7,29 10^9/l. Colesterol total 176 mg/dl, colesterol LDL 108mg/dl, colesterol HDL 52 mg/dl, apolipoproteína A1 143 mg/Dl, apolipoproteína B 83 mg/dl, triglicéridos 223 mg/dl. Hemoglobina glicada 7,8%.
  - Seguimiento 3 meses: (9/04/2023): PCR 1,21 mg/dl, homocisteína 8 µmol/l, glucosa 122 mg/dl, creatinina 0,58, FG >90 ml/min. Leucocitos 7,23 10^9/l, hemoglobina 12,8 g/dl, plaquetas 240 7,29 10^9/l. Colesterol total 169 mg/dl, colesterol LDL 91mg/dl, colesterol HDL 53 mg/dl, apolipoproteína A1 138 mg/Dl, apolipoproteína B 88 mg/dl, triglicéridos 144 mg/dl. Hemoglobina glicada 7,1%.
  - Ingreso nuevo evento isquémico (19/01/24): PCR 0,9 mg/dl, homocisteína 7 µmol/l, glucosa 102 mg/dl, creatinina 0,82, FG 84 ml/min. Leucocitos 5,3 10^9/l, hemoglobina 12,8 g/dl, plaquetas 240 7,29 10^9/l. Colesterol total 208 mg/dl, colesterol LDL 134 mg/dl, colesterol HDL 57 mg/dl, Apolipoproteína A1 153 mg/dl, apolipoproteína B 113 mg/dl. triglicéridos 290 mg/dl. Hemoglobina glicada 6,7%.
  - Seguimiento 2 meses (04/03/2024): colesterol total 152 mg/dl, colesterol LDL 52 mg/dl, colesterol HDL 63 mg/dl, apolipoproteína A1 153 mg/dl, apolipoproteína B 113 mg/dl, triglicéridos 210 mg/dl.
- Ecocardiograma 08/2014 (vídeo): ventrículo izquierdo no dilatado, con hipertrofia concéntrica ligera y motilidad global y segmentaria normales. Disfunción diastólica tipo 1. Insuficiencia mitral ligera: válvula ligeramente engrosada, con calcificación ligera de anillo. Aurículas de tamaño normal.

Ventrículo derecho de tamaño y función normal. Insuficiencia tricuspídea ligera, sin hipertensión pulmonar. Pericardio sin derrame. Aneurisma del tabique interauricular.

- Coronariografía 08/2014 (vídeo): Tronco: sin lesiones angiográficamente significativas. Descendente anterior (DA): segmento proximal, medio y ramos diagonales sin lesiones angiográficamente significativas. Lesión significativa (70%) a nivel del segmento apical, el vaso distal es calibre fino y de escaso recorrido. Cx: reestenosis oclusiva del *stent* a nivel de circunfleja distal. El vaso distal s e observa por circulación colateral hetero coronaria de la CD y la DA. CD: dominante. *Stent* permable y sin reestenosis. Resto de vaso sin lesiones angiográficamente significativas. Conclusión: reestenosis oclusiva del *stent* a nivel de Cx distal. En contexto de angina de esfuerzo se procede a ICP sobre Cx. Descripción del procedimiento: introductor 6F. Catéter guía JL 3.0. Anticoagulación con heparina sódica. Se avanza guía Fielder XT hasta la distalidad de la lesión y se intercambia por guía BMW. Se predilata con balón de 2,50 x 12 mm y posteriormente con *cutting balloon* de 3,0 x 6 mm. Se realiza dilatación prolongada con balón farmacoactivo Sequent Please (placitaxel) de 3,00 x 30 mm (12 atm). Buen resultado angiográfico, estenosis residual <30%, flujo TIMI 3. Se termina el procedimiento sin complicaciones. Conclusiones: ICP con balón farmacoactivo a nivel de reestenosis de la Cx.

EVOLUCIÓN CLÍNICA

Se realiza coronariografía que evidencia reestenosis intrastent del 80% en Cx, motivo por el cual se coloca *stent* farmacoactivo con buen resultado final (TIMI III). Se procede a doble antiagregación con aspirina 100 mg cada 24 h + prasugrel 10 mg cada 24 h. Se realiza ecocardiograma que muestra función biventricular conservada.

Durante el ingreso, la paciente es diagnosticada (ver analítica) de diabetes mellitus tipo 2 y se objetiva mal control lipídico con LDL de 143, HDL 38mg/dl e hipertrigliceridemia (185 mg/dl), y se decide optimizar tratamiento aumentando atorvastatina a 80 mg cada 24 h y añadiendo ezetimiba 10 mg cada 24 h e iniciando metformina 850 mg cada 24 h. La paciente presenta evolución clínica favorable, encontrándose hemodinámicamente estable, sin dolor torácico ni signos de insuficiencia cardiaca, motivo por el cual se decide alta a domicilio con visita de control por cardiólogo de zona a los 2-3 meses. Adicionalmente, se inicia tratamiento con todacitan para favorecer deshabituación tabáquica.

En el seguimiento a 3 meses (ver analítica), la paciente presenta buen control de la diabetes mellitus, pero niveles persistentemente elevados de LDL de 114 mg/dl. Adicionalmente, la paciente refiere mialgias y en analítica de control, se objetiva ligera elevación de transaminasas y CK (ASAT 92 U/l, ALAT 75 U/l y CK 600 U/l), motivo por el cual se realiza cambio a rosuvastatina 20 mg cada 24 h con correcta tolerancia y mejoría del control del perfil lipídico en la visita de seguimiento a los 6 meses (LDL 80 mg/d) y normalización de perfil hepático. Se decide mantener doble antiagregación más allá de un año con ticagrelor 60 mg cada 12 h.

El 01/23, presenta nuevo episodio de síndrome coronario agudo con reestenosis intraestent en Cx que requiere balón farmacoactivo. Durante el ingreso se realiza optimización de factores de riesgo cardiovascular: la paciente ha aumentado 5 kg de peso y presenta (ver analítica) control inadecuado de la diabetes (hemoglobina glicada 7,8%) con metformina, motivo por el cual se inicia tratamiento con empagliflozina 10 mg cada 24 h y semaglutida. Adicionalmente, presenta un control lipídico persistentemente inadecuado, se propone iniciar iPCSK9 que la paciente rechaza. Dada presencia de inflamación subyacente (PCR 5-10 mg/dl), se inicia tratamiento con colchicina.

En la visita de seguimiento a los 3 meses, se aprecia adecuada pérdida ponderal de peso y mejoría del perfil metabólico (ver analítica), con hemoglobina glicada de 7,1%, PCR de 1 mg/dl y con niveles de LDL persistentemente elevados de 91 mg/dl.

El 01/24, presenta progresión de angina inestable, evidenciándose reestenosis grave de 2 *stents* implantados en la Cx, que requieren balón farmacoactivo con buen resultado final. Se realiza analítica (ver analítica) que muestra niveles de LDL muy elevados (coincidiendo con suspensión de ezetimiba) y, dado que se trata de una paciente con niveles persistentemente elevados de LDL, intolerante a atorvastatina a altas dosis e incapaz de cumplir objetivos con rosuvastatina y ezetimiba, se decide iniciar tratamiento con ácido bempedoico + ezetimiba 180/10 mg en combinación para favorecer adherencia terapéutica.

En la visita de control a los 2-3 meses, la paciente presenta niveles óptimos de LDL, con adecuado control de restos de factores de riesgo cardiovascular (ver analítica). No ha presentado nuevos episodios de síndrome coronario agudo y se encuentra totalmente asintomática sin signos de isquemia residual.

DIAGNÓSTICO

- Cardiopatía isquémica crónica de debut en 03/2014 como IAMSEST Killip 1 con enfermedad de 2 vasos: Cx 90% y CD 80% con colocación de 2 *stents* (farmacoactivo en Cx y convencional en CD). En 06/2014 presenta IAMSEST Killip 1 con coronariografía que evidencia reestenosis crítica intrastent de CD que precisa ICP con balón farmacoactivo, y reestenosis intrastent moderada (50%) de la Cx. El 08/2014 presenta IAMSEST con reestenosis del *stent* de la Cx que se trata con SFA. El 01/23, presenta nuevo episodio de síndrome coronario agudo con reestenosis intraestent en Cx que requiere balón farmacoactivo. El 01/24, presenta progresión de angina inestable, evidenciándose reestenosis grave de 2 *stents* implantados en la Cx, que requieren balón farmacoactivo con buen resultado final.
- Diabetes mellitus tipo 2 diagnosticada el 2014, con buen control glucémico en tratamiento con metformina, dapagliflozina y semaglutida.
- Dislipemia mixta (LDL y hipertrigliceridemia).
- Obesidad grado 1.
- Hipertensión arterial controlada con tratamiento farmacológico.
- Inflamación crónica.

DISCUSIÓN

El manejo de los factores de riesgo cardiovascular en pacientes con cardiopatía isquémica crónica y eventos recurrentes es un desafío terapéutico. Presentamos el caso de una paciente con múltiples episodios de SCA y reestenosis intrastent, en la que la optimización del perfil lipídico, el control metabólico y la modulación de la inflamación han sido clave para mejorar su evolución clínica.

El control de c-LDL en pacientes de muy alto riesgo requiere estrategias agresivas. Las guías ESC/EAS 2019 recomiendan un objetivo de c-LDL <55 mg/dl y reducción ≥50% desde el basal[1]. En este caso, a pesar del uso de rosuvastatina 20 mg y ezetimiba, la paciente mantuvo niveles persistentemente elevados de c-LDL (>90 mg/dl), lo que motivó la introducción de ácido bempedoico.

El ácido bempedoico es un inhibidor de la ATP-citrato liasa, actuando en un paso previo a la HMG-CoA reductasa, permitiendo reducciones de c-LDL del 20% en monoterapia y hasta un 38% en combinación con ezetimiba. Destaca su ausencia de miopatía, ya que requiere la enzima ACSVL1, no presente en el músculo esquelético. En el estudio CLEAR Outcomes (2023), el ácido bempedoico redujo eventos cardiovasculares en pacientes con intolerancia a estatinas (*hazard ratio* 0,87; p=0,004)[2]. Existen otros fármacos hipolipemiantes, como los iPCSK9, que han demostrado reducciones de c-LDL de hasta 50-60% adicionales a estatinas y ezetimiba. En estudios como FOURIER y ODYSSEY[3-4], su uso se asoció a una disminución significativa de eventos cardiovasculares (*hazard ratio* 0,85; p<0,001).

Adicionalmente, el control de la diabetes y el sobrepeso es crítico en la reducción del riesgo cardiovascular. En este caso, la paciente presentaba mal control metabólico con HbA1c de 7,8%, a pesar del uso de metformina y dapagliflozina. Se optó por intensificar el tratamiento con semaglutida, un agonista del receptor GLP-1 que ha demostrado reducir eventos cardiovasculares y mejorar el control del peso. En el estudio SUSTAIN-6, semaglutida redujo eventos cardiovasculares mayores en un 26% en pacientes con diabetes mellitus 2[5]. En el estudio SELECT (2023), también redujo eventos en pacientes con obesidad sin diabetes[6]. En nuestra paciente, semaglutida permitió una reducción del 7% del peso corporal y mejoría de HbA1c (7,8% a 7,1%), contribuyendo a una reducción global del riesgo.

Finalmente, la inflamación crónica juega un rol fundamental en la progresión de la aterosclerosis y la reestenosis intrastent. En este caso, la paciente mostraba PCR persistentemente elevada (5-10 mg/dl), lo que sugería actividad inflamatoria. Se inició tratamiento con colchicina que actúa inhibiendo la inflamación mediada por IL-1β y NLRP3, estabilización de la placa aterosclerótica y reducción de trombosis[7]. Existen dos estudios que han demostrado beneficio respecto dicha estrategia terapéutica:

- LoDoCo2 (2020): colchicina 0,5 mg/día redujo eventos isquémicos en un 31% (*hazard ratio* 0,69; p<0,001) en pacientes con enfermedad coronaria estable[8].
- COLCOT (2019): en pacientes post-SCA, colchicina redujo MACE en 23% (*hazard ratio* 0,77; p=0,02)[9].

Imagen 1. Electrocardiograma: ritmo sinusal a 84 lpm, PR 160 ms, QRS 100 ms, sin alteraciones de la repolarización.

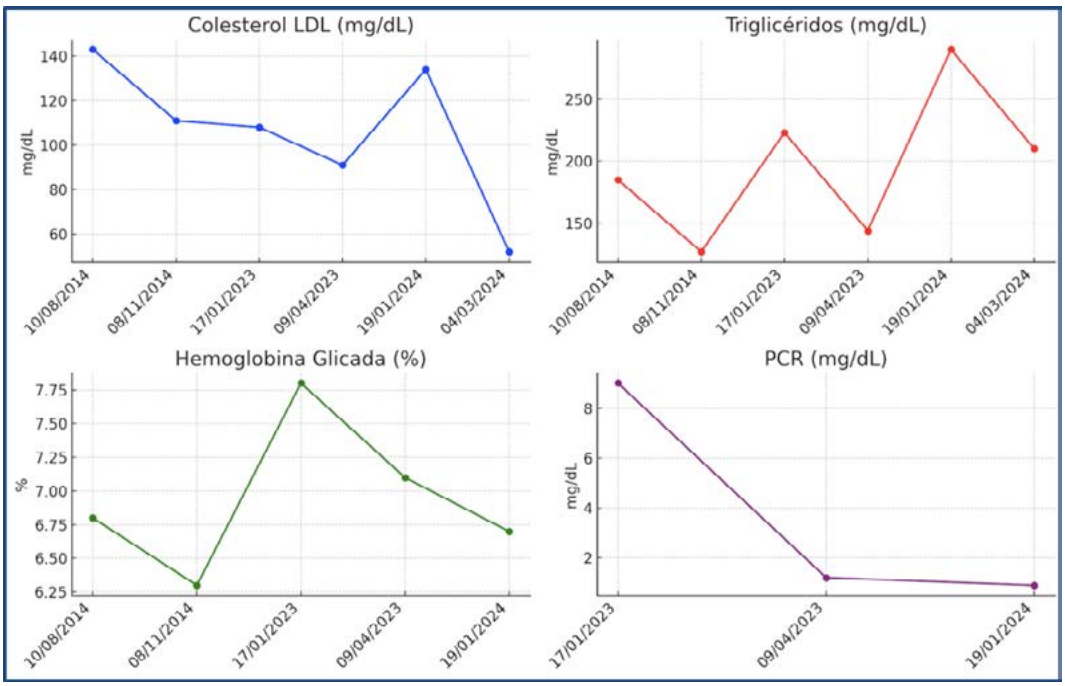

Imagen 2. Gráfica control de los diferentes factores de riesgo cardiovascular.

Vídeo 1.

Ecocardiograma cuatro cámaras: motilidad biventricular conservada sin segmentarismos.

Vídeo 2.

Ecocardiograma 2 cámaras: motilidad ventrículo izquierdo conservada sin segmentarismos.

Vídeo 3.

Ecocardiograma 3 cámaras: motilidad global conservada sin segmentarismos.

Bibliografía

1. Mach F, Baigent C, Catapano AL, et al. 2019 ESC/EAS Guidelines for the management of dyslipidaemias: lipid modification to reduce cardiovascular risk. *Eur Heart J*. 2020 Jan 1;41(1):111–88.
2. Goldberg AC, Leiter LA, Stroes ESG, et al. Effect of Bempedoic Acid vs Placebo Added to Maximally Tolerated Statins on Low-Density Lipoprotein Cholesterol in Patients at High Risk for Cardiovascular Disease: The CLEAR Wisdom Randomized Clinical Trial. *JAMA*. Published Online: November 12, 2019. 2019;322;(18):1780-1788. doi:10.1001/jama.2019.16585.
3. Sabatine MS, Giugliano RP, Keech AC, et al. Evolocumab and Clinical Outcomes in Patients with Cardiovascular Disease (FOURIER Trial). *N Engl J Med*. 2017 May 4;376(18):1713–22.

[4] Schwartz GG, Steg PG, Szarek M, et al. Alirocumab and Cardiovascular Outcomes after Acute Coronary Syndrome (ODYSSEY Outcomes). *N Engl J Med*. 2018 Mar 8;379(22):2097–107.
[5] Marso SP, Daniels GH, Brown-Frandsen K, et al. Semaglutide and cardiovascular outcomes in patients with type 2 diabetes (SUSTAIN-6). *N Engl J Med*. 2016;375(19):1834-1844. doi:10.1056/NEJMoa1607141.
[6] Lincoff AM, Brown-Frandsen K, Colhoun HM, et al; SELECT Trial Investigators. Semaglutide and Cardiovascular Outcomes in Obesity without Diabetes. *N Engl J Med*. 2023 Dec 14;389(24):2221-2232. doi: 10.1056/NEJMoa2307563. Epub 2023 Nov 11. PMID: 37952131.
[7] Martinez GJ, Robertson S, Barraclough J, et al. Colchicine acutely suppresses local cardiac production of inflammatory cytokines in patients with an acute coronary syndrome. *J Am Heart Assoc*. 2015 Aug 7;4(8):e002128.
[8] Nidorf SM, Fiolet ATL, Mosterd A, Eikelboom JW, Schut A, Opstal TSJ, et al. Colchicine in Patients with Chronic Coronary Disease. *N Engl J Med*. 2020 Dec 31;383(19):1838–47.
[9] Tardif JC, Kouz S, Waters DD, et al. Efficacy and safety of low-dose colchicine after myocardial infarction. *N Engl J Med*. 2019;381(26):2497-2505. doi:10.1056/NEJMoa191238.

Taquicardia de RP largo, ¿quién eres?

Jorge Llau García, Sara Huélamo Montoro, Nerea Fernández Ortiz, Guillermo Rad García, Guillem Murillo Varona, Marta Gil Molina, Ana Elisa Astudillo Sacoto, Mireia Company Langa, Susana Beltrán Martínez

INTRODUCCIÓN

Encontrarse una taquicardia de RP largo siempre es un reto diagnóstico. Achacarlo a una taquicardia auricular es lo más fácil, sin embargo, no podemos perder de vista los otros dos diagnósticos diferenciales, tanto la taquicardia reciprocante permanente de la unión (TRIN) atípica como el Coumel.

ANTECEDENTES, ENFERMEDAD ACTUAL Y EXPLORACIÓN FÍSICA

- Sin reacciones adversas a medicamentos.
- Sin factores de riesgo cardiovascular.
- Sin antecedentes médico-quirúrgicos ni tratamiento activo relevante.

PRUEBAS COMPLEMENTARIAS

- Electrocardiograma (imagen 1): rachas de taquicardia de RP largo a 100-110 lpm, con comportamiento incesante. QRS estrecho y repolarización anodina.
- Holter: ritmo sinusal con frecuencia mínima de 47, media de 73 y máxima de 138 lat/min. Extrasistolia supraventricular y ventricular frecuente. RR máximo de 1700 ms. No reporta síntomas.
- Se observa en múltiples zonas del trazado, la presencia de rachas, algunas muy prolongadas de taquicardias entre 100-130 lat/min. con p precedente negativa. Parecen corresponder a episodios de taquicardia auricular con conducción (1:1), aunque no se puede descartar TRIN atípica ni vía accesoria oculta con características decrementales.
- Ecocardiografía transtorácica: ventrículo izquierdo de tamaño normal con función conservada sin segmentarismos. Ventrículo derecho de tamaño y función normales. Flujos transvalvulares sin alteraciones relevantes. Ausencia de derrame pericárdico.
- Estudio electrofisiológico y ablación (imagen 2): el electrocardiograma basal muestra ritmo sinusal sin evidencia de preexcitación. PR normal y QRS estrecho. Presenta de forma basal extrasistolia ventricular aislada con morfología de bloqueo de rama derecha relativamente estrecha. Por vía femoral se introducen un catéter cuadripolar para ápex de ventrículo derecho y un catéter decapolar para registro y estimulación de seno coronario y un catéter de ablación Therapy curva L. El procedimiento se realiza con sistema de navegación EnSite X. Inicialmente, el paciente no presenta conducción auriculoventricular bajo la estimulación a 600 ms. Bajo estimulación auricular, el paciente muestra conducción discontinua con PRE de la vía rápida de 440 ms y PRE del nodo auriculoventricular de 410 ms (bajo un tren basal de 600 ms). Con estos hallazgos se inicia la perfusión de isoproterenol. Tras ello, se repiten los protocolos de estimulación y se induce la taquicardia clínica, con LC de 460 ms, VA de 300 ms y activación en paréntesis del SC. El encarrilamiento ventricular muestra una respuesta VAV, con CR de 125 ms (una diferencia de AV de 20 ms). De forma espontánea, la extrasístole ventricular en His refractario, adelanta el auriculograma y el siguiente His de forma anterógrada. Con

todo ello, el diagnóstico es de una taquicardia ortodrómica mediada por una vía accesoria oculta con conducción decremental (tipo Coumel). Con estos hallazgos y en taquicardia, se obtiene el auriculograma más precoz en la porción anterior e inferior del *ostium* del seno coronario. Se realizan dos aplicaciones de 1 minuto, consiguiendo el cese de la taquicardia durante la primera aplicación (a los pocos segundos). Tras las aplicaciones, se repiten los protocolos de estimulación, bajo los efectos del isoproterenol, quedando la taquicardia no inducible. Conclusión: taquicardia ortodrómica mediada por una vía accesoria oculta con conducción decremental (tipo Coumel). Ablación exitosa de la vía accesoria.

EVOLUCIÓN CLÍNICA

El paciente es remitido a consulta por hallazgos en el electrocardiograma. Al interrogarle, refiere únicamente palpitaciones ocasionales. Nunca disnea, sincope ni dolor torácico.

Tras ser evaluado con Holter, se decide solicitar estudio electrofisiológico (EEF), que confirma el diagnóstico de taquicardia tipo Coumel. Se realiza ablación de manera exitosa, sin conseguir inducir nuevamente la arritmia en los protocolos de provocación.

En la revisión a los 6 meses, el paciente está asintomático con excelente evolución y desaparición de las palpitaciones.

DIAGNÓSTICO

Dentro del diagnóstico diferencial de las taquicardias de RP largo tendríamos la taquicardia auricular, la TRIN atípica y la Coumel. El hecho de que siempre se corten e inicien con extrasístoles ventriculares, hace más probable el diagnóstico de Coumel, pero en ningún caso definitivo.

Durante el estudio EEF, el patrón por el que se corta tras la extrasístole es VAV, por lo que *a priori* descarta una taquicardia auricular.

Para el diagnóstico diferencial entre TRIN y atípica y Coumel, se da la coincidencia que se produce una extrasístole con His refractario, que consigue adelantar el siguiente electrograma auricular y el siguiente His, esto solo es posible en presencia de una vía accesoria por lo que nos confirma efectivamente el diagnóstico de taquicardia tipo Coumel.

DISCUSIÓN

La taquicardia incesante de la unión (TIU), también conocida como taquicardia tipo Coumel, es una forma poco frecuente de taquicardia por reentrada auriculoventricular que involucra una vía accesoria oculta. Estas vías accesorias, descritas originalmente por Coumel en los años 60, suelen localizarse en la región posteroseptal y presentan una conducción retrógrada con propiedades decrementales.

Debido a la conducción lenta de la vía accesoria, la TIU se clasifica como una taquicardia de RP largo. Se distingue por la presencia de ondas P retrógradas invertidas en las derivaciones II, III y aVF, reflejo de la activación auricular en sentido retrógrado por la vía accesoria. Su naturaleza incesante puede derivar en una taquimiocardiopatía, motivo por el cual puede estar indicada la ablación con catéter por radiofrecuencia, especialmente en pacientes jóvenes[1,2].

Se recomienda la ablación con catéter en pacientes sintomáticos o en aquellos con fracción de eyección del ventrículo izquierdo reducida en contexto de taquimiocardiopatía.

Como ya se ha comentado, las otras posibles causas de taquicardias de RP largo incluyen la taquicardia sinusal, la taquicardia auricular y la taquicardia por reentrada intranodal atípica.

Para su correcto manejo y desarrollo es fundamental un EEF que confirme el diagnóstico, durante el mismo hay una serie de maniobras fundamentales que nos permiten hacer el diagnóstico diferencial. Las maniobras de estimulación ventricular durante una taquicardia son de gran utilidad para diagnosticar las taquicardias supraventriculares y en concreto también lo son en las taquicardias de RP largo. La aplicación de un extraestímulo ventricular en taquicardia cuando el haz de His está en periodo refractario, si logra afectar a la aurícula, tiene una alta especificidad para evidenciar la presencia de vía accesoria. Aunque no confirma su diagnóstico ya que podría ser un hallazgo casual de la existencia de una vía, en caso de que no haya otros datos que sugieran lo contrario apoya mucho el diagnóstico de taquicardia tipo Coumel.

El encarrilamiento ventricular de la taquicardia con una respuesta V-A-V prácticamente descarta una taquicardia auricular y es una maniobra aplicable en el 78% de las taquicardias supraventriculares. Por otro lado, la respuesta V-A-A-V es característica de la taquicardia auricular, aunque es importante descartar una respuesta seudo V-A-A-V, donde el diagnóstico podría corresponder a una taquicardia intranodal (TRIN) o en raras ocasiones a una reentrada por vía accesoria muy lenta, en ambos casos por importante retraso de la llegada del estímulo a la aurícula[3].

Medir el ciclo de retorno en el sitio de estimulación del ápex del ventrículo derecho es un método simple para diferenciar entre una TRIN atípica y una taquicardia auricular. Además, si se corrige la conducción anterógrada a través del nodo auriculoventricular (midiendo los intervalos AH), esta maniobra se vuelve aún más precisa para diagnosticar particularmente las vías accesorias con conducción septal.

Otra estrategia diagnóstica es calcular el intervalo entre el último latido ventricular estimulado y la última aurícula encarrilada (SA) y restarle a este valor el intervalo VA de la taquicardia. Un valor superior a 85 mseg sugiere una TIN, y si se combina con un ciclo de retorno mayor a 115 mseg, resulta muy útil para diagnosticar una TRIN atípica[4].

Finalmente, cuando una estimulación ventricular rápida logra interrumpir la taquicardia sin afectar la aurícula, se puede descartar casi por completo una taquicardia auricular, aunque esto solo ocurre en el 27% de los casos[5].

Con todo lo anteriormente expuesto hemos resumido las partes más importantes del diagnóstico diferencial entre las taquicardias de RP largo.

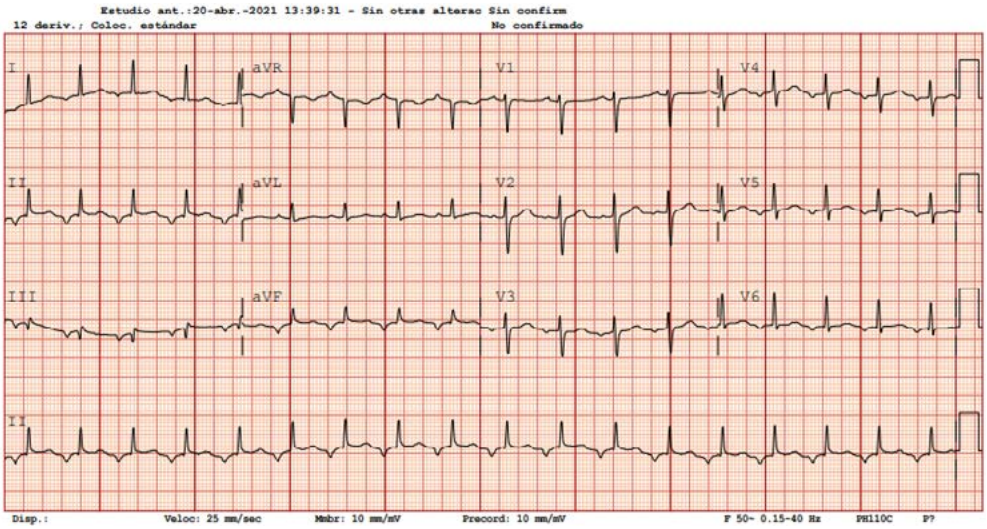

Imagen 1. ECG: taquicardia tipo Coumel.

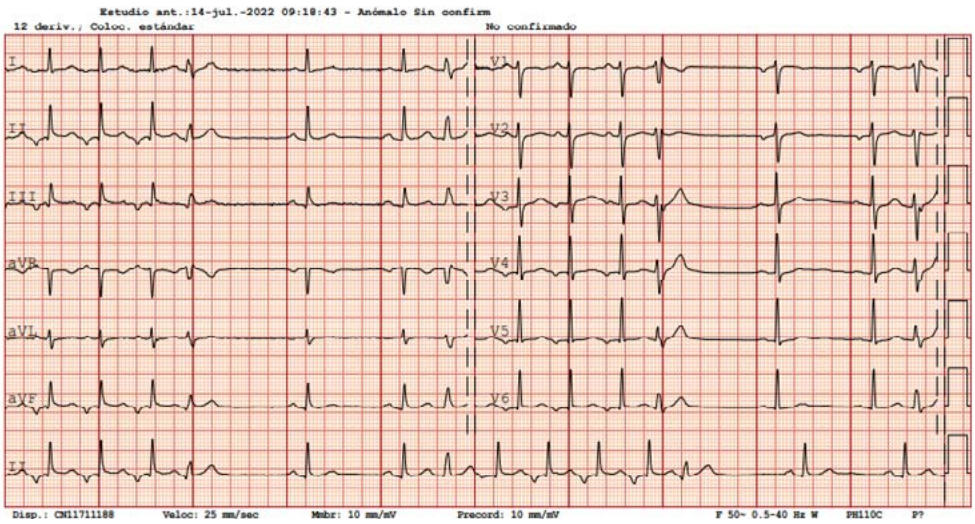

Imagen 2. ECG: paroxismos de taquicardia tipo Coumel. Comienzan y acaban con extrasístoles ventriculares.

Imagen 3. EEF: señales en taquicardia tipo Coumel.

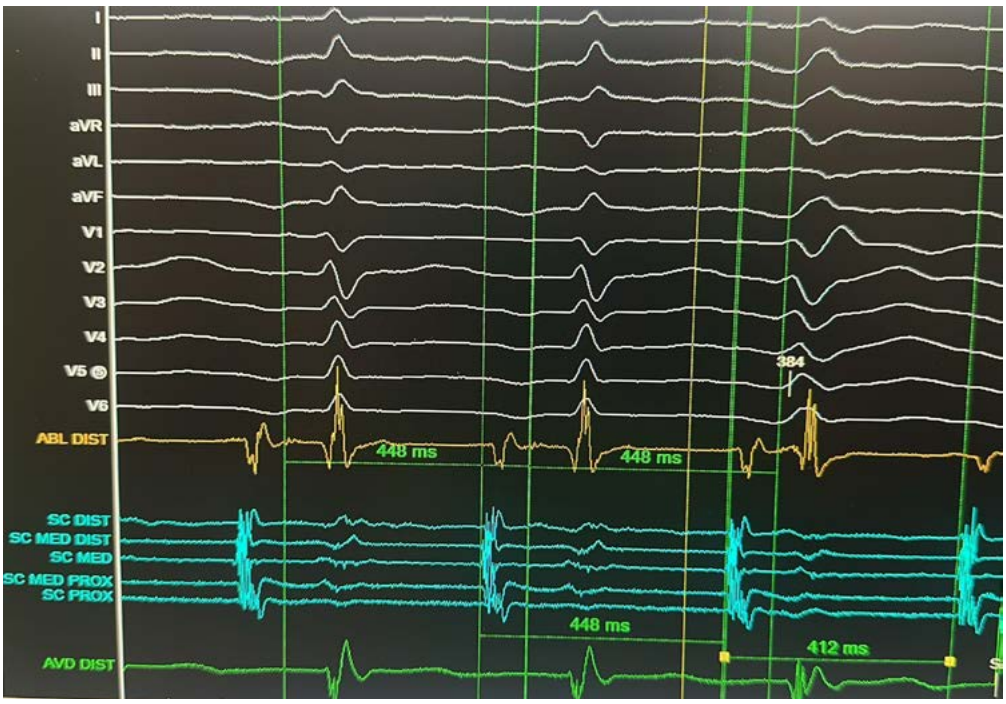

Imagen 4. EEF: respuesta tras extrasístole ventricular con His refractario.

Imagen 5. EEF: extraestímulo en taquicardia que adelante señal de His.

Imagen 6. EEF: estimulación ventricular con conducción retrógrada por vía accesoria.

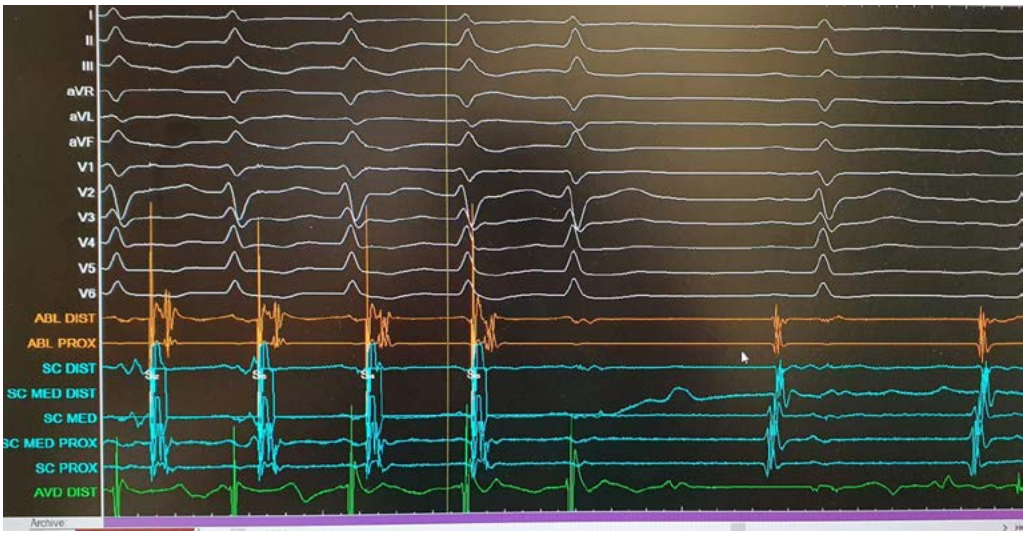

Imagen 7. Intento de inducción con tren de 4 extraestímulos acoplados tras ablación exitosa.

Bibliografía

1. Kang KT, Potts JE, Radbill AE, et al. Permanent junctional reciprocating tachycardia in children: a multicenter experience. *Heart Rhythm*. 2014 Aug;11(8):1426-32.
2. Moore JP, Patel PA, Shannon KM, et al. Predictors of myocardial recovery in pediatric tachycardia-induced cardiomyopathy. *Heart Rhythm*. 2014 Jul;11(7):1163-9.
3. Dechateau J, Tixier R, Vlachos K, et al. Ventricular-triggered atrial pacing: A new maneuver for slow-fast atrioventricular nodal reentrant tachycardia. *Heart Rhythm* 2020; 17: 955-964
4. Abedin Z, Conner R. Essential cardiac electrophysiology with self assessment 2007. DOI:10.1002/9780470750919
5. Knight BP, Ebinger M, Oral H, et al. Diagnostic value of tachycardia features and pacing maneuvers during paroxysmal supraventricular tachycardia. *J Am Coll Cardiol*. 2000 Aug;36(2):574-82.

Un intruso en la aurícula izquierda

Carlos González Freixa, Juan Fernández Martínez, Miguel Ferrer Menéndez, Meritxell Santaló i Corcoy, Javier Meseguer Donlo, Alex Alcaide Aldeano, Laura Triguero Llonch

INTRODUCCIÓN

Presentamos el caso de una mujer de 49 años con debut de insuficiencia cardiaca, un soplo no conocido y el hallazgo de una masa auricular izquierda. ¿Cuál será el origen de esa lesión?

Antecedentes

- No alergias medicamentosas conocidas.
- Hábitos tóxicos: exfumadora desde hace 1 año (6,25 paquetes/año), niega consumo de otros tóxicos.
- Sin factores de riesgo cardiovascular conocidos.
- Histerectomía por miomas endometriales con metrorragias abundantes en 2019.
- Sin antecedentes familiares de interés.
- Sin tratamiento médico habitual.

Enfermedad actual

Mujer de 49 años con los antecedentes personales descritos, que consulta en el hospital por un cuadro de una semana de evolución de disnea progresiva hasta hacerse de mínimos esfuerzos, ortopnea y disnea paroxística nocturna. Refiere que se trata del primer episodio de estas características. Explica palpitaciones esporádicas en los dos meses previos, motivo por el que ya consultó en un centro de salud, y que fueron catalogadas de ansiedad tras realizar un electrocardiograma (ECG) sin hallazgos relevantes. Niega dolor torácico. Niega fiebre, síntomas infecciosos o cambios en su peso habitual.

EXPLORACIÓN FÍSICA

- Constantes vitales: frecuencia cardiaca 110 lpm, presión arterial 145/87 mmHg, saturación de oxígeno 85%, frecuencia respiratoria 23 rpm, temperatura 36,7 ºC.
- Neurológica: consciente y orientada en las tres esferas. Sin focalidad neurológica.
- Cardiovascular: taquicárdica. Tonos cardiacos rítmicos con soplo sistólico panfocal. Buena perfusión distal con pulsos presentes y simétricos. Ingurgitación yugular con reflujo hepatoyugular positivo. Sin edemas en extremidades inferiores.
- Respiratoria: taquipneica y con trabajo respiratorio. Murmullo vesicular conservado con crepitantes húmedos bilaterales hasta campos medios.
- Digestiva: abdomen blando y depresible, no doloroso, sin masas ni megalias palpables. Peristaltismo conservado.

PRUEBAS COMPLEMENTARIAS

- ECG ingreso (imagen 1): ritmo sinusal a 82 lpm, PR 124 ms, QRS estrecho con ondas T negativas profundas y simétricas de V1 a V4.
- Radiografía de tórax ingreso: infiltrados pulmonares bilaterales compatibles con edema pulmonar.
- Analítica ingreso: sodio 142 mmol/l, potasio 3,56 mmol/l, calcio 2,41 mmol/l, creatinina 0,63 mg/dl, bilirrubina total 49 µmol/l, bilirrubina conjugada 14 µmol/l, AST 44 U/L, ALT 80 U/l, fosfatasa alcalina 205 U/l, GGT 157 U/l, LDH 498 U/l, albúmina 45,4 g/l, proteína C reactiva 57,6 mg/l, NT-proBNP 5831 ng/l, hemoglobina 147 g/l, hematíes 4,96x10E12/l, VCM 87,3 fl, HCM 29,6 pg, plaquetas 257 x10E9/l, leucocitos 16,20x10E9/l.
- Ecocardiograma transtorácico (ETT) inicial (vídeo 1 y 2): ventrículo izquierdo (VI) no dilatado con paredes no engrosadas. Fracción de eyección del ventrículo izquierdo (FEVI) conservada sin aparentes alteraciones de la motilidad segmentaria. Aurícula izquierda (AI) no dilatada. Se observa una masa de unos 37 x 20 x 26 mm, altamente móvil, pediculada y con inserción que podría localizarse en techo de la AI. La lesión se desplaza desde la aurícula al VI a través de la válvula mitral (VM), condicionando disfunción valvular por efecto de masa. VM con doble lesión: estenosis ligera e insuficiencia moderada. Raíz aórtica de tamaño normal. Válvula aórtica tricúspide morfológica y funcionalmente normal. Ventrículo derecho no dilatado con contractilidad global conservada. Válvula tricúspide morfológicamente normal. No se registra regurgitación tricúspide que permita estimar la presión pulmonar. No obstante, no hay signos indirectos que sugieran un aumento significativo de las resistencias arteriales pulmonares. Vena cava inferior no dilatada con colapso inspiratorio normal (>50%). Ausencia de derrame pericárdico.
- TC cardiaca inicial (imagen 2 y vídeo 3): árbol arterial coronario epicárdico sin calcificación parietal ni lesiones ateroscleróticas estenóticas (CAD-RADS 0). Imagen nodular de 42 x 20 x 29 mm de diámetro, pedunculada, aparentemente adherida a la pared lateral de la AI hasta la base del velo posterior mitral, con amplio rango de movimiento y paso intracavitario en diástole. Imagen nodular de 27 x 21 x 17 mm de diámetro, con base de inserción amplia a nivel de la pared medial/techo de la AI y extensión a base del velo mitral anterior que limita parcialmente el movimiento de esta estructura. Nódulo de 12 mm de diámetro con base de implantación amplia en orejuela izquierda. Nódulo de 7 mm de diámetro con base de implantación amplia en desembocadura de la vena pulmonar superior izquierda. Engrosamiento hipodenso de aspecto subendocárdico de aproximadamente 1 mm de grosor en la pared lateral y techo de la AI, extendiéndose asimismo a orejuela izquierda y desembocadura de las venas pulmonares. Este engrosamiento engloba las distintas lesiones nodulares intracavitarias descritas. Engrosamiento e hipodensidad de los velos de la VM. Afectación infiltrativa del músculo papilar anterolateral del VI con movilidad restringida del mismo hasta su inserción en la VM. Las imágenes nodulares descritas presentan un centro hiperdenso en estudio en fase venosa, no presente en la fase arterial precoz, hallazgo que sugiere aumento del componente intersticial en el seno de estas lesiones. En el estudio sin contraste no presentan claro componente graso. No se observan calcificaciones groseras ni áreas de necrosis intratumoral.
- TC torácica: no se objetivan nódulos pulmonares de aspecto sospechoso. Ausencia de ganglios linfáticos de aspecto sospechoso en cadenas mediastínicas, axilares ni supraclaviculares. No derrame pleural. Lámina de derrame pericárdico.
- TC abdominal: cambios posquirúrgicos secundarios a histerectomía. Hígado de aspecto homogéneo, de tamaño y morfología normal. No se observan lesiones sospechosas de M1. Vía biliar no dilatada. Eje venoso espleno-mesentérico-portal permeable. Páncreas normal. Glándula suprarrenal derecha normal y glándula suprarrenal izquierda con imagen nodular de 10 mm que podría corresponder a un adenoma. Bazo de aspecto homogéneo, de tamaño y morfología normal, sin evidencia de lesiones focales. Riñones de tamaño y morfología normal, con grosor parenquimatoso conservado. Se identifica quiste cortical simple en la valva anterior del polo superior del riñón izquierdo. No se observan litiasis ni ectasia de las vías urinarias. Asas intestinales y colon de calibre

y morfología normales, sin engrosamientos parietales ni cambios de calibre. Sin evidencia de adenopatías mesentéricas ni retroperitoneales de tamaño significativo. Ausencia de líquido libre peritoneal. Permeabilidad del eje aorto-ilíaco y principales ramas viscerales abdominales.

- Ecocardiograma transesofágico (ETE) intraoperatorio (vídeo 4): función biventricular conservada. Se observan varias lesiones en AI con inserción a nivel de la pared lateral, siendo la de mayor tamaño altamente móvil y con paso a través de la válvula mitral en diástole.
- ETT de control (vídeo 5): VI no dilatado con paredes no engrosadas. FEVI conservada (60% biplanar) con aplanamiento septal diastólico. AI ligeramente dilatada. VM de velos engrosados con doble lesión residual: estenosis moderada (área VM 1,3 cm^2, gradiente medio 8 mmHg para un gasto cardiaco normal) e insuficiencia ligera central. Raíz aórtica de tamaño normal. Válvula aórtica tricúspide morfológica y funcionalmente normal. Ventrículo derecho no dilatado y con función global conservada, si bien el acortamiento longitudinal se encuentre reducido. Resto del estudio sin hallazgos significativos.
- TC cardiaca de control (imagen 3 y vídeo 6): masa residual afectando al surco atrioventricular anterior y lateral, así como la comisura mitral anterolateral y el aparato subvalvular asociado (difusamente infiltrados). Engrosamiento difuso de los velos mitrales (anterior 6 mm y posterior 4 mm). La motilidad de ambos velos se halla reducida con un área VM entorno 2 cm^2. No se observan el resto de las masas a nivel auricular descritas en la TC inicial.
- Anatomía patológica masas cardiacas: proliferación neoplásica predominantemente epiteloide, con células de citoplasma escaso y vacuolado y núcleo hipercromático, pleomórfico y de contornos irregulares. Se disponen en nidos irregulares y haces mal definidos entremezcladas en relación con un estroma fibrohialino, focalmente de aspecto mixoide. En algunas zonas se observa una proliferación neoplásica nodular y lobulada, marcadamente hipercelular, formada por células fusiformes con atipia moderada-grave, citoplasma escaso y núcleos con cromatina granular tosca o vesicular y nucléolo prominente. Se observan capilares alargados de diferentes tamaños revestidos por endotelios con atipia leve, alrededor de los cuales se distribuyen las células neoplásicas en forma de agregados hipercelulares, que ocasionalmente colapsan los espacios vasculares. Las lesiones presentan alto recuento mitótico y focos de necrosis. El componente fusocelular es difusamente positivo para MDM2 y positivo de manera parcheada para alfa actina. El componente epitelioide presenta positividad intensa para MDM2 y citoqueratina 8/18. CD31 y ERG realzan los capilares entremezclados acompañantes. El índice proliferativo con Ki67 es variable, con áreas de hasta el 30% en la celularidad epitelioide. Los hallazgos morfológicos, el perfil inmunohistoquímico y la presencia de amplificación del gen MDM2 son concordantes con el diagnóstico de sarcoma de la íntima de alto grado.

EVOLUCIÓN CLÍNICA

A su ingreso en la unidad de cuidados agudos cardiológicos la paciente se encuentra taquicárdica, tendente a la hipertensión y taquipneica con importante trabajo respiratorio y desaturación hasta 85%. En el ECG inicial se identifican ondas T profundas y simétricas de V1 a V4 no presentes en previos. La radiografía de tórax muestra infiltrados pulmonares compatibles con edema pulmonar. Bajo el diagnóstico inicial de insuficiencia cardiaca aguda en forma de edema agudo de pulmón se inicia tratamiento vasodilatador y diurético. La paciente presenta buena respuesta al mismo, con rápida resolución de los signos y síntomas de insuficiencia cardiaca.

La ecoscopia inicial muestra una gran masa en la AI que condiciona una doble lesión mitral difícil de cuantificar, hallazgo que se confirma en el ETT reglado, donde se describe una masa de aproximadamente 37 x 20 x 26 mm, altamente móvil, pediculada y con una posible inserción en el techo de la AI. La lesión se desplaza desde la AI al VI a través de la VM durante la diástole, provocando disfunción valvular —estenosis ligera e insuficiencia moderada— por efecto de masa.

Para caracterizar mejor el origen, extensión y características de la lesión, ante la probable necesidad de una cirugía, se decide realizar una TC cardiaca. En esta prueba se identifican diversas masas, la más grande de 42x20x29 mm de diámetro, pedunculada, aparentemente adherida desde la pared lateral de la AI hasta la base del velo posterior mitral, con amplio rango de movimiento y paso intracavitario en diástole. Se objetivan otras tres lesiones de menor tamaño y origen en techo de la aurícula, orejuela izquierda y desembocadura de la vena pulmonar superior izquierda. Además, se describe un engrosamiento hipodenso de aproximadamente 1 mm de grosor de la pared lateral y techo de la AI, que engloba las distintas lesiones intracavitarias descritas y se extiende a los velos de la VM y el músculo papilar anterolateral del VI. Las imágenes nodulares descritas presentan un centro hiperdenso en estudio en fase venosa, no presente en la fase arterial precoz, sugestivo de un aumento del componente intersticial en su seno, sin que en el estudio sin contraste se identifique un claro componente graso. Así mismo, no se observan calcificaciones groseras ni áreas de necrosis intra-tumoral. Por otro lado, se descarta la presencia de enfermedad arterial coronaria.

Las características radiológicas de las lesiones identificadas en la TC cardiaca son altamente sugestivas de un tumor maligno, por lo que se decide completar el estudio con una TC toracoabdominal que descarta la presencia de otros tumores o signos de diseminación neoplásica. Tras presentar el caso en sesión médico-quirúrgica y en consenso con el equipo de oncología médica, se decide intervenir a la paciente para resecar las masas auriculares, con el objetivo de obtener un diagnóstico definitivo, poder iniciar un tratamiento dirigido y reducir la carga tumoral.

Durante la cirugía se realiza un ETE con hallazgos superponibles al estudio transtorácico. Bajo circulación extracorpórea se realiza una atriotomía derecha con acceso a la AI a través del septo interauricular, donde se observan varias tumoraciones de consistencia dura y pared lisa, sésiles y con base de implantación ancha en el techo de la aurícula, orificio de la vena pulmonar superior izquierda, borde de la orejuela izquierda y anillo mitral posterior. Así mismo, destaca una VM desestructurada con anillo y velos engrosados. Se obtiene una muestra para anatomía patológica intraoperatoria, confirmándose la presencia de células malignas, y a continuación se realiza la exéresis con corte en su base de las tumoraciones originadas en el anillo mitral posterior (de mayor tamaño), el techo de la AI y el borde de la orejuela izquierda. Como consecuencia de la resección de las diferentes lesiones se objetiva la aparición de una insuficiencia mitral significativa que obliga a la realización de una reparación mediante técnica de Alfieri.

La paciente presenta una adecuada evolución posoperatoria, pudiendo ser extubada de forma precoz sin necesidad de drogas vasoactivas y con ausencia de sangrados significativos. Como única incidencia, presenta episodios de fibrilación auricular paroxística sin repercusión clínica ni hemodinámica.

Antes del alta se realiza un ETT de control en que no se objetivan masas intracavitarias y que muestra una VM de velos engrosados con doble lesión residual (estenosis moderada e insuficiencia ligera). Por otro lado, se realiza una TC cardiaca de control en el que se identifica una masa residual que afecta al surco atrioventricular anterior y lateral, la comisura anterolateral y el aparato subvalvular asociado, sin observarse el resto de las lesiones descritas en la TC inicial.

Por último, la anatomía patológica definitiva de las lesiones resecadas muestra una proliferación neoplásica con componente epiteloide y fusocelular, alto índice proliferativo y focos de necrosis. Los hallazgos morfológicos, el perfil inmunohistoquímico y la presencia de amplificación del gen MDM2 son concordantes con el diagnóstico de sarcoma de la íntima de alto grado.

Con el diagnóstico definitivo de sarcoma de la íntima de alto grado con resección incompleta y estadio pT1 la paciente inicia, de forma ambulatoria, seguimiento por el equipo de oncología médica y tratamiento con epirubicina e ifosfamida cada 21 días.

DIAGNÓSTICO

- Insuficiencia cardiaca aguda. Edema agudo de pulmón.
- Masa auricular izquierda. Efecto de masa con doble lesión mitral: insuficiencia moderada y estenosis ligera.
- Exéresis masa auricular y reparación mitral mediante técnica de Alfieri. Doble lesión mitral residual: estenosis moderada e insuficiencia ligera.
- Sarcoma de la íntima de alto grado con resección incompleta y estadio pT1.

DISCUSIÓN

El diagnóstico diferencial de las masas cardiacas incluye alteraciones estructurales - válvula de Eustaquio, red de Chiari, excrecencias valvulares de Lambl, falsos tendones del VI… -, vegetaciones, trombos y tumores. Dentro de los tumores, los secundarios (metástasis) son hasta 40 veces más frecuentes que los primarios. En estos últimos, aproximadamente un 90% son benignos[1].

Las manifestaciones clínicas de los tumores cardiacos son muy variables, pudiendo ser diagnosticados de manera incidental en una prueba de imagen en ausencia de síntomas. También pueden presentarse con síntomas sistémicos o paraneoplásicos, fenómenos embólicos (sistémicos o pulmonares, dependiendo de su función de su localización), o diversos síntomas cardiológicos derivados del efecto de masa, como disnea, síncope, dolor torácico y arritmias[2].

Ante el hallazgo de una masa cardiaca, el contexto clínico es fundamental para orientar la sospecha clínica y guiar las pruebas complementarias necesarias. En el caso de los tumores, factores como la edad de presentación, la probabilidad epidemiológica y clínica, la localización y las características tisulares en el estudio de imagen multimodal pueden ser suficientes para establecer un diagnóstico y planificar la estrategia terapéutica sin necesidad de pruebas invasivas[1].

Dentro del estudio de imagen multimodal, la ecocardiografía suele ser la primera prueba, proporcionando información sobre la localización, movilidad y repercusión hemodinámica de la lesión. Es de gran utilidad en masas pequeñas o adheridas a las válvulas y se puede complementar con el uso de contraste para caracterizar mejor la lesión, pero puede ser insuficiente en determinadas localizaciones y para ver correctamente el origen de la lesión. La resonancia magnética cardiaca se considera el estándar de referencia no invasivo, permitiendo una evaluación detallada de la morfología y composición tisular del tumor, dado que permite identificar infiltración grasa, necrosis y hemorragia. Por otro lado, la tomografía computarizada es útil como alternativa cuando la resonancia esta contraindicada o no es concluyente, en la detección de calcificaciones, la valoración de la extensión locorregional y a distancia y en la planificación quirúrgica. Por último, en caso de dudas es posible utilizar la tomografía por emisión de positrones, que permite evaluar la actividad metabólica de la masa para diferenciar los tumores malignos y benignos y evaluar la respuesta al tratamiento[1,3].

El pronóstico de los pacientes con tumores malignos es muy desfavorable, con una supervivencia que varía entre 6 y 18 meses en función del tipo de tumor. El tratamiento de elección es la resección completa, pero cuando no es posible se recomienda extirpar la mayor cantidad de tumor posible. Sin embargo, la resección incompleta se asocia con un peor pronóstico. En casos de metástasis o resección incompleta, es frecuente el uso de quimioterapia y/o radioterapia adyuvante[4].

El sarcoma de la íntima es un tumor agresivo y poco frecuente, que generalmente se origina en los grandes vasos, siendo más común en la arteria pulmonar. La localización intracardiaca es extremadamente rara, con solo unos pocos casos reportados, y cuando ocurre, se origina principalmente en la

aurícula izquierda. Una característica distintiva de estos tumores es la amplificación del gen MDM2. El único tratamiento que ha demostrado un beneficio pronóstico es la cirugía, mientras que la quimioterapia puede ser una opción en pacientes no operables o con resección incompleta[5].

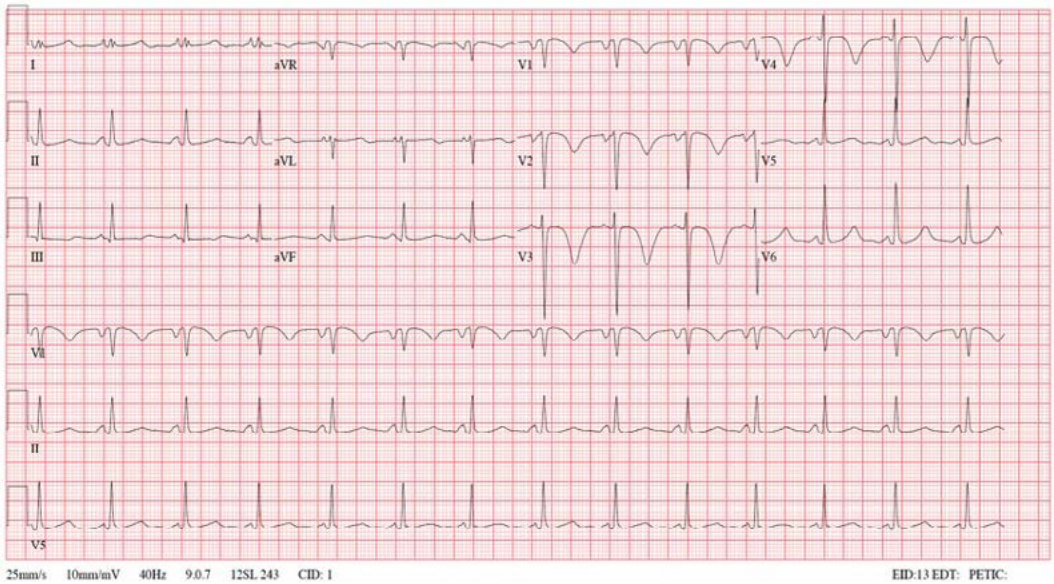

Imagen 1. ECG ingreso. Ritmo sinusal, QRS estrecho con ondas T negativas profundas y simétricas de V1 a V4.

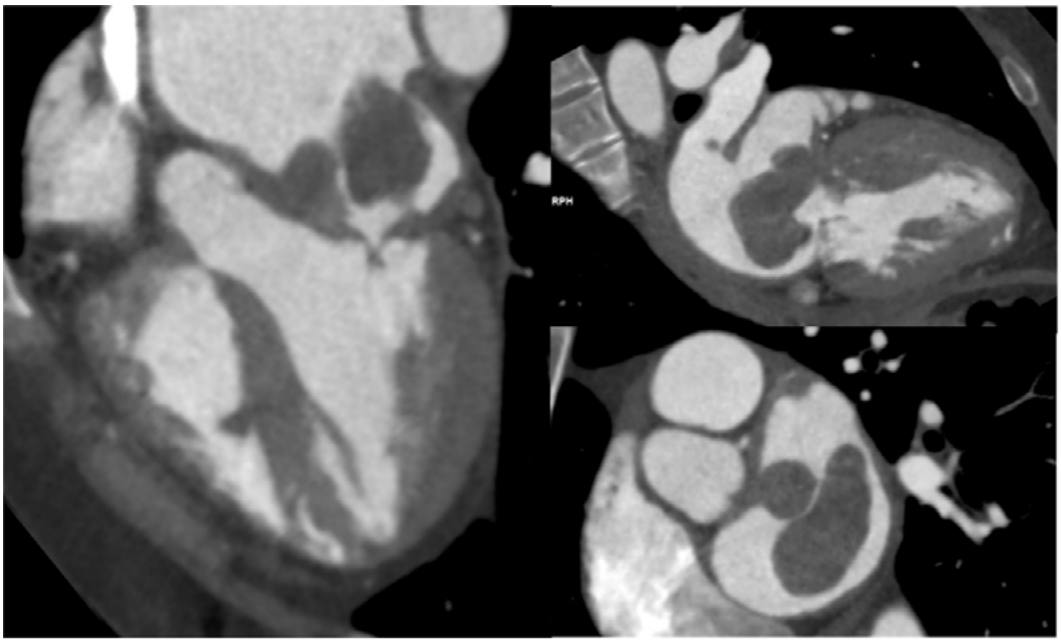

Imagen 2. TC cardiaca inicial. Voluminosas masas auriculares izquierdas con infiltración de los velos mitrales.

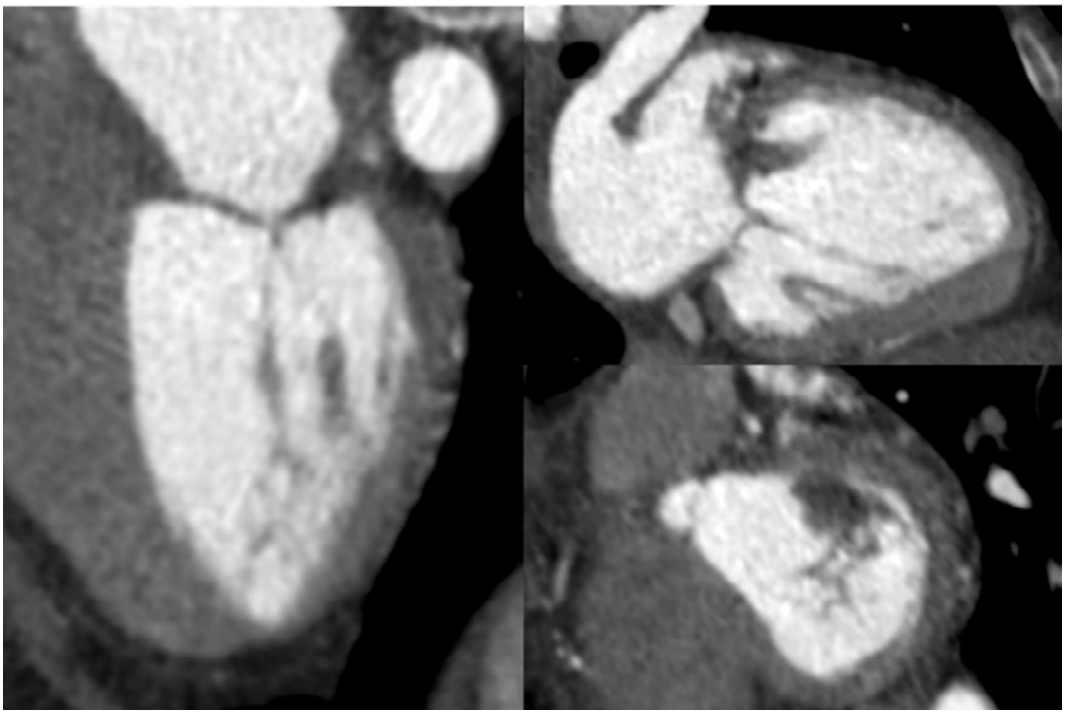

Imagen 3. TC cardiaca de control. Masa residual afectando al surco atrioventricular.

Vídeo 1.

Ecocardiograma trastorácico inicial. Plano eje paraesternal largo. Masa pediculada originada en la aurícula izquierda con desplazamiento a través de la válvula mitral durante la diástole.

Vídeo 2.

Ecocardiograma transtorácico inicial. Plano apical 4 cámaras con Doppler color. Doble lesión mitral por efecto de masa.

Vídeo 3.

TC cardiaca inicial. Diversas masas a nivel de aurícula izquierda, una de ella con paso al ventrículo izquierdo durante la diástole.

Vídeo 4.

Ecocardiograma transesofágico intraoperatorio. Plano longitudinal del tracto de salida del VI. Se observan dos masas auriculares, una de ellas con paso a través de la válvula mitral durante la diástole.

Vídeo 5.

Ecocardiograma transtorácico de control. Plano apical 4 cámaras. Ausencia masas intracardiacas visibles. Reparación mitral con engrosamiento de los velos de la válvula.

Vídeo 6.

TC cardiaca de control. Masa residual afectando al surco atrioventricular y engrosamiento difuso de los velos mitrales, que presentan una movilidad reducida.

Bibliografía

1. Tyebally S, Chen D, Bhattacharyya S, et al. Cardiac tumors: *JACC CardioOncology state-of-the-art review*. *JACC CardioOncol*. 2020 Jun;2(2):293-311. doi: 10.1016/j.jaccao.2020.05.009.
2. Poterucha TJ, Kochav J, O'Connor DS, Rosner GF. Cardiac tumors: clinical presentation, diagnosis, and management. *Curr Treat Options Oncol*. 2019 Jun;20(8):66. doi: 10.1007/s11864-019-0662-1.
3. Chango D, Botello G, Garcia A, Chapa M. Evaluación de masas cardiacas por resonancia magnética cardiovascular: Experiencia en un Instituto Clínico de Referencia Nacional. *Rev Ecocar Pract* (RETIC). 2021 Ago;4(2):8-14. doi: 10.37615/retic.v4n2a3.
4. Bussani R, Castrichini M, Restivo L, Fabris E, Porcari A, Ferro F, et al. Cardiac Tumors: Diagnosis, Prognosis, and Treatment. Curr Cardiol Rep. 2020;22(12):169. doi: 10.1007/s11886-020-01420-z
5. Ye N, Lan L, Hu H, Liu J, Xu H. Case report: The diagnostic challenge of primary cardiac intimal sarcoma. Front Cardiovasc Med. 2023;10:1089636. doi:10.3389/fcvm.2023.1089636.

Miocardiopatía hipertrófica obstructiva en la era previa al mavacamten

Alba Bermúdez Jiménez, Esther Papiol Morales, Mireia Martínez Rubió, Alba Orellana-Morote, Arnau Cabello-Ramírez, Tania Ramírez-Martínez, Jara Gayán-Ordás, Ramón Bascompte Claret

INTRODUCCIÓN

Presentamos un caso de miocardiopatía hipertrófica en el que la obstrucción del tracto de salida del ventrículo izquierdo (TSVI) propiciaba una clínica que no respondía al tratamiento farmacológico (no estando disponibles en ese momento los inhibidores de la miosina ATPasa cardiaca) y en el que finalmente fue indicada la terapia de reducción septal quirúrgica. Los efectos adversos de la cirugía fueron graves, pero también se dio una remisión completa de la sintomatología asociada a la obstrucción del TSVI, lo que nos hace plantear… ¿Valió la pena? ¿Se hubiera evitado la cirugía con los inhibidores de la miosina ATPasa?

ANTECEDENTES, ENFERMEDAD ACTUAL Y EXPLORACIÓN FÍSICA

Mujer de 67 años con antecedentes de hipertensión arterial, dislipemia y obesidad grado II (índice de masa corporal 35 kg/m^2), sin hábitos tóxicos. Como única patología extracardiaca de interés, tenía un síndrome depresivo en tratamiento con venlafaxina (75 mg al día).

A nivel cardiológico, se diagnosticó de cardiopatía isquémica en septiembre de 2017, debutando con un infarto agudo de miocardio sin elevación del ST con enfermedad arterial coronaria de un vaso (arteria circunfleja en segmento medio y primera obtusa marginal), realizándose revascularización percutánea completa con 2 *stents* farmacoactivos.

En ese momento, se objetivó hipertrofia septal moderada en la ecocardiografía y se orientó el diagnóstico como miocardiopatía hipertensiva. En el seguimiento, en contexto de la aparición de un trastorno de la conducción intraventricular (QRS estrecho con morfología de bloqueo de rama derecha del haz de His (BRDHH), sin otras alteraciones eléctricas relevantes en el Holter realizado en enero de 2020), así como aumento del grosor parietal en rango grave, detección de obstrucción del TSVI (tanto basal como en el posesfuerzo) e insuficiencia mitral moderada por movimiento sistólico anterior (SAM), se reorientó el diagnóstico a miocardiopatía hipertrófica.

En junio de 2021 se realizó una resonancia magnética cardiaca que confirmó el diagnóstico, con hipertrofia grave anterior, septal e inferior basal y media (con un grosor máximo de 25 mm en septo anterior) y moderada lateral basal y media, así como discreta fibrosis miocárdica en septo anterior basal.

Posteriormente, se realizó un estudio genético que fue negativo para variaciones genéticas en genes asociados a la patología. Se ofreció cribaje de la patología en familiares de primer grado de la paciente, los cuales rechazaron el mismo.

En el seguimiento, tanto la obstrucción del TSVI como la insuficiencia mitral evolucionaron a un grado grave y pese a que la paciente no requirió de ingreso hospitalario, sí presentó clínica congestiva que junto con las ecografías del seguimiento permitió el diagnóstico de insuficiencia cardiaca con fracción de eyección del ventrículo izquierdo (FEVI) conservada.

Estaba en tratamiento con atenolol 75 mg al día, furosemida 20 mg al día, ácido acetilsalicílico 100 mg al día, atorvastatina 80 mg al día, y omeprazol 20 mg al día. Se intentó iniciar iSGLT2, pero se tuvo que retirar por prurito genital intenso asociado.

Por persistencia de clase funcional II de la NYHA pese a titulación de betabloqueante, se inició tratamiento con disopiramida (100 mg cada 8 h) en septiembre del 2021, sin que ello se tradujera en cambios clínicos.

En la exploración física, destacaba una tensión arterial de 160/80 mmHg, una auscultación cardiaca con soplo pansistólico eyectivo de intensidad IV/VI en foco aórtico que aumentaba con maniobra de Valsalva, una auscultación pulmonar con murmullo vesicular conservado y ausencia de signos congestivos (sin edemas en extremidades inferiores, sin ingurgitación yugular ni reflujo hepatoyugular).

Tras un año en tratamiento con disopiramida sin mejoría de la clase funcional, en octubre de 2022 se aceptó el caso para terapia de reducción septal (TRS), concretamente para cirugía de miectomía septal, y sustitución valvular mitral por prótesis mecánica.

PRUEBAS COMPLEMENTARIAS

Pruebas previas a la cirugía:

- Analítica sanguínea (24/05/2022, última con NT-proBNP previa a la intervención): NT-proBNP 1707 pg/ml.
- Analítica sanguínea (18/10/2022): filtrado glomerular estimado 59 ml/min/1,73 m^2, creatinina 0,99 ng/dl, urea 52 mg/dl, potasio 4,05 mmol/l, sodio 143 mmol/l, hemoglobina 12,6 g/dl, hematocrito 40,7%, leucocitos 6,94 $x10^9$/l, sin neutrofilia. Sin alteraciones en la hemostasia.
- ECG (18/10/2022) (imagen 1): ritmo sinusal a 60 lpm, PR normal, QRS 130 ms con alteración de la conducción intraventricular bloqueo de rama derecha-like, descenso del ST y onda T bifásica en V4-6 y onda T negativa en cara inferior.
- Radiografía de tórax (18/10/2022) (imagen 2): senos costofrénicos libres, sin signos de consolidación ni redistribución vascular. Índice cardiotorácico levemente superior a 0,5.
- Ecocardiografía (08/04/2022) (vídeos 1 y 2, imagen 3): ventrículo izquierdo no dilatado con hipertrofia grave septal (22 mm) y moderada de las paredes lateral, anterior e inferior con grosor normal de la pared inferolateral. Función sistólica hipercontráctil. Obstrucción del TSVI de grado grave (gradiente basal de 130 mmHg, que asciende a 145 mmHg con maniobras de Valsalva). Disfunción diastólica por mala relajación. Aurícula izquierda moderadamente dilatada. Válvula mitral esclerosada con insuficiencia mitral por SAM de grado grave. Imposibilidad de cálculo de presión arterial pulmonar sistólica (PAPs).
- Ecocardiografía de esfuerzo (08/04/2022): ecocardiograma de esfuerzo a una carga de 5,2 METS y el 57% de la frecuencia cardiaca máxima teórica. Capacidad funcional reducida por disnea precoz y mareo súbito. Escasa respuesta cronotropa al esfuerzo. Obstrucción del TSVI basal y posesfuerzo. Insuficiencia mitral por SAM grave basal y en el posesfuerzo. Imposibilidad de estimar PAPs.
- Resonancia magnética cardiaca (17/06/2021) (imágenes 4 y 5): ventrículo izquierdo no dilatado, hipercontráctil (FEVI 89%), con hipertrofia grave anterior, septal e inferior basal y media (con un grosor máximo de 25 mm en septo anterior medio y 22 mm en septo inferior medio) y moderada

lateral basal y media, con grosor normal de los segmentos apicales. Discreta fibrosis intramiocárdica en septo anterior basal.

- Estudio genético (22/09/2021): negativo para variaciones genéticas en genes asociados a la sospecha clínica y no concluyente para variaciones genéticas en genes no asociados a la sospecha clínica (variante NOTCH1 p.(Gly765Ser)).
- Coronariografía prequirúrgica: (07/07/2022): tronco común sin estenosis. Arteria descendente anterior con lesión del 70% en el *ostium* del primer ramo diagonal y resto del vaso sin lesiones. Arteria circunfleja no dominante, con *stent* previamente implantado en circunfleja media y segunda obtusa marginal permeable y sin datos de trombosis ni reestenosis, resto del vaso sin lesiones. Arteria coronaria derecha dominante, de buen calibre y recorrida y sin lesiones angiográficas.
- Pruebas funcionales respiratorias (25/07/2022): espirometría dentro de parámetros de la normalidad sin respuesta broncodilatadora (FVC 91%, FEV1 96%, FEV1/FVC 77,79). Difusión de monóxido de carbono con disminución leve que corrige al volumen alveolar (DLCO 68%, KCO 80%).

Pruebas posteriores a la cirugía:

- Analítica sanguínea (17/02/2024, última del seguimiento): filtrado glomerular estimado >90 ml/min/1,73 m^2, creatinina 0,68 ng/dl, urea 34 mg/dl, potasio 4,31 mmol/l, sodio 142,8 mmol/l, hemoglobina 14,6 g/dl, hematocrito 44,7%, leucocitos 6,12 $x10^9$/l, sin neutrofilia. NT-proBNP 264,5 pg/ml, CA 125 16,6 UI/ml.
- ECG (22/10/2022) (imagen 6): ausencia de actividad auricular. QRS estimulado a 100 lpm, ancho (200 ms), con eje a 60º y morfología de bloqueo de rama izquierda de has de His. Alteraciones de la repolarización secundarias.
- Ecocardiografía al alta (04/11/2022): prótesis mecánica mitral normofuncionante. Ventrículo izquierdo no dilatado, hipertrofia septal moderada, con función sistólica ligeramente reducida (FEVI 40-42%) por movimiento septal anómalo mixto (posquirúrgico y por estimulación por marcapasos) y aquinesia apical. Disfunción diastólica grado II. Aurícula izquierda dilatada. Ausencia de datos indirectos de hipertensión pulmonar significativa.
- Ecocardiografía de seguimiento (05/02/2024) (vídeo 3 y 4): ventrículo izquierdo no dilatado, con hipertrofia septal grave y función sistólica ligeramente reducida (FEVI 45%) por importante asincronía por estimulación por marcapasos. Dudosa acinesia apical. Patrón diastólico mitral de tipo pseudonormal. Ventrículo derecho no dilatado con función sistólica ligeramente reducida. Aurícula izquierda ligeramente dilatada. Prótesis mitral mecánica normofuncionante. Insuficiencia aórtica ligera. Insuficiencia tricuspídea moderada funcional. Hipertensión pulmonar ligera.

EVOLUCIÓN CLÍNICA

La paciente fue sometida a cirugía de miectomía septal y sustitución valvular mitral por prótesis mecánica On-X de 25 mm el 19/10/2022.

Durante el procedimiento presentó un bloqueo auriculoventricular (BAV) completo sin ritmo de escape, por lo que se implantó un marcapasos provisional. Ante la persistencia del BAV con necesidad de estimulación externa, el séptimo día del posoperatorio se implantó un marcapasos bicameral en modo DDD.

Paralelamente, en el posoperatorio inmediato presentó un ictus isquémico multiterritorial (en arteria cerebral anterior bilateral y arteria cerebral media derecha) de perfil cardioembólico y con clínica de hemiparesia facio-braquio-crural derecha. Durante el ingreso recuperó parcialmente la clínica, con persistencia de paresia crural derecha con pérdida de fuerza 3/5 y una escala de ictus del National Institute of Health de 2 puntos al alta. Inició neurorehabilitación y tras 6 meses del evento recuperó completamente las funciones de la extremidad.

En cuanto a la miocardiopatía, la ecocardiografía al alta mostró una función sistólica del ventrículo izquierdo reducida (FEVI 40%) por movimiento septal anómalo mixto (posquirúgico y por estimulación por marcapasos), la prótesis mecánica en posición mitral normofuncionante y ausencia de complicaciones.

En el seguimiento posterior, la mejoría clínica fue marcada y mantenida, con una clase funcional I de la NYHA y ausencia de signos de insuficiencia cardiaca. En las ecografías de seguimiento, persiste la hipertrofia grave septal, pero sin obstrucción al TSVI, la función sistólica del ventrículo izquierdo está ligeramente reducida (FEVI 45%) por la importante asincronía septal por estimulación por marcapasos y la prótesis mecánica en posición mitral es normofuncionante.

DIAGNÓSTICO

- Miocardiopatía hipertrófica obstructiva. Resolución de la obstrucción del TSVI tras cirugía de miectomía septal.
  - Insuficiencia cardiaca con FEVI ligeramente reducida.
  - Insuficiencia mitral grave por SAM. Cirugía de recambio valvular por prótesis mecánica.
- Bloqueo auriculoventricular completo posmiectomía septal. Portadora de marcapasos bicameral.
- Ictus isquémico multiterritorial de etiología cardioembólica. Clínica inicial de hemiparesia facio-braquio-crural con recuperación posterior completa.

DISCUSIÓN

La MCH es una cardiopatía hereditaria en la que la mayoría de las variaciones patogénicas afectan a genes que codifican proteínas sarcoméricas y proteínas de unión a la miosina, lo cual da lugar a una contractilidad aumentada de los cardiomiocitos y una disincronía en el ventrículo izquierdo. Estas alteraciones explican que casi la mitad de los pacientes afectos de MCH desarrollen insuficiencia cardiaca y hasta 2/3 desarrollen obstrucción del TSVI (basal o inducida con maniobras o el ejercicio)[1, 2].

En este último grupo de pacientes, los síntomas pueden llegar a ser muy limitantes y está indicado iniciar tratamiento farmacológico, pudiendo llegar a estar indicado el tratamiento invasivo según la evolución[1,2].

En cuanto a la terapia farmacológica, según las guías de práctica clínica de la European Society of Cardiology de 2023 sobre el manejo de las miocardiopatías, en los casos de MCH con obstrucción grave del TSVI y síntomas se debe iniciar tratamiento con betabloqueantes. Si persisten los síntomas pese a titulación de estos (o están contraindicados) existen como alternativa el verapamilo o diltiazem y, si este escalón también es ineficaz, se indica añadir disopiramida o mavacamten.

La disopiramida es un fármaco antiarrítmico tipo I con propiedades inotrópicas negativas que ha demostrado disminuir el gradiente en TSVI y mejorar la clase funcional, pero su uso o titulación de dosis se ve limitada sus efectos secundarios anticolinérgicos[3].

El mavacamten es el fármaco de más reciente implementación y es un inhibidor reversible de la miosina ATPasa cardiaca que reduce la formación de puentes cruzados de actina-miosina disminuyendo la contractilidad miocárdica[1,2].

El Mavacamten ha demostrado su eficacia en varios ensayos clínicos, pero hasta el momento solo se ha comparado con placebo, por lo que, pese a su gran evidencia, no se puede recomendar en primera línea[1].

El estudio EXPLORER-HCM, demostró una mejoría de la capacidad funcional y una reducción de los gradientes en TSVI frente a placebo, y pese a que un subgrupo de pacientes (6,5%) desarrollaron disfunción sistólica, esta se recuperó tras el periodo de lavado establecido de 8 semanas y pudieron reiniciar el tratamiento[4].

En el VALOR-HCM, cuya población eran pacientes con indicación de terapia de reducción septal (TRS), demostró una disminución de síntomas tan importante que tan solo un 10,7% de pacientes en el grupo mavacamten persistió con indicación de TRS[5].

En varios subestudios, mavacamten ha demostrado que puede producir un remodelado miocárdico beneficioso basado en la reducción de la masa miocárdica, el espesor de la pared del VI y el volumen de la AI[6].

Otro inhibidor de la miosina cardiaca en estudio es aficamten, que también ha demostrado una reducción significativa de los gradientes del TSVI y, como ventajas respecto a mavacamten, cuenta con una vida media más corta y una ausencia de interacción con los citocromos CYP2C19 y CYP3A4[1,7].

El tratamiento invasivo o TRS es de elección en casos de refractariedad al tratamiento farmacológico o en casos con indicación de cirugía cardiaca por otro motivo (valvular o revascularización coronaria). Está indicado con evidencia IB en pacientes con una obstrucción del TSVI grave (≥50 mmHg) y síntomas graves (clase funcional III-IV de la NYHA) a pesar de un tratamiento farmacológico óptimo y con evidencia IIaC en pacientes con obstrucción del TSVI grave e insuficiencia mitral moderada a grave no corregible con TRS, o síncope recurrente al esfuerzo.

Con menor indicación (IIbC), pueden ser candidatos pacientes con síntomas leves refractarios al tratamiento médico, con una obstrucción del TSVI grave y una insuficiencia mitral moderada o grave por SAM, fibrilación auricular o dilatación auricular izquierda moderada o grave[1].

La TRS se divide en la opción quirúrgica, que suele consistir en la miectomía del tabique ventricular, y la intervencionista, que se basa en la ablación septal con alcohol (ASA). No existen ensayos clínicos aleatorizados que comparen la cirugía frente a la ASA, pero en varios metaanálisis se ha demostrado que ambos procedimientos mejoran el estado funcional con una mortalidad similar, pese a que la ASA tiene una mayor tasa de reintervención[1].

Las complicaciones más habituales de la miectomía del tabique ventricular son el BAV, el bloqueo de rama izquierda, la comunicación interventricular y la insuficiencia aórtica. En la ASA, la complicación principal es también el BAV, siendo más frecuente que en la miectomía[1,8].

La mortalidad periquirúrgica ha disminuido hasta un 0,6% y la supervivencia a largo plazo es comparable a la de la población general, pero estos resultados son dependientes de la experiencia del centro, por lo que la cirugía es una opción mucho más segura si se realiza en centros experimentados[1,8,9].

NOTA: El mavacamten fue aprobado por la Comisión Europea en junio de 2023 y empezó a estar financiado en España en noviembre de 2024, por lo que la paciente del caso clínico expuesto no tuvo opción a dicho tratamiento.

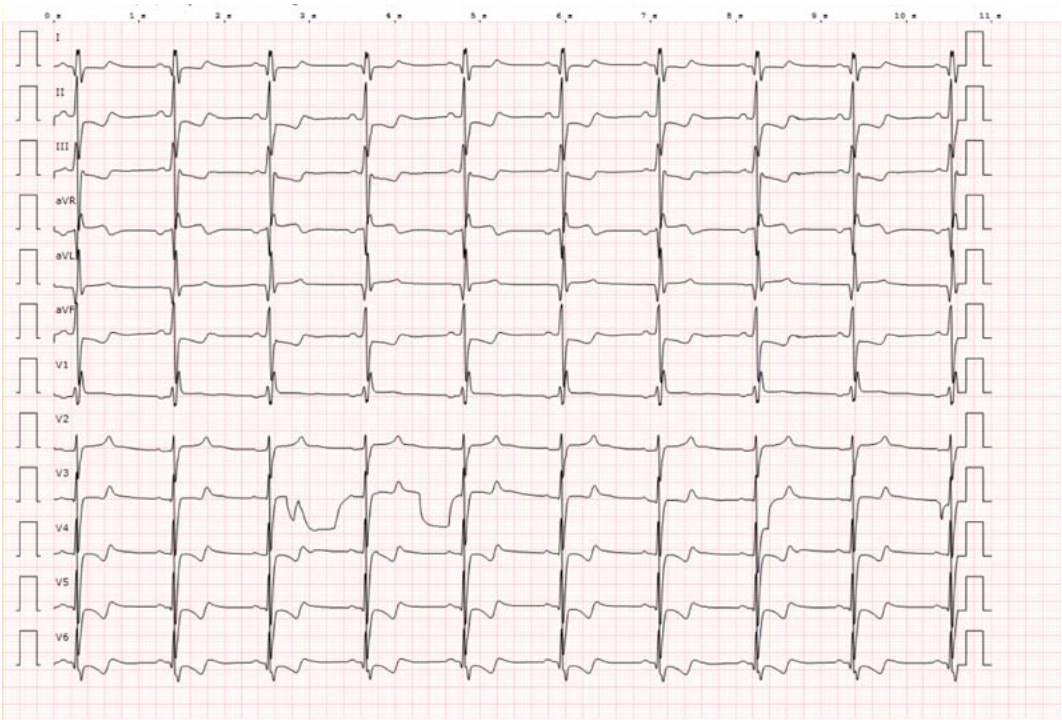

Imagen 1. ECG precirugía.

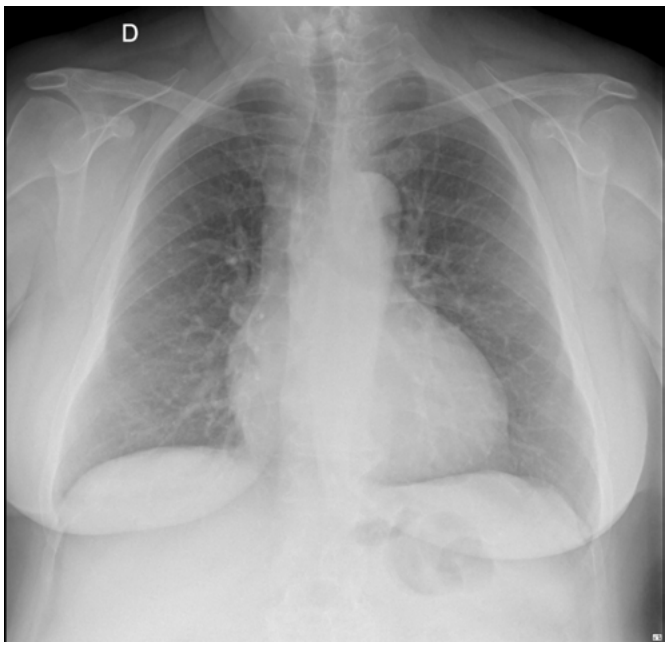

Imagen 2. Radiografía de tórax precirugía.

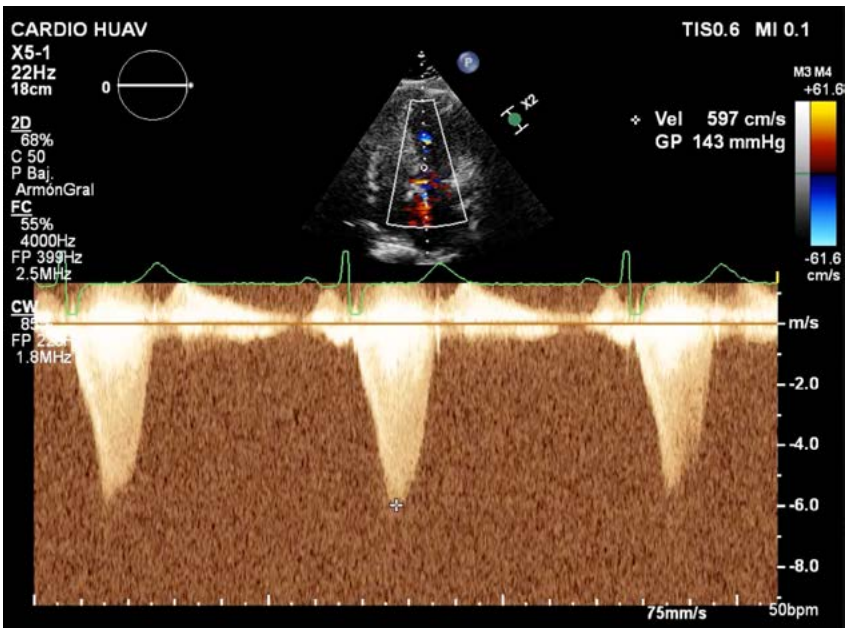

Imagen 3. Ecocardiografía precirugía: gradiente en TSVI de 143 mmHg con maniobra de Valsalva.

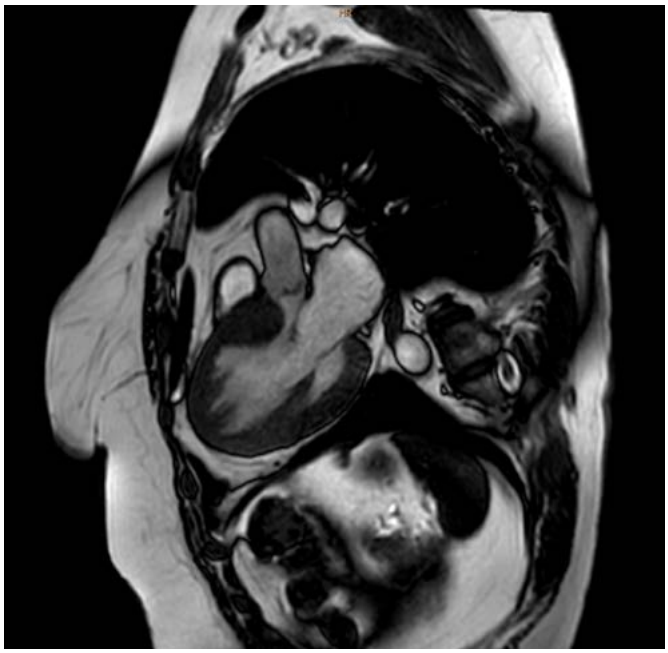

Imagen 4. Resonancia magnética cardiaca. Secuencia cine. Plano de 3 cámaras. Destaca el grosor parietal del septo anterior basal.

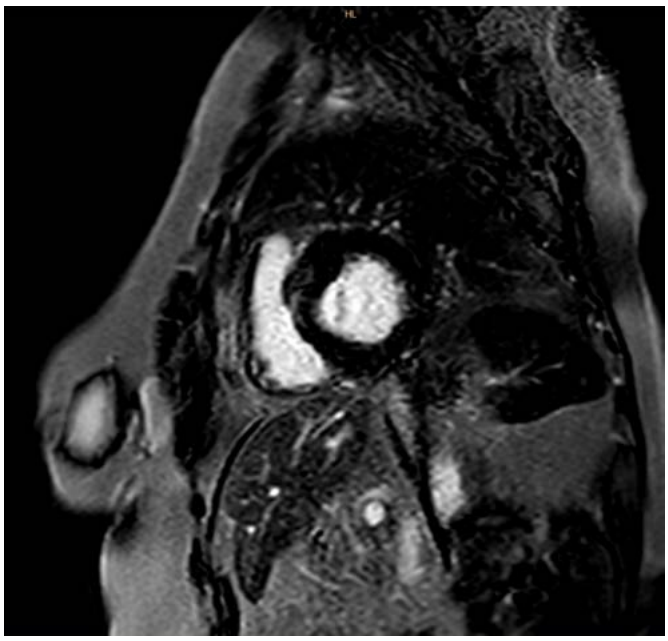

Imagen 5. Resonancia magnética cardiaca. Secuencia de realce tardío de gadolinio. Plano de eje corto. Destaca el leve realce intramiocárdico en septo anterior basal.

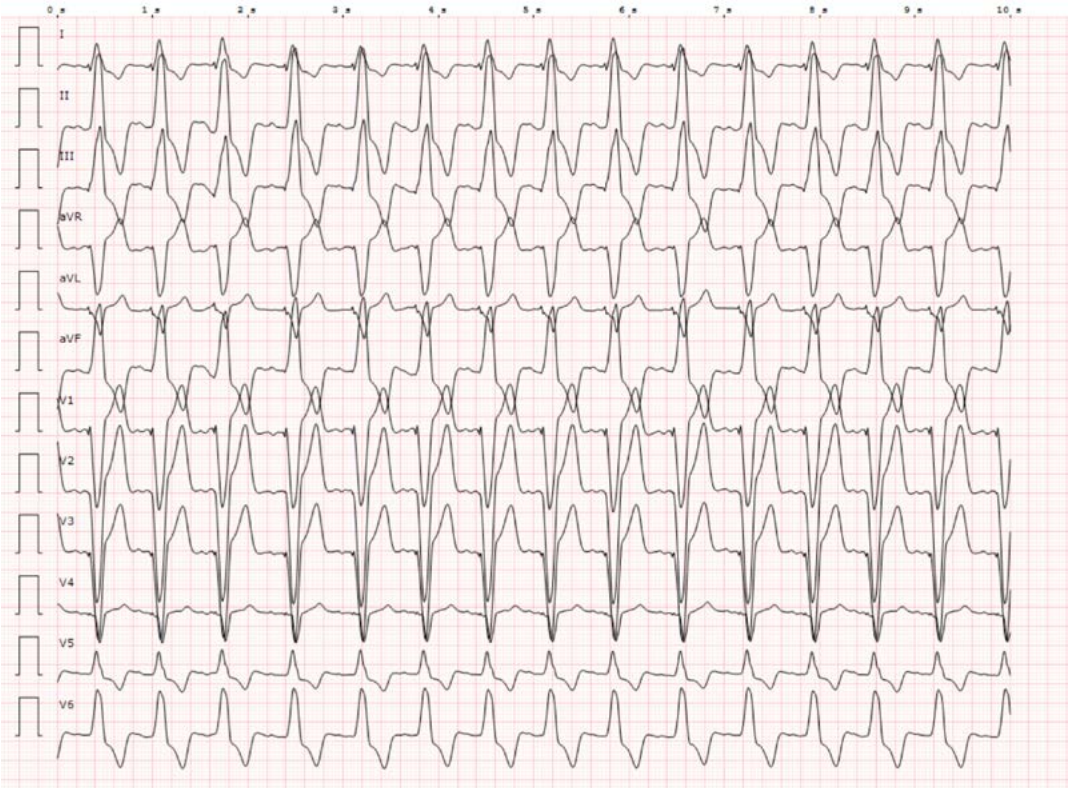

Imagen 6. ECG poscirugía y posimplante de marcapasos.

Vídeo 1.

Ecocardiografía precirugía. Plano apical 4 cámaras. Destaca el grosor parietal del septo basal.

Vídeo 2.

Ecocardiografía precirugía. Plano apical 3 cámaras con Doppler-color. Aceleración del flujo a nivel del TSVI.

Vídeo 3.

Ecocardiografía poscirugía. Plano apical 4 cámaras. Destaca la disminución del grosor del septo basal y la válvula mecánica en posición mitral.

Vídeo 4.

Ecocardiografía poscirugía: Plano paraesternal eje largo. Destaca la persistencia de hipertrofia septal anterior basal, pero sin obstrucción al TSVI.

Bibliografía

1. Arbelo E, Protonotarios A, Gimeno JR, et al. 2023 ESC Guidelines for the management of cardiomyopathies. *European Heart Journal*. 2023 Oct 1;44(37):3503–626.
2. Braunwald E, Saberi S, Abraham TP, Elliott PM, Olivotto I. Mavacamten: a first-in-class myosin inhibitor for obstructive hypertrophic cardiomyopathy. *Eur Heart J*. 2023 Nov 21;44(44):4622-4633.
3. Sherrid MV, Barac I, McKenna WJ, et al. Multicenter study of the efficacy and safety of disopyramide in obstructive hypertrophic cardiomyopathy. *J Am Coll Cardiol*. 2005 Apr 19;45(8):1251-8.
4. Olivotto I, Oreziak A, Barriales-Villa R, et al. Mavacamten for treatment of symptomatic obstructive hypertrophic cardiomyopathy (EXPLORER-HCM): a randomised, double-blind, placebo-controlled, phase 3 trial. *Lancet*. 2020 Sep;396(10253):759–69.
5. Desai MY, Owens A, Geske JB, et al. Dose-Blinded Myosin Inhibition in Patients With Obstructive Hypertrophic Cardiomyopathy Referred for Septal Reduction Therapy: Outcomes Through 32 Weeks. *Circulation*. 2023 Mar 14;147(11):850–63.
6. Saberi S, Cardim N, Yamani M, et al. Mavacamten Favorably Impacts Cardiac Structure in Obstructive Hypertrophic Cardiomyopathy: EXPLORER-HCM Cardiac Magnetic Resonance Substudy Analysis. *Circulation*. 2021 Feb 9;143(6):606–8.
7. Maron MS, Masri A, Nassif ME, et al. Aficamten for Symptomatic Obstructive Hypertrophic Cardiomyopathy. *N Engl J Med*. 2024 May 30;390(20):1849–61.
8. Maron BJ, Dearani JA, Smedira NG, et al. Ventricular Septal Myectomy for Obstructive Hypertrophic Cardiomyopathy (Analysis Spanning 60 Years Of Practice): AJC Expert Panel. *Am J Cardiol*. 2022 Oct 1:180:124-139.
9. Maron MS, Rastegar H, Dolan N, et al. Outcomes Over Follow-up ≥ 10 Years After Surgical Myectomy for Symptomatic Obstructive Hypertrophic Cardiomyopathy. *Am J Cardiol*. 2022 Jan 15:163:91-97.

¿Qué misterioso invitado requerirá de punción lumbar en una disección aórtica?

Alex Alcaide Aldeano, Meritxell Santaló i Corcoy, Javier Meseguer Donlo, Miguel Ferrer Menéndez, Carlos González Freixa, Laura Triguero Llonch

INTRODUCCIÓN

Presentamos el caso de un varón de 51 años fumador con hipertensión arterial mal controlada, que consulta por síntomas neurológicos y es diagnosticado de una disección aórtica tipo A, requiriendo cirugía emergente exitosa. Sin embargo, al completar el estudio etiológico aparecieron sorpresas inusuales...

ANTECEDENTES, ENFERMEDAD ACTUAL Y EXPLORACIÓN FÍSICA

Varón de 51 años, natural de Cuba, etnia africana, lleva 17 años en España trabajando en limpieza y mantenimiento. Sin alergias medicamentosas conocidas, como antecedentes solo destacan:

- Fumador activo.
- Hipertensión arterial de mal control desde hace 8 año.
- Insuficiencia renal crónica diagnosticada en ingreso de septiembre 2024, con GFR 40 ml/min/1,73 m^2 (no hay disponibles previos). Nunca biopsiado.
- Antecedentes familiares de hipertensión arterial, no así de cardiopatía ni de patología aórtica.
- Sin tratamiento habitual (mala adherencia).

El paciente es llevado a urgencias de un hospital comarcal por cuadro agudo de afasia de expresión y hemiparesia derecha, activándose el Código Ictus. Se identifica una disección de troncos supraaórticos y disección aórtica tipo A en la tomografía computarizada (TC) toraco-abdominal. Presenta resolución espontánea de los déficits neurológicos y se mantiene con tendencia a la hipertensión arterial (160/110 mmHg). Se contacta con nuestro centro y se deriva para realizar cirugía emergente.

A su llegada a nuestro centro, consciente y orientado en las tres esferas, estable hemodinámicamente sin soporte vasoactivo y sin focalidades neurológicas. Tensión arterial 144/88 mmHg, frecuencia cardiaca 53 lpm, saturación de oxígeno 99%, auscultación cardiopulmonar sin hallazgos relevantes, abdomen sin visceromegalias.

PRUEBAS COMPLEMENTARIAS

- TC de cuerpo entero 29/01/25: se observa disección aórtica tipo A de la clasificación de Stanford, con origen de la aorta ascendente sin clara extensión a coronarias ni a la región valvular, con aorta aneurismática a nivel del arco aórtico, de hasta 52 mm. La arteria carótida común izquierda se origina de la luz falsa y se encuentra disecada con un hematoma mural, aunque con permeabilidad conservada. El hematoma mural sigue hacia la arteria carótida interna ipsilateral con zonas de oclusión a nivel de una porción cortan del segmento C1, así como oclusión a nivel de la arteria carótida

interna cavernosa hasta la arteria carótida interna terminal izquierda con permeabilidad conservada de arterial cerebral media y arteria cerebral anterior izquierdas. El tronco braquiocefálico arterial y la subclavia izquierda se originan de la luz verdadera. Inferiormente, la disección se extiende hasta la arteria ilíaca común izquierda, con el tronco celíaco, AMS, arterias renales con origen en la luz verdadera. La arteria mesentérica inferior se origina de la luz falsa. La disección se extiende hasta el origen de la arteria ilíaca común izquierda, pero con arterias ilíacas más distalmente con origen en la luz verdadera. No se observan zonas de oclusión arterial toracoabdominales.

- ECG al ingreso 29/01/25 (imagen 1): RS a 66 lpm, intervalo PR 96 ms, complejo QRS 110 ms, intervalo QTc 499 ms. Signos de hipertrofia ventricular izquierda.
- Analítica al ingreso 29/01/25: Na 134 mmol/l, K 4,05 mmol/l, urea 8,7 mmol/l, creatinina 165 µmol/l, bilirrubina total 6 µmol/l, AST 21 U/l, ALT 17 U/l, fosfatasa alcalina 76 U/l, GGT 85 U/l, amilasa 92 U/l, lipasa 33 U/l, CK 145 U/l, troponina T ultrasensible 78 ng/l, proteína C reactiva 1,5 mg/l. Hemoglobina 123 g/l, hematocrito 0,36 l/l, hematíes 5,37 $x10^{12}$/l, VCM 66,7 fl, CCMH 344 g/l, HCM 22,9 pg, RDW 14,4%, plaquetas 256 $x10^{9}$/l, VPM 10,8 fl, leucocitos 5,52 $x10^{9}$/l. Neutrófilos 69,4%, neutrófilos absolutos 3,83 $x10^{9}$/l, eosinófilos 0,9%, eosinófilos absolutos 0,05 $x10^{9}$/l, basófilos 0,7%, basófilos absolutos 0,04 $x10^{9}$/l, monocitos 7,6%, monocitos absolutos 0,42 $x10^{9}$/l, linfocitos 21,4%, linfocitos absolutos 1,18 $x10^{9}$/l. TTPA 1,04, INR 0,89, tiempo de trombina 22,5s, fibrinógeno coagulante 2,20 g/l.
- Ecocardiograma transesofágico preoperatorio 29/01/25: ventrículo derecho (VD) triangular, normocontráctil sin insuficiencia tricuspídea (IT), con derrame pericárdico menor de 1 cm, y que no compromete el llenado de la cavidad. Ventrículo izquierdo (VI) con hipertrofia concéntrica. PP 19 mm, TIV 19 mm. Hipocontractilidad global. FE por Simpson 47%, FA 20%. Válvula mitral con insuficiencia mitral (IM) mínima. E/A 1,8, DT 211, Válvula aórtica (VA) trivalva, normofuncionante. Vmáx 87 cm/s, Gmáx 3 mmHg. Raíz 22 mm, senos 35 mm, UST 28 mm, AA 29 mm.
- Analítica 06/02/25: proteinograma con pico de alfa-1 globulinas, cadenas Kappa elevadas (117 mg/l) y Lambda elevadas (100 mg/l) con ratio K/L 1,17. Serologías sifilíticas: HATP y MEIA positivas, RPR negativa. ANA y ANCA negativos, factor reumatoide negativo, complemento normal, crioglobulinas elevadas. Coombs directo negativo, haptoglobina en el límite superior de la normalidad. Rasgo drepanocítico. Alfa talasemia. QuantiFERON-TB negativo. ECA negativo.
- Ecografía Doppler arterias renales 07/02/25 (imágenes 2-4): signos de nefropatía médica de predominio derecho. Se efectúa estudio con Doppler y se visualizan ambas arterias renales principales permeables a lo largo de su trayecto, pero con una alteración en la morfología de la onda con un pico sistólico progresivo. Las velocidades se encuentran dentro de la normalidad. Se observa una disminución del flujo a nivel intrarrenal. Se recomienda valorar completar estudio con angio-TC/angio-RM dirigido.
- Ecocardiograma transtorácico reglado 10/02/25 (imágenes 5-14): VI dilatado con importante hipertrofia concéntrica sin obstrucción del flujo eyectivo del tracto de salida del ventrículo izquierdo. FEVI moderadamente deprimida (37%) con hipocinesia global y con reducción del acortamiento longitudinal. Disfunción diastólica con datos compatibles con incremento de las presiones de llenado ventricular. *Strain* auricular izquierdo 17%. Dilatación significativa de ambas aurículas. Válvula mitral de velos engrosados y ligera insuficiencia. Raíz aórtica y porción proximal de aorta ascendente dilatadas. Válvula aórtica tricúspide de sigmoideas engrosada y ligera insuficiencia. Ventrículo derecho dilatado con contractilidad global conservada. Válvula tricúspide morfológicamente normal con insuficiencia ligera que permite descartar hipertensión pulmonar en reposo. Vena cava inferior no dilatada con colapso inspiratorio normal (>50%). Ausencia de derrame pericárdico. Aconsejable realizar una resonancia magnética cardiaca (RMC) para descartar una miocardiopatía infiltrativa.
- Punción lumbar: glucosa en rango, proteínas en el límite alto de la normalidad, sin células. Serología VRDL positiva para *Treponema pallidum* en LCR.
- Gammagrafía miocárdica con pirofosfatos 18/02/25 (imagen 15): estudio gammagráfico no sugestivo de una amiloidosis cardiaca TTR, en ausencia de un componente monoclonal (AL). Grado 0 de Perugini.

- RMC 24/02/25: dilatación del VI con hipertrofia concéntrica importante y ligera disfunción sistólica. Se observa un patrón de realce tardío no isquémico (mesocárdico a nivel del septo basal y medio, y subendocárdico en la cara lateral), difuso, pero tenue, con un T1 *mapping* nativo en el límite (1376 ms, normal <1225 ms) y sin poderse calcular el volumen extracelular dado el volumen corpuscular medio microcítico. Asimismo, se observa edema miocárdico que en contexto inflamatorio podría magnificar la hipertrofia y la retención de contraste. Dichos hallazgos plantean como diagnósticos diferenciales: miocardiopatía hipertensiva frente a infiltrativa incipiente (menos probable).
- TC coronaria + aórtica 25/02/25 (imágenes 16-19): válvula aórtica trivalva con velos finos y no calcificados. Raíz de aorta íntegra, con *ostium* coronarios sin conflicto. Prótesis que sustituye la aorta ascendente y cayado proximal y medio, con suturas íntegras y con leve engrosamiento periprotésico compatible con una cirugía reciente. Pared de aorta no engrosada ni calcificada. Tortuosidad manifiesta del eje iliofemoral, sin otros hallazgos vasculares relevantes. Arco aórtico izquierdo, sin coartación. Tronco braquiocefálico nativo inserto en el techo de la prótesis de Dacrón, está permeable e íntegro. Arteria subclavia derecha, carótida derecha y vertebral derecha, íntegras, con buen calibre, sin alteraciones parietales relevantes. Carótida izquierda inserta a través de una prótesis de Dacrón, permeable, íntegra, sin estenosis y con distribución normal. Subclavia izquierda nativa originada en techo de cayado aórtico nativo, íntegra, con calibre y pared normales. Disección de aorta toraco-abdominal, que se extiende desde la sutura distal de la prótesis de Dacrón con el cayado medio nativo hasta la bifurcación ilíaca y progresa hasta la ilíaca común izquierda[2,10]. Luz falsa con trombosis parcial proximal y llenado retrógrado desde la comunicante de descarga en la ilíaca común izquierda. Todas las arterias principales se originan en luz verdadera, menos la arteria mesentérica inferior que se nutre desde luz falsa. La arteria renal izquierda queda rodeada en su origen por la luz falsa que ocasiona una reducción del calibre de la misma en fase diastólica <50%. Riñón izquierdo bien perfundido. No se detectan signos de inestabilidad en la pared de la aorta. No se detectan cambios isquémicos viscerales. Arterias coronarias sin lesiones. Conglomerados adenopáticos en mediastino medio y anterior, sobre todo en localización paraaórtica, ya presentes en el estudio de septiembre de 2024 y enero de 2025. También se aprecian ganglios axilares y abdominales. Infarto renal izquierdo.
- TC abdominal 03/03/25: no se identifican adenopatías intraabdominales, retroperitoneales o inguinales. Disección aórtica estudiada mediante TC del 25/02/25, sin cambios. Hemangioma hepático.
- Informe anatomo-patológico de la muestra quirúrgica aórtica 05/03/25 (imágenes 20-23): fibrosis reactiva de predominio focal en la adventicia extendiéndose a la media, con datos no concluyentes pero que no permiten descartar sífilis terciaria aórtica. Escasos linfocitos, sin células plasmáticas. Immunohistoquímica negativa para *Treponema*.

EVOLUCIÓN CLÍNICA

El paciente es sometido a cirugía emergente el 29/01/25 con sustitución de la aorta ascendente y arco aórtico con reimplante de tronco braquiocefálico y carótida izquierda. Como hallazgos intraquirúrgicos destacan una disección aórtica tipo A de Stanford con rotura intimal en arco aórtico en zona de carótida izquierda, donde el aspecto del *flap* intimal es de cronicidad, puesto que presenta trombo en la luz falsa de aspecto antiguo, y una zona con rotura reciente en carótida izquierda que explica el inicio agudo de la clínica.

Posteriormente ingresa en la unidad de cuidados intensivos con disfunción biventricular moderada-grave, que mejora progresivamente. Requiere ajuste de tratamiento antihipertensivo y soporte con inotópicos, así como hemodiafiltración venovenosa continua (HDFVVC) por fracaso renal agudo AKIN III.

Tras su traslado a la planta de hospitalización, se mantiene con débito urinario correcto sin necesidad de más sesiones de hemodiálisis. Mejoría progresiva de la función renal hasta recuperar su filtrado glomerular habitual. Destaca diagnóstico incidental por analítica de alfa talasemia y rasgo drepanocítico,

así como de gammapatía monoclonal de significado incierto. La TC aórtica de control muestra buena evolución, sin dehiscencia de suturas ni complicaciones.

Con respecto al proceso diagnóstico diferencial de la aortopatía, el paciente no presentaba antecedentes de patología de aorta familiar, ni tenía puntuación sistémica suficiente para pensar en aortopatía sindrómica. Entre las etiologías inflamatorias que se solicitan, se detecta una sífilis latente con neurosífilis positiva y posteriormente una anatomía patológica de la muestra quirúrgica aórtica compatible con sífilis terciaria aórtica. Se realizan 2 semanas de tratamiento con 18M de UI de penicilina endovenosa y se remite a la consulta de infecciosas al alta para confirmar la curación y realizar cribado de contactos.

Destaca mal control de la tensión arterial durante el ingreso, con tensión arterial sistólica persistente alrededor de 160-180 mmHg, requiriendo hasta 6 fármacos a dosis altas para controlarla (olmesartán 40 mg/24 h, amlodipino 10 mg/24 h, doxazosina 8 mg/12 h, atenolol 200 mg/24 h, hidralazina 75 mg/8 h, dinitrato de isosorbida 20 mg/8 h). Se profundiza en su estudio etiológico realizando Doppler de arterias renales que muestra una curva atemperada. No presenta estenosis de las arterias renales, si bien se detecta una escasa elasticidad aórtica. No presenta tumoraciones ni hiperplasia suprarrenal, y el patrón de Na/K tampoco apoya el diagnóstico de hiperaldosteronismo. El patrón de nefropatía impresiona de mixto, por un lado, hipóxico-isquémico por la disección y la intervención quirúrgica con CEC, pero también presenta un patrón de nefropatía intersticial con implicación glomerular, dada la presencia de hematíes abundantes en la orina y proteinuria en grado moderado. Se opta por contemporizar la biopsia renal debido a la mejoría de la función renal durante el ingreso, y se remite a la consulta de nefrología al alta para continuar el estudio de manera ambulatoria.

Finalmente, llamó la atención la hipertrofia ventricular izquierda con disfunción ventricular por ecografía, junto con el patrón de retención tardío de gadolinio por RMC compatible con una miocardiopatía hipertensiva o una enfermedad por depósito incipiente, sin poder descartar una miocardiopatía inflamatoria. Se realizó una gammagrafía con pirofosfatos que resultó negativa, y se detectaron adenopatías torácicas y un pico monoclonal Kappa y Lambda en suero, por lo que se derivó a la consulta de hematología al alta para descartar gammapatía monoclonal y se solicitó una nueva RMC al alta para ver evolución una vez superada la fase aguda de la cirugía.

DIAGNÓSTICO

- Disección de aorta tipo A de Stanford, tipo 2 de DeBakey.
- Hipertensión arterial maligna.
- Miocardiopatía hipertensiva.
- FEVI moderadamente deprimida.
- Sífilis terciaria (neurosífilis y cardiovascular).
- Fracaso renal agudo AKIN III.
- Gammapatía monoclonal de significado incierto.
- Alfa talasemia.
- Rasgo drepanocítico.

DISCUSIÓN

La disección aórtica tipo A es una emergencia cardiovascular con alta mortalidad que requiere un diagnóstico precoz y tratamiento quirúrgico inmediato. Su principal factor de riesgo es la hipertensión arterial crónica, que contribuye a la degeneración de la pared aórtica mediante la disrupción de la capa media del vaso y el aumento del estrés parietal[1]. La hipertrofia ventricular izquierda

encontrada en este paciente refuerza la hipótesis de una hipertensión arterial de larga evolución, lo que pudo predisponer a la disección[2].

El diagnóstico se basa en la clínica y las pruebas de imagen. Su presentación clínica es variopinta y puede ir desde un dolor torácico hasta la focalidad neurológica como es este caso. La angio-TC es el método de elección debido a su alta sensibilidad y especificidad[3]. En nuestro paciente, la angio-TC permitió caracterizar la disección y evaluar la afectación de los troncos supraaórticos. Además, la RMC fue útil para evaluar la función ventricular, el edema miocárdico inflamatorio y detectar el patrón miocardiopático no isquémico[4].

La sífilis terciaria es una causa rara de afectación aórtica en la actualidad debido al acceso a antibióticos, pero debe considerarse en pacientes con hallazgos histopatológicos compatibles y serología positiva. A nivel histológico, la afectación sifilítica de la aorta se produce por una endarteritis obliterante de los *vasa vasorum* de la adventicia, lo que lleva a necrosis de la capa media y debilidad de la pared aórtica, favoreciendo la formación de aneurismas y disecciones, mayormente en la aorta ascendente. En este caso, el diagnóstico de sífilis terciaria se confirmó mediante anatomía patológica y serología, y se inició tratamiento con penicilina intravenosa, siguiendo las recomendaciones actuales[5,6].

En conclusión, este caso ilustra la relación entre hipertensión arterial crónica mal controlada, disección aórtica y una etiología infecciosa predisponente subyacente. Destaca la importancia del diagnóstico temprano, el abordaje multidisciplinario y el control estricto de los factores de riesgo cardiovasculares para mejorar el pronóstico de estos pacientes.

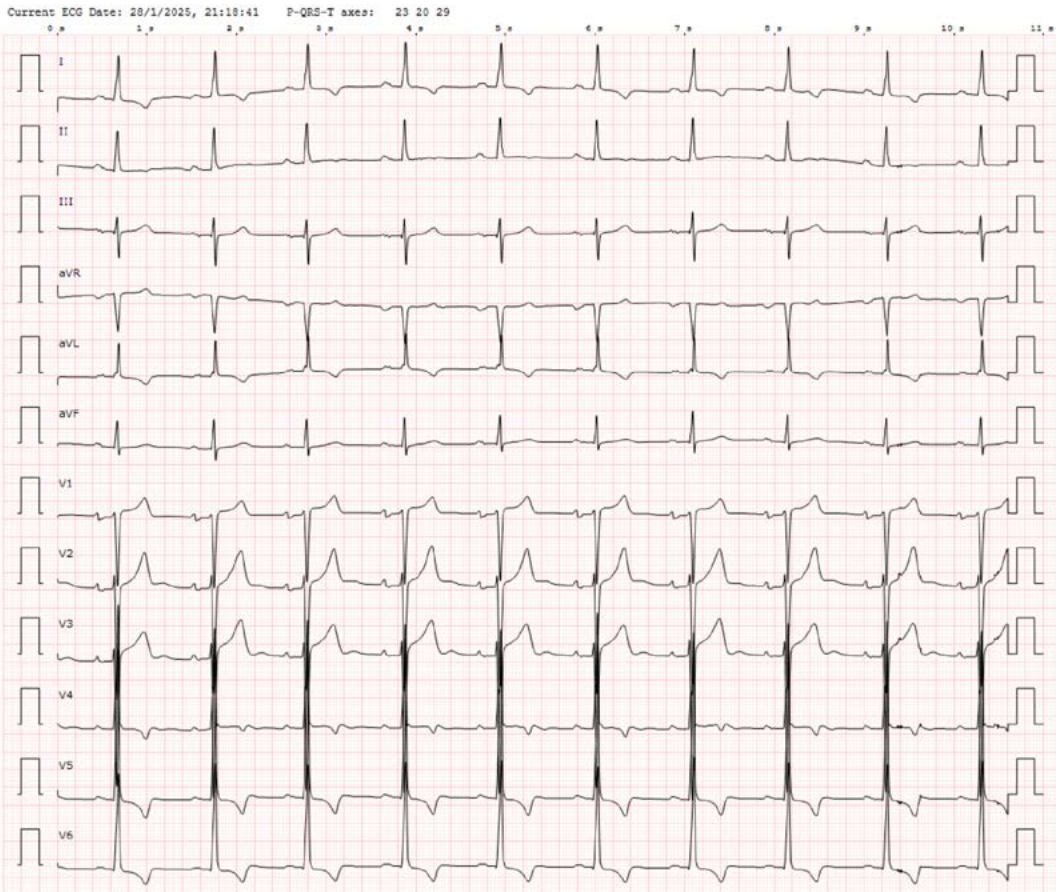

Imagen 1. ECG al ingreso. Hipertrofia ventricular izquierda según criterios de Sokolow-Lyon.

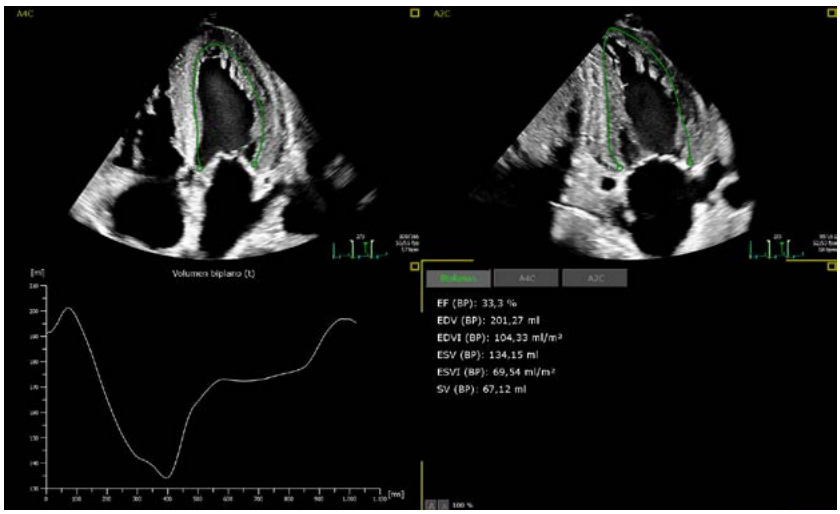

Imagen 2. Ecocardiograma transtorácico. *Strain*.

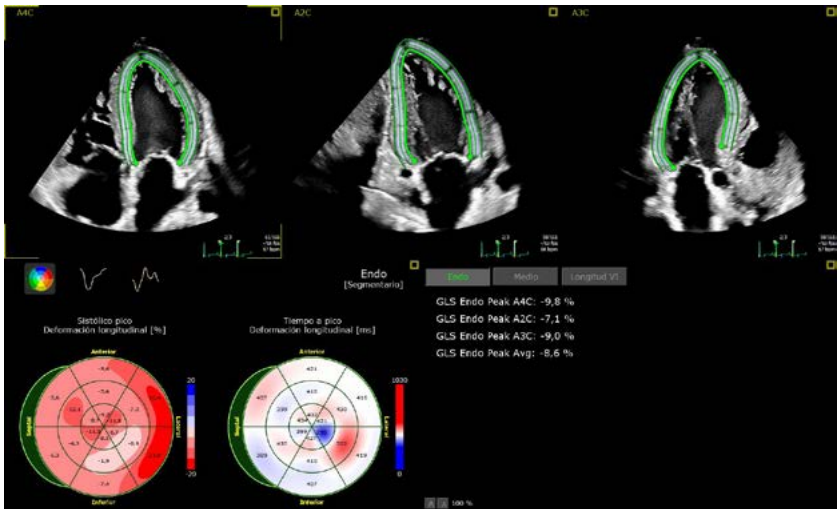

Imagen 3. Ecocardiograma transtorácico. *Strain*.

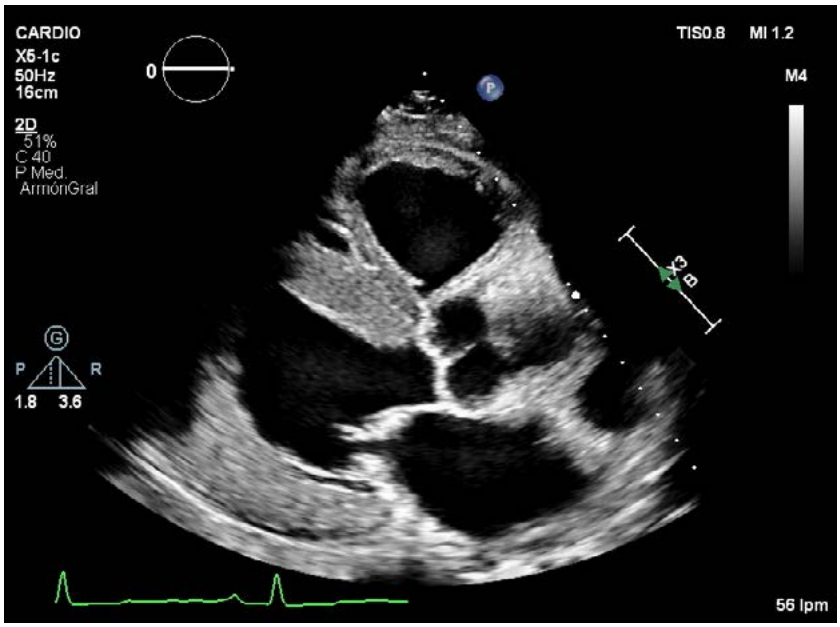

Imagen 4. Ecocardiograma transtorácico. Hipertrofia ventricular izquierda.

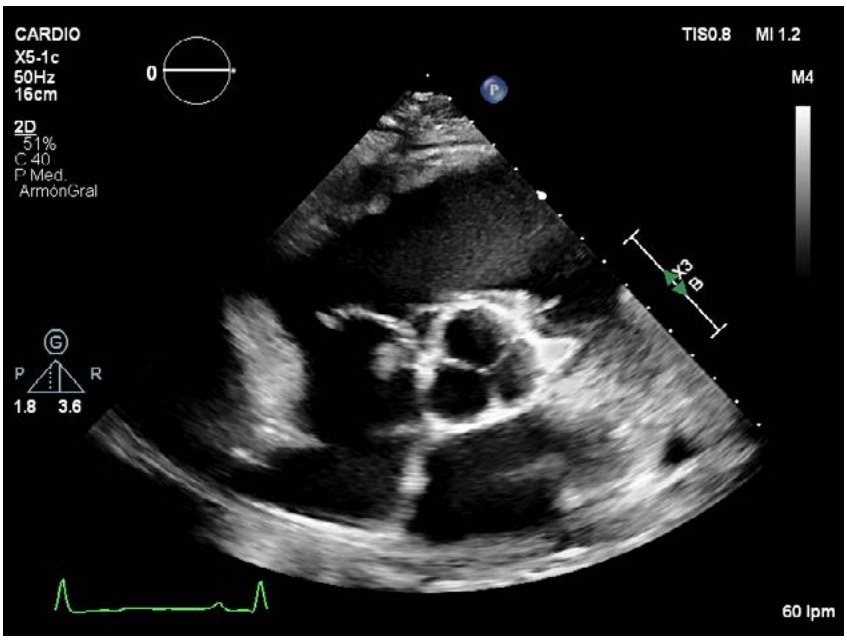

Imagen 5. Ecocardiograma transtorácico. Válvula aórtica tricúspide.

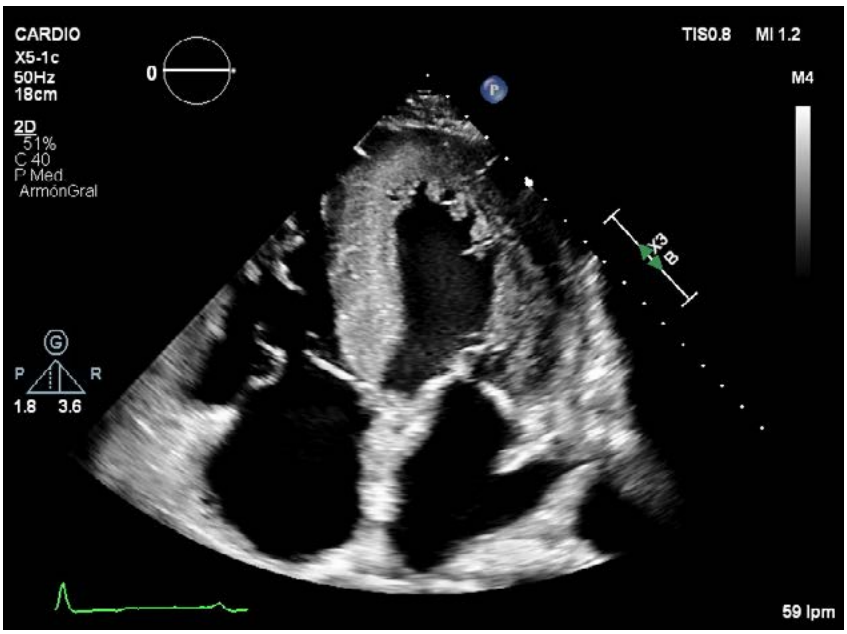

Imagen 6. Ecocardiograma transtorácico. Hipertrofia ventricular izquierda.

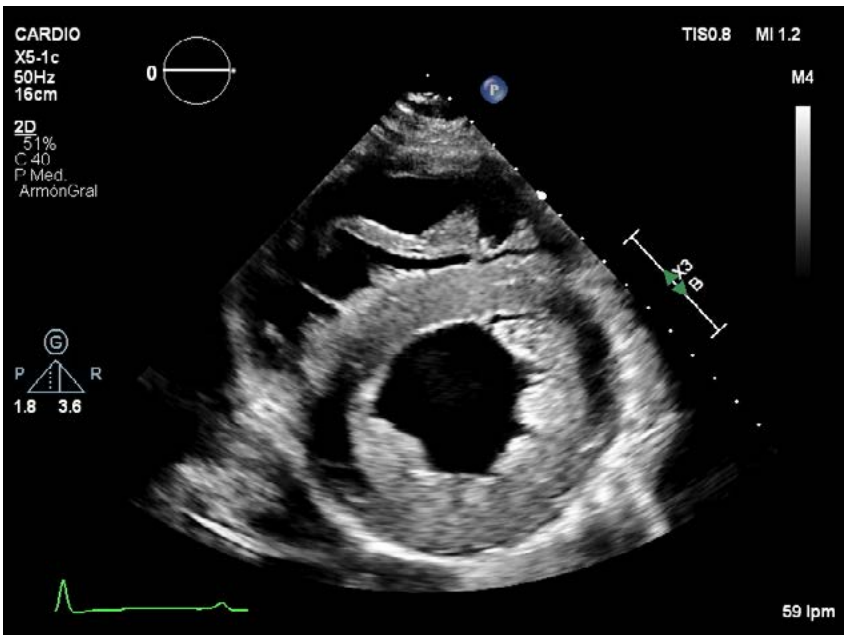

Imagen 7. Ecocardiograma transtorácico. Hipertrofia ventricular izquierda.

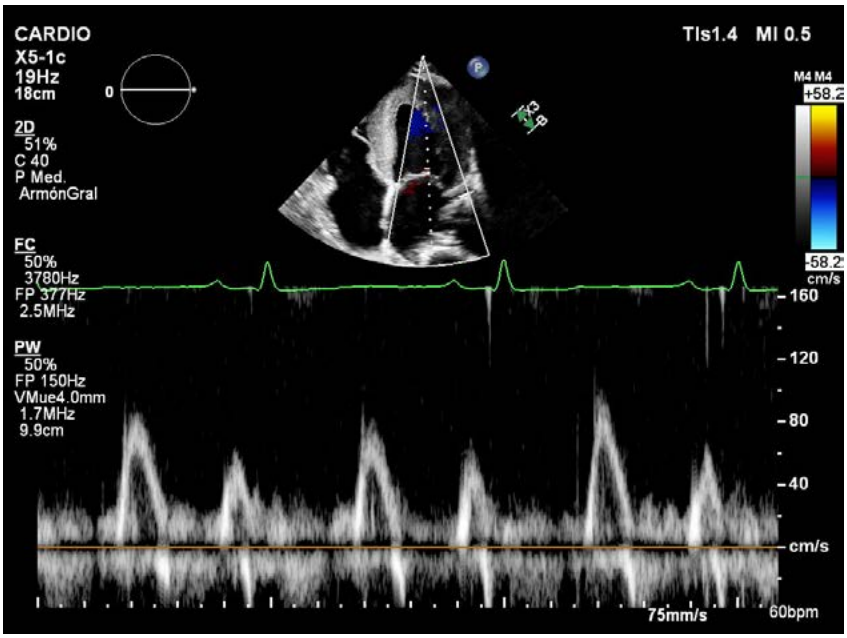

Imagen 8. Ecocardiograma transtorácico. Doppler pulsado válvula mitral.

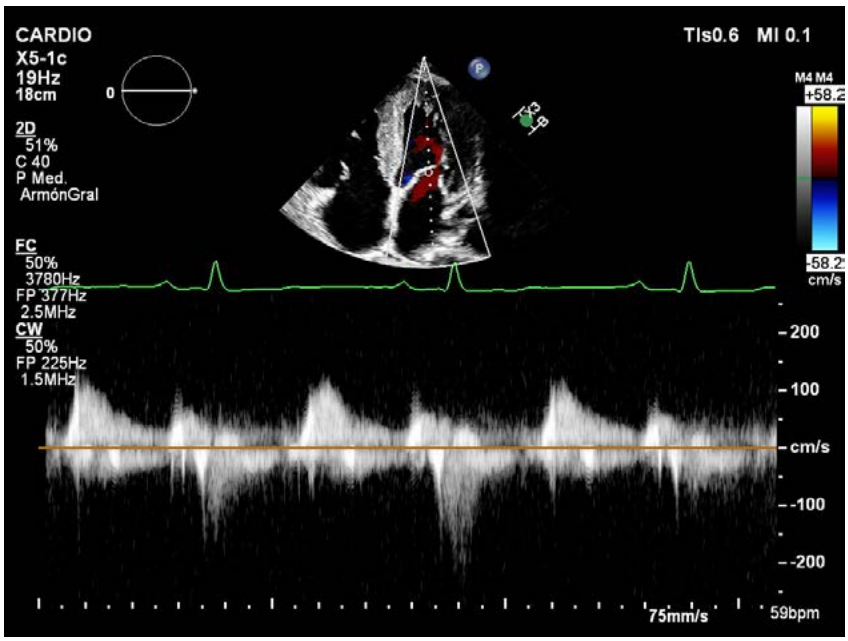

Imagen 9. Ecocardiograma transtorácico. Doppler continuo válvula mitral.

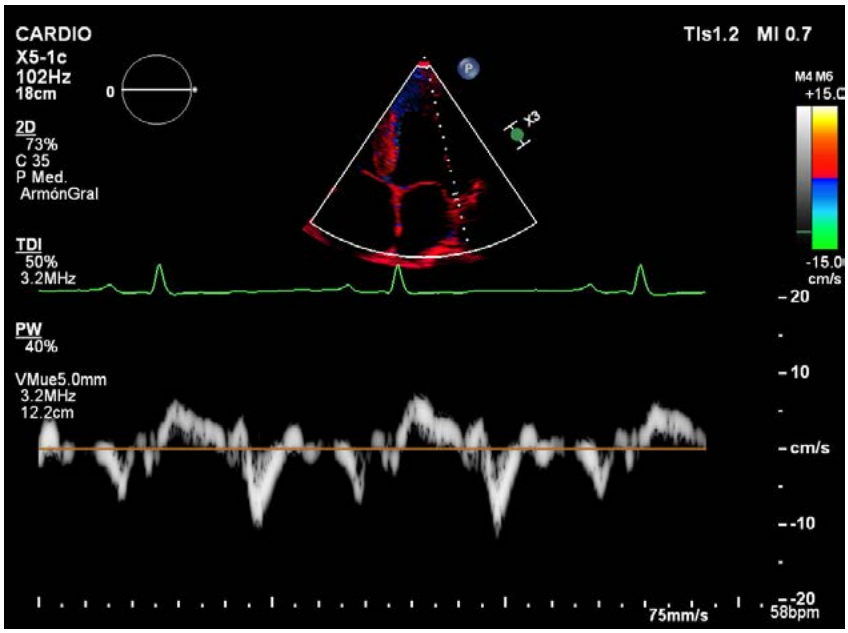

Imagen 10. Ecocardiograma transtorácico. Doppler tisular lateral.

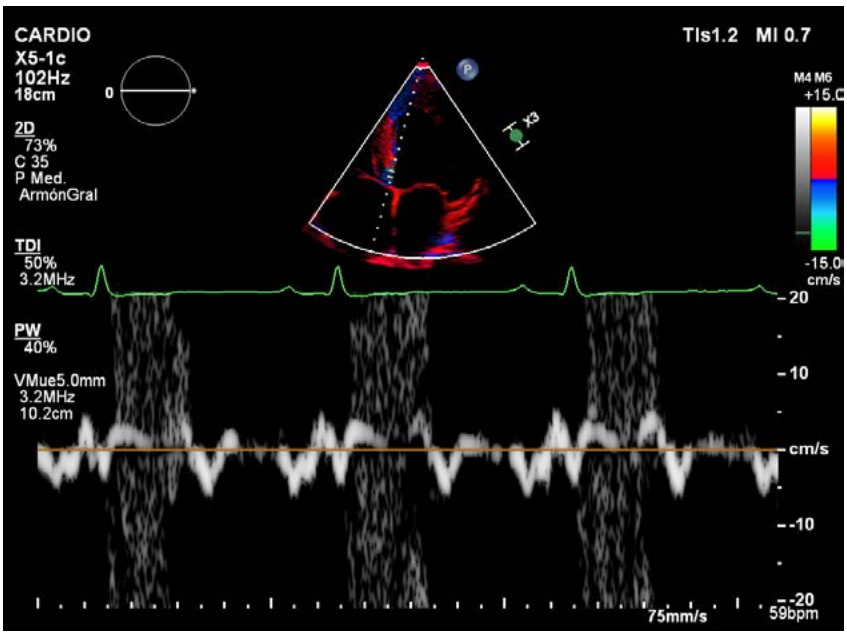

Imagen 11. Ecocardiograma transtorácico. Doppler tisular septal.

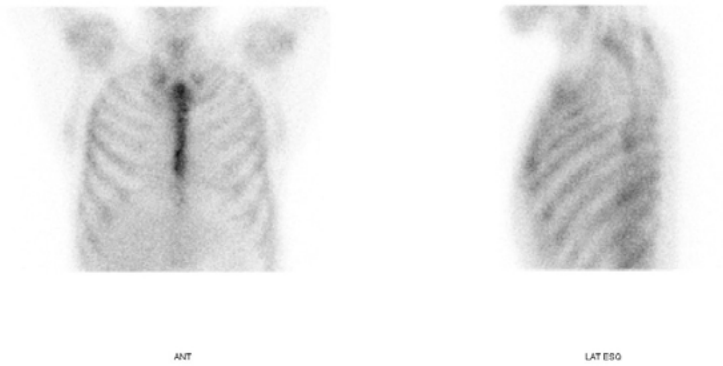

Imagen 12. Gammagrafía cardiaca con pirofosfatos. Ausencia de captación miocárdica.

Imagen 13. TC de control posquirúrgico.

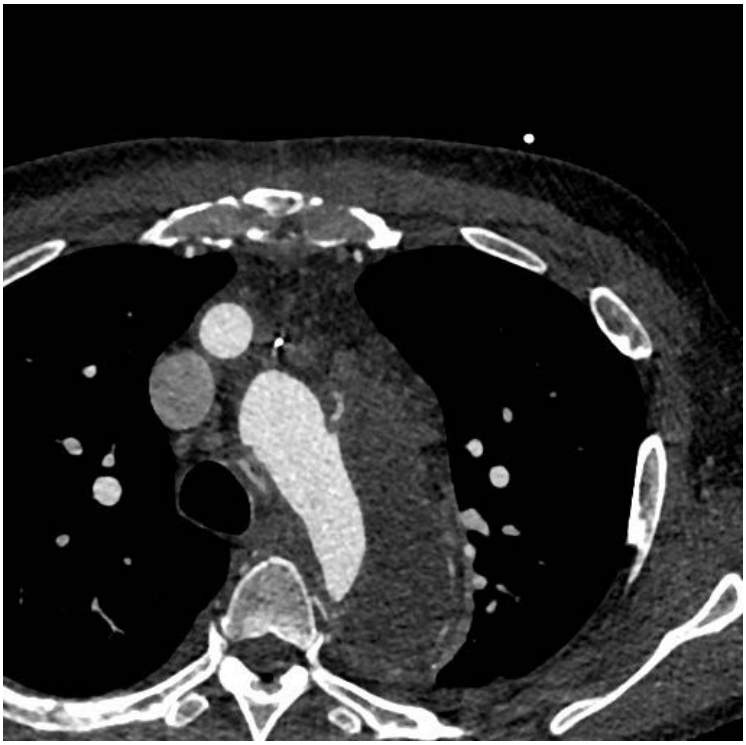

Imagen 14. TC de control posquirúrgico. Ausencia de fugas de contraste.

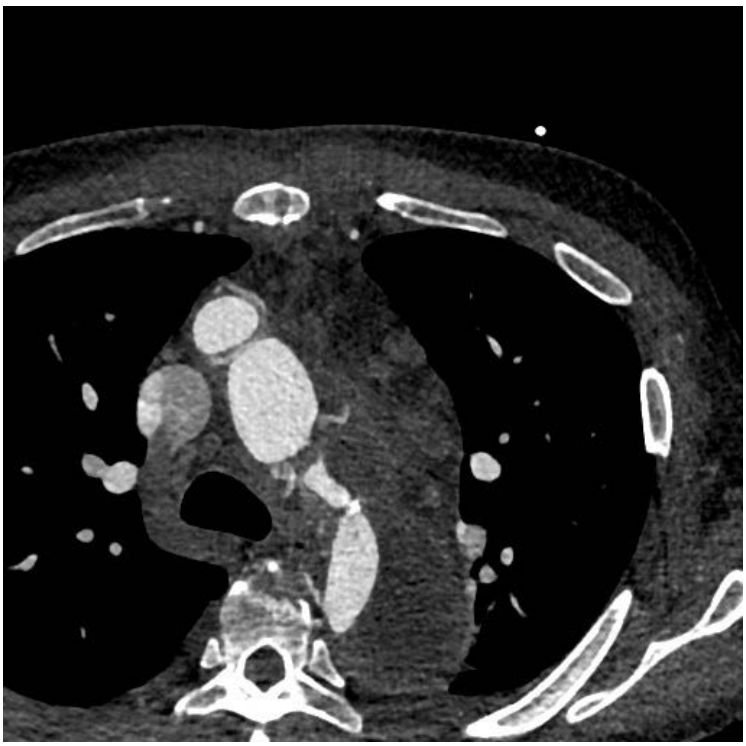

Imagen 15. TC de control posquirúrgico. Detalle del injerto de Dacrón en tronco braquicefálico.

Imagen 16. TC de control posquirúrgico. Ostium de arteria renal izquierda parcialmente comprimido por la luz falsa de la disección aórtica.

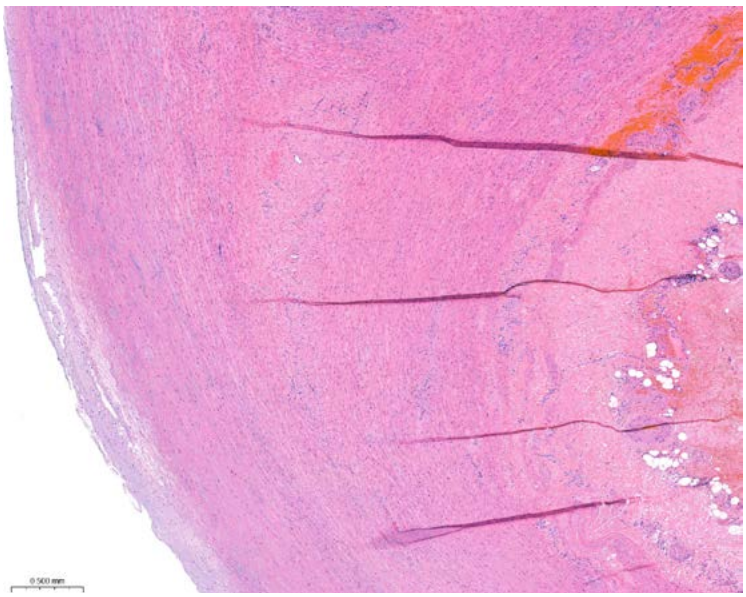

Imagen 17. Anatomía patológica de la muestra quirúrgica aórtica. Fibrosis focal de la adventicia que se extiende a la media.

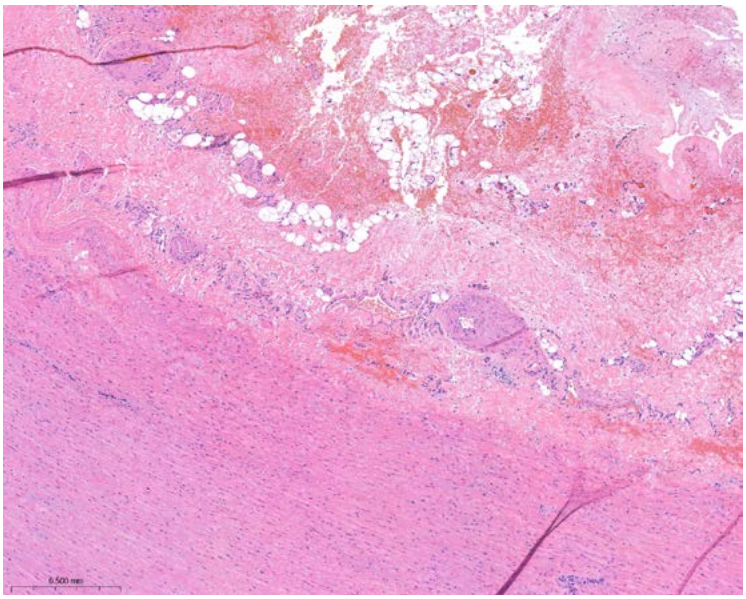

Imagen 18. Anatomía patológica de la muestra quirúrgica aórtica. Fibrosis focal de la adventicia que se extiende a la media. Afectación de *vasa vasorum*.

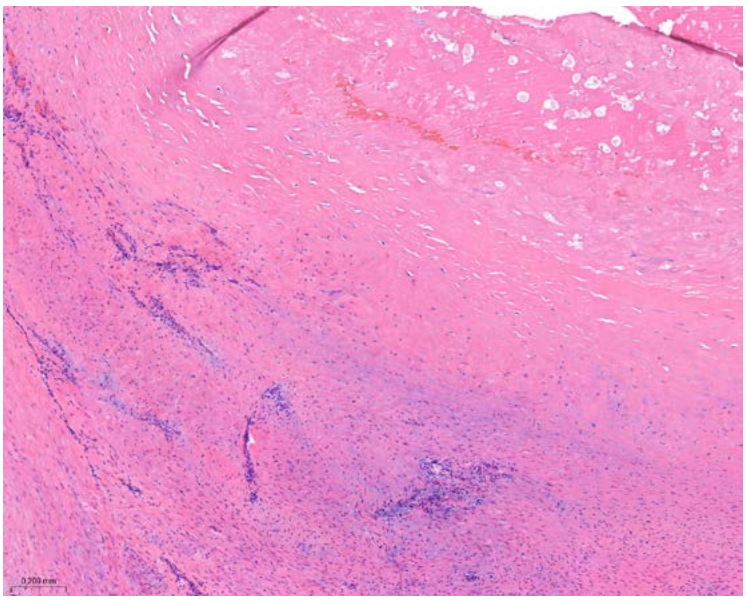

Imagen 19. Anatomía patológica de la muestra quirúrgica aórtica. Fibrosis focal de la adventicia que se extiende a la media. Gomas.

Bibliografía

1. Nienaber CA, Clough RE. Management of acute aortic dissection. *Lancet*. 2015;385(9970):800-811.
2. Erbel R, Aboyans V, Boileau C, et al. 2014 ESC Guidelines on the diagnosis and treatment of aortic diseases. *Eur Heart J*. 2014;35(41):2873-2926.
3. Golledge J, Eagle KA. Acute aortic dissection. *Lancet.* 2008;372(9632):55-66.
4. Pape LA, Awais M, Woznicki EM, et al. Presentation, diagnosis, and outcomes of acute aortic dissection: 17-Year Trends From the International Registry of Acute Aortic Dissection. *J Am Coll Cardiol*. 2015;66(4):350-358.
5. Kallash M, Frishman W. Cardiovascular Syphilis. *Cardiol Rev*. 2025;33(1):1-9.
6. Thorsten A. Bley, Christopher J. François. Chapter 25 - Inflammatory and Infectious Vascular Disorders. In: Suhny Abbara and Sanjeeva P. Kalva. Problem Solving in Cardiovascular Imaging. 1st ed. Philadelphia: Elsevier; 2012. p. 412-422.

El dolor torácico, la coronaria solitaria y un sorprendente invitado nocturno

Daniel García Sance, Claudia Taroncher Domingo, Francesc Altadill Balsells, David López González, Enric Calvera Martínez, Mireia Padilla López

INTRODUCCIÓN

El infarto de miocardio con arterias no obstructivas (MINOCA) es un reto diagnóstico. Presentamos el caso de un hombre de 40 años con dolor torácico en reposo, cambios dinámicos en el electrocardiograma (ECG) y elevación de troponinas. La coronariografía revela una anomalía coronaria congénita sin lesiones coronarias obstructivas, pero la recurrencia del dolor y su respuesta a nitratos apuntan a un diagnóstico inesperado.

ANTECEDENTES, ENFERMEDAD ACTUAL Y EXPLORACIÓN FÍSICA

Antecedentes

Sin antecedentes familiares de enfermedad cardiovascular.

Personales: sin alergias medicamentosas conocidas. Consumo de 1 unidad de alcohol diaria (cerveza). Infección grave por SARS-CoV-2 en 2020 con necesidad de hospitalización y oxigenoterapia. Diagnóstico de sífilis (*Treponema pallidum*) en octubre de 2024, con test de reagina plasmática rápida (RPR) positivo y tratamiento con 2,4 millones de unidades de penicilina intramuscular.

Medicación habitual: emtricitabina/tenofovir disoproxilo 200/245 mg como profilaxis preexposición.

Enfermedad actual

Hombre de 40 años sin antecedentes cardiológicos previos, que acude a urgencias a las 7:10 h por dolor torácico. El paciente refiere dos semanas de intenso estrés emocional, con alteraciones del sueño. La madrugada previa a la consulta, ante el insomnio, toma una ducha y posteriormente estando en reposo, inicia de forma abrupta hacía las 2:00 h con dolor centrotorácico opresivo, de elevada intensidad, irradiado a región supraclavicular izquierda y al omóplato homolateral. El dolor no presentaba variación con la respiración ni con los movimientos. Refiere clínica nauseosa sin vómitos asociados. Niega episodios previos de dolor torácico, tanto en reposo como en esfuerzo, así como palpitaciones, disnea u otra sintomatología asociada.

Ante la persistencia del dolor, toma 1 g de paracetamol vía oral, sin mejoría significativa. El dolor intenso persiste aproximadamente dos horas, para luego disminuir de intensidad, aunque sin desaparecer por completo, lo que le lleva a consultar.

A su llegada a urgencias, paciente se encuentra hemodinámicamente estable, eupneico al aire ambiente, sin signos de insuficiencia cardiaca y con mínimo dolor precordial que mejora durante su estancia de forma

espontánea llegando a desaparecer. Se realiza ECG a su llegada (7:12 h) que muestra elevación cóncava del segmento ST de 1 mm en DII e inframilimétrica en DI, aVF, V5 y V6 con descenso inframilimétrico en aVR y V1, retrogradando los cambios a los pocos minutos (imagen 1). Se extrae analítica sanguínea en que destaca elevación de troponina T ultrasensible hasta 509 ng/l (valor normal <14 ng/l) y se realiza ecocardiograma transtorácico que muestra fracción de eyección del ventrículo izquierdo conservada con dudosa hipocinesia inferolateral basal, sin valvulopatías significativas ni derrame pericárdico.

Ante los cambios electrocardiográficos dinámicos, la elevación de troponinas ultrasensibles, la posible alteración de la contractilidad en la ecocardiografía y el dolor fluctuante reciente se decide activar Código Infarto. Se administran 300 mg de ácido acetilsalicílico vía oral, 5000 UI de heparina sódica endovenosa, trasladando al paciente a la sala de hemodinámica.

Se realiza coronariografía vía radial derecha que muestra anomalía coronaria congénita con arteria coronaria derecha única que nace del seno coronario derecho sin evidencia de enfermedad arterial coronaria obstructiva (vídeo 1 e imagen 2). La ventriculografía revela presión telediastólica del ventrículo izquierdo elevada (20 mmHg) pero sin alteraciones de la contractilidad segmentaria (vídeo 2).

Ante los resultados se orienta como MINOCA (*myocardial infarction with non-obstructive coronary arteries*) y se decide ingreso hospitalario para monitorización y estudio etiológico.

Exploración física

- Constantes: frecuencia cardiaca 83 lpm. Tensión arterial: 118/63 mmHg. Saturación de oxígeno: 98% al aire ambiente. Afebril.
- Variables antropométricas: peso 83 kg. Talla 181 cm. Área de superficie corporal 2,03 m^2.
- Buen estado general, consciente y orientado en las 3 esferas. Normocoloreado y normoperfundido. Sin ingurgitación yugular. Eupneico en reposo con murmullo vesicular conservado sin ruidos sobreañadidos. Tonos cardiacos rítmicos, normofrecuentes, sin soplos ni extratonos.
- Abdomen blando y depresible, no doloroso a la palpación. No se objetivan masas ni megalias.
- Extremidades inferiores sin edemas ni signos de trombosis venosa profunda, con pulsos pedios presentes.

PRUEBAS COMPLEMENTARIAS

- ECG en urgencias (imagen 1): ritmo sinusal con PR <200 ms, QRS <120 ms sin signos de crecimiento de cavidades. Elevación cóncava del segmento ST de 1 mm en DII e inframilimétrica en DI, aVF, V5 y V6 con descenso inframilimétrico en aVR y V1.
- Analítica en urgencias: sodio 137 mmol/l, potasio 3,72 mmol/l, creatinina 60 µmol/l, filtrado glomerular estimado >90 ml/min/1,73 m^2, albúmina 42,3 g/l, hemoglobina 133 g/l, plaquetas 299 x10E9/l, leucocitos 9,33 x10E9/l, creatina cinasa 577 U/l, troponina T ultrasensible 509 ng/l (<14 ng/l).
- Ecocardiografía en urgencias: ventrículo izquierdo visualmente no dilatado ni hipertrófico. FEVI visualmente conservada con dudosa hipocinesia inferolateral-lateral basal. Aurícula izquierda no dilatada. Válvula mitral morfológica y funcionalmente normal. Raíz aórtica no dilatada. Válvula aórtica tricúspide, morfológica y funcionalmente normal. Ventrículo derecho no dilatado con contractilidad global conservada. Válvula tricúspide morfológica y funcionalmente normal. Vena cava inferior no dilatada con colapso inspiratorio conservado (>50%). Ausencia de derrame pericárdico.
- Cateterismo diagnóstico (vídeo 1, imagen 2): coronaria derecha (CD): dominante de buen calibre y recorrido con bifurcación proximal que da origen a ramo con recorrido anterior septal, con arteria descendente anterior corta con respectivo ramo diagonal y sin estenosis significativa. La coronaria derecha propiamente dicha es de buen tamaño y calibre, sin estenosis significativas.

Interventricular posterior de mediano calibre, sin estenosis. Ramo posterolateral de buen calibre, sin estenosis la posterolateral distal transcurre por el surco auriculoventricular y da origen a un gran ramo obtuso marginal de buen calibre y sin estenosis. Coronaria izquierda (CI): desde seno coronario izquierdo no se origina ningún vaso coronario.

- Ventriculografía (vídeo 2): VPTDVI 20 mmHg. No se observan alteraciones significativas de la contractilidad global/segmentaria. No insuficiencia mitral.
- ECG poscateterismo cardiaco (*imagen 3*): ritmo sinusal con PR <200 ms, QRS <120 ms sin signos de crecimiento de cavidades. Sin desniveles en el segmento ST ni ondas T invertidas.
- ECG con dolor torácico nocturno (imagen 4): ritmo sinusal con PR <200 ms, QRS <120 ms sin signos de crecimiento de cavidades. Elevación de >1mm del segmento ST en DI, DII, aVL, aVF, V5 y V6 con descenso >1 mm en aVR, V1 y V2.
- Perfil lipídico: triglicéridos 80,54 mg/100 ml, colesterol 125,00 mg/100 ml, colesterol HDL 23,99 mg/100 ml, colesterol LDL 84,78 mg/100 ml, colesterol VLDL 16,23 mg/100 ml, lipoproteína A 649,92 mg/l (valor normal <500 mg/l).
- Hemoglobina glicosilada: 5,6%.
- Evolutivo troponinas: 509 ng/l – 1378 ng/l – 2451 ng/l – 117 ng/l (<14 ng/l).
- TC de arterias coronarias (imagen 5): anomalía coronaria congénita consistente en arteria coronaria única que nace en el seno derecho. La arteria se bifurca proximalmente en dos arterias: arteria que discurre con recorrido de coronaria derecha, sin lesiones. Da lugar a una rama descendente posterior de buen desarrollo que alcanza la región apical, discretamente tortuosa, sin lesiones. Da lugar a tronco posterolateral sin lesiones que continua por el surco auriculoventricular hasta la cara lateral ventricular dando lugar a una rama obtusa marginal desarrollada, sin lesiones. Y arteria que discurre con trayecto prepulmonar hacia el tabique interventricular anterior en su porción media dando lugar a descendente anterior, sin lesiones, y dos ramas diagonales, una de ellas bifurcada, sin lesiones.

EVOLUCIÓN CLÍNICA

Durante las primeras horas de ingreso el paciente se mantiene estable, sin nuevos episodios de dolor torácico ni eventos arrítmicos en telemetría. Los cambios en el ECG retrogradan completamente tras el cateterismo cardiaco (imagen 3).

Sin embargo, la noche posterior al ingreso (00:58 h), el paciente presenta un nuevo episodio de dolor centrotorácico brusco, con las mismas características que el episodio inicial, sin inestabilidad hemodinámica. Se realiza un ECG que muestra elevación del segmento ST de >1 mm en DI, DII, aVL, aVF, V5 y V6 con descenso >1 mm en aVR, V1 y V2 (imagen 4). Se inicia perfusión intravenosa de nitroglicerina hasta dosis de 0,32 µg/kg·min con rápida desaparición del dolor y resolución completa de los cambios electrocardiográficos. Dado el patrón de dolor torácico de predominio nocturno que resuelve con la administración de nitratos, los cambios dinámicos en el ECG y la ausencia de lesiones coronarias se orienta como episodios de vasoespasmo coronario en paciente con arteria coronaria derecha única.

Se inicia tratamiento vía oral con mononitrato de isosorbida (20 mg/8 h) y amlodipino (5 mg/24 h). Se retira de forma progresiva la perfusión de nitratos intravenosos, sin reaparición de episodios de dolor torácico ni cambios en el ECG.

En los días siguientes, se realiza estudio de factores de riesgo cardiovascular, el perfil lipídico muestra únicamente lipoproteína A ligeramente elevada, con hemoglobina glicosilada en rango de normalidad. Se realiza seriación de troponinas, con pico máximo de 2451 ng/l. Durante su estancia el paciente sufre episodios de dolor torácico fluctuante e intermitente de características similares a la inicial, pero de menor intensidad, por lo que se añade diltiazem (60 mg/12 h) al tratamiento previo con desaparición total de estos episodios.

Para completar el estudio de la anomalía coronaria se realiza TC de arterias coronarias (imagen 5), que confirma arteria coronaria única nacida del seno coronario derecho, sin trayectos intramiocárdicos ni compresiones extrínsecas. Se propone al paciente realización de una resonancia magnética cardiaca para la valoración de consecuencias del evento y posible isquemia debida a la anomalía coronaria, pero el paciente lo rechaza por claustrofobia.

Se mantiene al paciente monitorizado, sin eventos arrítmicos ni nuevos episodios de dolor torácico una vez optimizado el tratamiento, por lo que es dado de alta tras 6 días de ingreso.

DIAGNÓSTICO

- MINOCA.
- Arteria coronaria única originada en seno coronario derecho.
- Vasoespasmo arterial coronario.

DISCUSIÓN

Las anomalías coronarias congénitas son una entidad heterogénea de malformaciones caracterizadas por alteraciones en el origen, la trayectoria o la distribución de las arterias coronarias. Tienen una prevalencia baja, siendo las anomalías coronarias aisladas descritas en aproximadamente 1–5% de pacientes sometidos a angiografía coronaria[1], siendo la prevalencia de la arteria coronaria única, como en el caso clínico que presentamos, extremadamente rara (0,066%)[2]. Su importancia radica en que han sido descritas como causa poco frecuente pero reconocida de muerte súbita de origen cardiaco. La anomalía más frecuentemente asociada a isquemia miocárdica, arritmias ventriculares y muerte súbita es el origen anómalo de una arteria coronaria desde el seno coronario opuesto, especialmente cuando la arteria anómala discurre entre los grandes vasos[1].

El diagnóstico de una anomalía coronaria suele realizarse de forma casual al estudiar un paciente con sintomatología de enfermedad coronaria, tanto por angiografía coronaria como por TC de arterias coronarias. En estos pacientes se recomienda realizar un estudio de imagen funcional no farmacológico (por ejemplo, estudio nuclear, ecocardiografía o resonancia magnética cardiaca con estrés físico) para confirmar o excluir la presencia de isquemia miocárdica[3].

El tratamiento de las anomalías coronarias sigue siendo controvertido y se realiza con niveles bajos de evidencia debido a la falta de grandes estudios por la baja prevalencia de esta patología. El abordaje puede ser desde un enfoque conservador con restricción del ejercicio físico y tratamiento farmacológico (betabloqueantes, bloqueadores de canales de calcio, nitratos y antiarrítmicos), pasando por intervencionismo coronario percutáneo hasta el tratamiento corrector quirúrgico[4] con el que se tiene más experiencia y es el único contemplado en las guías de manejo de cardiopatías congénitas en adultos. A pesar de esto, el tratamiento corrector quirúrgico solo se indica con recomendación de clase I en pacientes con arteria coronaria izquierda con origen en la arteria pulmonar, arteria coronaria derecha con origen en la arteria pulmonar sintomática y la arteria coronaria con origen aórtico anómalo sintomática y con evidencia de isquemia miocárdica y/o anatomía de alto riesgo[3].

A su vez el vasoespasmo coronario o angina vasoespástica también es una entidad relacionada con múltiples eventos adversos como la angina de reposo, el síndrome coronario agudo, las arritmias o la muerte súbita[5]. Su prevalencia y gravedad es variable, con una clara predominancia en pacientes asiáticos y se incluye como uno de los posibles diagnósticos en pacientes con MINOCA[6].

La fisiopatología del vasoespasmo es compleja e incluye múltiples factores como la hipercontractilidad del músculo liso por hiperactividad de la vía de las Rho-cinasas, la disminución de la producción del óxido nítrico por el endotelio, la inflamación de la adventicia muscular y alteraciones de la coagulación por disminución de la actividad fibrinolítica, aumento de la activación plaquetaria y la liberación de moléculas de adhesión[7].

Para el diagnóstico de vasoespasmo se utilizan los criterios internacionales promovidos por el *Coronary Vasomotion Disorders International Study Group* (COVADIS), que permiten realizar el diagnóstico definitivo sin necesidad de técnicas invasivas, en pacientes sin lesiones coronarias, con un episodio espontáneo de dolor torácico con respuesta a nitratos, una característica clínica típica (angina de reposo especialmente nocturna, angina fluctuante con predominio matutino pero tolerancia al ejercicio, precipitación por hiperventilación o supresión con antagonistas del calcio) y cambios isquémicos transitorios en al menos dos derivaciones contiguas (elevación segmento ST ≥0,1 mV, depresión del segmento ST ≥0,1 mV u ondas U negativas de nueva aparición)[8]. Lo que permitió realizar el diagnóstico del paciente de nuestro caso sin necesidad de prueba de provocación de vasoespasmo.

El tratamiento de los pacientes con vasoespasmo se basa en eliminar los desencadenantes conocidos como el tabaquismo, el estrés, la hiperventilación o los betabloqueantes (excepto el nebivolol que tiene un efecto beneficioso) e iniciar tratamiento farmacológico con antagonistas del calcio como primera opción seguido de nitratos como fármaco de segunda línea. Se reservan para casos refractarios otros fármacos como el nicorandil, la ranolazina o la pioglitazona. Es interesante destacar que el uso de ácido acetilsalicílico a altas dosis (>325 mg/24 h) puede empeorar los episodios de vasoespasmo[5,7,9,10].

El pronóstico y manejo de pacientes con anomalías coronarias y vasoespasmo es incierto, dado que, esta combinación está escasamente descrita en la literatura[11]. Sin embargo, dada la potencial malignidad de ambas patologías creemos que se debería optar por una vigilancia estricta y un manejo multidisciplinar en estos pacientes.

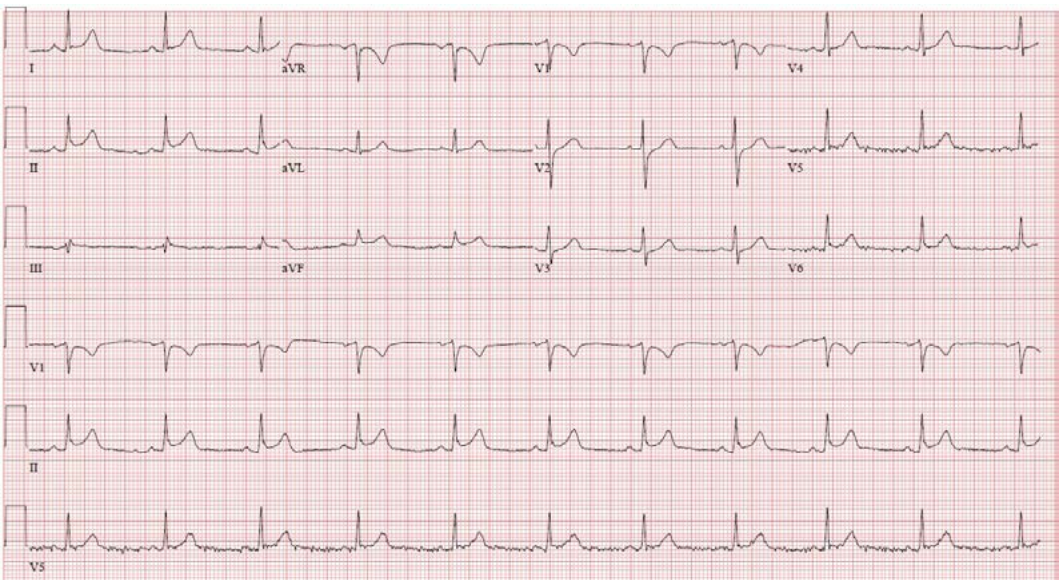

Imagen 1. ECG en urgencias: ritmo sinusal con PR <200 ms. Elevación cóncava del segmento ST de 1 mm en DII e inframilimétrica en DI, aVF, V5 y V6 con descenso inframilimétrico en aVR y V1.

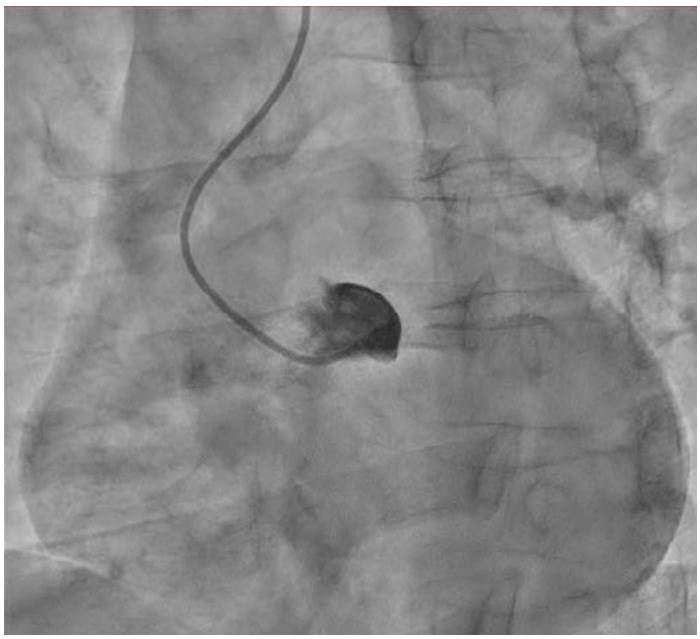

Imagen 2. Cateterismo cardiaco, seno coronario izquierdo: ausencia de arteria coronaria en seno coronario izquierdo.

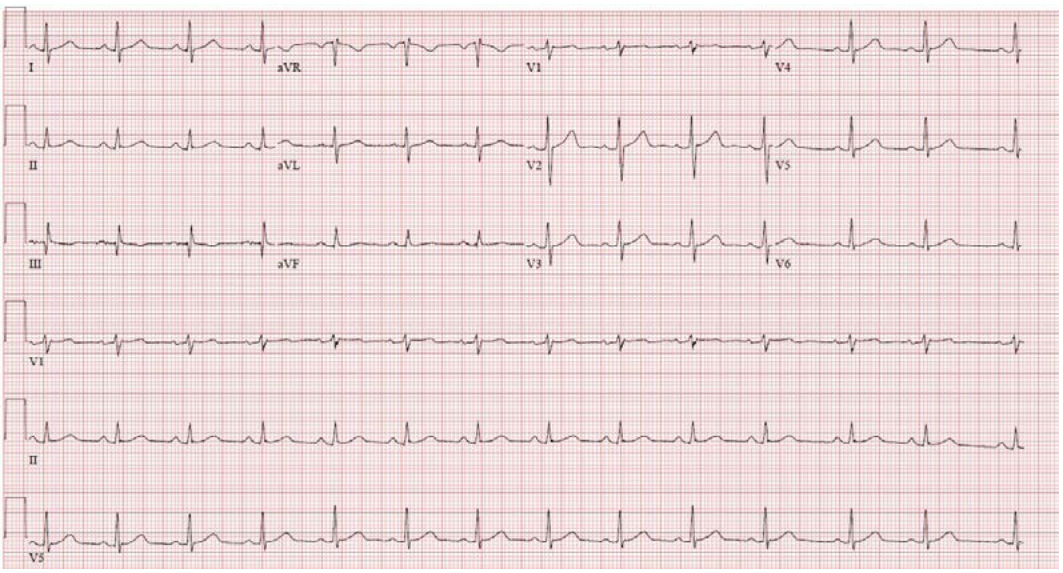

Imagen 3. ECG poscateterismo: ECG normal con retrogradación del desnivel del segmento ST.

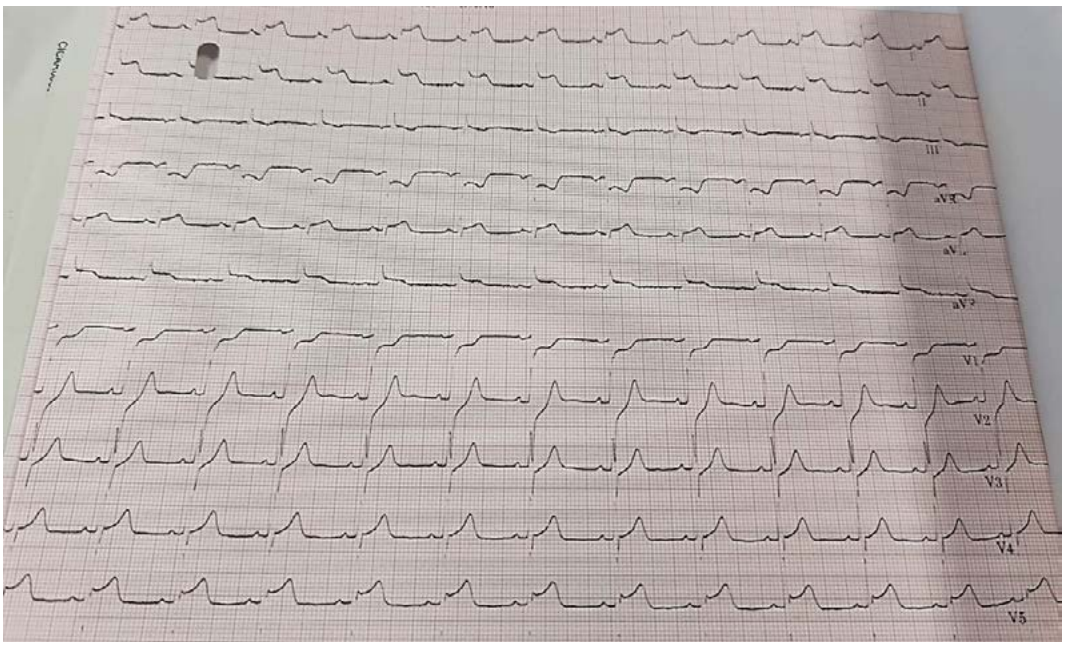

Imagen 4. ECG con dolor torácico nocturno: elevación del segmento ST en DI, DII, aVL, aVF, V5 i V6 con descenso en aVR, V1 y V2.

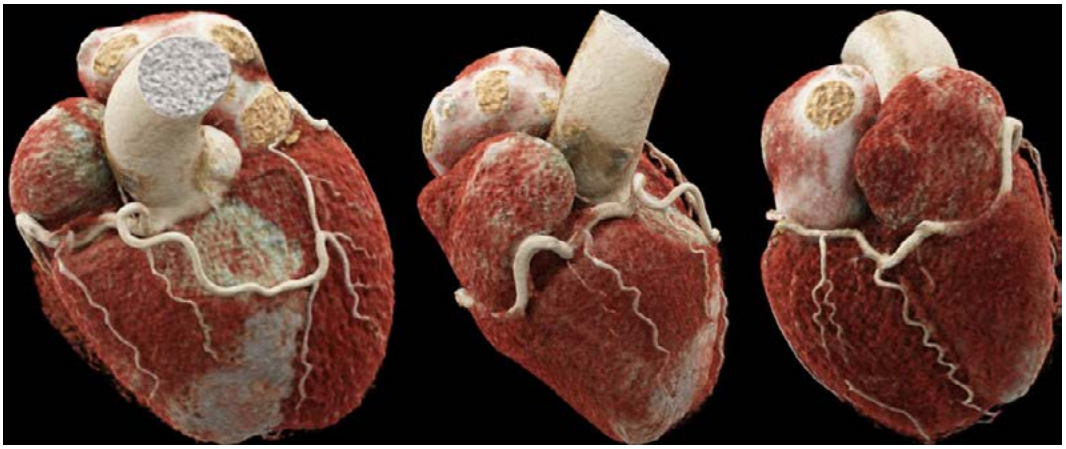

Imagen 5. Reconstrucción 3D de TC de coronarias): arteria coronaria derecha única.

Vídeo 1.

Cateterismo cardiaco, seno coronario derecho: arteria coronaria derecha única.

Vídeo 2.

Ventriculografía: no se observan alteraciones significativas de la contractilidad global/segmentaria.

Bibliografía

1. Frommelt PC. Congenital coronary artery abnormalities predisposing to sudden cardiac death. *Pacing Clin Electrophysiol*. 2009 Jul;32 Suppl 2:S63-6.
2. Desmet W, Vanhaecke J, Vrolix M, Van de Werf F, Piessens J, Willems J, De Geest H. Isolated single coronary artery: a review of 50 000 consecutive coronary angiographies. *Eur Heart J*. 1992;13(12):1637-1640.
3. Baumgartner H, De Backer J, Babu-Narayan SV, et al. 2020 ESC Guidelines for the management of adult congenital heart disease: The Task Force for the management of adult congenital heart disease of the European Society of Cardiology (ESC). *Eur Heart J*. 2021;42(6):563-645.
4. Gentile F, Castiglione V, De Caterina R. Coronary artery anomalies. *Circulation*. 2021;144(12):983-996
5. Picard F, Sayah N, Spagnoli V, Adjedj J, Varenne O. Vasospastic angina: A literature review of current evidence. *Arch Cardiovasc Dis*. 2019;112(1):44-55.
6. Woudstra J, Vink CEM, Schipaanboord DJM, et a. Meta-analysis and systematic review of coronary vasospasm in ANOCA patients: Prevalence, clinical features and prognosis. *Eur Heart J Open*. 2022;2(5): oeac054.
7. JCS Joint Working Group. JCS/CVIT/JCC 2023 guideline focused update on diagnosis and treatment of vasospastic angina (coronary spastic angina) and coronary microvascular dysfunction. *Circ J*. 2023;87(2):179–221.
8. Beltrame JF, Crea F, Kaski JC, et al. International standardization of diagnostic criteria for vasospastic angina. *Eur Heart J*. 2017;38(33):2565–8.
9. Seitz A, Martínez Pereyra V, Sechtem U, Ong P. Update on coronary artery spasm 2022 – A narrative review. *Int J Cardiol*. 2022;359:1–6.
10. Baigent C, Collet JP, Ferreira-González I, Fox KAA, Gale CP, García-García HM, et al. 2024 ESC Guidelines for the management of chronic coronary syndromes. *Eur Heart J*. 2024;ehad843. doi:10.1093/eurheartj/ehad843.
11. Jia EZ, Shan QJ, Yang ZJ, Zhu TB, Wang LS, Cao KJ, Ma WZ. Coronary arterial spasm in single right coronary artery. *J Zhejiang Univ Sci B*. 2009 Nov;10(11):829-32. doi: 10.1631/jzus.B0920117.

No todo es lo que parece cuando la enfermedad aterosclerótica avanza.

Miriam Gordillo Sánchez-Jurado, Bella Muriel Toscano, Manuel Luque Pérez, Marina Fernández Aragón, Laura Rico Fernández-Santaella

INTRODUCCIÓN

Presentamos el caso de un paciente con muy alto riesgo cardiovascular que es derivado inicialmente a las consultas de nefrología por deterioro de la función renal. Gracias a una exploración básica en consulta se detecta una diferencia de presiones entre ambos brazos y entonces no todo es lo que parece. Con este caso se pone en evidencia la progresión de la enfermedad aterosclerótica y cómo puede dar diversas manifestaciones clínicas en un mismo paciente.

ANTECEDENTES, ENFERMEDAD ACTUAL Y EXPLORACIÓN FÍSICA

- No reacciones alérgicas medicamentosas conocidas.
- Factores de riesgo cardiovascular: hipertensión arterial. Dislipemia.
- Hábitos tóxicos: exfumador (IPA 20paquetes/año). Exbebedor de 1,5 l/día cerveza hasta el infarto agudo de miocardio.
- Coxartrosis bilateral crónica.
- Cardiopatía isquémica crónica. Síndrome coronario agudo sin elevación del ST Killip I tipo angina inestable. Enfermedad coronaria grave bivaso con revascularización completa sobre descendente anterior proximal (*stent* farmacoactivo), descendente anterior distal (balón farmacoactivo) y coronaria derecha (dos *stents* farmacoactivos). Fracción de eyección biventricular conservada, hipertrofia ventrículo izquierdo ligera.

Tratamiento domiciliario: ácido acetilsalicílico 100 mg/24 h, ticagrelor 90 mg/12 h, bisoprolol 2,5 mg/24 h, ramipril 2,5 mg/12 h, rosuvastatina 20 mg/24 h, ezetimiba 10 mg/24 h, omeprazol 20 mg/24 h.

PRUEBAS COMPLEMENTARIAS

- Analítica primera consulta: leucocitos 6.840 con fórmula normal, hemoglobina 14,4 g/dl, plaquetas 248.000, glucosa 83 mg/dl, albúmina 5,19 g/dl, proteínas totales 7,40 g/dl, urea 60 mg/dl, Cr 1,75 mg/dl, eFG 41 ml/min, ácido úrico 8,1 mg/dl, colesterol 132 mg/dl (HDL 47 mg/dl, LDL 66 mg/dl), triglicéridos 93 mg/dl, Na140 mmol/l, K 5,6 mmol/l, calcio 10,26 mg/dl. Tirotropina 4.62 µUI/ml, cortisol 23 µg/dl, paratirina 43 µg/ml, vitamina D 17,5 ng/ml. VSG 35 mm/h.
- Estudio autoinmune (ANAs, ANCAs, anti-MBG, Ac IgG e IgM anticardiolipina y antibeta2glic, factor reumatoide): negativo. Inmunología (IgA, IgG, IgM, C3 y C4): normal. Proteinograma (alfa, beta y gamma globulinas): normal. Serología (VIH, VHB, VHC): negativo.
- Orina: sistemático normal, albúmina 3,6 mg/l, creatinina 33,8 mg/dl.
- Urocultivo: negativo.

- Orina 24 h: albúmina 4,5 mg/l, proteína 31 mg/l, proteína excreción 102 mg/24 h, albúmina excreción 14 mg/24 h, cortisol 2,7 µg/dl, excreción de cortisol 89,1 µg/24 h.
- Medición ambulatoria de la presión arterial (AMPA) primera revisión: miembro superior derecho 145-155/85 mmHg. Miembro superior izquierdo 90/55 mmHg.
- Ecocardiograma bidimensional: ventrículo izquierdo (VI) de dimensiones normales con hipertrofia ligera. Buena función sistólica global, sin alteraciones regionales de la contractilidad. Llenado VI con relajación retardada. Ventrículo derecho de tamaño normal y buena función sistólica global. Aurículas de dimensiones normales. Válvulas estructural y funcionalmente normales. Raíz aórtica de dimensiones normales. Vena cava inferior de tamaño normal y variaciones respiratorias fisiológicas. Pericardio normal. Cayado aórtico de tamaño normal. Flujo en aorta descendente normal, sin coartación. (*) Se observa aceleración de flujo patológica en carótida y subclavia, que precisa completar estudio mediante otras técnicas (angio-TC y Doppler de TSA), hallazgos que pudieran estar relacionados con cifras de TA más bajas en brazo izquierdo. Conclusiones: hipertrofia ventricular izquierda ligera con FEVI conservada. Sin coartación de aorta. Hallazgos en tronco supraaórticos, debe completarse estudio.
- Angio-TC miembro superior izquierdo: oclusión de la arteria subclavia izquierda prevertebral con un pequeño muñón proximal permeable. La recanalización se produce a nivel del ostium de la arteria vertebral. Derecha: arteria carótida común: permeable, se observa una placa fibrolipídica larga sin estenosis significativas. Arteria carótida interna: a nivel de la bifurcación carotídea no se identifican lesiones significativas. Resto de segmentos de carótida interna permeables con ateromatosis calcificada leve sin estenosis significativas. Arteria carótida externa: permeable. Arteria vertebral: permeable con una primera porción V1 filiforme de difícil valoración. Resto sin lesiones significativas. Izquierda: arteria carótida común: permeable con estenosis ostial focal de aproximadamente 55% por placa fundamentalmente fibrolipídica y una placa larga a lo largo de su recorrido sin estenosis significativas. Arteria carótida interna: a nivel de la bifurcación carotídea se identifican algunas pequeñas placas de ateroma calcificadas sin estenosis significativas. Resto de segmentos de carótida interna permeables con ateromatosis calcificada leve sin estenosis significativas. Arteria carótida externa: permeable. Arteria vertebral: permeable al menos en sus 2/3 superiores y de opacificación retrógrada en relación con robo subclavio. Arterias del polígono de Willis permeables. Arterias comunicantes anterior y posteriores permeables.
- Ecografía de abdomen: hígado de tamaño normal. Porta permeable con flujo hepatópeto. Vesícula normal. Vías biliares no dilatadas. Páncreas valorable (cabeza-cuerpo) y bazo sin hallazgos relevantes. El riñón derecho muestra un tamaño (11,8 cm), morfología, grosor parenquimatoso y ecoestructura normales, con pequeño quiste parapiélico de aspecto simple en su polo inferior. En el riñón izquierdo se destaca una disminución de tamaño (7,5 cm) y parénquima, así como ligera hiperecogenicidad cortical, todo ello como hallazgos sugerentes de cambios crónicos por nefropatía (dada la asimetría con el contralateral, habría que descartar una posible estenosis de la arteria renal, entre otras entidades; se recomienda angio-TC complementario para esta caracterización). No se objetiva dilatación de los sistemas excretores. Vejiga moderadamente replecionada, sin alteraciones. No se aprecia líquido libre.
- Angio-RMN: oclusión de la arteria renal izquierda prácticamente desde su *ostium*, como hallazgo altamente sugestivo de nefropatía isquémica por estenosis de causa ateroesclerótica en arteria renal (y con la posterior oclusión referida); relacionable además con su hipertensión arterial conocida (renovascular), con su atrofia renal izquierda conocida y con su contexto clínico (factores de riesgo cardiovascular y hasta una oclusión de la arteria subclavia izquierda —con presumible robo de la subclavia —). Permeabilidad de la arteria renal derecha principal, de sus ramas anterior y posterior y de sus ramas segmentarias, sin estenosis significativas. Ateromatosis aórtica difusa.
- Analítica durante seguimiento: leucocitos 6.730 con fórmula normal, hemoglobina 13,7 g/dl, plaquetas 260.000, glucosa 89 mg/dl, albúmina 4,8 g/dl, urea 56 mg/dl, Cr 1,85 mg/dl, eFG 38 ml/min,

perfil hepático normal, Na 128, K 5, calcio 9,1. Orina: albúmina 0,26 mg/dl, Cr 32,2 mg/dl, albúmina/creatinina 8,1 mg/dl.

- Arteriografía arteria subclavia izquierda. Arteriografía de troncos supraaórticos: oclusión post ostial de arteria subclavia izquierda. Estenosis grave de >70%, afectando al *ostium* de la arteria carótida común izquierda. Arterias carótidas internas incluidas en el estudio sin alteraciones. Irregularidades parietales sobre arteria subclavia derecha por placas de ateroma, pero sin existir estenosis significativas. Oclusión en origen de arteria vertebral derecha: se observa relleno en fase arterial tardía por ramas colaterales cervicales. Vertebral izquierda permeable con flujo invertido (robo de la subclavia). Recanalización vascular: tras conseguir sobrepasar la zona ocluida y alcanzar la arteria subclavia y axilar, se procede inicialmente a realizar angioplastia con balón de 3 mm y a continuación a la colocación de prótesis metálica de acero balón expandible de 8 x 39 mm (Abbott Vascular; Omnilik Elite). En la arteriografía de control se observan excelentes resultados angiográficos. Relleno de arteria subclavia y de arteria vertebral que recobra la dirección de flujo adecuada.
- Analítica tras angioplastia: leucocitos normales, hemoglobina 13,4 g/dl, plaquetas 205.000, glucosa 83 mg/dl, urea 61 mg/dl, Cr 1,56 mg/dl, eFG 47 ml/min, Na 139, K 4,5.
- AMPA tras angioplastia de la arteria subclavia: ambos miembros superiores 135/70 mmHg.

EVOLUCIÓN CLÍNICA

En un inicio, mediante pruebas analíticas, se constató el deterioro de la función renal en el paciente que ya contaba antecedentes de hipertensión arterial y cardiopatía isquémica crónica. Como diagnóstico más común, en una primera instancia se sospechó de ateroesclerosis como causa principal del deterioro. No obstante, se inició una batería de pruebas complementarias para descartar causas secundarias como determinación del perfil hormonal, estudio de autoinmunidad, serología de principales virus, etc., siendo todas estas pruebas normales. Así mismo, en la consulta se realizó una exploración física completa, donde se objetivó una diferencia de tensión arterial entre ambos brazos mayor a 10 mmHg, por lo que solicitó una ecocardiografía para descartar una coartación de aorta.

En la prueba de imagen el paciente presentaba un corazón estructural y funcionalmente normal, salvo una ligera hipertrofia del ventrículo izquierdo. No obstante, al centrar el estudio en el arco aórtico no solo se descartó una anomalía congénita aórtica, sino que focalizando en los troncos supraaórticos observamos una aceleración del flujo en la arteria subclavia izquierda, como se puede ver en el vídeo 1.

Evolutivamente, el paciente refería además palidez la mano izquierda, llegando a veces a tornarse morada, reflejando una clínica vascular del miembro afectado. Igualmente, el registro ambulatorio de la tensión arterial que aportaba el paciente presentaba notables diferencias tensionales entre ambos miembros, requiriendo además un reajuste de tratamiento antihipertensivo por mal control de esta.

Paralelamente a dicho estudio, se solicitó una ecografía abdominal detectando un riñón izquierdo hipoplásico. Se amplió con una resonancia magnética abdominal detectando una oclusión de la arteria renal izquierda, hallazgo altamente sugestivo de nefropatía isquémica y dando lugar por tanto a una hipertensión renovascular.

Debido a la progresión de la clínica vascular del paciente, así como el mal control tensional, se decidió realizar una angioplastia sobre la arteria subclavia izquierda implantando un *stent* sobre la misma mediante cateterismo con buen resultado angiográfico final.

Por otro lado, se consensuó no intervenir la arteria renal izquierda debido a que se trataba un órgano atrofiado con probable bajo aporte de funcionalidad y cuya revascularización no aportaba beneficios al paciente.

DIAGNÓSTICO

- Enfermedad renal crónica G3aA1 secundaria a nefropatía isquémica por estenosis de causa ateroesclerótica en arteria renal izquierda con atrofia renal izquierda secundaria.
- Presumible robo de la subclavia por oclusión de la arteria subclavia izquierda prevertebral. Ateromatosis aórtica difusa.
- Cardiopatía isquémica crónica enfermedad arterial coronaria bivaso completamente revascularizada, arteria descendente anterior (dos *stents* farmacoactivos) y arteria coronaria derecha (un *stent* farmacoactivo).
- Hipertensión arterial. Dislipemia.

DISCUSIÓN

Con la revisión de este caso clínico se pone de manifiesto la compleja interacción de múltiples comorbilidades como la hipertensión arterial, la dislipemia, la cardiopatía isquémica y la insuficiencia renal crónica dentro del marco de la enfermedad aterosclerótica.

La medición correcta de la presión arterial requiere tiempo, pero esta puede ser clave en el manejo de pacientes de alto riesgo cardiovascular. Estudios muestran que una diferencia ≥15 mmHg entre ambos brazos se asocia a un mayor riesgo de enfermedad vascular periférica, cerebrovascular, y muerte cardiovascular y total. Por ello, en pacientes de alto riesgo, se debe medir la presión arterial en ambos brazos simultáneamente y en bipedestación[1,2].

Al valorar a un paciente que presenta en consulta una diferencia de presión arterial entre ambos brazos, dentro de las posibilidades etiológicas que debemos descartar se encuentra la coartación de aorta. Esta es una malformación congénita relativamente frecuente y sus manifestaciones abarcan un amplio espectro de presentación, algunas de las cuales son la hipertensión arterial y las diferencias de presiones entre miembros, pudiendo mostrar síntomas desde el nacimiento o bien diagnosticarse en la edad adulta[3,4].

Este caso clínico resalta la importancia de la ecocardiografía ya que, además de constituir uno de los principales métodos diagnósticos para la evaluación del daño de órgano diana secundario a hipertensión arterial (cardiopatía hipertensiva), la evaluación de la enfermedad cardiovascular establecida (antecedentes de infarto agudo de miocardio) y la evaluación de la anatomía aórtica para descartar posibles causas secundarias de hipertensión arterial, esta prueba de imagen puede ser de utilidad para detectar escenarios menos habituales valorados por esta técnica como es el caso la estenosis de la arteria subclavia.

La estenosis de la arteria subclavia es la causa más frecuente de diferencia de presiones entre ambos brazos. Aunque el origen de la estenosis puede ser variado (traumatismo, disección arterial, aneurisma trombosado, tromboembolismo, tumor, arteritis de células gigantes, enfermedad de Takayasu, síndrome de desfiladero torácico y presencia de costilla cervical), la causa más habitual es la enfermedad aterosclerótica, y su presencia se ha relacionado estrechamente con la cardiopatía isquémica y un aumento del riesgo de muerte por cualquier causa[4].

Por otro lado, es fundamental evitar caer en la inercia diagnóstica y conformarse con leves alteraciones analíticas en pacientes de alto riesgo cardiovascular. En un inicio, podríamos haber atribuido un ligero deterioro de la función renal a una ateroesclerosis renal en un paciente con hipertensión arterial, no obstante, el diagnóstico ha ido más allá. Es necesario continuar con la evaluación hasta asegurarnos de que la enfermedad no haya avanzado, como ocurrió en este caso clínico, donde un leve deterioro de la función renal en el contexto de hipertensión arterial resultó ser secundario a una estenosis de la arteria renal de origen aterogénico.

En resumen, el paciente presenta un alto riesgo cardiovascular con una enfermedad aterosclerótica avanzada, evidenciada no solo en las arterias epicárdicas causando cardiopatía isquémica, sino también en el resto del árbol arterial, incluyendo estenosis de la arteria subclavia y renal. Esto da lugar a un deterioro de la función renal, hipertensión renovascular y manifestaciones clínicas destacando la importancia del abordaje del paciente de alto riesgo de manera global y temprana para así prevenir el avance de una enfermedad ya establecida y complicaciones futuras.

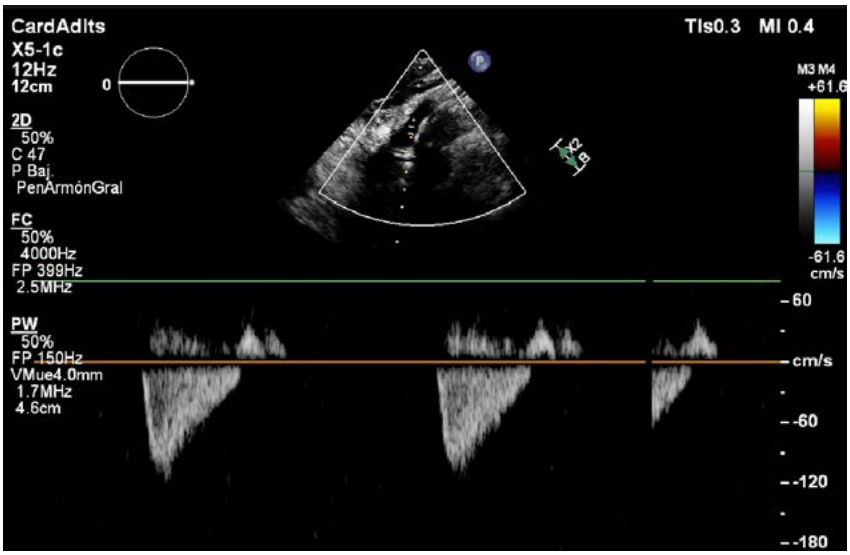

Imagen 1

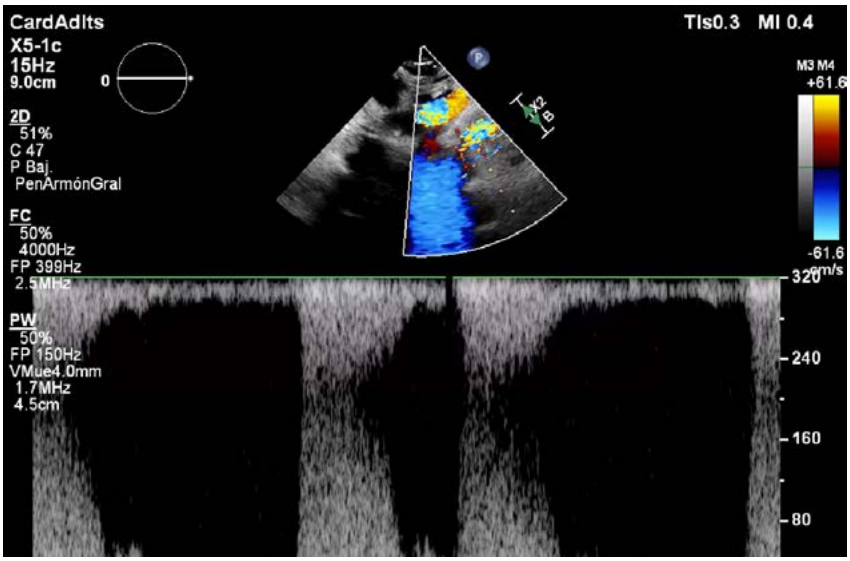

Imagen 2

Imagen 3

Vídeo 1

Vídeo 2

Vídeo 3

Vídeo 4

Bibliografía

1. McEvoy JW, McCarthy CP, Bruno RM, et al. 2024 ESC guidelines for the management of elevated blood pressure and hypertension. *Eur Heart J*. 2024;45:3912-4018. doi:10.1093/eurheartj/ehae178.
2. Weinberg I, Gona P, O'Donnell CJ, Jaff MR, Murabito JM. The systolic blood pressure difference between arms and cardiovascular disease in the Framingham Heart Study. *Am J Med*. 2014;127(3):209-15.
3. Armario P, Blanch P, Cortés-Fernández MS, Castellanos P. Medida simultánea de la presión arterial en ambos brazos. ¿Qué aporta en el manejo y en la evaluación del riesgo vascular en el paciente hipertenso? *Clin Investig Arterioscler*. 2020;32(3):117-119. doi: 10.1016/j.arteri.2020.05.001.
4. Miranda Muñoz G, Zarca Díaz de la Espina MA, Mora Fernández C, Sánchez de la Nieta MD, Ferreras García I, Rivera Hernández F. Estenosis de arteria subclavia: importancia de medir la presión arterial en ambas extremidades y su asociación con el riesgo cardiovascular. *Hipertens Riesgo Vasc*. 2014;31(1):23-26.

No siempre la causa es un virus

Alejandro Gullón de la Roza, María Salgado Barquinero, María Fernández García, Beatriz Nieves Ureña, Fernando Iglesias López, Laura Pérez Bacigalupe, Paula Bouzón Iglesias, Rosana González Mesa

INTRODUCCIÓN

Mujer de 62 años que acude a urgencias por deterioro clínico con limitación para la deambulación por debilidad en los miembros inferiores y disnea de mínimos esfuerzos.

ANTECEDENTES, ENFERMEDAD ACTUAL Y EXPLORACIÓN FÍSICA

Antecedentes

Vive con su familia. Independiente para las actividades básicas de la vida diaria hasta hace unos meses. No deterioro cognitivo. No antecedentes familiares relevantes.

Factores de riesgo cardiovascular: exfumadora desde hace un año. No hipertensión arterial, no diabetes ni dislipemia.

Enfermedades de interés:

- No historia cardiológica previa.
- Extirpación de quiste sebáceo/lipoma en hueco supraesternal.
- Seguida por traumatología por artrosis de cadera izquierda.
- Vista por ORL en marzo de 2024 por sensación de cuerpo extraño faríngeo. Estudios normales.
- Seguimiento en consultas externas de medicina interna por síndrome general con artralgias generalizadas, parestesias, hiporexia y pérdida de peso en los últimos meses. Sospecha de enfermedad reumatológica o autoinmune (VSG 83 mm/h, PCR 12 mg/dl y proteinograma con perfil de inflamación aguda). Anemia crónica de perfil inflamatorio.

Tratamiento: metamizol 575 mg (en caso de dolor), omeprazol 20 mg (1 comprimido al desayuno), fluticasona/azelastina 137/50 mcg/pulsación (2 inhalaciones al desayuno y 2 inhalaciones a la noche), ferrimanitol 80 mg (1 sobre cada 24 h), levosulpirida 25 mg (1 comprimido a la comida y 1comprimido a la cena), amitriptilina 50 mg (1 comprimido al acostarse), celecoxib 200 mg (1 comprimido al desayuno).

Enfermedad actual

Acude a urgencias hospitalarias por disnea progresiva hasta hacerse de reposo desde hace 15 días, junto con ortopnea y episodios de disnea paroxística nocturna. Paralelamente, afirma un aumento de las parestesias que le compromete la deambulación. Niega dolor torácico. Tampoco consta fiebre u otra sintomatología compatible con proceso infeccioso activo.

Empeoramiento clínico franco durante la estancia en urgencias. A la valoración con mal estado general con marcada taquipnea y tiraje respiratorio supraclavicular.

Exploración física

- Constantes: tensión arterial 190/100. Frecuencia cardiaca 111 lpm. Saturación de oxígeno 95%. Frecuencia respiratoria 22. Peso 56,8 kg. Talla 157 cm. Índice de masa corporal 23 kg/m2. (normal).
- Consciente, orientada y colaboradora. Mal estado general. Posición en trípode, disnea con taquipnea y trabajo respiratorio muy intenso. No ictericia ni palidez.
- Cabeza y cuello: sin ingurgitación yugular y con reflujo hepatoyugular negativo. Pulso carotídeo simétrico y sin soplos. Temporales laten normales.
- Auscultación cardiaca: ruidos cardiacos rítmicos con soplo sistólico II/VI en foco mitral (irradiado a ápex).
- Auscultación pulmonar: hipofonesis generalizada con crepitantes hasta campos medios.
- Abdomen: ruidos hidroaéreos conservados. Blando y depresible. Sin hepatomegalia palpable. No dolorosa a la palpación.
- Extremidades inferiores: sin edemas. Buen relleno capilar. Pulsos radiales y pedios presentes y simétricos.

PRUEBAS COMPLEMENTARIAS

- Analítica completa:
  - Bioquímica: glucosa 162 mg/dl. Urea 101 mg/dl. Creatinina 1,79 mg/dl. Sodio 135 mmol/l. Potasio 3,8 mmol/l. Creatina cinasa 84 U/l. Troponina T 124 ng/l. NT-proBNP 42.770 pg/ml. Procalcitonina 0,89 ng/. Proteínas totales 76 g/l. Albumina 36 g/l. Lactato 2,0 mmol/l. Proteína C reactiva 6,4 mg/dl.
  - Hemograma: hemoglobina 9,0 g/dl. VCM 78,1 f. HCM 6 pg. Leucocitos 16,29 x10E3/µl. Neutrófilos 13,65 x10E3/µl. Linfocitos 1,31 x10E3/µl. Granulocitos Inmaduros #: 0,15 x10E3/µl. Plaquetas 583 x10E3/µl. Hematocrito 27,5%.
  - Coagulación: fibrinógeno 579 mg/dl. Tiempo tromboplastina parcial activado (TTPa) 29,60 s (ratio 0,96). D-dímero 2.871 ng/ml. INR 1,25 T. Protrombina (TP) 14,30 s (ratio 1,24).
  - Gasometría arterial: pH 7,47 pO2 52 mmHg pCO2 31 mmHg. Bicarbonato 23,7 mmol/l.
  - Orina: pH 5.0. Densidad 1.022. Proteínas +2. Nitritos N.
- Electrocardiograma de 12 derivaciones (imagen 1): taquicardia sinusal a 108 lpm, PR normal, normoeje, signos de crecimiento auricular, QRS estrecho con altos voltajes en precordiales, onda T negativa de V1-V3 con rectificación y aplanamiento en cara inferolateral, intervalo QT prolongado.
- Radiografía de tórax (imagen 2): índice cardiotorácico normal. Infiltrado alveolar bilateral sugestivo de edema agudo de pulmón (EAP).
- Ecocardiograma transtorácico en urgencias (vídeo 1): VI ligeramente hipertrófico, no dilatado, con función gravemente afecta. Insuficiencia mitral moderada-grave que impresiona de funcional. Sin otras valvulopatías. Sin derrame pericárdico, vena cava inferior fija y dilatada.
- Analítica "perfil inflamatorio e inmunidad":
  - Estudio complemento: C3 2,00 g/l, C4 0,25 g/l.
  - Autoinmunidad: anticuerpos antinucleares en suero (ANA) positivos 1/640, anti-DNA nativo 4,0 UI/ml, ENAS cribado (anti-SSA, SSB, RNP, Sm, Scl-70 y Jo-1) negativo, anticitoplasma de neutrófilo (ANCA); anti-mieloperoxidasa (MPO) 72,6 U/Ml, anti-proteinasa 3 (PR3) <0,2 U/ml, factor reumatoide 147,20 kU/l.
  - Electroforesis: alfa 1 7,48 g/l, alfa 2 12,59 g/l, beta 10,27 g/l, gamma 10,46 g/l, Proteínas totales 66 g/l. Perfil de inflamación aguda.
- Estudio electromiográfico:
  - Electroneurografía: polineuropatía, sensitivo-motora, axonal y desmielinizante, con mayor afectación en extremidad inferior derecha.

- Electromiografía de aguja: signos de denervación aguda en músculo dependiente de nervio peroneo derecho vs raíz L5 derecha, parámetros de denervación crónica en todos los músculos examinados, principalmente los de extremidades inferiores.

- Ecocardiograma transtorácico (vídeo 3): ventrículo izquierdo (VI) no hipertrófico ni dilatado, con FEVI ligeramente reducida (46%). Sin alteraciones de la contractilidad regional. Patrón de flujo transmitral de mala relajación, con presiones de llenado normales. Ventrículo derecho (VD) de tamaño normal y función sistólica normal en limite bajo. Aurícula izquierda ligeramente dilatada. Aurícula derecha normal. Válvula aórtica trivalva con buena apertura y con insuficiencia aórtica leve (central). Válvula mitral con insuficiencia mitral leve-moderada. Insuficiencia tricuspídea trivial, PSAP normal. Válvula pulmonar normofuncionante. Raíz de aorta normal. Vena cava inferior de tamaño normal, con colapso inspiratorio adecuado. No derrame pericárdico.
- TC de coronarias (imagen 4): sin anomalías en el origen de las arterias coronarias. Sin placas significativas en arterias coronarias. Raíz y aorta ascendente de calibre normal. Mínimo derrame pleural bilateral con atelectasias laminares bibasales.
- Resonancia magnética cardiaca (imagen 5): VI moderadamente dilatado, VTD y VTS aumentado. FE de 36%, gasto cardiaco de 4,7 l/min y volumen/latido de 58 ml. Hipocontractilidad global y movimiento anómalo del septo. Masa miocárdica aumentada. Espesor máximo del septo de 11 mm. No se observan áreas de hipertrofia ni de no compactación. *Jet* de insuficiencia mitral. En la secuencia de realce tardío se observa captación intramiocárdica en segmento inferolateral basal y medio, con extensión subepicárdica. T1 nativo y T2: normales, elevados únicamente en las zonas de realce tardío. VEC 12%. VD de tamaño normal, sin alteraciones morfológicas, VTD y VTS normales. FE de 55 %, gasto cardiaco de 4,5 l/min y volumen/latido de 56 ml. Contractilidad normal. Aurículas de tamaño normal. Grandes vasos: aorta ascendente de calibre normal (28 x 28 mm). Arco aórtico izquierdo. Arteria pulmonar de calibre normal (20 x 19 mm). Sin engrosamiento ni derrame pericárdico significativo. Fracción de regurgitación aórtica 7,3%.
- Biopsia renal: biopsia renal con nefritis tubulointersticial aguda.

EVOLUCIÓN CLÍNICA

Mujer de 62 años a seguimiento en consultas externas de medicina interna por cuadro de síndrome general con pérdida de 15 kg de peso en los últimos meses, astenia, artralgias generalizadas, lesiones cutáneas eritematosas y parestesias en miembros inferiores; que acude a urgencias por disnea progresiva de mínimos esfuerzos, disnea paroxística nocturna y ortopnea, junto con incapacidad para la deambulación por exacerbación de las parestesias. En la analítica extraída en urgencias se observaban cifras de NT-proBNP de 42.000 pg/ml con daño miocárdico en meseta (troponinas 150 ng/l), así como un deterioro agudo de la función renal (función renal plena previamente). A nivel electrocardiográfico sin claras alteraciones de la repolarización que sugiriesen causa isquémica. En la radiografía de tórax presentaba un patrón alveolar bilateral compatible con EAP. En la ecocardiografía a pie de cama se evidenciaba una disfunción ventricular grave.

Durante la valoración inicial, la paciente presentaba mal estado general con tiraje respiratorio intenso, por lo que se inició ventilación mecánica no invasiva (VMNI) y dosis puntuales de morfina. Presentaba cifras de tensión arterial en rango de crisis hipertensiva, por lo que se comenzó con perfusión intravenosa de nitroglicerina con pobre respuesta a pesar de dosis máximas (40 ml/h). Tras estabilización clínica, se trasladó a la unidad coronaria, donde se inició perfusión de furosemida y bolos puntuales de urapidilo. Además, se comenzó con transfusiones periódicas de concentrados de hematíes por empeoramiento de su anemia crónica con cifras de hemoglobina <8 g/dl.

Dado que no se sospechaba una etiología isquémica del cuadro actual y ante la probable relación con una enfermedad autoinmunitaria, se solicitó valoración a medicina interna que completó estudios de autoinmunidad. No se evidenció consumo de complemento, pero sí valores elevados de anticuerpos

antinucleares (ANA) con patrón homogéneo y de anticuerpos anticitoplasma de neutrófilos (ANCA), con predominio de anticuerpos antimieloperoxidasa (antiMPO). Además, solicitaron un estudio electromiográfico que confirmó polineuropatía sensitivo-axonal desmielinizante y signos de denervación muscular crónica. Ante la ausencia de eosinofilia periférica y de antecedentes personales de asma, se diagnosticó de una poliangeitis microscópica (microPAM). Desde el punto de vista renal, se observaba proteinuria (no a expensas de albúmina) y algunos cilindros hialinogranulosos, pero sin cilindros hemáticos ni hematíes dismórficos. La biopsia renal descartó afectación glomerular, pero reveló nefritis tubulointersticial aguda.

Desde el punto de vista cardiológico, presentó mejoría de la disnea, pudiendo realizar una bajada progresiva del tratamiento diurético. Tras la mejoría clínica se repitió el ecocardiograma mostrando una mejora de la función ventricular, con una fracción de eyección del ventrículo izquierdo (FEVI) estimada de 46%. En cuanto a la presencia de eventos arrítmicos, presentó rachas aisladas de taquicardia ventricular monomórfica no sostenida. Se completaron los estudios con una TC de arterias coronarias que descartó afectación vasculítica, mientras que la resonancia magnética cardiaca evidenció una FEVI del 36% y signos sugestivos de miocarditis, con edema, elevación de T1 nativo y realce tardío intramiocárdico. Aunque la miocarditis no es una manifestación típica de la poliangeítis microscópica, se consideró la causa más plausible, ya que, tras la administración de pulsos de 6-metilprednisolona, se observó una notable mejoría en los parámetros analíticos (reducción de NT-proBNP y troponina). Previamente, el resultado de la PCR de virus respiratorios había resultado negativo. Además, se reportó una mejoría de las parestesias en "guantes y calcetín" y de la anemia, aunque con persistencia de un mal control de la tensión arterial a pesar del tratamiento con inhibidores de la enzima convertidora de angiotensina (IECA).

Tras 3 bolos intravenosos de metilprednisolona, se desescaló a prednisona por vía oral y se administraron las primeras dosis de inducción de rituximab. Además, se inició terapia neurohormonal con IECA, inhibidores de SGLT2 y betabloqueantes a dosis bajas, con limitación en el uso de antialdosterónicos debido a la hiperpotasemia (K 5 g/dl) y la hipotensión sintomática que imposibilitó mantener el tratamiento con IECA. Al alta, la paciente inició tratamiento domiciliario con prednisona en pauta descendente, iSGLT2 y bisoprolol (2,5 mg) una vez al día. En el hospital de día, se programaron dosis de inducción y de mantenimiento de rituximab.

Durante el seguimiento ambulatorio, la paciente permanece estable desde el punto de vista cardiorrespiratorio, siendo su principal limitación funcional una leve paraparesia residual que afecta a su capacidad para caminar, precisando del uso de muletas. En la consulta de cardiología tras el alta, no se modificó el tratamiento médico y se solicitó un ecocardiograma de control para la siguiente revisión. Desde el punto de vista renal se mantiene estable con creatinina de 1,5 mg/dl y fue posible el inicio de tratamiento con IECA en la última consulta sin precisar otros ajustes en el tratamiento. Por parte de medicina interna, no se realizaron cambios.

DIAGNÓSTICO

- Miocarditis autoinmune por vasculitis de pequeño vaso (p-ANCA).
- Poliangeitis microscópica (microPAM).
- Función sistólica del VI moderadamente reducida (FEVI 36%).
- Fracaso renal agudo por nefritis tubulointersticial aguda.
- Crisis hipertensiva.
- Anemia de trastornos crónicos.

DISCUSIÓN

La miocarditis es una entidad grave con diferentes formas de presentación, desde el cuadro clásico de dolor torácico, clínica de disnea e insuficiencia cardiaca, arritmias malignas y hasta cursar de forma asintomática con una única movilización de marcadores de daño miocárdico en la analítica o cambios electrocardiográficos[1]. Además, gracias a estudios retrospectivos basados en autopsias hoy en día se considera una causa importante de muerte súbita, al ser la causante de hasta el 10% de los casos de muerte súbita de causa cardiovascular en Estados Unidos[2].

Esta amplia variabilidad en la presentación clínica subraya la necesidad de mantener una alta sospecha diagnóstica, la cual es crucial para un diagnóstico y tratamiento temprano. Paralelamente, debe iniciarse una exhaustiva búsqueda etiológica, ya que, aunque en los casos de miocarditis complicada el tratamiento suele ser de soporte, la identificación de la causa subyacente es esencial para implementar un tratamiento dirigido. Generalmente, se considera que la causa más común de miocarditis es de origen infeccioso, siendo los virus los agentes etiológicos más prevalentes. Sin embargo, existen otras causas menos frecuentes, como las de origen inmunomediado, que incluyen tanto trastornos autoinmunitarios como genéticos, así como las causadas por hipersensibilidad o por fármacos antineoplásicos, como los inhibidores de PDL-1[1].

En el caso que presentamos, se trata de una miocarditis asociada a una vasculitis de pequeño vaso mediada por p-ANCA, específicamente una poliangeitis microscópica (microPAM). En los diferentes textos no está recogida la afectación cardiaca por la microPAM, pero si está descrita en la granulomatosis eosinofílica con poliangeitis (GEPA-Síndrome de Churg-Strauss), teniendo una prevalencia significativa. Según los datos recogidos acerca de la GEPA, la afectación cardiaca, que incluye vasculitis coronaria, pericarditis y miocarditis, es menos frecuente que la afectación renal y pulmonar, aunque tiene una prevalencia en la literatura que oscila entre el 11% y el 54%, detectando miocarditis en un 8% a 38% de los casos. Dado que la incidencia anual es de aproximadamente 20 casos por millón de habitantes, la prevalencia global de afectación miocárdica en estas enfermedades es considerablemente más baja que en otras etiologías[3]. No obstante, esta posibilidad debe ser considerada ante un caso de miocarditis, especialmente si la enfermedad cursa con inestabilidad hemodinámica o disfunción ventricular (miocarditis complicada)[1,4]. Al igual que con otras etiologías autoinmunitarias, el tratamiento agudo de la miocarditis se basa en el uso de corticosteroides y diversos inmunosupresores (como azatioprina, globulina antitimocito, tacrolimus[1]). Sin embargo, la identificación precisa de la etiología permite la administración de tratamientos dirigidos, como el rituximab en el caso que nos ocupa. Además, a pesar de la infrecuencia de su presentación, podría ser la manifestación inicial de la enfermedad sistémica, lo que resalta la importancia de un diagnóstico adecuado para intervenir tempranamente en una enfermedad con un significativo impacto personal y elevada morbilidad.

En nuestro caso, de acuerdo con las definiciones propuestas por el último documento de consenso, se trata de una miocarditis aguda complicada. En algunas circunstancias está indicado realizar una biopsia endomiocárdica para identificar la etiología específica y poder iniciar un tratamiento específico. Sin embargo, teniendo en cuenta los resultados de la resonancia magnética cardiaca y la sospecha de una enfermedad autoinmune sistémica, se consideró que la etiología más plausible era la vasculitis.

Algunos estudios de cohortes indican que la afectación miocárdica es más frecuente en pacientes ANCA negativos, y, además, suele aparecer a una edad más temprana. Por lo tanto, no debería asumirse que la ausencia de anticuerpos ANCA descarte la posibilidad de una miocarditis asociada a esta enfermedad, como podría haberse hecho en nuestro caso[3].

Imagen 1. Electrocardiograma 12 derivaciones. Taquicardia sinusal, signos de crecimiento auricular, QRS con altos voltajes con onda T negativa en V1-V3 y rectificación ST/aplanamiento T en cara inferolateral, intervalo QT prolongado.

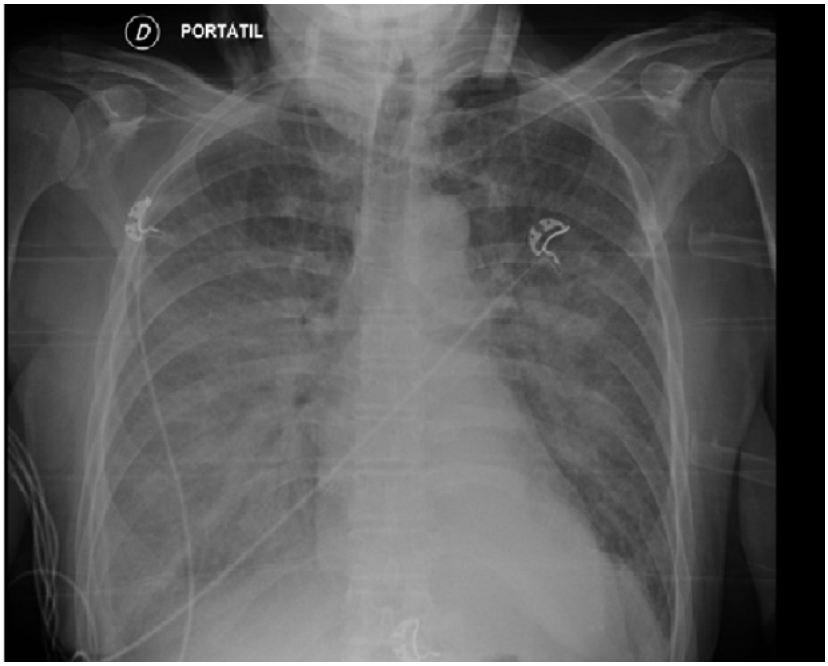

Imagen 2. Radiografía de tórax portátil. Patrón alvaeolar bilateral sugestivo de edema agudo de pulmón.

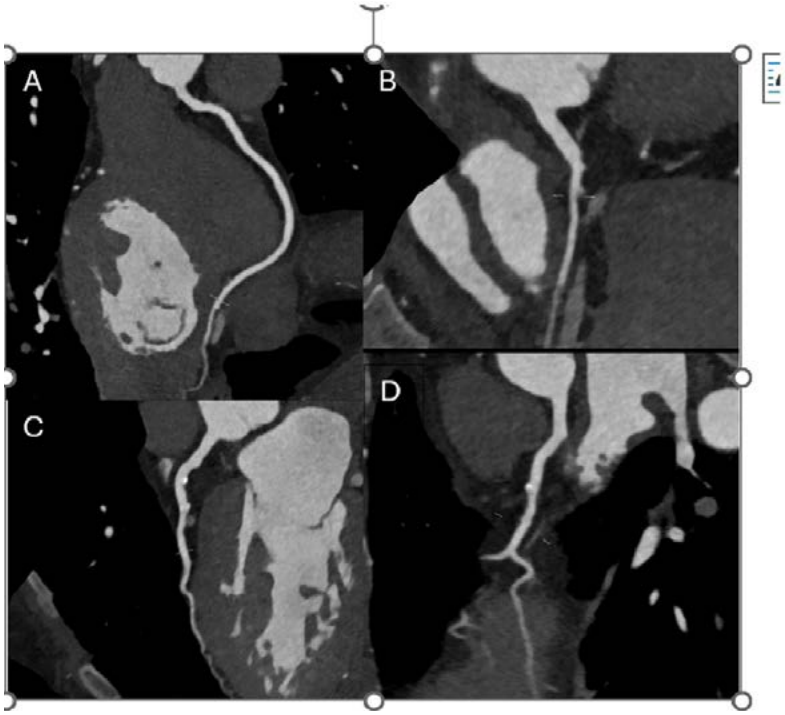

Imagen 3. TC de coronarias. No se aprecian lesiones coronarias significativas.

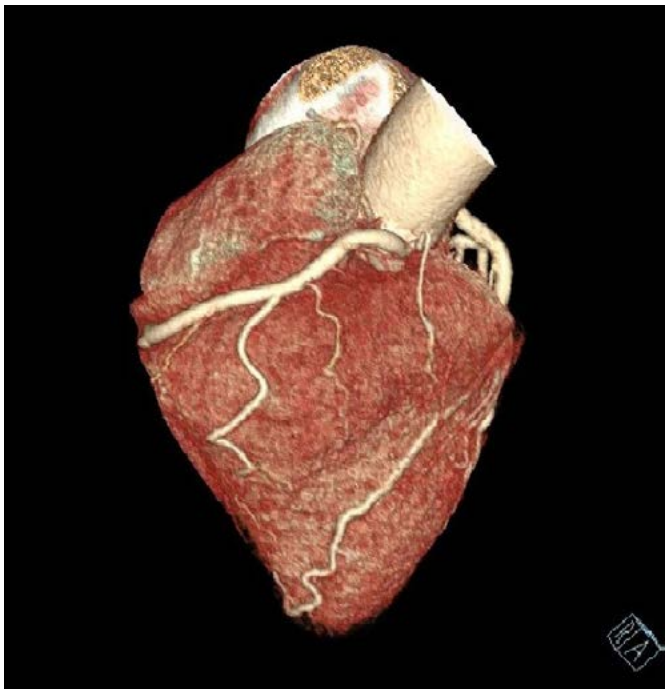

Imagen 4. TC de coronarias. No se aprecian lesiones coronarias significativas.

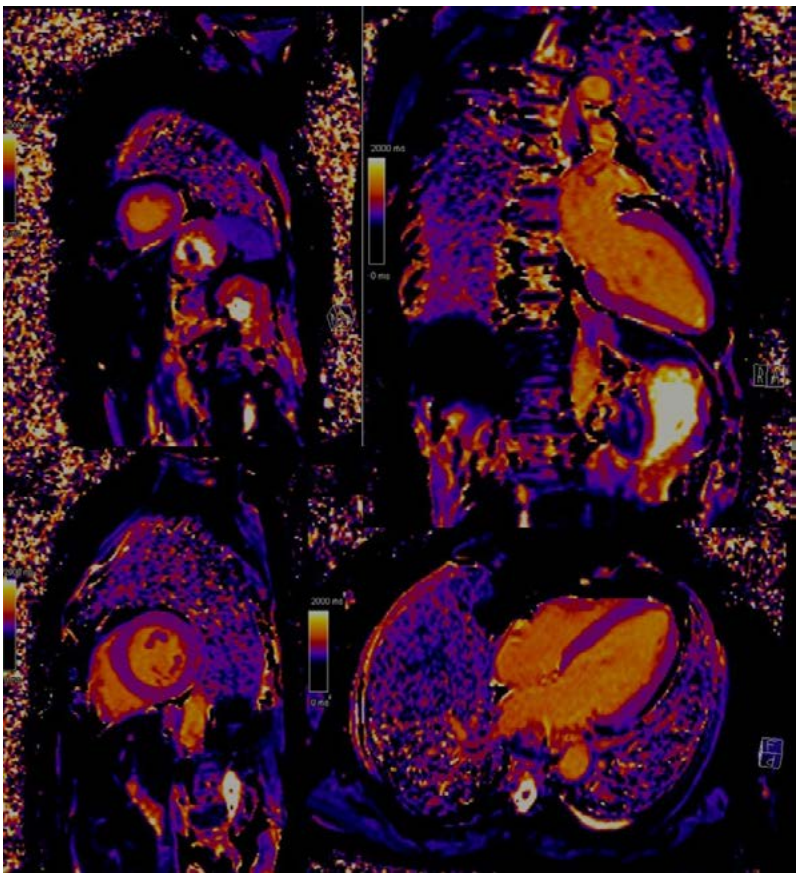

Imagen 5. Mapa T1 de la resonancia. Solo se encuentra ligeramente elevado en segmento inferolateral basal y medio con extensión.

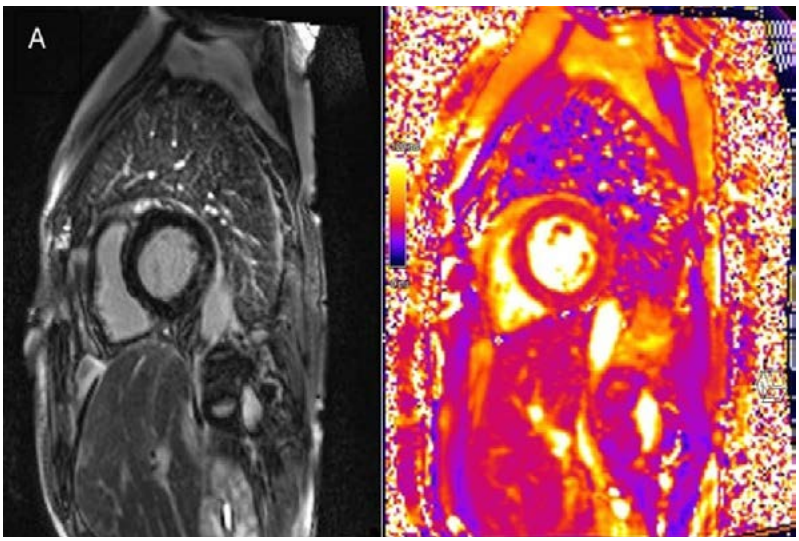

Imagen 6. Realce tardío intramiocárdico sugestivo de miocarditis en segmento inferolateral basal y medio con extensión subepicárdica. B. T2 que muestra ligera elevación en la zona de realce tardío.

Vídeo 1.

Ecocardiografía a pie de cama en urgencias. Disfunción grave de VI "de visu".

Vídeo 2.

Ecocardiografía a pie de cama en urgencias. Disfunción grave del VI.

Vídeo 3.

Ecocardiograma transtorácico. Disfunción moderada del VI (FEVI 46%).

Bibliografía

1. Domínguez F, Uribarri A, Larrañaga-Moreira JM, et al. Diagnóstico y tratamiento de la miocarditis y la miocardiopatía inflamatoria. Documento de consenso SEC-GT de miocarditis. *Rev Esp Cardiol* [Internet]. 2024;77(8):667–79. Disponible en: http://dx.doi.org/10.1016/j.recesp.2024.02.014
2. Yan P, Yang S, Wang T. Management status of myocarditis-related sudden cardiac death. *Rev Cardiovasc Med* [Internet]. 2024;25(12):452. Disponible en: http://dx.doi.org/10.31083/j.rcm2512452
3. Cheng C-Y, Baritussio A, Giordani AS, Iliceto S, Marcolongo R, Caforio ALP. Myocarditis in systemic immune-mediated diseases: Prevalence, characteristics and prognosis. A systematic review. *Autoimmun Rev* [Internet]. 2022;21(4):103037. Disponible en: http://dx.doi.org/10.1016/j.autrev.2022.103037
4. Tschöpe C, Ammirati E, Bozkurt B, et al. Myocarditis and inflammatory cardiomyopathy: current evidence and future directions. *Nat Rev Cardiol* [Internet]. 2021;18(3):169–93. Disponible en: http://dx.doi.org/10.1038/s41569-020-00435-x
5. Fine NM. Rare causes of autoimmune myocarditis: Finding needles in a shifting haystack. *JACC Case Rep* [Internet]. 2023;9(101743):101743. Disponible en: http://dx.doi.org/10.1016/j.jaccas.2023.101743
6. Ferreira VM, Schulz-Menger J, Holmvang G, et al. Cardiovascular magnetic resonance in nonischemic myocardial inflammation: Expert recommendations. *J Am Coll Cardiol* [Internet]. 2018;72(24):3158–76. Disponible en: http://dx.doi.org/10.1016/j.jacc.2018.09.072
7. Ammirati E, Veronese G, Bottiroli M, et al. Update on acute myocarditis. *Trends Cardiovasc Med* [Internet]. 2021;31(6):370–9. Disponible en: http://dx.doi.org/10.1016/j.tcm.2020.05.008
8. Bracamonte-Baran W, Čiháková D. Cardiac autoimmunity: Myocarditis. *Adv Exp Med Biol* [Internet]. 2017;1003:187–221. Disponible en: http://dx.doi.org/10.1007/978-3-319-57613-8_10

DECLARACIÓN

Este caso fue seleccionado para su publicación en *Revista Española de Cardiología* de entre los recibidos en la edición de 2025 de la Liga de los Casos Clínicos de la Sociedad Española de Cardiología:

Alejandro Gullón de la Roza, María Salgado Barquinero, María Fernández García, Beatriz Nieves Ureña, Fernando López Iglesias y María Martín Fernández. Miocarditis por vasculitis de vaso pequeño: una etiología infrecuente. *Rev Esp Cardiol*. 2025. DOI: https://doi.org/10.1016/j.recesp.2025.06.001

Y fue editorializado por Fernando Domínguez: Fernando Domínguez. El diagnóstico etiológico en miocarditis: ¿una asignatura aún pendiente? *Rev Esp Cardiol*. 2025. DOI: https://doi.org/10.1016/j.recesp.2025.06.011

Una espada de doble filo

Manuel Cabeza Paniagua, Carlos Coroas Pascual, Elena Pérez Barquín, Pilar Santiago Setién, Miriam Rodríguez de Rivera, Adrián Rivas Pérez, Miguel Molina San Quirico, José M.ª de la Torre Hernández

INTRODUCCIÓN

El diagnóstico de cáncer no es agradable para ningún paciente, aunque hay casos en los que todo parece ir bien hasta que el camino se tuerce de forma brusca, recordándonos que no solo el tumor es peligroso, sino también los fármacos que se administran…

ANTECEDENTES, ENFERMEDAD ACTUAL Y EXPLORACIÓN FÍSICA

Se presenta un varón de 73 años entre cuyos antecedentes personales destaca haber sido fumador, miocardiopatía hipertensiva con fracción de eyección del ventrículo izquierdo (FEVI) conservada, insuficiencia aórtica (IAo) grave sin tratamiento quirúrgico por elección del paciente y fibrilación auricular (FA) permanente. Su tratamiento habitual consiste en dabigatrán 150 mg, olmesartán-amlodipino 40 mg/5 mg, rosuvastatina 5 mg y ranolazina 375 mg.

Se encontraba en seguimiento por oncología por un carcinoma renal de células claras localizado por el que se realizó una nefrectomía total derecha y la primera dosis de pembrolizumab en adyuvancia. Acude a consulta para recibir la segunda administración de dicho fármaco, momento en el que refiere disnea de reposo de aparición progresiva, ortopnea y disnea paroxística nocturna (DPN), además de presentar dolor torácico de cualidad punzante en hemitórax izquierdo, mialgias de predominio proximal sin alteraciones en fuerza o sensibilidad, diplopía por parálisis del VI par y proptosis sobre todo del ojo izquierdo.

En ese momento se realiza una TC craneal que no aporta hallazgos relevantes, una analítica que muestra elevación marcada de troponina I ultrasensible (TnIUs), CK y enzimas de citólisis y un electrocardiograma (ECG) que no presenta cambios con respecto a trazados previos.

Ante el resultado de los análisis se contacta con cardiología. A nuestra valoración el paciente se encontraba estable hemodinámicamente aunque taquipneico, saturando al 95% sin oxígeno suplementario, con crepitantes leves y tonos cardiacos arrítmicos con soplo diastólico ya conocido, sin presentar edemas en miembros inferiores ni otros datos de congestión sistémica. Sorprendía una marcada intolerancia al decúbito.

PRUEBAS COMPLEMENTARIAS

- Analíticas sanguíneas:
  - Al ingreso: glucosa 148 mg/dl, urea 48 mg/dl, creatinina 1,41 mg/dl, FG 40 ml/min/1,73 m^2, sodio 141 mEq/l, potasio 4,8 mEq/l, ALT 350 U/l, AST 596 U/l, GGT 25 U/l, fosfatasa alcalina 81 U/l, bilirrubina total 0,8 mg/dl, LDH 1382 U/l, proteína C reactiva 5,3 mg/dl, TSH 1,83 mU/l, leucocitos 10.700/ µl, neutrófilos 8.400/µl, plaquetas 348.000/µl.

- Seriación de TnIUs (ingreso, día +2, +6, +12, +18, +24): 22.372 ng/l – 12.424 – 10.566 – 9.183 – 2.593 – 601.

- Radiografía de tórax (imagen 1): cardiomegalia, pinzamiento de seno costofrénico izquierdo.
- Serologías:
  - Virus hepatotropos negativos
  - Autoanticuerpos: negativo para antireceptor acetilcolina, anti-Musk y antineuronales. Positivo para antimúsculo estriado
- Ecocardiograma transtorácico (ETT) al ingreso (vídeos 1 y 2): paraesternal eje largo y 5 cámaras. FEVI conservada con IAo grave excéntrica.
- ECG seriados:
  - 2º día de estancia en planta de cardiología (imagen 2): FA a 112 latidos por minuto, bloqueo de rama derecha de nueva aparición con alteraciones secundarias de la repolarización
  - 5º día de estancia en planta de cardiología (imagen 3): FA a 84 latidos por minuto, bloqueo de la subdivisión anterior con QRS estrecho y pobre progresión en precordiales, no alteraciones de la repolarización.
- PET (imágenes 4 y 5): moderada actividad metabólica difusa en pared de ventrículo izquierdo y en menor medida en ventrículo derecho. Actividad metabólica anómala en ambos pilares diafragmáticos.
- Ecografía abdominal: no se identifican lesiones ocupantes de espacio ni cambios groseros en parénquima.

EVOLUCIÓN CLÍNICA

Se estableció desde un primer momento la sospecha diagnóstica de miocarditis inmunomediada en base a clínica, resultados analíticos y antecedentes de exposición a inmunoterapia, además de un componente de insuficiencia cardiaca por la IAo ya conocida. Se trasladó al paciente a la planta de cardiología bajo monitorización electrocardiográfica y se administró tratamiento con furosemida intravenosa, además de pulsos de metilprednisolona de 500 mg/24 h durante 3 días. A pesar de no presentar datos congestivos a la exploración ni en ecoscopia a pie de cama el paciente continuaba con intolerancia respiratoria al decúbito y desaturación, además de una dinámica respiratoria ineficaz con movimiento abdominal paradójico, por lo que se retiró el tratamiento diurético y se inició soporte respiratorio con BiPAP durante el decúbito, con buena tolerancia. En este momento la incapacidad diafragmática era lo que estaba condicionando al paciente.

Para orientar el diagnóstico se optó por realizar un PET-TC ya que el paciente era dependiente de BiPAP para el decúbito, lo que impide la realización de resonancia magnética. En dicha prueba se evidencia captación difusa del miocardio, además de intensa captación diafragmática, lo que permite confirmar la sospecha diagnóstica de miocarditis inmunomediada, además de miositis de predominio diafragmático, aunque también ocular (recordemos diplopia y exoftalmos por inflamación de musculatura extraocular). Se decidió en este caso no realizar biopsia endomiocárdica por el alto grado de sospecha teniendo en cuenta el cuadro clínico y la exposición reciente, además de que ya se había iniciado tratamiento con corticoides a dosis altas.

Durante su estancia en la planta de cardiología el paciente se encontró estable en todo momento, con la evolución marcada por la insuficiencia respiratoria. No obstante, en ECG seriados desarrolló un bloqueo de rama derecha que desapareció a las 72 horas, coincidiendo con la escalada de tratamiento a inmunoglobulinas intravenosas y prednisona a dosis de mg/kg por falta de respuesta a los pulsos de metilprednisolona. Las determinaciones seriadas de TnIUs también mostraron un descenso paulatino después de una dinámica en meseta. Tras una semana de monitorización en planta sin hallar ningún evento arrítmico y con la situación clínica del paciente estable pero limitada por la intolerancia respiratoria al decúbito a pesar del tratamiento con inmunoglobulinas, se decidió que el paciente pasara al cargo de oncología.

La insuficiencia respiratoria aumentó, requiriendo soporte con BiPAP las 24 horas y con progresivamente peor tolerancia a la misma, sin respuesta a 5 sesiones de plasmaféresis. Posteriormente desarrolló datos de fallo de múltiples órganos, por lo que se decidió limitación del esfuerzo terapéutico.

DIAGNÓSTICO

- Miocarditis inmunomediada por pembrolizumab.
- Fenómenos autoinmunes por pembrolizumab.
  - Miositis
  - Hepatitis
- Carcinoma renal de células claras, en tratamiento con inmunoterapia adyuvante.
- FA permanente.
- IAo grave, FEVI conservada.

DISCUSIÓN

La baja incidencia de miocarditis por pembrolizumab y el diagnóstico diferencial que plantea con la insuficiencia cardiaca por la ortopnea del paciente hace que sea un caso interesante.

El pembrolizumab (PEM) es un anticuerpo monoclonal humanizado cuya diana es la molécula PD-1, presente en linfocitos T, que al ser activada por las células tumorales inducen inmunotolerancia ante las mismas[1]. El mecanismo de acción de este fármaco consiste en inactivar esa tolerancia del sistema inmune hacia el tumor, favoreciendo la respuesta contra dicha enfermedad. Actualmente la inmunoterapia es una parte importante del tratamiento de múltiples tumores y cada año más pacientes reciben este tipo de terapia.

Debido al propio mecanismo de acción del fármaco se producen fenómenos autoinmunes hasta en un 60% de los pacientes, siendo graves en menos del 10%[1]. Las complicaciones cardiovasculares derivadas del uso de PEM son raras, pero graves[2], siendo mortales en el 50% de los casos. Miocarditis, fibrosis miocárdica e insuficiencia cardiaca son las distintas manifestaciones que pueden darse en el paciente que desarrolla estas complicaciones, y suele acompañarse de miositis y cuadros miasteniformes, apareciendo astenia y debilidad muscular antes que la afectación cardiaca.

La clínica que presentan los pacientes con miocarditis por PEM se caracteriza por aparecer de forma precoz; normalmente antes de los 3 meses[3]. Entre los síntomas que aparecen destaca la disnea (lo que obliga a tener en cuenta la insuficiencia cardiaca en el diagnóstico diferencial, más aún en nuestro paciente dado el antecedente de IAo), astenia o dolor torácico, aunque puede aparecer taponamiento pericárdico o incluso ser asintomática[2]. Casi todos los pacientes con miocarditis presentan niveles altos de TnIUs (94%), que se correlacionan con un peor desenlace, y alteraciones en el ECG (89%)[4], siendo las más comunes la elevación del ST, las ondas T negativas o los bloqueos de rama. Los trazados que confieren un peor pronóstico son la aparición de nuevas Q patológicas, bloqueos de rama, QT prolongado, bloqueos avanzados de la conducción auriculoventricular o taquicardias ventriculares[5]. Por otro lado, la determinación de NT-proBNP se encuentra elevada en el 66% de los pacientes, sin que esto confiera un peor pronóstico[2]. En cuanto al ETT, el 50-79% de los pacientes presentan disfunción sistólica[2,3], que no impacta en el pronóstico de los pacientes; no así la reducción del *strain* longitudinal global, que sí se relaciona con un aumento de mortalidad[3].

Se debe sospechar miocarditis en todo paciente con exposición previa al fármaco, clínica compatible, ECG anómalo y elevación de TnIUs. Como cualquier miocarditis, la prueba definitiva para diagnosticarla es la biopsia endomiocárdica, indicada en aquellos pacientes que presentan arritmias ventriculares,

trastornos de la conducción, insuficiencia cardiaca aguda o *shock* cardiogénico (aunque la sospecha de miocarditis por agentes inhibidores del *checkpoint* inmunitario podrían justificarla en alguna ocasión)[6]. Es característico encontrar infiltrado de linfocitos, macrófagos y fibrosis miocárdica[2]. En el resto de las ocasiones se llega al diagnóstico mediante una resonancia magnética cardiaca. Si la resonancia no es concluyente, el PET-TC es sensible y específica para identificar actividad inflamatoria en el miocardio, además de tener valor a la hora de monitorizar el daño miocárdico evolutivo y valorar la retirada de tratamiento inmunosupresor[7].

Se recomiendan megadosis de 1000 mg de metilprednisolona 3 días como primera línea de tratamiento[6]. Como segunda línea se pueden utilizar inmunoglobulinas, alemtuzumab o plasmaféresis[8]. La miocarditis por PEM es una entidad grave e interesa identificar aquellos pacientes con más riesgo de padecerla, para lo que se ha creado una puntuación que tiene en cuenta los valores de PCR, troponina T ultrasensible, NT-proBNP y calcio *score* coronario[9]. Haber sufrido una miocarditis por pembrolizumab contraindica continuar con la inmunoterapia.

Imagen 1. Radiografía posteroanterior de tórax: cardiomegalia, pinzamiento de seno costofrénico izquierdo. No se aprecian condensaciones ni masas.

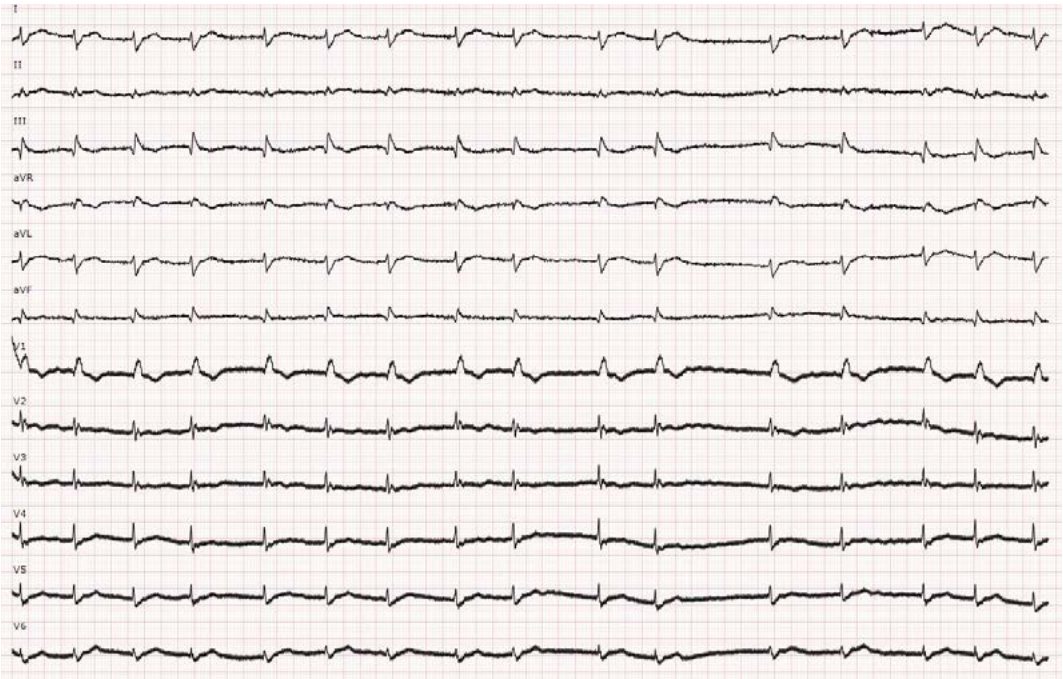

Imagen 2. ECG día +2 de hospitalización: FA a 112 lpm, bloqueo de rama derecha de nueva aparición con alteraciones secundarias de la repolarización.



Imagen 3. ECG 5º día de estancia en planta de cardiología: FA a 84 lpm, bloqueo de la subdivisión anterior con QRS estrecho y pobre progresión en precordiales, no alteraciones de la repolarización.

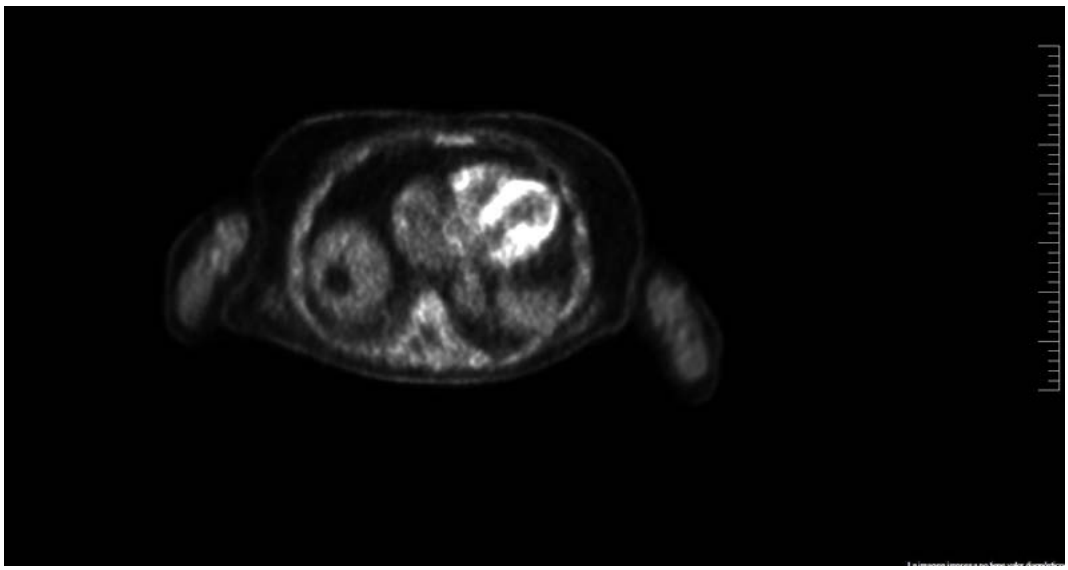

Imagen 4. PET-TC a nivel torácico: moderada actividad metabólica difusa en pared de ventrículo izquierdo y en menor medida en ventrículo derecho.

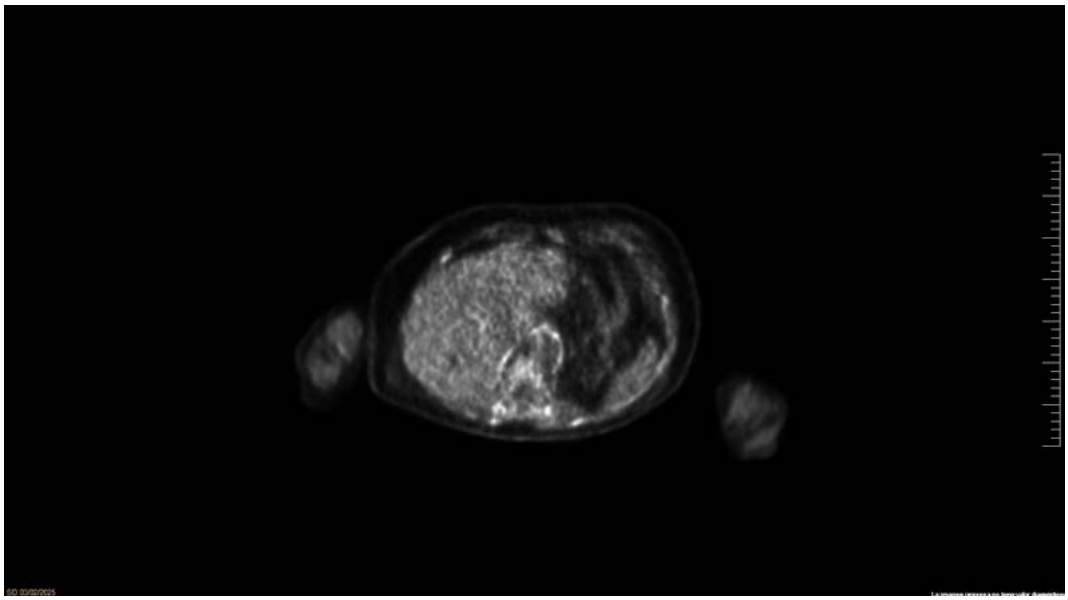

Imagen 5. PET-TC a nivel infradiafragmático: actividad metabólica anómala en pilares diafragmáticos sospechosos de miositis a dicho nivel.

Vídeo 1.

ETT al ingreso: paraesternal eje largo. IAo grave, FEVI conservada sin alteraciones segmentarias de la contractilidad.

Vídeo 2.

ETT al ingreso: 5 cámaras enfocado en tracto de salida de VI. IAo grave, no alteraciones segmentarias de la contractilidad, FEVI conservada.

Bibliografía

1. Kwok G, Yau TCC, Chiu JW, Tse E, Kwong YL. Pembrolizumab (Keytruda). Vol. 12, Human Vaccines and Immunotherapeutics. Taylor and Francis Inc.; 2016. p. 2777-89.
2. Ball S, Ghosh RK, Wongsaengsak S, Bandyopadhyay D, Ghosh GC, Aronow WS, et al. Cardiovascular Toxicities of Immune Checkpoint Inhibitors: JACC Review Topic of the Week. *J Am Coll Cardiol*. 2019 Oct 1;74(13):1714-1727. doi: 10.1016/j.jacc.2019.07.079.
3. David Trujillo Flores, Francisco Lázaro Balderas Gómez, Raúl Omar Hernández Valerio. Miocarditis por inhibidores del punto de control inmunitario: el futuro es hoy. 2024; Disponible en: https://doi.org/10.24245/mim.v40iAgosto.8939. *Med Int Méx* 2024; 40 (7): 413-429
4. Mahmood SS, Fradley MG, Cohen J V., et al. Myocarditis in Patients Treated With Immune Checkpoint Inhibitors. *J Am Coll Cardiol*. 24 de abril de 2018;71(16):1755-64.
5. Nishiyama K, Morikawa K, Shinozaki Y, et al. Case report: Electrocardiographic changes in pembrolizumab-induced fatal myocarditis. *Front Immunol*. 2023;14.
6. Domínguez F, Uribarri A, Larrañaga-Moreira JM, et al. Diagnosis and treatment of myocarditis and inflammatory cardiomyopathy. Consensus document of the SEC-Working Group on Myocarditis. *Rev Esp Cardiol*. 2024;77(8):667-679.
7. Peretto G, Busnardo E, Ferro P, et al. Clinical Applications of FDG-PET Scan in Arrhythmic Myocarditis. *JACC Cardiovasc Imaging*. 2022 Oct;15(10):1771-1780
8. Nielsen DL, Juhl CB, Nielsen OH, Chen IM, Herrmann J. Immune Checkpoint Inhibitor–Induced Cardiotoxicity. *JAMA Oncol*. 2024 Oct 1;10(10):1390-1399
9. Chen Z, Lan R, Ran T, et al. A multimodality score strategy for assessing the risk of immune checkpoint inhibitors related cardiotoxicity. *Sci Rep*. 2024 Oct 22;14(1):24821.

Tratamiento de complicación en paciente trasplantado: la ergoespirometría como aliada

Adriana Resúa Collazo, Consuelo Fernández-Avilés de Irache,
Gloria María Heredia Campos, Laura Calvo Gutiérrez,
Javier Herrera Flores, Jorge Perea Armijo

INTRODUCCIÓN

Varón de 51 años trasplantado cardiaco que presenta una complicación tras una biopsia cardiaca. Durante el seguimiento, el paciente ha desarrollado sintomatología asociada a dicha complicación y la ergoespirometría nos ha permitido evaluar el impacto de su resolución.

ANTECEDENTES, ENFERMEDAD ACTUAL Y EXPLORACIÓN FÍSICA

Antecedentes

- No refiere antecedentes familiares de interés.
- Varón de 51 años.
- No alergias medicamentosas conocidas.
- No factores de riesgo cardiovascular.
- No hábitos tóxicos.
- Trasplante cardiaco el 11 de junio de 2018 por miocardiopatía dilatada con disfunción severa atribuida a vasoespasmo coronario, ausencia de lesiones coronarias.
- Insuficiencia tricuspídea (IT) moderada dos meses después del trasplante, probablemente en relación con realización de biopsia endomiocárdica.
- Fibrilación auricular paroxística (CHA DS -VA 1).

Tratamiento habitual: esomeprazol 20 mg/24 h, furosemida 80 mg/24 h, rosuvastatina 5 mg/24 h, amiodarona 200 mg/24 h, tacrolimus 5 mg/24 h, everolimus 1,25 mg/24 h, deflazacort 3 mg/24 h.

Enfermedad actual

Varón de 51 años que refiere clínica de disnea a moderados esfuerzos y leves edemas en miembros inferiores desde hace varias semanas. No ortopnea ni disnea paroxística nocturna. No fiebre, sintomatología infecciosa, síncopes ni palpitaciones.

Exploración física

- Buen estado general. Eupneico en reposo. Saturación de oxígeno 98% basal. Tensión arterial (TA) 125/70 mmHg. Frecuencia cardiaca (FC) 96 lpm.
- Cabeza y cuello: ingurgitación yugular.
- Auscultación cardiorrespiratoria: tonos rítmicos, soplo holosistólico en foco tricuspídeo.

- Murmullo vesicular conservado sin ruidos sobreañadidos.
- Miembros inferiores: leves edemas bimaleolares.

PRUEBAS COMPLEMENTARIAS

- Electrocardiograma (imagen 1): ritmo sinusal a 60 lpm, PR normal, eje normal, QRS estrecho con lenta progresión de R en precordiales.
- Analítica basal:
  - Hemograma: leucocitos 6.99 x10^3/µl, neutrófilos 3.98 x10^3/µl, hemoglobina 13 g/dl y plaquetas 224 x10^3/µl.
  - Coagulación: tiempo de protombina 11 s (120%), INR 0,92.
  - Bioquímica: glucosa 82 mg/dl, albumina 3,9 g/dl, proteínas totales 6 g/dl, urea 55 mg/dl, creatinina 1,50 mg/dl, filtrado glomerular 54 ml/min, colesterol total 120 mg/dl, HDL 51 mg/dl, LDL 37 mg/dl, triglicéridos 158 mg/dl, bilirrubina total 0,50 mg/dl, gamma glutamiltransferasa 77 U/l, aspartato transaminasa 24 U/l, alanina transaminasa 25 U/l, sodio 146 mEq/l, potasio 4,2 mEq/l, calcio 9 mg/dl, magnesio 1,75 mg/dl, hemoglobina glicosilada 5%, índice de saturación de transferrina 37,6%, CA 125 4,5 U/ml, tirotropina 1,09 µUI/ml, proBNP 859 pg/ml.
- Ergoespirometría previa al procedimiento de terapia percutánea borde a borde (imagen 2): realizada en tapiz rodante mediante el protocolo incremental en rampa Standard. El paciente no está en tratamiento con betabloqueantes. La prueba es detenida por agotamiento y es clínica y eléctricamente negativa a la carga alcanzada. No presenta arritmias durante la prueba. La TA basal es de 118/74 mmHg. La TA final es de 118/76 mmHg. Se alcanza un tiempo de ejercicio de 04:28 min, alcanzando una velocidad máxima de 5,6 km/h y un 12% de inclinación. La FC basal es de 69 lpm, la máxima alcanzada es de 97 lpm (que corresponde al 55% de su predicho), y la FC en el primer minuto de la recuperación es de 79 lpm (índice de recuperación de FC de 18 lpm). Incompetencia cronotrópica con un índice cronotrópico de 0,26 (normal >0,8). La prueba se considera máxima, presentando un RER pico de 1,04 y a los 2 min de la recuperación de 1,10. El VO_2 pico alcanzado es de 23,5 ml/kg/min (61% del predicho, lo que implica una capacidad funcional levemente reducida). METS directos de 5,67. La cinética durante la recuperación es anormal, presentando una deuda de O_2 del 57%. El pulso de O_2 es de 16,7 ml/min/kg (111% del predicho), con cinética normal. El VO_2 en VT_1 es de 11,6 ml/min/kg, que corresponde a un 30% de su predicho y a un 50% del pico. La pendiente VE/VCO_2 es de 28, que corresponde a una clase ventilatoria I. La $PETCO_2$ basal es 38,5 y final 40,3. Ausencia de datos de ineficiencia ventilatoria sin oscilaciones respiratorias. La reserva respiratoria es del 61% (normal>20%). Patrón normal de la espirometría. Eficiencia muscular (EM) pico de ejercicio es de 29% (normal >30%). El OUES es de 2,03 que equivale al 79% de su predicho. *Recovery delay* 20 s. SCORE +3. MYERS SCORE 5. Conclusión: ergoespirometría máxima con capacidad funcional levemente reducida de causa cardiaca (VO_2 pico 61% predicho y VO_2 VT_1 30%). Clase ventilatoria I. Datos de ineficiencia muscular e incompetencia cronotrópica.
- Ecocardiograma transtorácico y transesofágico previo al procedimiento de terapia percutánea borde a borde (vídeo 1): ventrículo izquierdo (VI) no hipertrófico, de tamaño y función sistólica global y segmentaria normal (SIV 11mm, Dd 48 mm, Simpson monoplano: VTD 144 ml, VTS 62 ml, FEVI 57%). Aurícula izquierda dilatada (49 ml/m^2). Llenado ventricular izquierdo bifásico con presiones de llenado normales (E/A 2.2, E' lat 14 cm/s, E'sep 7 cm/s, E/e' 10 cm/s). Raíz aórtica normal. Ventrículo derecho (VD) en el límite superior de la normalidad con función conservada (anillo tricúspideo 39 mm, diámetro basal 43 mm, diámetro medio 38 mm, diámetro longitudinal 60 mm, TAPSE 18 mm, S' 9 cm/s. Medidas 3D: VTD 152 ml, VTS 64 ml, FEVD 58%). IT grave, VC 12 mm, ORE 0,50 cm^2 que permite estimar presión sistólica de la arteria pulmonar (PSAP) en 17 mmHg + presión venosa central (PVC). *Strain* pared libre del VD: -20% y *strain* global del VI –18%.
- Ecocardiograma transesofágico: se observa válvula tricúspide con prolapso del velo posterior por rotura de cuerda tendinosa en la proximidad de la comisura posteroseptal, velo anterior integro. Se

observa un *jet* de regurgitación tricúspide cuyo origen se encuentra en la comisura posteroseptal y se dirige hacia la pared anterior. Conclusión: injerto cardiaco normofuncionante con IT grave por prolapso del velo posterior en la porción proximal a la comisura posteroseptal.

- Ecocardiograma intraprocedimiento: se observa IT grave por prolapso de velo posterior por rotura de cuerda tendinosa en la proximidad de la comisura posteroseptal. Se realiza colocación de implante de un único dispositivo de aproximación borde a borde en válvula tricúspide guiado por ecocardiograma transesofágico entre las valvas septal y posterior pasando de una IT grave (grado III) a leve (grado I). Excelente resultado final con gradiente medio de 1 mmHg.
- Ergoespirometría a los 12 meses del procedimiento (imagen 3): realizada en tapiz rodante mediante el protocolo incremental en rampa protocolo Standard (mismo protocolo que el basal). El paciente no está en tratamiento con betabloqueantes. La prueba es detenida por agotamiento y es clínica y eléctricamente negativa para isquemia. No presenta arritmias durante la prueba. La TA basal es de 134/78 mmHg. La TA final es de 140/90 mmHg. Se alcanza un tiempo de ejercicio de 7:10 min, alcanzando una velocidad máxima de 6,2 km/h y un 14,2% de inclinación. La FC basal es de 78 lpm, la máxima alcanzada es de 116 lpm (que corresponde al 67% de su predicho), y la FC en el primer minuto de la recuperación es de 107 lpm (índice de recuperación de FC de 9 lpm, anormal). Índice cronotrópico 0,4 (anormal). La prueba se considera máxima, presentando un RER pico de 1,05 y a los 2 minutos de recuperación de 1,1. El VO_2 pico alcanzado es de 29 ml/kg/min que equivale al 76% de su predicho, lo que corresponde a una capacidad funcional levemente reducida. Los METS directos alcanzados son 7. Presenta una cinética de recuperación es anormal, con una deuda O_2 del 88%. El pulso de O^2 es de 17,3 ml/lat (114% del predicho) con curva ascendente. El VO_2 en VT1 es de 17 ml/min/kg, que corresponde a un 45% de su predicho y a un 59% del pico. VO_2 en VT2 es 26,4 ml/min/kg. La pendiente VE/VCO2 es de 28,08 que corresponde a una clase ventilatoria I. La $PETCO_2$ basal es 32,3 y final 36. El $EqCO_2$ en VT1 es de 29 y el EqO_2 en carga máxima es 31. Ausencia de datos de ineficiencia ventilatoria sin oscilaciones respiratorias. La reserva respiratoria es del 50% (normal). Patrón normal de la espirometría. EM 29,4% (anormal). OUES de 2,54 (98% del predicho). SCORE+ 1. MYERS SCORE 8. *Recovery delay* 20 s. Conclusión: ergoespirometría máxima con capacidad funcional levemente reducida con mejoría del consumo respecto a prueba inicial (VO_2 pico 76% predicho y VO_2 VT_1 45%). Clase ventilatoria I, sin datos de ineficiencia ventilatoria. Datos de ineficiencia muscular e incompetencia cronotrópica.
- Último ecocardiograma transtorácico en el seguimiento (febrero 2025) (vídeo 2): VI no hipertrófico, de tamaño y función sistólica global y segmentaria normal (Dd 56 mm, DS 38 mm FEVI por Teicholz 59 %; VTD 114 ml, VTS 55 ml, FE por Simpson biplano 55%). Aurícula izquierda dilatada (45 ml/m^2). Llenado ventricular izquierdo bifásico con presiones de llenado normales (E/A 2.1, E' lat 13 cm/s, E' med 6 cm/s, E/e' promedio 10.5). Raíz aórtica normal. Insuficiencia mitral muy leve.
- VD no dilatado con función conservada (diámetro basal: 39 mm, diámetro medio: 37mm, TAPSE 18 mm, s' 9 cm/s). Válvula tricúspide con dispositivo aproximación borde a borde normoposicionado con regurgitación residual muy leve que permite estimar PSAP 18 mm Hg + PVC y ausencia gradiente obstructivo significativo (gradiente máximo 4 mmHg y medio 1,5 mmHg). Vena cava inferior de normal tamaño (19 mm) y colapsabilidad. No derrame pericárdico. Conclusión: injerto cardiaco normofuncionante. VD no dilatado y función conservada. Dispositivo de aproximación borde a borde normoposicionado con insuficiencia residual leve y sin estenosis significativa.

EVOLUCIÓN CLÍNICA

El paciente presentaba una IT moderada tras la realización de una biopsia endomiocárdica a los dos meses del trasplante cardiaco. Durante el seguimiento, la IT fue progresando el grado de severidad, permaneciendo el paciente clínicamente estable con furosemida 40 mg medio comprimido cada 24 horas, el cual fue iniciado 3 años después de la biopsia. En el año siguiente es necesario aumentar a un comprimido por aparición de leves edemas en miembros inferiores.

En 2023 (5 años más tarde), el paciente refiere empeoramiento de la clase funcional (NYHA II-III) y leves edemas con fóvea, por lo que se aumenta la dosis de diuréticos orales y se decide completar el estudio de la IT con la realización de una ergoespirometría y un ecocardiograma transesofágico para valorar opciones terapéuticas.

Tras la realización del ecocardiograma transesofágico, se presentó el caso en el Heart Team y, dado que se trataba de un paciente trasplantado con necesidad de nueva intervención quirúrgica únicamente por la IT, se decidió tratamiento percutáneo de la valvulopatía dado que era un caso factible para reparación con técnica de borde a borde.

De este modo, en 2023, se realiza el procedimiento percutáneo de reparación tricúspide con terapia borde a borde con implante de un dispositivo entre las valvas septal y posterior con un excelente resultado ecocardiográfico inmediato y sin complicaciones. Durante el ingreso, el paciente se encontraba asintomático, sin complicaciones vasculares y con presencia de dispositivo normoposicionado, IT residual leve y ausencia de gradiente transtricuspídeo en ecocardiograma transtorácico de control, por lo que pudo ser dado de alta sin modificación del tratamiento.

Durante el seguimiento, se puede reducir dosis de diurético por clara mejoría clínica y se realiza una ergoespirometría de control en la que se observa una mejoría objetiva de la capacidad funcional con mejoría del OUES, VO_2 pico y en VT_1. Actualmente, dos años después del procedimiento, el paciente se encuentra en clase funcional NYHA I, sin clínica de insuficiencia cardiaca, sin edemas de miembros inferiores y manteniendo buen resultado ecocardiográfico con IT leve.

DIAGNÓSTICO

La IT grave por rotura de cuerdas con afectación del velo posterior en la porción proximal a la comisura posteroseptal, en probable relación con biopsia endomiocárdica en paciente trasplantado cardiaco.

Terapia de reparación percutánea borde a borde de válvula tricúspide con un único dispositivo entre las valvas septal y posterior con insuficiencia residual leve.

DISCUSIÓN

La biopsia endomiocárdica (BEM) es un procedimiento invasivo cuya práctica puede ser útil para establecer el diagnóstico o como vigilancia de rechazo en los primeros meses tras el trasplante, aunque en la actualidad se intente disminuir el número de biopsias realizadas en este sentido[1]. Algún estudio sugiere que la caracterización del tejido miocárdico basada en la resonancia cardiaca ha demostrado una elevada precisión diagnóstica y podría reducir la necesidad de BEM, disminuyendo los riesgos asociados[2].

La tasa de complicaciones de las BEM varía entre registros entre un 1 y un 3%[3,4], las complicaciones pueden ir desde una punción arterial o hematoma del sitio de la punción hasta neumotórax, arritmias o bloqueos auriculoventriculares, lesión tricuspídea, taponamiento o incluso muerte. Los pacientes sometidos a BEM repetidas como los pacientes trasplantados tiene mayor riesgo de sufrir algunas de estas complicaciones. La IT asociada a biopsia en estos pacientes no es un problema infrecuente, reportado hasta en el 25% de los casos[5].

La IT en los pacientes con trasplante cardiaco es una valvulopatía muy frecuente, con tasas de prevalencia que oscilan entre el 19 y el 84%[6] y se asocia a un aumento de la mortalidad[7] y mayor disfunción renal[8]. Una mejoría de la regurgitación puede ser un factor predictivo positivo de la supervivencia a

largo plazo tras el trasplante cardiaco y, por lo tanto, la mejora de la regurgitación de la válvula tricúspide debería ser un objetivo terapéutico con valor pronóstico para la supervivencia a largo plazo[8].

La corrección quirúrgica ha sido el pilar del tratamiento de la IT grave, cuando existe una indicación de intervención sobre la misma. Sin embargo, los pacientes postrasplantados conllevan intrínsecamente un mayor riesgo quirúrgico debido a la esternotomía previa y al estado de inmunosupresión.

El tratamiento percutáneo borde a borde ha demostrado la viabilidad en la reducción del grado de la IT con mejoría clínica según la clase funcional NYHA, cuestionario Kansas City y/o test 6 minutos marcha[9], aunque nada en pruebas objetivas como el consumo de oxígeno en la ergoespirometría.

La complejidad de la anatomía de la válvula tricúspide sumado a la geometría difícil de la válvula en los receptores de trasplante cardiaco ha planteado dificultades técnicas para el desarrollo de la reparación percutánea en este grupo de pacientes. Sin embargo, puede considerarse una opción alternativa a la cirugía convencional en receptores de trasplante cardíaco ortotópico que presenten una anatomía adecuada. Se han publicado series de casos en este grupo de pacientes utilizando el dispositivo TriClip y Pascal con mejoría de la clase funcional en el seguimiento[10,11].

Aunque el tratamiento percutáneo de la IT muestra resultados iniciales prometedores en este grupo de pacientes, actualmente estos resultados se basan en pequeños estudios y series de casos. Es necesario seguir investigando la eficacia y la seguridad en estos pacientes para mejorar los resultados de los receptores de trasplante cardiaco e IT. En este caso queremos mostrar que, bajo nuestra experiencia, el tratamiento percutáneo puede ser una buena alternativa con mejoría objetiva de la clase funcional. En este caso clínico se ha mostrado un paciente con una ergoespirometría basal limitada de origen cardiaco que mejora tras el tratamiento percutáneo.

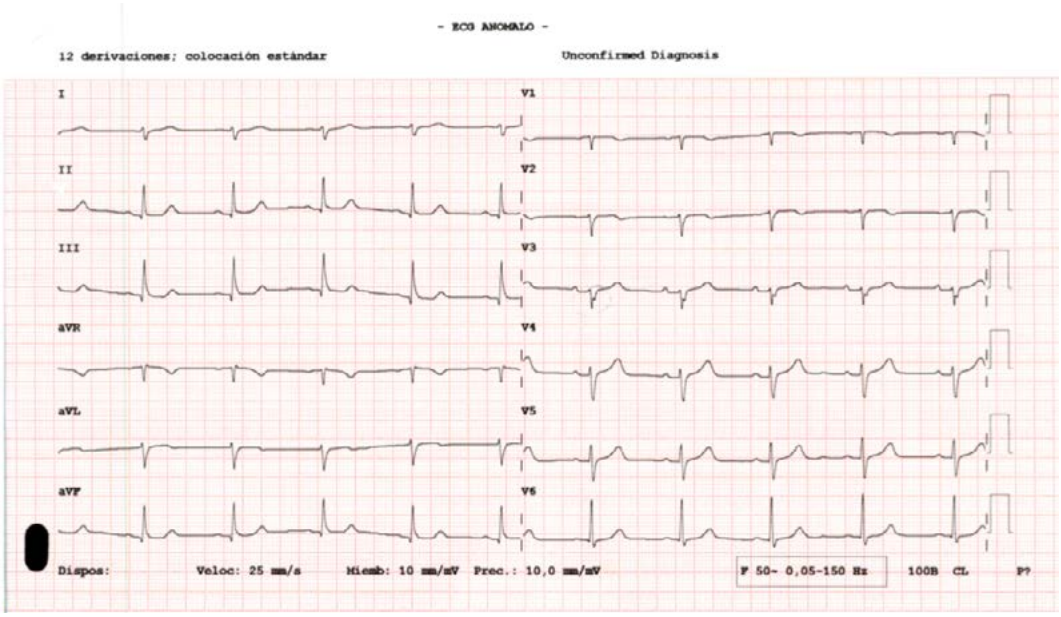

Imagen 1. Electrocardiograma de 12 derivaciones. Se observa ritmo sinusal a 60 lpm, PR normal, eje normal, QRS estrecho con lenta progresión de onda R en precordiales.

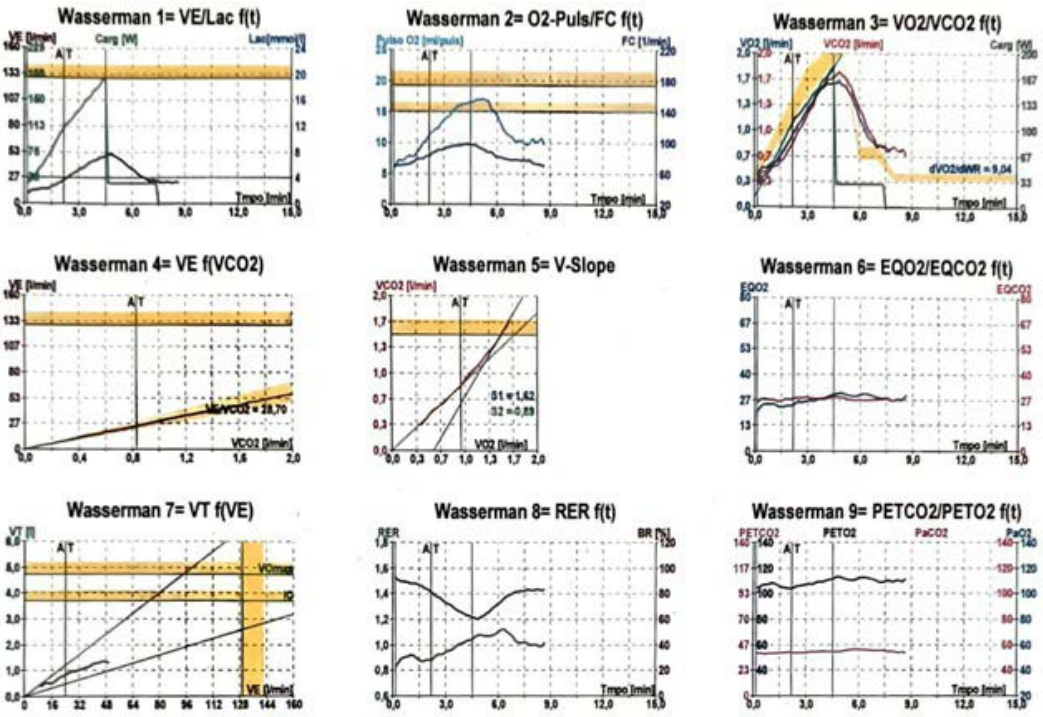

Imagen 2. Gráficas de Wasserman, ergoespirometría basal.

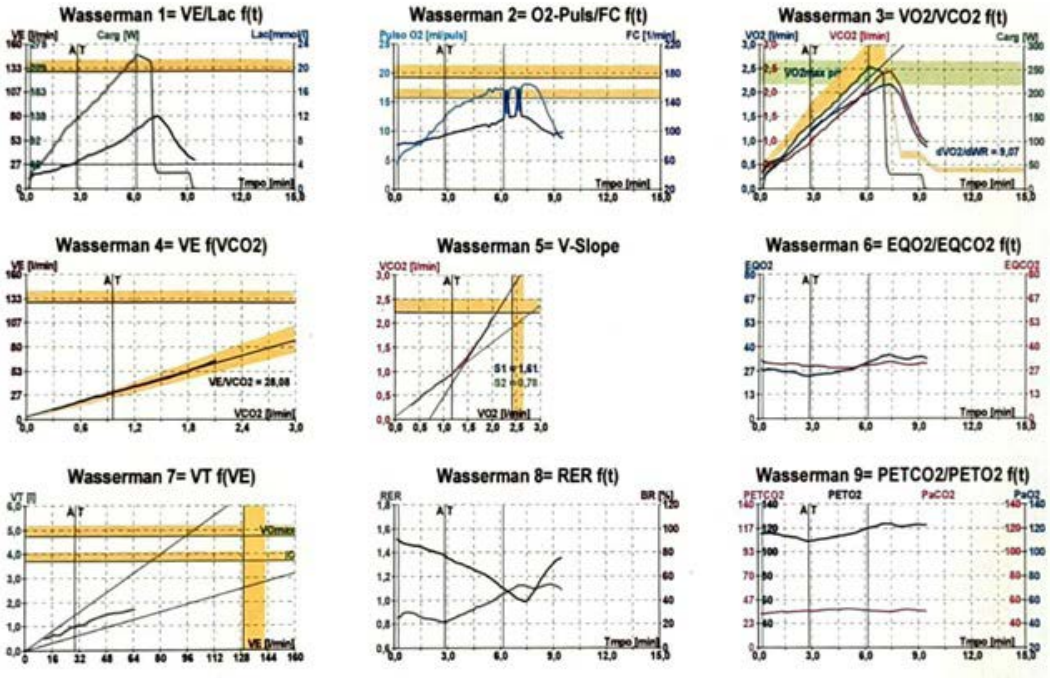

Imagen 3. Gráficas de Wasserman, ergoespirometría al año del procedimiento.

Vídeo 1.

Ecocardiograma transtorácico donde se observa buena función ventricular (VI a la izquierda y VD a la derecha) e IT grave.

Vídeo 2.

Ecocardiograma transtorácico donde se observa el dispositivo de aproximación borde a borde normoposicionado con insuficiencia residual leve.

Bibliografía

1. Cusi V, Vaida F, Wettersten N, et al. Incidence of Acute Rejection Compared With Endomyocardial Biopsy Complications for Heart Transplant Patients in the Contemporary Era. *Transplantation*. 2024 Jan; 108 (5): 1220–7.
2. Anthony C, Imran M, Pouliopoulos J, et al. Cardiovascular Magnetic Resonance for Rejection Surveillance After Cardiac Transplantation. *Circulation* [Internet]. 2022 Spring; 145 (25): 1811–24.
3. Toshiaki Isogai, Yasunaga H, Matsui H, et al. Hospital Volume and Cardiac Complications of Endomyocardial Biopsy: A Retrospective Cohort Study of 9508 Adult Patients Using a Nationwide Inpatient Database in Japan. *Clinical cardiology*. 2015 Jan 12; 38 (3): 164–70.
4. Jaén EGI, Francisco J, Blanco MJ, et al. Rentabilidad diagnóstica y seguridad de la biopsia endomiocárdica en corazón nativo en un centro español de referencia. *REC: Interventional Cardiology*. 2019; 1 (2): 99–107.
5. Raymond Ching-Chiew Wong, Abrahams Z, Hanna M, et al. Tricuspid Regurgitation After Cardiac Transplantation: An Old Problem Revisited. *The Journal of Heart and Lung Transplantation*. 2008 Mar 1; 27 (3): 247–52.
6. Emyal Alyaydin, Gotschy A, Danaë Parianos, et al. Tricuspid regurgitation after heart transplantation: where innovation and intervention are in hibernation. *Heart Fail Rev. 2025 May;30(3):619-625.*
7. Belani K, Brinker V, Fuller M, et al. Tricuspid Regurgitation after Orthotopic Heart Transplantation: Trajectories and Association With Mortality. *Clin Transplant*. 2025 Jan;39(1):e70062
8. Krey R, Sommer W, Meyer A, et al. Influence of Tricuspid Regurgitation After Heart Transplantation: A Single-center Experience. *Transplantation direct*. 2023; 9 (3): e1452.
9. Montalto C, Sticchi A, Crimi G, et al. Functional and Echocardiographic Improvement After Transcatheter Repair for Tricuspid Regurgitation: A Systematic Review and Pooled Analysis. *JACC Cardiovasc Interv*. 2020 Dec 14;13(23):2719-2729.
10. Kerbel T, Uyanik-Ünal K, Mach M, et al. Transcatheter tricuspid valve edge-to-edge repair after a heart transplant: a single-centre experience with a novel therapy. *Eur J Cardiothorac Surg*. 2023 Jun 1;63(6):ezad199.
11. Aurich M, Volz MJ, Derliz Mereles, , et al. Initial Experience With the PASCAL Ace Implant System for Treatment of Severe Tricuspid Regurgitation. *Circulation Cardiovascular Interventions*. 2021 Aug 26; 14(9).

Cuando el corazón se transforma en un campo de batalla: endocarditis protésica fulminante y sus múltiples embolismos

Claudia Azcondo San Segundo, Antonio Meseguer Hernández, María Isabel Baños Maturano, Francisco Buendía Santiago, Bettina de Berardinis, Leticia Risco Eres, Jaime Merino Romero, Eloy Yordano Mite Salazar

INTRODUCCIÓN

La endocarditis infecciosa sobre válvula protésica es una entidad clínica de alta complejidad, con elevada morbimortalidad. En este caso, la infección por *Staphylococcus aureus* sensible a meticilina (SASM) sobre una prótesis biológica de válvula aórtica se acompañó de complicaciones graves, incluyendo absceso perivalvular y embolismos sépticos en diferentes localizaciones (esplénico, cerebral, vertebral y pulmonar).

ANTECEDENTES, ENFERMEDAD ACTUAL Y EXPLORACIÓN FÍSICA

Antecedentes

Varón de 50 años, sin reacciones adversas a fármacos.

Factores de riesgo cardiovascular: diabetes mellitus tipo 2 en tratamiento con antidiabéticos orales. Hábito enólico importante desde la adolescencia (6 litros de vino al día). Fumador activo de 4 puros diarios.

Cardiopatía previa: miocardiopatía dilatada no isquémica con disfunción sistólica grave del ventrículo izquierdo, diagnosticada en 2018 tras ingreso prolongado por *shock* cardiogénico secundario a doble lesión de válvula aórtica bicúspide (estenosis grave e insuficiencia moderada). En 2019 tras estudio preoperatorio con arterias coronarias epicárdicas sin lesiones, se implantó prótesis biológica Inspiris nº 21.

Otros antecedentes médicos: asma en tratamiento broncodilatador.

Enfermedad actual

Acude a urgencias por mal estado general de al menos 2 semanas de evolución, febrícula y debilidad muscular generalizada que le limita incluso para la deambulación. No refiere tos ni disnea ni dolor torácico. No refiere molestias al orinar, aunque sí incontinencia de esfínteres por imposibilidad de deambular hasta el aseo. No refiere dolor abdominal, diarrea ni estreñimiento. No refiere cefalea.

Exploración física

Constantes vitales: tensión arterial 120/60 mmHg. Frecuencia cardiaca 120 lpm. Temperatura 37,5 ºC. Saturación de oxígeno 98% FiO_2 21%.

El paciente impresiona de gravedad. Deshidratación de mucosas. Mala higiene bucal. Consciente y orientado. Eupneico en reposo. Presenta asterixis en las maniobras exploratorias. Auscultación cardiaca rítmica, taquicardia, sin soplos. Auscultación pulmonar con murmullo vesicular conservado, sin claros crepitantes ni sibilantes. A la exploración abdominal, presenta dolor a la palpación profunda del hemiabdomen izquierdo e hipogastrio, no se palpa claro globo vesical. La palpación del hipocondrio derecho sugiere hepatomegalia. Se aprecian petequias en ambas extremidades inferiores.

Exploración neurológica: está consciente y orientado en espacio, tiempo y persona. Nomina y repite. Obedece órdenes simples. No presenta disartria ni dismetría dedo-nariz o talón-rodilla. Las pupilas son isocóricas y normorreactivas. Los movimientos oculares extrínsecos están conservados (III, IV, VI pc). Sensibilidad facial simétrica (Vpc). Sin asimetría facial (VIIpc). Eleva los hombros contra resistencia (IXpc). Úvula centrada, sin dificultades para la deglución (Xpc). Lengua centrada (XII). Fuerza y sensibilidad en extremidades superiores e inferiores conservada. La marcha no fue explorada.

PRUEBAS COMPLEMENTARIAS

- Analítica de urgencias:
  - A destacar en la bioquímica: glucemia 245 g/dl, urea 86 mg/dl, creatinina 2,34 mg/dl, sodio 124 mEq/l, potasio 4,3 mEq/l, troponina T 252 pg/ml, proteína C reactiva 26 mg/dl.
  - A destacar en el hemograma: hemoglobina 12 g/dl, hematocrito 33%, volumen corpuscular medio 90 fl, leucocitos 8.450 /µl, plaquetas 36.000 /µl.
  - Los valores de coagulación se encontraban dentro del rango de la normalidad.
  - Analítica de orina: pH 5, glucosa +, cuerpos cetónicos +, proteínas +++, nitritos -, leucocitos ++, sangre +, flora bacteriana abundante.
  - Tóxicos en orina: alcohol <10 mg/dl, resto de tóxicos negativo.
- Electrocardiograma en urgencias: ritmo sinusal a 152 lpm, PR 123 ms, QRS 50 ms, eje 60º, adecuada progresión de la onda R sin alteraciones agudas de la repolarización.
- Radiografía de tórax en urgencias: índice cardiotorácico dentro de la normalidad. Sin aumento de densidades en el parénquima pulmonar. Imagen hiperlúcida a nivel de cuerpo vertebral C7.
- Ecografía de abdomen en urgencias: sin hallazgos patológicos.

EVOLUCIÓN CLÍNICA

Se solicitaron hemocultivos, serologías y analítica completa. Ese mismo día avisa microbiología por crecimiento en los hemocultivos en 6 horas de SASM. Se inició tratamiento con cloxacilina en perfusión extendida y daptomicina. Posteriormente se añadió fosfomicina en perfusión extendida.

Se realizó una ecocardiografía transtorácica donde no se evidenciaron signos de endocarditis.

A los 4 días desde el ingreso, el paciente es trasladado a la unidad de cuidados intensivos (UCI) por cuadro de *shock* séptico con hipotensión y anuria, con empeoramiento marcado de la función renal hasta 4,68 mg/dl de creatinina (fallo renal AKIN III). La duración de su estancia en dicho servicio fue de 6 días en los cuales se realizaron una serie de pruebas complementarias con los siguientes hallazgos:

- Ecocardiografía transesofágica: prótesis aórtica biológica con velo en posición de coronaria izquierda más engrosado, con imágenes de masas adheridas móviles, la más grande de 12 x 8 mm que son sugestivas de vegetaciones (imágenes 1 y 2), además cierto engrosamiento periaórtico que puede corresponderse con formación de probable absceso.

- PET-TC: signos sugestivos de proceso inflamatorio/infeccioso activo a nivel miocárdico: prótesis aórtica (imagen 3), pulmonar: consolidaciones en lóbulo superior izquierdo (imagen 4), ósea: captación a nivel C6-C7 (imagen 5). A nivel cerebral se aprecia área hipometabólica parietal posterior bilateral coincidente con área hipodensa en la TC, sin poder discernir si se trata de atrofia u otra etiología.
- Ecografía abdominal: se evidencian al menos tres infartos esplénicos, a valorar en el contexto clínico que sean secundarios a émbolos sépticos.
- TC cerebral con contraste: hipodensidad subcortical parietal izquierda con edema asociado, sugestiva de absceso como primera opción diagnóstica.
- Resonancia magnética cerebral: múltiples abscesos cerebrales parieto-occipitales bilaterales (predominio izquierdo) (imagen 6) y uno en lóbulo frontal izquierdo. Sin signos de ventriculitis. Múltiples microhemorragias corticales y cerebelosas (imagen 7), hallazgo descrito en pacientes con endocarditis infecciosa.

Se realizó interconsulta a neurocirugía para valoración de intervención quirúrgica de dichas lesiones cerebrales, pero ninguna de ellas era subsidiaria de evacuación quirúrgica.

Hemocultivos: persistentemente positivos para SASM en los controles sucesivos. Urocultivo: *Candida albicans*, posible contaminante.

Tras estabilización del paciente en la UCI, sube a planta de medicina infecciosa con mejoría tensional y de la función renal, aunque con persistencia de elevación de reactantes de fase aguda y plaquetopenia marcada. Ante dicha situación clínica de endocarditis sobre válvula aórtica protésica con absceso perivalvular por SASM y bacteriemia persistente, además de múltiples embolismos sépticos, pero con mejoría hemodinámica, se decide comentar en sesión médico-quirúrgica para intervención y recambio valvular aórtico, que finalmente se realiza.

Intervención quirúrgica: se observa gran vegetación adherida a velo izquierdo de la prótesis. Se reseca prótesis biológica, encontrando absceso en zona entre coronaria izquierda y derecha. Se implanta válvula aórtica biológica Inspiris nº 21.

La evolución inicial tras el recambio valvular fue favorable pero posteriormente requirió estancia de 5 días en UCI por insuficiencia respiratoria asociada a derrame pleural derecho, probablemente secundaria a broncoaspiración. Presentó un pico febril de hasta 38 ºC. Por dicho motivo se añadió al tratamiento antibiótico previo, meropenem.

En el ecocardiograma reglado de control, se apreció imagen anecoica y pulsátil coincidente con la región del absceso evidenciado intraoperatoriamente, que sugiere la presencia de un pseudoaneurisma a este nivel. Para caracterizar mejor dicha lesión, se realizó TC de aorta donde se describe una imagen de 4 mm indeterminada, que pudiera deberse a cambios posquirúrgicos sin poder descartar totalmente un pseudoaneurisma a este nivel.

Durante su primera semana en planta tras la intervención y la estancia en UCI, el paciente presenta empeoramiento clínico con aparición de afasia y cuadro febril, lo que obliga a realizar una TC cerebral en el que se observa un aumento de tamaño de los abscesos cerebrales, así como un incremento del edema cerebral. Ante estos hallazgos se decide escalar el tratamiento antibiótico a meropenem y linezolid, además de iniciar dexametasona intravenosa para el manejo del edema cerebral.

Tras completar una semana con meropenem y linezolid, se decide desescalar nuevamente a cefazolina y linezolid, con buena respuesta clínica y analítica. La afasia del paciente mejora notablemente, sin embargo, debido al desarrollo de trombocitopenia inducida por linezolid, se sustituye este por levofloxacino, con dosis ajustadas de acuerdo con el antibiograma.

Al cabo de 6 semanas de tratamiento combinado (cefazolina/meropenem más linezolid/levofloxacino), se observa una disminución del tamaño de los abscesos cerebrales en los estudios de imagen. Por este motivo se decide dejar en monoterapia con levofloxacino para completar al menos 8 semanas de tratamiento antibiótico, con reevaluación mediante pruebas de imagen al término de este periodo.

Finalmente, el paciente muestra una evolución clínica muy favorable. Inicia rehabilitación, logrando recuperar la deambulación y tras completar la pauta antibiótica, se decide alta a su domicilio.

DIAGNÓSTICO

Principal

Endocarditis infecciosa por *Staphylococcus aureus* meticilin sensible sobre prótesis valvular aórtica biológica.

Secundarios

- Bacteriemia persistente por *Staphylococcus aureus* sensible a meticilina.
- Complicaciones embólicas sépticas:
  - Esplénicas: múltiples infartos.
  - Óseas y paravertebrales: afectación a nivel de C6-C7.
  - Pulmonares: consolidaciones en lóbulo superior izquierdo.
  - Cerebrales: múltiples abscesos en regiones parieto-occipitales y bilaterales, así como lóbulo frontal izquierdo. Microhemorragias cerebrales.
- Episodio de síndrome de distrés respiratorio agudo resuelto.
- *Shock* séptico secundario.

Otros diagnósticos

- Valvulopatía aórtica bicúspide con sustitución de válvula aórtica en 2019. Disfunción grave del ventrículo izquierdo resuelta (valvulopatía y consumo de alcohol).
- Diabetes mellitus tipo 2.
- Hábitos tóxicos: fumador y bebedor.

DISCUSIÓN

Las guías ESC 2023 enfatizan la importancia de un diagnóstico temprano y preciso, integrando herramientas avanzadas de imagen. En este paciente, la ecocardiografía transesofágica (ETE) fue clave para la detección de vegetaciones que no se visualizaron en la ecocardiografía transtorácica. Una vez se obtuvieron dichas imágenes, el paciente ya cumplía los dos criterios mayores de Duke para diagnosticar una endocarditis definitiva[1]. Además, el uso de PET-TC fue crucial para confirmar la actividad inflamatoria en la prótesis valvular y demostrar la presencia de embolismos sépticos, lo que concuerda con las recomendaciones actuales sobre el uso de imagen molecular en casos de endocarditis protésica[2]. Asimismo, la resonancia magnética cerebral permitió identificar de manera precisa las lesiones embólicas cerebrales, lo cual es recomendado en pacientes con sospecha de complicaciones neurológicas.

En cuanto al tratamiento, la terapia antimicrobiana se inició con cloxacilina y daptomicina, una combinación que se ha mostrado efectiva en infecciones graves por *S. aureus* sensible a meticilina. Sin embargo, dado el difícil control de la infección, se optó por añadir fosfomicina, un antibiótico que, según la evidencia

reciente, potencia la acción de la daptomicina al alterar la síntesis de la pared bacteriana y reducir la carga de biopelículas, característica frecuente en infecciones sobre material protésico[3].

Por otro lado, ante la detección de abscesos cerebrales acompañados de edema cerebral, se instauró tratamiento con dexametasona intravenosa con el objetivo de reducir el edema cerebral y por ende la presión intracraneal facilitando así una mejor evolución neurológica[4].

El manejo quirúrgico también fue un pilar fundamental en este caso. De acuerdo con los criterios de la ESC 2023, la cirugía de recambio valvular estaba indicada debido a la persistencia de la infección a pesar del tratamiento antibiótico adecuado, la presencia de absceso perivalvular y la ocurrencia de múltiples embolismos sépticos[5]. En este contexto, la cirugía precoz mejoró el pronóstico al eliminar el foco infeccioso y restaurar la funcionalidad valvular.

Cuando la ecocardiografía reglada de control reveló una imagen anecoica y pulsátil en la región del absceso, se recurrió a la TC para una mejor caracterización de un posible pseudoaneurisma. La TC se utiliza como herramienta complementaria cuando la ecocardiografía no ofrece una definición suficiente de la lesión, permitiendo evaluar con mayor precisión la morfología y extensión del compromiso vascular. No obstante, en caso de persistir la incertidumbre diagnóstica, se destaca la importancia de un seguimiento posoperatorio riguroso, orientado a la detección temprana de complicaciones tardías, lo que resulta crucial para intervenir oportunamente y evitar desenlaces adversos[6].

Este caso ilustra la importancia de un enfoque multidisciplinario en la endocarditis infecciosa complicada, integrando estrategias diagnósticas avanzadas, terapia antimicrobiana optimizada[7] y toma de decisiones quirúrgicas basadas en las guías ESC 2023. La aplicación de estas recomendaciones permitió un manejo integral y adecuado de un paciente con una presentación particularmente desafiante.

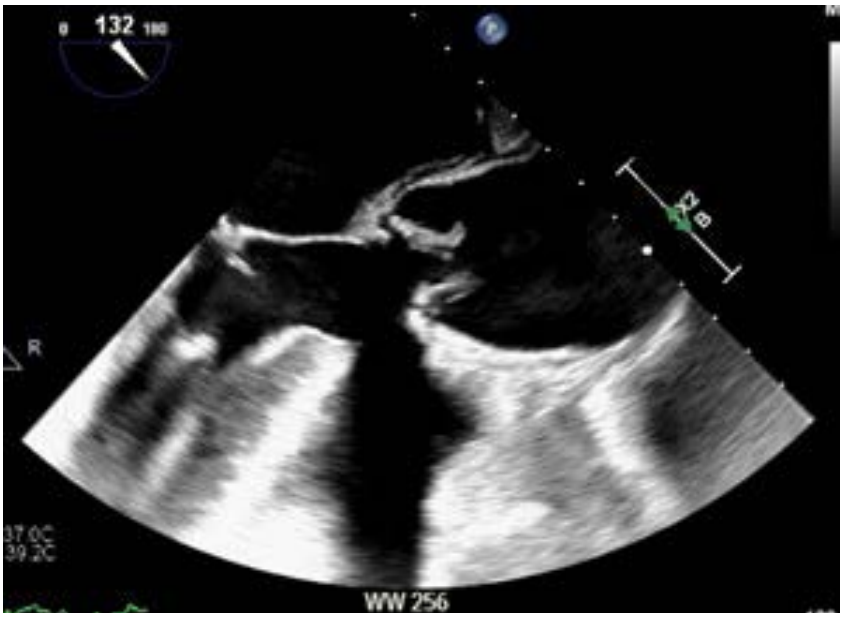

Imagen 1. ETE: prótesis aórtica biológica con imágenes de masas adheridas móviles, sugestivas de vegetaciones.

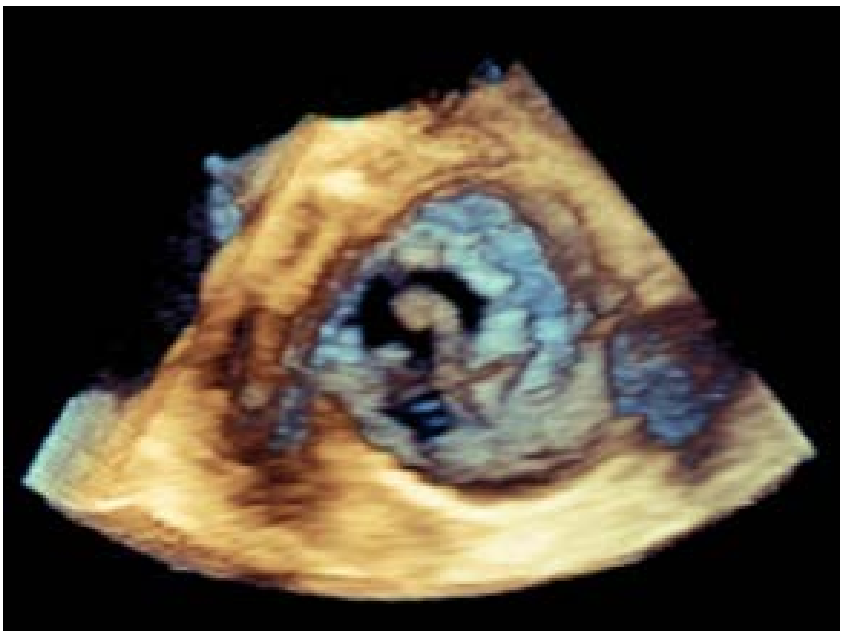

Imagen 2. ETE: prótesis aórtica biológica con imágenes de masas adheridas móviles, sugestivas de vegetaciones.

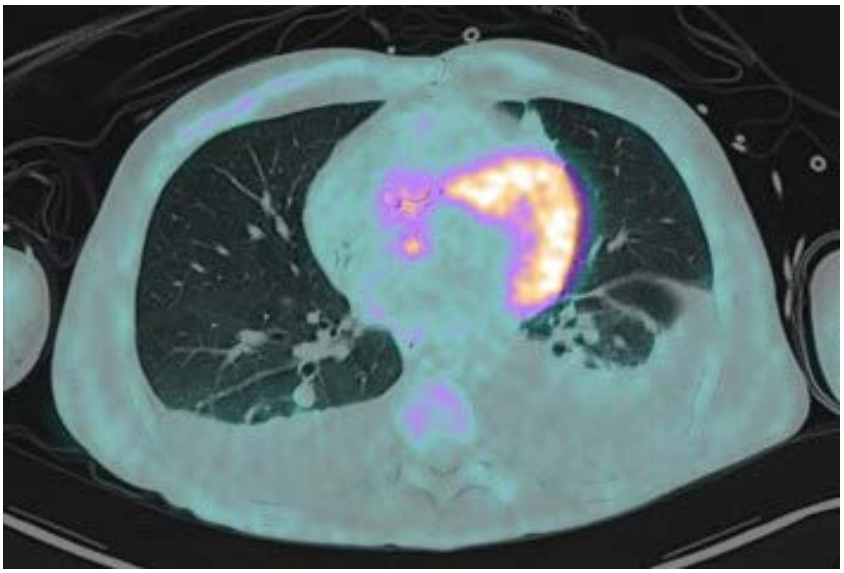

Imagen 3. PET-TC de cuerpo entero con fluorodesoxiglucosa F18: a nivel del tórax, hipermetabolismo heterogéneo en prótesis aórtica (círculo) que, a pesar de la preparación inadecuada, persiste en imagen sin corrección de atenuación, lo que sugiere proceso séptico dada la sospecha clínica y el resto de los hallazgos.

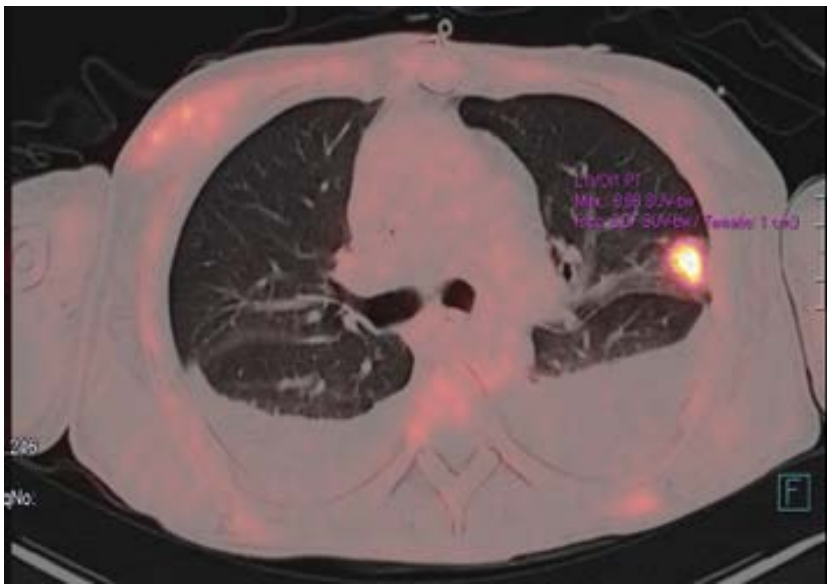

Imagen 4. PET-TC de cuerpo entero con fluorodesoxiglucosa F18: a nivel del tórax, en parénquima pulmonar se observa consolidación en lóbulo superior izquierdo hipermetabólicos.

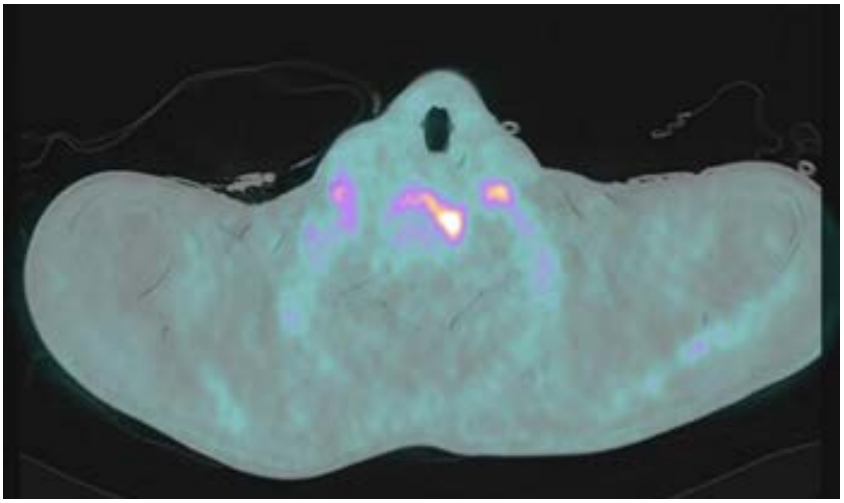

Imagen 5. PET-TC de cuerpo entero con fluorodesoxiglucosa F18: a nivel del esqueleto, hipermetabolismo aparentemente localizado en C6 y C7.

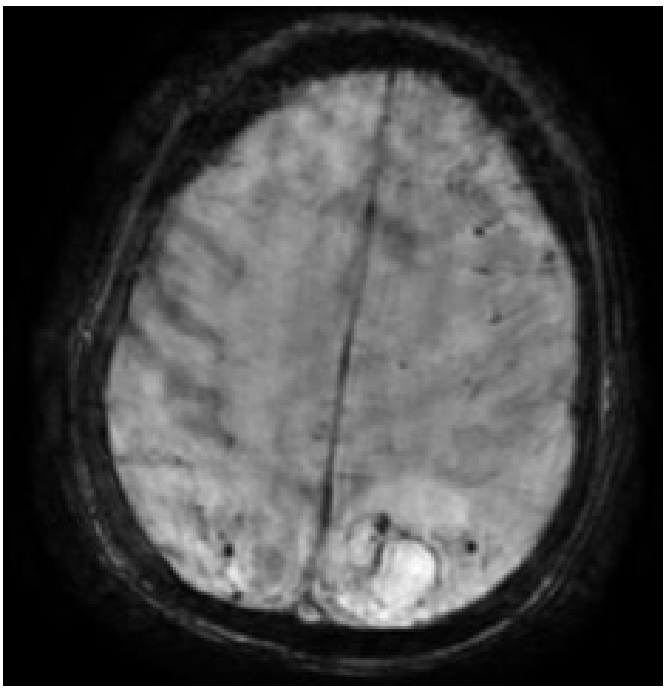

Imágenes 6. Resonancia magnética cerebral: múltiples lesiones córtico-subcorticales bilaterales en surcos parieto-occipitales (predominio izquierdo) y una en lóbulo frontal izquierdo que muestran hiperintensidad de señal en secuencias TR largo. La de mayor tamaño, parietal posterior izquierda (27 mm), muestra morfología bilobulada y asociada moderado edema vasogénico subcortical, con leve efecto de masa. Las lesiones descritas son compatibles con abscesos cerebrales.

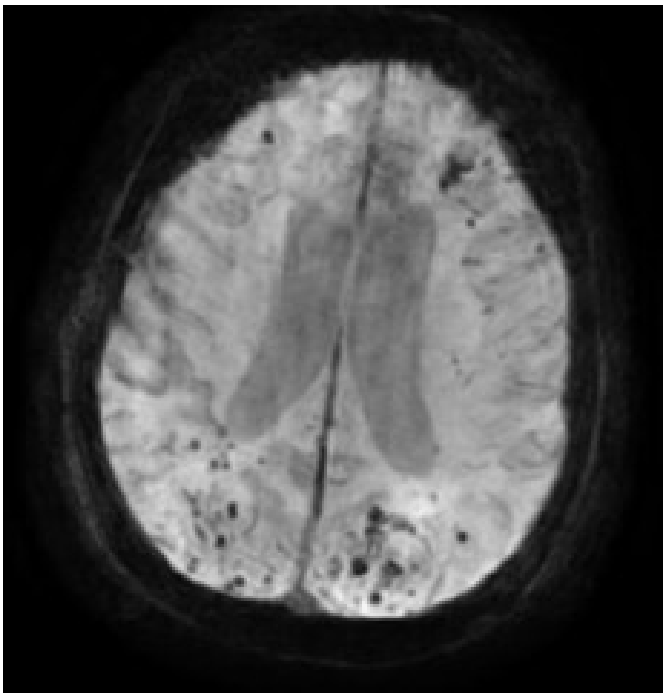

Imágenes 7. Resonancia magnética cerebral: múltiples focos de caída de señal en secuencias SWAN compatibles con microsangrados de localización cortical bilateral. Hallazgo descrito en hasta el 50% de los pacientes con afectación cerebral de la endocarditis infecciosa.

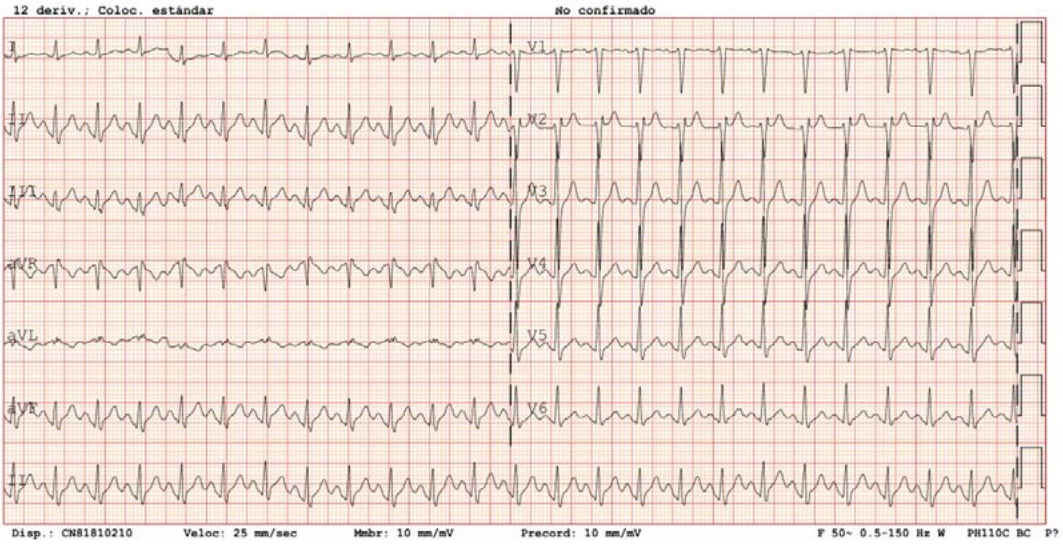

Imagen 8. Ritmo sinusal a 150 lpm, PR 121ms, QRS 103 ms, eje 60º, adecuada progresión de la onda R sin alteraciones agudas en la repolarización.

Vídeo 1.

ETE: prótesis aórtica biológica con velo en posición coronaria más engrosado, con imágenes de masas adheridas móviles, sugestivas de vegetaciones.

Bibliografía

1. Delgado V, Ajmone Marsan N, De Waha S, et al. 2023 ESC Guidelines for the management of endocarditis. *Eur Heart J*. 2023 Oct 14;44(39):3948–4042.
2. Pizzi MN, Roque A, Fernandez-Hidalgo N, et al. Improving the diagnosis of infective endocarditis in prosthetic valves and intracardiac devices with 18F-fluordeoxyglucose positron emission tomography/computed tomography angiography: initial results at an infective endocarditis referral center. *Circulation*. Volume 132, Issue 12, 22 September 2015; Pages 1113-1126.
3. Pujol M, Miro JM, Shaw E, et al. Daptomycin plus fosfomycin versus daptomycin alone for methicillin-resistant Staphylococcus aureus bacteremia and endocarditis: a randomized clinical trial. *Clin Infect Dis*. 2021;1517–25.
4. Bahubali VKH, Vijayan P, Bhandari V, Siddaiah N, Srinivas D. Methicillin-Resistant Staphylococcus aureus Intracranial Abscess: An Analytical Series and Review on Molecular, Surgical and Medical Aspects. *Indian J Med Microbiol*. 2018 Jan;36(1):97–103.
5. Iung B, Doco-Lecompte T, Chocron S, et al. Cardiac surgery during the acute phase of infective endocarditis: discrepancies between European Society of Cardiology guidelines and practices. *Eur Heart J*. 2016;840–8.
6. Sifaoui I, Oliver L, Tacher V, et al. Diagnostic performance of transesophageal echocardiography and cardiac computed tomography in infective endocarditis. *J Am Soc Echocardiogr*. 2020;1442–53.
7. Mensa J, Soriano A, Rodríguez J. Guía Terapéutica Mensa. 2024; 9ª ed. Madrid: SEIMC; Sección Endocarditis.

El enigma del culturista: un diagnóstico de insuficiencia cardiaca donde menos se espera

Javier León Santana, Jonathan Deniz Rosario, Julio Vázquez Reguera, Belén Rojas Escrivá, Carmen Acosta Calero, Aridane Cárdenes León

INTRODUCCIÓN

Las miocardiopatías suponen unas de las entidades cardiológicas más heterogéneas que existen; siendo prueba de ello las múltiples clasificaciones que se han postulado a lo largo de los años, las cuales evolucionaban siempre en consonancia con los conocimientos que se adquirían respecto a estas. No obstante, persisten siendo un reto diagnóstico, dada la dificultad para su diferenciación como consecuencia del *overlap* de ciertas mutaciones génicas y los fenotipos cruzados de presentación.

Presentamos el caso de un hombre joven con disfunción ventricular izquierda no conocida en el seno de un cuadro sistémico que acude por cuadro isquémico cerebral.

ANTECEDENTES, ENFERMEDAD ACTUAL Y EXPLORACIÓN FÍSICA

Antecedentes

- No alergias medicamentosas conocidas.
- Hábitos tóxicos: exfumador desde hace 3 años (de 10 cig/día), bebedor ocasional de cerveza, consumo ocasional de cocaína inhalada (último consumo hace 2 meses); así como administración de testosterona y drostanolona por vía intramuscular desde hace 2 meses.
- Antecedentes médicos: colitis ulcerosa desde hace 18 años en tratamiento con mesalazina, enfermedad de Buerger en seguimiento por accidente cerebrovascular con síndrome de isquemia crónica grado IV de miembro inferior izquierdo y síndrome de isquemia crónica grado grado II de miembro inferior derecho por oclusión femoropoplítea, trombosis venosa profunda de vena basílica en miembro superior derecho (2023), que requirió de anticoagulación con acenocumarol y un hemangioma en C4 con protrusión de los discos de C4-C5.
- Antecedentes quirúrgicos: intervenido de menisco derecho, condroplastia de rodilla derecha y osteotomía valguizante hace 4 años con retirada de osteomía por rechazo hace 2 años, cirugía por malformación arteriovenosa grado II en localización profunda parieto-occipital izquierda diagnosticada en 2002 (tratado con Radiocirugía).
- Antecedentes familiares: abuelo fallecido a los 73 años que "padecía del corazón" (sin poder referir de qué patología), padre fallecido a los 72 años con una miocardiopatía dilatada (MCD) de etiología incierta y un hermano fallecido a los 64 años por una muerte súbita cardiaca.

Enfermedad actual

Varón de 45 años con los antecedentes descritos previamente que consulta el 30 de abril del 2024 por cuadro de hemiparesia y hemihipoestesia izquierda acompañado de disartria que comienza tras despertar de la siesta; motivo por el que se contacta con neurología de guardia ante sospecha de ictus.

Se procede a la realización de una TC craneal urgente donde se objetiva imagen compatible con ictus de ACM derecha a nivel de M2, clínicamente PACI, con recuperación espontánea total del déficit motor por lo que no requiere de tratamiento revascularizador. Dada la buena evolución del paciente se decide trasladar a observación pendiente de ingreso a cargo de neurología.

Durante su estancia en urgencias el paciente comienza con deterioro respiratorio franco asociado a hemoptisis, motivo por el que se traslada a la unidad de críticos para iniciar ventilación mecánica no invasiva con gafas nasales de alto flujo. Asimismo, se realiza radiografía de tórax donde se aprecia silueta cardiaca de tamaño normal con infiltrados alveolares bilaterales a nivel perihiliar (imagen 1), así como una llamativa elevación de marcadores de daño miocárdico en la analítica, por lo que se decide contactar con cardiología de guardia.

En cuanto a la anamnesis el paciente negaba angina de esfuerzos, presencia de palpitaciones, síncope o fiebre los días previos, aunque sí refería haber comenzado hacía unos 15 días con sensación disneica. A nuestra valoración se encuentra taquicárdico con frecuencias cardiacas en torno a 120 lpm, tendente a la hipotensión, con tensión arterial 100/60 mmHg, y saturando al 96% con GNAF; además de presencia en la exploración física de crepitantes difusos sin auscultarse soplos cardiacos.

En el electrocardiograma realizado en urgencias se observa (imagen 2) taquicardia sinusal a 123 lpm, eje normal, PR normal, QRS estrecho, rS V2-V3 sin otras alteraciones del ST/T sugestivas de isquemia aguda y altos voltajes en precordiales. A su vez, se procede a la realización de un ecocardiograma a pie de cama donde se aprecia el ventrículo izquierdo (VI) ligeramente dilatado con disfunción global grave no conocida y llamativa trabeculación del miocardio apical, además de una insuficiencia mitral (IM) grave que impresiona de funcional por *tenting* de ambos velos e insuficiencia tricuspídea (IT= grado II. En este momento y dada la presentación abigarrada del cuadro, se plantean varias posibilidades diagnósticas entre las que se encontraban una miocardiopatía no compactada y/o enfermedad autoinmune tipo vasculitis con hemorragia alveolar difusa.

Progresivamente y a pesar de VMNI, el paciente no evoluciona adecuadamente desde el punto de vista respiratorio, persistiendo en situación de insuficiencia respiratoria aguda por lo que se procede al inicio de la sedación e intubación orotraqueal. Asimismo, dada la posibilidad de hemorragia alveolar se decide extraer autoinmunidad urgente, se inician pulsos de metilprednisolona, así como tratamiento diurético con furosemida, y se realiza fibrobroncoscopia con lavado broncoalveolar como técnica diagnóstica de confirmación. Una vez estabilizado es trasladado a la unidad de medicina intensiva para continuar con soporte ventilatorio y hemodinámico.

El paciente presenta buena evolución pudiendo ser extubado de forma relativamente precoz y se traslada a la unidad de hospitalización de medicina interna con el objetivo de completar el estudio de una posible patología autoinmune, siendo tanto el LBA como demás estudios de autoinmunidad negativos. Asimismo, se solicita nuevo ecocardiograma transtorácico tras mayor estabilidad clínica, el cual confirma la presencia de MCD con disfunción del VI grave global y gran trabeculación miocárdica, además de IM funcional grado III (vídeos 1 y 2); por lo que se decide interconsultar a cardiología para un seguimiento conjunto. Se recomienda por nuestra parte solicitar panel de miocarditis, donde existe presencia de ADN de Parvovirus B19; así como dados esos hallazgos una resonancia magnética cardiaca (RMC) como despistaje de miocarditis, la cual no presenta datos sugestivos de la misma (imagen 3). Finalmente, se decide descartar la presencia de enfermedad coronaria sin que existan lesiones significativas (vídeos 3 y 4); y se solicita un panel genético de miocardiopatía no compactada que resulta negativo. Tras comenzar tratamiento pronóstico para la insuficiencia cardiaca con FEVI reducida con buena tolerancia es dado de alta y derivado al hospital de día de cardiología para continuar titulación y seguimiento.

Exploración física

- Tensión arterial 100/60 mmHg, frecuencia cardiaca (FC) 123 lpm, saturación de oxígeno 96% con GNAF
- Regular estado general. Consciente, orientado y colaborador. Disneico sin tolerar decúbito con necesidad de incorporación a 45º y oxigenoterapia suplementaria.
- Auscultación cardiaca: ruidos cardiacos rítmicos sin soplos audibles. Murmullo vesicular conservado con crepitantes difusos.
- Abdomen: blando y depresible. No doloroso a la palpación y sin signos de irritación peritoneal. No ascitis.
- No edemas en miembros inferiores.

PRUEBAS COMPLEMENTARIAS

- Analítica urgencias: glucosa 96 mg/dl, urea 37 mg/dl, creatinina 0,99 mg/dl, FGE (CKD-EPI) 92 ml/min, Na 142 mEq/l, K 4.08 mEq/l, PCR 38,44 mg/l, PCT 0,06 mg/l, TT 23-28 ng/l, CK 39,17 U/l, NT-proBNP 559 pg/ml. ALT 73, U/l LDH 247 U/l. HG: Leucocitos 8.93 x10^3/ul, Hb 16,70 mg/dl, plaquetas 254 x10^3/ul. Coagulación: dímero D 1,11 ug/ml; resto normal.
- Estudio autoinmunidad: ANCAS negativos; MPO, PR3 y anti MBG negativos Inmunoglobulinas normales. Complemento C3, C4 y C1q normales. Proteinograma normal. Autoinmunidad: ANA negativos y FR no detectable. Ac. anti Scl-70 no detectables. Anticardiolipina y antibeta 2 glicoproteínas no detectables. Ac. Anti-transglutaminasa IgA normales. *Inmunoblotting* de esclerosis: no se observa ninguna banda proteica significativa.
- Panel de peri/miocarditis: IgM e IgG para parvovirus B19 positivo compatible con infección reciente. Carga viral en suero de parvovirus B19 35179 copias/m.
- Lavado broncoalveolar: citología negativa para células malignas. Inflamación crónica. Macrófagos no pigmentados abundantes. Cultivo negativo para hongos, micobacterias y demás microorganismos.
- Analítica con marcadores de citólisis: glucosa 90 mg/dl, urea 66 mg/dl, creatinina 1,27 mg/dl, FGE (CKD-EPI) 68 ml/min, Na 143 mEq/l, K 4,37 mEq/l, Cl 102 mEq/l, proteínas totales 7,23 g/dl, urato 6,53 mg/dl, fosfato 4,39 mg/dl, Ca 9,51 mg/dl, Mg 2,07 mg/dl, CK 110 U/L, NT-proBNP 1818 pg/ml, ASR 206, ALT 363, LDH 255, bilirrubina total 0,99 mg/dl, GGT 1370, fosfatasa alcalina 1295 U/l, Hb 15,20 mg/dl.
- Panel genético de MCD (imagen 5): portador en heterocigosis de variante gen TTN: significado incierto potencialmente relevante para MCD.
- Electrocardiograma en urgencias (imagen 2): taquicardia sinusal a 123 lpm, eje normal, PR normal, QRS estrecho, rS V2-V3 sin otras alteraciones del ST/T sugestivas de isquemia aguda y altos voltajes en precordiales.
- Radiografía de tórax en urgencias (imagen 1): silueta cardiaca de tamaño normal con infiltrados alveolares bilaterales a nivel perihiliar. No condensaciones. No derrame pleural.
- Ecocardiograma transtorácico (vídeos 1 y 2): VI dilatado (DTDVI 64 mm) con disfunción sistólica global grave (FEVI 25%) sin segmentarismos y gran trabeculación de predominio apical. Ventrículo derecho no dilatado y normofuncionante (TAPSE 19 mm). Auricular izquierda dilatada. IM grado III/IV. IT ligera. No HTP (PAPs 25 mmHg).
- Ecocardiograma transesofágico (vídeo 5): MCD con disfunción del VI grave. Válvula mitral bastante lineal, no restrictiva (GM 2 mmHg), con señal de IM grave funcional por falta de coaptación de ambos velos de predominio central y ligeramente dirigida hacia posterior, con una ocupación casi completa de la aurícula y que alcanza a rellenar la orejuela, a pesar de obtener unos valores por PISA de ORE 0,15 y VR 15 ml, y una vena contracta de 4,6 mm. IT e IP muy ligeras.
- Ecocardiograma de control tras tratamiento médico óptimo (vídeo 6): VI no dilatado y con disfunción sistólica global moderada. Ventrículo derecho normofuncionante. Aurícula izquierda dilatada. IM ligera. IT ligera sin hipertensión pulmorar (HTP).

- Estudio hemodinámico (vídeos 3 y 4): angiografía: VI: fracción de eyección del 20% (disfunción grave). IM de grado III. HTP moderada. Coronariografía: dominancia derecha. Sin enfermedad coronaria.
- RMC (imagen 3): MCD (VTD: 219 ml/m^2; VTS: 174 ml/m^2) con disfunción sistólica VI global grave (FEVI: 20%). Trabeculación prominente en segmentos distales del VI sin segmentariedad ni disquinesias. No alteraciones en secuencias T2-STIR ni mapas T1 ni T2 nativos; sin presencia de edema miocárdico. Volumen extracelular normal. No existes focos de realce tardío miocárdico.
- TC abdominal (imagen 4): Leve dilatación de la vía biliar intrahepática de ambos lóbulos, con un colédoco de calibre normal. Engrosamiento parietal difuso de la vía biliar intra y extrahepática, hipercaptante en todas las fases del estudio, que obliga a descartar una etiología inflamatoria-infecciosa como primera posibilidad. Vesícula biliar no distendida, de contornos algo irregulares, con hipercaptación parietal difusa que podría estar en el mismo contexto. Engrosamiento parietal hipercaptante y difuso de la vía biliar intra y extrahepática.
- Resonancia magnética hepática y colangiopancreatografía por resonancia magnética (CPRM): ectasia de la vía biliar intrahepática de predominio en LHI afectando a ductos de tercer orden, que asocia engrosamiento sutil de forma global y difusa que afecta tanto a la vía biliar intrahepática como extrahepática, con dilataciones segmentarias del conducto cístico (hasta 1 cm) y ligera estenosis del colédoco en su porción intrapancreática (3 mm). Conclusión: colangiopatía a estudio. No se descarta una colangitis esclerosante incipiente frente a colangiopatía isquémica.

EVOLUCIÓN CLÍNICA

El día 4 de junio del 2024 es valorado el paciente por primera vez en la unidad de insuficiencia cardiaca avanzada. En este momento se encuentra clínicamente peor con mayor disnea de esfuerzos y clase funcional NYHA III-IVA; por lo que se administran 160 mg de furosemida intravenosa y se continúa titulación de tratamiento neurohormonal. Asimismo, se decide solicitar el panel genético de MCD. A pesar de estas medidas y revisiones sistémicas de forma semanal, persiste en clase funcional III-IV y destaca en la analítica de control una elevación importante de marcadores de citólisis que, aunque podrían estar en contexto de posible bajo gasto cardiaco +/- congestión hepática, parecía muy llamativa para estar justificada solo por este hecho. Ante la situación actual se decide ingresar en la unidad de hospitalización de cardiología para completar estudio, optimizar tratamiento médico y valorar opciones terapéuticas avanzadas.

En su estancia hospitalaria continúa con tratamiento diurético intravenoso con furosemida a dosis altas y se decide comenzar con pulsos de levosimendán; además se inicia protocolo de estudio pretrasplante dada la evolución tórpida y rápida del paciente, así como su temprana edad. Se realiza ecocardiograma transesofágico para mejor estudio de la valvulopatía mitral donde se reafirma la existencia de IM egrav de etiología funcional **(vídeo 5)**. Posteriormente, en la TC abdominal solicitada en el contexto de dicho estudio se aprecia un engrosamiento parietal de la vía biliar intra y extrahepática con hipercaptación en todas las fases y una vesícula biliar con contornos irregulares e hipercaptación parietal que podría estar en contexto de un proceso inflamatorio **(imagen 4)**; dado lo cual y con el antecedente de colitis ulcerosa, se contacta con digestivo que plantea la posibilidad de colangitis esclerosante primaria solicitándose una CPRM y resonancia magnética hepática para su confirmación.

Una vez completado todo el estudio y con todos estos hallazgos, el paciente es presentado en el *heart team* del comité de trasplante cardiaco; considerándose que, ante las múltiples comorbilidades, así como la presencia de patologías autoinmunes graves con actividad actual, este no es subsidiario de trasplante. Finalmente, se decide el implante de un DAI monocameral en prevención primaria y según progresión clínica la posibilidad de control de la IM mediante MitraClip. Tras el implante de DAI y buena progresión clínica, es dado de alta con seguimiento en el hospital de día de cardiología.

DIAGNÓSTICO

- MCD de etiología genética (mutación missense en TTN). Insuficiencia cardiaca estadio C de la AHA/ACC descompensada. Disfunción VI moderada. IM ligera.
- Colitis ulcerosa en tratamiento con mesalazina asociada a colangitis esclerosante primaria.
- Ictus de arteria cerebral media (ACM) derecha a nivel de rama M2 clínicamente PACI. No secuelas.
- Enfermedad de Buerguer. SIC grado IV en MMII y IIA en MMID.

DISCUSIÓN

La MCD es una entidad clínica con un amplio espectro fenotípico, la cual engloba un grupo heterogéneo de alteraciones miocárdicas que tienen en común la presencia de disfunción uni o biventricular, asociado a dilatación de dichas cavidades en la mayoría de los casos. Entre las distintas etiologías podemos encontrar la idiopática, genética, isquémica, tóxico-metabólica, autoinmune o secundarias a una infección (miocarditis).

En cuanto a la Sociedad Europea de Cardiología, en las últimas guías de 2023 define la MCD como la presencia de dilatación del VI y disfunción sistólica global, así como muy rara vez dilatación con función conservada; que no pueda ser explicada solamente por la presencia de hipertensión, valvulopatías o enfermedad arterial coronaria.

La MCD tiene una prevalencia estimada en la población de 1:250, siendo entre el 30-50% de estos casos de origen genético; y dentro de este subtipo encontramos que los genes más comúnmente afectados suelen ser aquellos que codifican para proteínas del citoesqueleto o sarcoméricas (lamina, desmoplaquina, titina, etc.). No obstante, también es conocido que muchas de estas alteraciones genéticas pueden encontrarse en otras miocardiopatías como la hipertrófica, arritmogénica o la hipertrabeculación del VI (antigua no compactada). Todo ello contribuyendo a un espectro fenotípico y genéticamente solapado, el cual en ocasiones puede dificultarnos un adecuado diagnóstico etiológico.

A pesar de los avances en terapias médicas frente a la disfunción ventricular y la implantación de dispositivos de prevención de arritmias malignas, la MCD continúa siendo una entidad con una elevada mortalidad, como consecuencia de episodios de muerte súbita cardiaca o la evolución hacia la insuficiencia cardiaca terminal; siendo la misma una de las principales causas de trasplante cardiaco.

Clínicamente puede manifestarse de distintas maneras, desde la presencia de datos de insuficiencia cardiaca (disnea, fatiga, disnea paroxística nocturna, ortopnea, edemas, etc.), arritmias malignas (taquicardia ventricular o fibrilación ventricular), alteraciones de la conducción cardiaca o incluso la ausencia de síntomas. Es por ello, que a la hora de la sospecha de esta entidad y su correcto diagnóstico es necesaria una historia clínica detallada que incluya antecedentes familiares, exploración física exhaustiva y una primera aproximación con electrocardiograma y prueba de imagen cardiaca. Asimismo, cuando la probabilidad de una causa genética sea elevada se puede realizar un estudio dirigido a aislar una posible variante patogénica, la cual se puede encontrar hasta en el 40% de los casos; y que es relevante de cara al estudio del resto de familiares.

En relación con las pruebas de imagen, se recomienda un abordaje inicial mediante ecocardiograma transtorácico mediante el que podremos valorar función y diámetros ventriculares; así como parámetros más novedosos como el *strain* longitudinal global basado en el *speckle tracking*, que permiten predecir disfunción sistólica subclínica antes de la caída de la fracción de eyección. Por otra parte, la RMC se postula como una técnica con cada vez mayor presencia en el seguimiento y la estratificación de riesgo de este tipo de pacientes. Esta nos permite caracterizar el tejido miocárdico mediante el mapeo

de los tiempos de T1 y T2, que se correlacionan con el grado de fibrosis intersticial e inflamación respectivamente; y que cuando están elevados se relacionan de forma directa con un peor pronóstico. Uno de los marcadores de riesgo que más importancia ha ido cobrando en los últimos tiempos, con estudios recientes que abalan su utilidad sobre todo para valorar la probabilidad de remodelado inverso del miocardio, o la aparición de arritmias malignas y la necesidad de un implante prematuro de DAI, es el realce tardío de gadolinio (LGE). Aunque el LGE en la MCD puede tener múltiples patrones de captación, el más frecuente es la captación a nivel mesocárdico a nivel del septo interventricular.

Respecto a la genética, las mutaciones en TTN que codifican para la proteína sacromética titina son las más habituales, hasta en el 25% de las MCD, y suelen ser las de curso clínico más benigno; presentando en su mayoría gran respuesta al tratamiento neurohormonal con remodelado inverso marcado y menor riesgo de arritmias malignas. En cambios, otras variantes como las mutaciones en la LMNA o RBM20, tienen un comportamiento clínico más maligno con progresión rápida de la enfermedad a estadios terminales y un mayor riesgo de fibrilación o taquicardias ventriculares. Algunas alteraciones en genes como la MYH 7 y MYBCP3 pueden encontrar en MHC, MCD o no compactación. Asimismo, se cree que algunas causas de MCD como la enólica, la taquimiocardiopatía o la periparto presentan un componente genético predisponente, que tras asociarse a dicho agente estresor condicionan la aparición de la enfermedad.

No existe un tratamiento médico dirigido y/o específico para esta patología, teniendo en nuestro arsenal únicamente los fármacos pronósticos para la insuficiencia cardiaco o el implante de dispositivos de desfibrilación automática para la prevención de arritmias ventriculares. En cuanto a este hecho, son cada vez más las distintas instituciones médicas que consideran la necesidad de encontrar criterios más específicos a la hora de la prevención de la muerte súbita cardiaca y el implante de DAI; los cuales debería tener en cuenta la genética, así como otros datos de alarma entre los que se encuentra el LGE en la resonancia o el mapeo T1 y T2 alterado.

Destacamos del caso el diagnóstico de una MCD en el seno de un cuadro clínico inicial atípico y abigarrado, con múltiples factores confusores, pero que finalmente tras un estudio exhaustivo nos permitió llegar a la etiología causante del mismo. Así como, la importancia de un abordaje integral y detallado de la patología en cuestión cuando nuestra sospecha clínica sea elevada. Concluimos, destacando la importancia del estudio genético y familiar, además del papel de las nuevas técnicas de imagen en el pronóstico y tratamiento de la MCD.

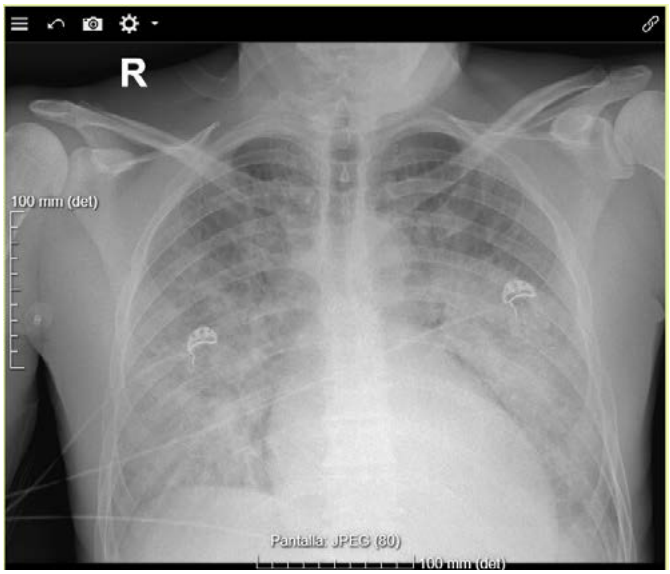

Imagen 1. Índice cardiotorácico normal. Infiltrados alveolares bilaterales a nivel perihiliar.

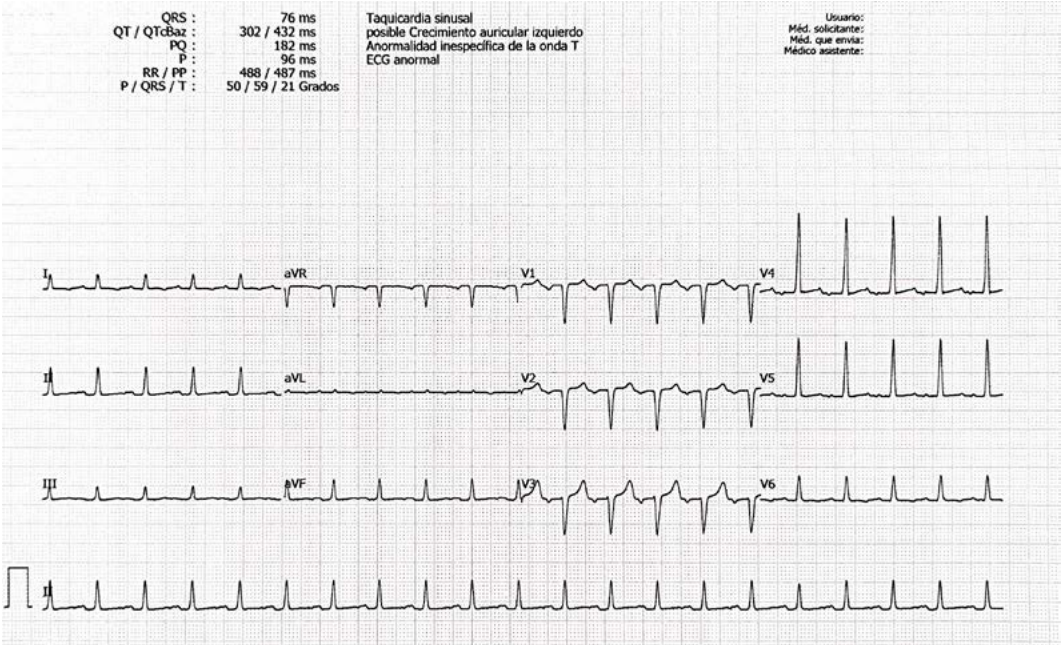

Imagen 2. Taquicardia sinusal a 123 lpm, rS V2-V3 y altos voltajes en precordiales.

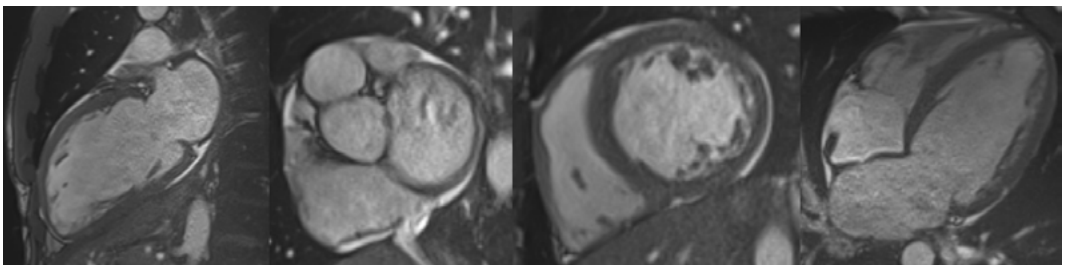

Imagen 3. Miocardiopatía dilatada con disfunción sistólica VI grave. No defectos de reperfusión en reposo ni áreas de realce tardío.

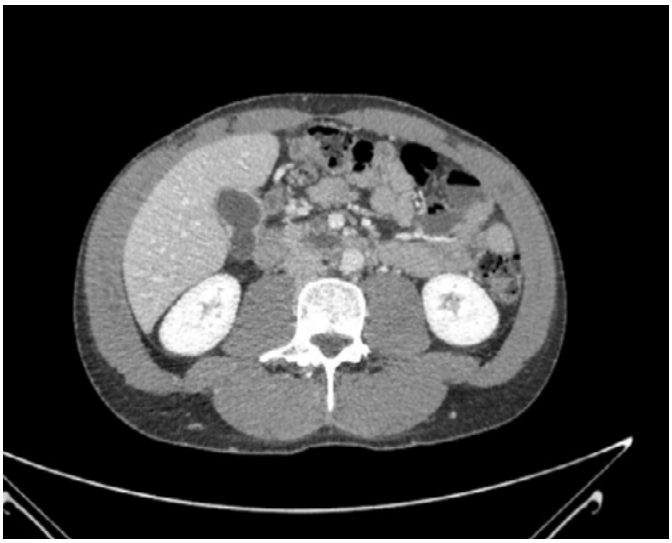

Imagen 4. Engrosamiento parietal de la vía biliar intra y extrahepática con hipercaptación en todas las fases. Vesícula biliar con contornos irregulares e hipercaptación parietal.

Resultados

Variante genética identificada en este estudio clínicamente relevante y relacionada con la indicación clínica indicada:

Gen	Variante [1]	Cigosidad	Herencia	Enfermedad (OMIM)	Clasificación [2]
TTN	NM_003319.4:c.6449G>A NP_003310.4:p.Cys2150Tyr Chr2: 179639851-C-T	Heterocigosis	Autosómica dominante	(OMIM#604145)Cardiomyopathy, dilated, 1G	Variante de significado incierto

1. Nomenclatura según recomendaciones Human Genome Variation Society (HGVS) y coordenadas genómicas en base a: genoma de referencia GRCh37
2. Patogenicidad estimada en base a criterios ACMG (Richards et al., 2015)

No ha sido posible el análisis de CNVs en los genes analizados en este estudio por una baja uniformidad de la muestra.

Imagen 5. Panel de miocardiopatía dilatada. Positivo para mutación en gen TTN en heterocigosis.

Vídeo 1.

MCD con disfunción del VI global grave.

Vídeo 2.

MCD con disfunción del VI global grave. IM grado III.

Vídeo 3.

Dominancia derecha. Sin enfermedad coronaria.

Vídeo 4.

Dominancia derecha. Sin enfermedad coronaria.

Vídeo 5.

MCD. Disfunción del VI grave. IM grave funcional.

Vídeo 6.

Remodelado inverso tras TMO. Disfunción del VI moderada e IM ligera.

Bibliografía

- Ferreira A, Ferreira V, Antunes D, et al. Dilated cardiomyopathy: A comprehensive approach to diagnosis and risk stratification. *J Cardiovasc Dev Dis*. 2020;7(2):31.
- Mitropoulou P, Georgiopoulos G, Figliozzi S, et al. Multi-modality imaging in dilated cardiomyopathy: With a focus on the role of cardiac magnetic resonance. *Front Cardiovasc Med*. 2021;8:648470.
- Peters S, Kumar S, Elliott P, et al. Arrhythmic genotypes in familial dilated cardiomyopathy: Implications for genetic testing and clinical management. *Heart Lung Circ*. 2020;29(10):1589-1598.
- European Society of Cardiology (ESC). 2023 ESC Guidelines for the management of cardiomyopathies. *Eur Heart J*. 2023;44(24):1856-1916.
- Masè M, Merlo M, Vitrella G, et al. Left ventricular reverse remodeling prediction in non-ischemic cardiomyopathy: present and perspectives. *Expert Rev Cardiovasc Ther*. (2018) 16:771–3.

Abordaje del riesgo cardiovascular, el arsenal terapéutico y el seguimiento para alcanzar objetivos

Miguel Benedito Pallarés, Pau Aracil Boigues, Irene Serrano Pastor, Mykola Harvat, Sonia Cardona Mulet, María Lourdes Andreu Sempere, Javier Moya Fernández, Lidia Gómez-Elegido Tenés, Adrián Valverde Tavira, Alberto Carrión Cavero

INTRODUCCIÓN

Presentamos el caso de un varón de 65 años, cuya vida alejada de los hospitales se ve alterada por un evento coronario. Empieza así un recorrido para alcanzar los objetivos de control del riesgo cardiovascular, ejerciendo nosotros el papel de guía con todo nuestro arsenal terapéutico.

ANTECEDENTES, ENFERMEDAD ACTUAL Y EXPLORACIÓN FÍSICA

Antecedentes

- Factores de riesgo cardiovascular: probable hipertensión arterial. No constan analíticas recientes. Fumador de 10 cigarros al día desde los 40 años.
- Sin antecedentes cardiológicos previos.
- Sin otros antecedentes de interés.
- Sin tratamiento habitual.

Enfermedad actual

Varón de 65 años, que sobre las 11:30 h, estando en reposo, presenta cuadro de dolor centrotorácico opresivo con irradiación a brazo izquierdo. Se acompaña de cortejo vegetativo consistente en sudoración profusa y náuseas sin vómitos. Ante la ausencia de remisión de la clínica decide solicitar atención médica y consulta en urgencias hospitalarias, donde se realiza un electrocardiograma (ECG) (imagen 1). Refiere episodio similar de menor intensidad hace 15 días, de aproximadamente 2-3 minutos de duración por el cual no consultó. Niega angina con esfuerzos previamente.

Exploración física

- Constantes: presión arterial 101/65 mmHg, frecuencia cardiaca 62 lpm, saturación de oxígeno 91% sin oxígeno suplementario, afebril.
- Buen estado general, consciente y orientado, palidez mucocutánea, eupneico en reposo.
- Auscultación cardiaca: regular sin soplos.
- Auscultación pulmonar: murmullo vesicular conservado sin sobreañadidos.
- Miembros inferiores sin edema ni signos de trombosis venosa profunda.

PRUEBAS COMPLEMENTARIAS

- ECG a la llegada a urgencias (imagen 1): bradicardia sinusal a 47 latidos por minuto, PR 200 ms, QRS estrecho, elevación de segmento ST en I, V1-V4. Patrón de repolarización precoz en derivaciones inferiores.
- Analítica de sangre al ingreso:
  - Hemograma: hematíes 4,7 10*12/. Hemoglobina 14,6 g/d. Hematocrito 43,3%. VCM 91,4 fl. HCM 30,8 pg. CHCM 33,7 g/dl. ADE * 14,2% Leucocitos * 10,6 10*9/l. Neutrófilos ** 88,1%. Linfocitos ** 7,2%. Monocitos 3,5%. Eosinófilos * 0,9%. Basófilos 0,3%. Neutrófilos * 9,3 10*9/l. Linfocitos * 0,8 10*9/l. Monocitos 0,4 10*9/l. Eosinófilos 0,1 10*9/l. Basófilos 0 10*9/l. Plaquetas 159 10*9/l. VPM 9,6 fl. Amplitud de la distribución de monocitos (MDW) 15,85.
  - Hemostasia: tiempo de protrombina (TP) * 12,8 s. Índice de Quick 83% INR 1,13 TTPA ** >300 s. Ratio (TTPA) ** >20. Fibrinógeno derivado 455 mg/dl. PPP - Ratio (TP) 1,12.
  - Bioquímica: glucosa * 149 mg/d. Hemoglobina glicosilada * 5,7%. Glucosa media estimada 117 mg/dl. Sodio 140 mEq/l. Potasio 4,4 mEq/l. Cloro 106 mEq/l. Magnesio 2,3 mg/dl. Bilirrubina total 0,43 mg/dl. Alanina aminotranferasa GPT * 95 U/l. Urea 39 mg/dl. Creatinina 1,03 mg/dl. FG estimado CKD-EPI 76,41 ml/min/1,73 m^2. Ferritina ** 602 µg/l. Hierro * 57 µg/dl. Capacidad total fijación Fe 272 µg/dl. Índice saturación transferrina 35%. Capacidad latente fijación Fe 215 µg/dl. Ácido úrico 5,8 mg/dl. Proteínas 6,8 g/dl. NT-proBNP 160,0 pg/ml. Colesterol total 171 mg/dl. Triglicéridos 149 mg/dl. Colesterol HDL 43 mg/dl [≥ 40]. Colesterol no HDL 128 mg/dl. Colesterol LDL 121 mg/dl. Apolipoproteína A1 119 mg/dl. Apolipoproteína B 91 mg/dl. Lipoproteína (a) * <3 mg/dl. Inmunoglobulina IgG 1021 mg/dl. Inmunoglobulina IgA 133 mg/dl. Inmunoglobulina IgM ** 2 mg/dl. Proteína C reactiva 0,12 mg/d. Tirotropina (TSH) 2,96 uUI/ml. Ag. carbohidrato 125 (CA125) 11,9 UI/ml. Troponina I (hsTnI) ** >263.230 ng/l.
- Cateterismo coronario (vídeos 1-3): dominancia derecha. Arterias coronarias: estenosis significativas. Tronco: normal. Descendente anterior (DA): oclusión trombótica en segmento próximo-medial, tras salida de 1a septal. Circunfleja: ateromatosis sin estenosis significativas. Coronaria derecha: dominante. Ateromatosis sin estenosis significativas. Se realiza angiografía coronaria según técnica habitual por acceso arterial radial izquierdo. Introductor 6F. Intervención coronaria percutánea primaria sobre DA: catéter guía EBU3,5/6F, se cruza lesión con guía Sion blue y se predilata con balón SC 2,5 x 15 mm, restaurando flujo anterógrado. Se realiza implante de SFA Ultimaster Nagomi 3 x 24 mm. Se objetiva disección de borde distal que se sella con implante de otro Ultimaster Nagomi 2,75 x 9 mm solapado. Buen resultado angiográfico. Hemostasia con TR-BAND. Se administra dosis de carga de prasugrel.
- Ecocardiografía en UCO (vídeos 4-6): ventrículo izquierdo (VI) no dilatado con acinesia de todos los segmentos de la cara anterior y anterolateral que condiciona una depresión grave de la función (FEVI 30-35%). Ventrículo derecho (VD) no dilatado con buena función (TAPSE 22). Patrón de llenado trasmitral tipo alteración de la relajación sin signos de PLTDVI. No valvulopatía significativa. Vena cava dilatada con escaso colapso inspiratorio (23 mm). Escasa líneas B declives. Derrame pericárdico anterior ligero sin datos de compromiso hemodinámico.
- Analítica previa a 1.ª consulta de rehabilitación cardiaca:
  - Hemograma: hemoglobina 14,3 g/dl. Hematocrito 43,4%. Plaquetas 174 10*9/l.
  - Bioquímica: glucosa 84 mg/dl. Hemoglobina glicosilada (EE. UU) * 5,8%. Sodio 142 mEq/l. Potasio 4,8 mEq/l. Cloro * 108 mEq/l. Bilirrubina total 0,51 mg/dl. Aspartato aminotransferasa GOT 22 U/l. Gammaglutamil transferasa 19 U/l. Urea 42 mg/dl. Creatinina 1,10 mg/dl. LDL 64 mg/dl. Triglicéridos * 158 mg/dl.
- Analítica previa a 2.ª consulta de rehabilitación cardiaca:
  - Hemograma: hemoglobina 16,2 g/dl. Hematocrito 47,3%. Plaquetas 174 10*9/l.
  - Bioquímica: glucosa 83 mg/dl. Hemoglobina glicosilada (EE. UU) 5,7%. Sodio 139 mEq/l. Potasio 4,6 mEq/l. Bilirrubina total 0,86 mg/dl. Aspartato aminotransferasa GOT 22 U/l. Alanina aminotranferasa GPT 29 U/l. Urea 33 mg/dl. Creatinina 0,98 mg/dl. LDL 48 mg/dl. Triglicéridos 131 mg/dl.

EVOLUCIÓN CLÍNICA

Se activa alerta hemodinámica y se administran ácido acetilsalicílico 300 mg, cafinitrina, mórficos, y metoclopramida. Se traslada a hemodinámica donde se realiza angiografía coronaria (vídeos 1-3), que muestra oclusión trombótica en segmento próximo-medial de arteria descendente anterior, tras salida de primera septal. Se lleva a cabo intervención coronaria percutánea primaria con implante de *stent* farmacoactivo. Tras el procedimiento, permanece ingresado en la unidad coronaria (UCO). Se realiza una ecocardiografía transtorácica (vídeo 4-6) durante su estancia en UCO, que evidencia depresión sistólica (FEVI 30-35%).

Ante buena evolución sin nuevas incidencias, recibe el alta a planta de cardiología, donde permanece estable a nivel hemodinámico. En planta de hospitalización, se inicia tratamiento pronóstico de la insuficiencia cardiaca con función reducida. Como única incidencia a reseñar presenta tendencia a la hipotensión arterial en las últimas 24 horas en relación con la introducción del tratamiento de la disfunción sistólica. Se realiza una última ecocardiografía transtorácica reglada que resulta similar a la realizada en UCO. Finalmente, se procede al alta hospitalaria.

Se añade al tratamiento habitual del paciente: ácido acetilsalicílico 100 mg 1 comprimido al día. Prasugrel 10 mg 1 comprimido al día, durante 1 año. Omeprazol 20 mg 1 comprimido al día. Atorvastatina 80 mg 1 comprimido al día. Ezetimiba 10 mg 1 comprimido al día. Sacubitrilo-valsartán 24/26 mg dos veces al día. Eplerenona 25 mg 1 comprimido al día. Bisoprolol 2,5 mg 1 comprimido al día. Empagliflozina 10 mg 1 comprimido al día.

Dado que presenta muy alto riesgo cardiovascular con un evento, se decidió derivar al paciente a consulta de rehabilitación cardiaca con el fin de optimizar el control de objetivos.

El paciente presentaba como objetivo de colesterol LDL (c-LDL) un valor menor de 55 mg/dl, por lo que se pautó una estatina de alta potencia, en este caso atorvastatina 80 mg, junto con ezetimiba 10 mg, ya que partía de un valor de c-LDL 121 mg/dl.

Por otro lado, dada la depresión de la función sistólica, ya durante el ingreso se inició el tratamiento modificador de la enfermedad, según tolerancia, principalmente según sus cifras de tensión arterial, estando controlados otros factores a tener en cuenta como los niveles de potasio.

En la primera consulta de rehabilitación cardiaca, el paciente refiere adecuada tolerancia a la medicación pautada al alta. Se procedió a tomar medidas corporales: talla 1,84 m, peso 83 kg, perímetro abdominal 83 cm, fuerza de presión 23,8 kg. En la analítica previa a la consulta, presentó un valor de c-LDL de 64 mg/dl, por lo que se implementa el tratamiento hipolipemiante, añadiendo ácido bempedoico. A su vez, presenta unos triglicéridos de 158 mg/dl, por lo que se pautó icosapento de etilo. De igual forma, se procedió a la titulación de sacubitrilo-valsartán.

Se citó para una segunda cita en la consulta de rehabilitación cardiaca, a la que acude refiriendo buena tolerancia al tratamiento pautado. Presentaba un valor de c-LDL de 48 mg/dl, con triglicéridos de 131 mg/dl. Se procede al alta de la consulta de rehabilitación cardiaca, continuando con seguimiento en cardiología de zona.

DIAGNÓSTICO

- Infarto agudo de miocardio con elevación del segmento ST (IAMCEST) anterior Killip 1.
- Oclusión trombótica en segmento próximo-medial ICP primaria con implante de *stents* farmacoactivos.

- Dislipemia.
- Disfunción ventricular.

DISCUSIÓN

El infarto agudo de miocardio (IAM) es una de las principales causas de morbilidad y mortalidad en el mundo, y su manejo posinfarto es esencial para prevenir complicaciones y mejorar la calidad de vida del paciente. Uno de los aspectos fundamentales en el tratamiento posinfarto es el control lipídico, dado que los niveles elevados de lipoproteínas de baja densidad (LDL) y otros lípidos en sangre están estrechamente relacionados con la progresión de la aterosclerosis y el riesgo de nuevos eventos cardiovasculares.

Se presenta un caso clínico de un paciente con cifras de LDL-c fuera del objetivo de control. Las guías de la Sociedad Europea de Cardiología recomiendan en este paciente un control estricto del colesterol, con objetivo LDL < 55 mg/dl y una reducción de c-LDL ≥50% del valor basal. Nuestro paciente en el ingreso presentaba un c-LDL de 121 mg/dl, iniciando durante el ingreso una estatina de alta potencia junto con ezetimiba. Sin embargo, pese a este tratamiento, se acerca, pero no alcanza su objetivo, ya que acude a consulta de rehabilitación cardiaca con c-LDL 64 mg/dl, donde se añade ácido bempedoico que sí le permite entrar en rango de control.

Este caso ejemplifica la importancia del seguimiento de los pacientes de muy alto riesgo cardiovascular, en concreto del papel fundamental que ejercen las consultas de rehabilitación cardiaca.

Las guías actuales recomiendan el uso de estatinas de alta potencia tras un evento cardiovascular como el que presentó nuestro paciente, valorando tras 4-6 semanas la adición de nuevos tratamientos hipolipemiantes. Sin embargo, teniendo en cuenta trabajos que evidencian que el periodo de mayor riesgo de nuevos eventos es el inmediatamente posterior al primero, se podría plantear un cambio de paradigma hacia una reducción muy intensiva del c-LDL en algunos pacientes seleccionados. De la misma manera, siendo conscientes del porcentaje de reducción que consiguen ciertos tratamientos, se podría plantear el inicio precoz de medidas más potentes si el objetivo de control de c-LDL queda alejado de los resultados esperables con un algoritmo de manejo habitual.

Por otro lado, el paciente presentaba triglicéridos elevados >150 mg/dl, por lo que una opción a añadir a su tratamiento habitual es icosapento de etilo, que mejora el perfil inflamatorio del paciente y participando incluso en la regresión de placa ateroesclerótica.

Además, un enfoque integral que combine la terapia farmacológica con cambios en el estilo de vida, como una dieta saludable y ejercicio regular, es clave para optimizar el control lipídico y mejorar la salud cardiovascular del paciente posinfarto.

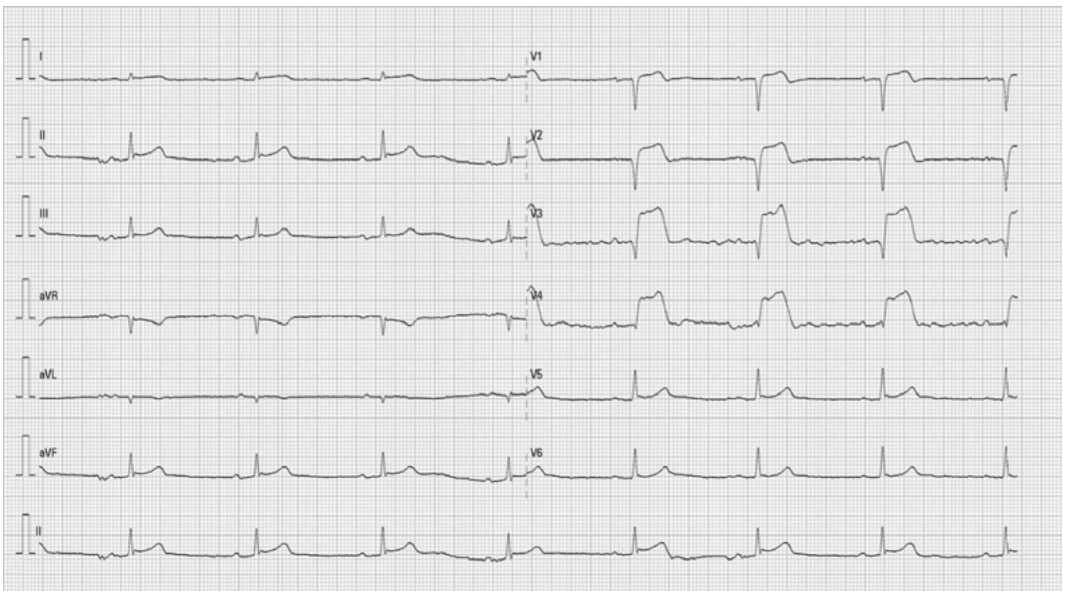

Imagen 1. ECG en urgencias: bradicardia sinusal a 47 latidos por minuto, PR 200 ms, QRS estrecho, elevación de segmento ST en I, V1-V4. Patrón de repolarización precoz en derivaciones inferiores.

Vídeo 1.

Angiografía coronaria. Descendente anterior con oclusión trombótica en segmento próximo-medial, tras salida de 1a septal.

Vídeo 2.

Angiografía coronaria. Coronaria derecha: dominante. Ateromatosis sin estenosis significativas.

Vídeo 3.

Angiografía coronaria. Árbol coronario tras revascularización.

Vídeo 4.

Ecocardiografía transtorácica. Plano paraesternal eje largo.

Vídeo 5.

Ecocardiografía transtorácica. Plano apical 4 cámaras.

Vídeo 6.

Ecocardiografía transtorácica. Plano apical 2 cámaras.

Bibliografía

- Visseren, F. L. J., Mach, F., Smulders, Y. M., et al. ESC Scientific Document Group. (2021). 2021 ESC Guidelines on cardiovascular disease prevention in clinical practice. *European Heart Journal*, 42(34), 3227–3337. doi.org/10.1093/eurheartj/ehab484.
- Mach, F., Baigent, C., Catapano, A. L., et al. ESC Scientific Document Group (2020). 2019 ESC/EAS Guidelines for the management of dyslipidaemias: lipid modification to reduce cardiovascular risk. *European heart journal*, *41*(1), 111–188. https://doi.org/10.1093/eurheartj/ehz455
- SEC Working Group for the 2019 ESC EAS guidelines for the management of dyslipidaemias, Expert Reviewers for the 2019 ESC guidelines for the management of dyslipidaemias, SEC Guidelines Committe; Grupo de Trabajo de la SEC para la guía ESC 2019 sobre el tratamiento de las dislipemias; Revisores expertos para la ESC 2019 sobre el tratamiento de las dislipemias; Comité de Guías de la SEC. Comments on the 2019 ESC/EAS guidelines for the management of dyslipidemias. *Rev Esp Cardiol* (Engl Ed). 2020 May;73(5):348-353. English, Spanish. doi: 10.1016/j.rec.2019.11.019. Epub 2020 Mar 21. PMID: 32205101.
- Byrne RA, Rossello X, Coughlan JJ, et al. 2023 ESC Guidelines for the management of acute coronary syndromes: Developed by the task force on the management of acute coronary syndromes of the European Society of Cardiology (ESC). *Eur Heart J*. 2023 Oct 12;44(38):3720-3826.
- Escobar C, Anguita M, Arrarte V, et al. Expert reviewers. Recommendations to improve lipid control. Consensus document of the Spanish Society of Cardiology. *Rev Esp Cardiol* (Engl Ed). 2020 Feb;73(2):161-167. English, Spanish. doi: 10.1016/j.rec.2019.08.012. Epub 2019 Dec 7. PMID: 31818706.

Latidos atrapados en el aire

Laura Calvo Gutiérrez, Adriana Resúa Collazo, Consuelo Fernández-Avilés Irache, Gloria María Heredia Campos, Javier Herrera Flores, Jorge Perea Armijo

INTRODUCCIÓN

Varón de 30 años con diagnóstico de síndrome de Williams-Beuren, que ha sido sometido a numerosas intervenciones para el tratamiento de su estenosis aórtica supravalvular. El empeoramiento clínico le hace acudir nuevamente a urgencias, pero ¿seguirá siendo su patología de base la responsable del declive en esta ocasión?

ANTECEDENTES, ENFERMEDAD ACTUAL Y EXPLORACIÓN FÍSICA

Antecedentes

- No alergias medicamentosas conocidas.
- Síndrome de Williams-Beuren.
- Escoliosis congénita.
- Encefalopatía con deterioro cognitivo grave.
- Estenosis aórtica supravalvular
  - 2001: implante de *stent* de Palmaz de 40 mm de longitud x 25 mm de diámetro.
  - 2007: reestenosis grave del *stent* y angioplastia con balón Numed 25 mm, quedando un gradiente residual pico de 35 mmHg.
  - 2013: reestenosis grave y angioplastia con balón Numed 25 mm, quedando gradiente residual pico-pico de 40 mmHg e insuficiencia aórtica moderada. Oclusión crónica de ilíaca externa derecha con colaterales a nivel femoral.
  - Controles posteriores con reestenosis grave (2014: gradiente máximo de 114 mmHg y medio de 63 mmHg; 2015: gradiente máximo de 105 mmHg y medio de 75 mmHg; estabilidad en los siguientes controles).
- Tratamiento actual:
  - Periciazina 10 mg 2 comprimidos vía oral cada 24 horas.
  - Furosemida 40 mg 1 comprimido vía oral cada 24 horas.
  - Potasio 600 mg 1 cápsula vía oral cada 24 horas.

Enfermedad actual

Varón de 30 años que acude al servicio de urgencias acompañado por sus padres, lo cuales refieren que presenta clínica de astenia intensa y disnea desde hace una semana, que ha ido progresando hasta hacerse de mínimos esfuerzos en los últimos días junto a ligera edematización de miembros inferiores (MMII). En los días previos, ha presentado tos sin expectoración y fiebre termometrada de 38,2 ºC. No dolor torácico ni síncope.

Exploración física

- Aceptable estado general. Consciente, no orientado ni colaborador. Normohidratado y normoperfundido. Eupneico en reposo.
- Tensión arterial 85/42 mmHg, frecuencia cardiaca 100 lpm.
- Auscultación cardiorrespiratoria: tonos rítmicos con soplo sistólico en foco aórtico. Murmullo vesicular disminuido en bases, sin ruidos patológicos sobreañadidos.
- Miembros inferiores: leve edema perimaleolar bilateral.

PRUEBAS COMPLEMENTARIAS

- Electrocardiograma (ECG) de urgencias (imagen 1): ritmo sinusal a unos 100 lpm con onda P pulmonar. PR normal. QTc alargado. Eje normal. QRS estrecho con amputación de R en V2 y rS en cara inferior. Ondas T bifásicas en cara inferior y V4-V6.
- Analítica de urgencias:
  - Hemograma: leucocitos 11.840/ul (neutrófilos 90,9%); hemoglobina 8,2 g/dl; hematocrito 30,2%, volumen corpuscular medio 64 fl, hemoglobina corpuscular media 17,5 pg y plaquetas 85.000/ul.
  - Bioquímica: glucosa 149 mg/dl; proteínas totales 8,3 g/dl; urea 32 mg/dl; creatinina 0,96 mg/dl; FG 98 ml/min; sodio 134 mEq/l; potasio 4,1 mEq/l. Proteína C reactiva 73,7 mg/l. Propéptido natriurético cerebral 2.008 pg/ml.
- Radiografía de tórax en urgencias (imagen 2): índice cardiotorácico aumentado y silueta cardiaca más redondeada con respecto a radiografía previa. Infiltrados intersticiales. Ausencia de derrame pleural, así como de signos de neumotórax.
- Ecocardioscopia: ventrículo izquierdo hipertrófico e hiperdinámico con fracción de eyección conservada sin segmentariedad. Insuficiencia mitral leve-moderada. Insuficiencia aórtica leve, con aceleración de flujo a nivel supravalvular. Ventrículo derecho no dilatado y normofuncionante. Vena cava inferior dilatada con inadecuado colapso inspiratorio. Derrame pericárdico grave que ocasiona colapso diastólico de cavidades derechas.
- Analítica en el ingreso:
- Hemograma: leucocitos 9.570/ul; hemoglobina 9,2 g/dl; plaquetas 213.000/ul.
  - Bioquímica: glucosa 119 mg/dl; albúmina 4 g/dl; proteínas totales 6,8 g/dl; urea 49 mg/dl; creatinina 0,86 mg/dl; filtrado glomerular 111 ml/min; colesterol total 122 mg/dl; colesterol HDL 39 mg/dl, colesterol LDL 71 mg/dl; triglicéridos 60 mg/dl; bilirrubina total 1,10 mg/dl; LDH 415 U/l; GGT 104 U/l; AST 47 U/l; ALT 33 U/l; CK 84 U/l, alfa-amilasa 22 U/l; sodio 143 mEq/l; potasio 3,9 mEq/l; cloro 109 mEq/l. Proteína C reactiva 204 mg/dl; hemoglobina glicosilada 5,8%; Ca 125 41,6 U/ml; tirotropina 2,83 UI/ml; propéptido natriurético cerebral 21896 pg/ml.
- Radiografía de tórax con portátil tras pericardiocentesis (imagen 3): índice cardiotorácico aumentado. Infiltrado intersticial bilateral. Banda radiotransparente que delimita prácticamente toda la silueta cardiaca definiendo el pericardio, el cual se visualiza como una fina línea radiolúcida. No signos de neumotórax.
- Tomografía computarizada (TC) de tórax tras pericardiocentesis (imagen 4): cardiomegalia. *Stent* en raíz aórtica. Neumopericardio de unos 14 mm de espesor. Burbujas de aire que impresionan más de disecar planos grasos de región cardiofrénica derecha (y en menor medida también del lado izquierdo) y de región subcostal anterior derecha, sin poder descartar que exista componente de leve neumotórax anterior derecho asociado. Atelectasias laminares bibasales. Burbujas de enfisema en tejido celular subcutáneo de hipocondrio derecho y región subxifoidea. Leve derrame pleural bilateral, algo mayor en hemitórax derecho, de baja densidad. No se observa neumoperitoneo que sugiera perforación de víscera hueca. Sin otras alteraciones reseñables. Conclusión: hallazgos compatibles con neumopericardio y presencia de gas en otros planos supradiafragmáticos. No neumoperitoneo.

- TC de tórax de control (imagen 5): cardiomegalia. *Stent* en raíz torácica. Resolución del neumopericardio con lámina de derrame pericárdico. Persistencia de pequeña lamina de neumotórax anterior derecho, de menor cuantía respecto a estudio previo. Atelectasias/consolidaciones bibasales. Pequeño derrame pleural bilateral, de mayor cuantía en hemitórax derecho, de similar cuantía respecto a estudio previo. Adenopatías supraclaviculares y mediastínicas de hasta 1 cm de eje corto, de probable origen reactivo. Conclusión: resolución del neumopericardio, persistiendo pequeña lamina de neumotórax anterior derecho. Derrame pleural bilateral sin cambios, con atelectasia/consolidaciones bibasales.
- Análisis microbiológico líquido pericárdico: se aísla Staphylococcus epidermidis sensible a la meticilina (en probable relación con contaminación desde la piel de un líquido seroso no purulento en el que hay predominio de linfocitos mononucleares).
- Análisis bioquímico líquido pericárdico: glucosa 18 mg/dl; proteínas totales 6,9 g/dl; hematíes 1200/ul; leucocitos 152/ul; polimorfonucleares 12%; mononucleares 88%.
- Anatomía patológica líquido pericárdico: descripción macroscópica: se reciben 20 cc de líquido amarillo de aspecto seroso. Diagnóstico: citología de líquido pericárdico negativo para malignidad. Leve celularidad inflamatoria y abundante mesotelial reactiva.

EVOLUCIÓN CLÍNICA

El paciente acudió a urgencias con clínica de disnea y astenia intensa, evidenciándose en la ecocardioscopia derrame pericárdico grave con colapso inspiratorio de cavidades derechas, así como hipotensión y taquicardia. Ante la situación de taponamiento cardiaco, se le realizó pericardiocentesis urgente en sala de hemodinámica, extrayéndose 1400 cc de líquido seroso y se dejó catéter conectado a bolsa de drenaje, finalizando el procedimiento sin complicaciones y con comprobación de la resolución parcial del líquido pericárdico mediante ecocardioscopia a pie de cama.

Tras el procedimiento, se consiguió una mejoría clínica inmediata y mantenida durante las siguientes 24 horas pospericardiocentesis. Sin embargo, tras esas 24 horas, el paciente empezó con clínica de agitación psicomotriz, disnea y mal estado general. A la exploración física se objetivó saturación de oxígeno del 96% con gafas nasales a 2 l/min, frecuencia cardiaca 100 lpm y tensión arterial 91/60 mmHg, sin ingurgitación venosa yugular ni edemas en miembros inferiores.

Se inició analgesia, sueroterapia intravenosa, se realizó ecocardioscopia con resolución del derrame pericárdico sin existir colapso de cavidades derechas y una radiografía de tórax con portátil (imagen 3) que mostró una imagen de banda radiotransparente que delimitaba prácticamente toda la silueta cardiaca definiendo el pericardio, el cual se visualizaba como una fina línea radiolúcida. Ante este hallazgo, se decidió realizar TC de tórax urgente (imagen 4) que confirmó el diagnóstico de neumopericardio y salida del drenaje fuera de la cavidad, por lo que se decidió retirar totalmente el catéter y sellar el lugar de la incisión con un apósito.

En las siguientes horas, el paciente permaneció tranquilo, normotenso y no sudoroso, por lo que se decidió manejo conservador del hallazgo de neumopericardio y seguimiento clínico. En días posteriores, el paciente permaneció estable desde el punto de vista clínico y hemodinámico, sin presentar empeoramiento de ninguna índole y con resolución del neumopericardio evaluado mediante TC de tórax de control (imagen 5).

Así, el paciente tuvo una evolución favorable con un análisis de líquido pericárdico de características de trasudado sin otros hallazgos relevantes, por lo que el paciente fue dado de alta con el siguiente tratamiento domiciliario: cloruro de potasio 600 mg (1 cápsula cada 24 horas), furosemida 40 mg (1 comprimido cada 24 horas), hierro (II) ferroglicina 567,70 mg (1 cápsula cada 24 horas) y colchicina 1 mg

(1 comprimido cada 24 horas durante 1 mes). Además, dada la presencia de una anemia microcítica e hipocrómica *de novo*, se le trasfundieron tres concentrados de hematíes y se derivó a Medicina Interna para completar su estudio.

Durante el seguimiento, el paciente presentó varias descompensaciones agudas de su insuficiencia cardiaca crónica y, dado que presentaba gradientes aórticos elevados como se ha detallado previamente, finalmente ingresó a cargo de cirugía cardiovascular para sustitución valvular aórtica mediante prótesis mecánica St. Jude M nº23 y sustitución de aorta ascendente por tubo supracoronario. En el ecocardiograma de control el gradiente máximo pasó a 15 mmHg y el gradiente medio a 5 mmHg, sin objetivarse *leaks*. Fue dado de alta sin incidencias reseñables y en el seguimiento se encuentra subjetivamente muy bien, sin nuevas descompensaciones y con una llamativa mejoría de su calidad de vida.

DIAGNÓSTICO

- Síndrome de Williams-Beuren. Estenosis aórtica supravalvular con reestenosis grave.
- Derrame pericárdico grave *de novo* con compromiso de cavidades derechas y necesidad de pericardiocentesis urgente.
- Neumopericardio resuelto con manejo conservador, como complicación de pericardiocentesis.

DISCUSIÓN

El síndrome de Williams Beuren es un trastorno genético asociado a una producción y/o deposición anormal de la elastina durante el desarrollo cardiovascular. Tiende a estar asociado a una serie de anomalías cardiovasculares estructurales típicamente relacionadas con la estenosis arterial, siendo hallazgos infrecuentes en estos pacientes la hipotensión sistémica, la hipoplasia aórtica o la aparición de derrame pericárdico[1,2,3].

En relación con este último, el rendimiento diagnóstico de la pericardiocentesis en ausencia de taponamiento cardiaco clínico es muy bajo (alrededor de un 5%), por lo que no está justificado realizarla en esta situación, excepto si existe una sospecha de pericarditis purulenta. Por el contrario, en presencia de taponamiento cardiaco clínico, el rendimiento diagnóstico sería mayor (alrededor de un 30%). En nuestro caso, la pericardiocentesis se realizó por taponamiento cardiaco moderado-grave diagnosticado por los criterios clínicos clásicos, en presencia de un derrame pericárdico como mínimo moderado en el ecocardiograma (nivel de evidencia I, grado de recomendación A)[4].

En los derrames pericárdicos importantes, este procedimiento tiene unas tasas de éxito elevadas (>95%), con un riesgo relativamente bajo. La tasa global de complicaciones puede variar entre el 4% y el 20% y la tasa de mortalidad por lesiones causadas directamente por el procedimiento es inferior al 1%[5].

A pesar de que la mayor parte de los casos de neumopericardio corresponden a iatrogenia relacionada con procedimientos quirúrgicos, endoscópicos o ventilación mecánica, suele ser una complicación poco frecuente tras pericardiocentesis, donde resulta bien de la introducción de aire a través del drenaje pericárdico o bien de la formación de una comunicación pleuropericárdica directa. Así, el aire tiende a localizarse en los segmentos de la cavidad pericárdica que rodean al corazón y a los tramos más proximales de los grandes vasos (aorta ascendente hasta la salida del tronco braquiocefálico, vena cava superior hasta la vena ázigos, tronco de la arteria pulmonar...)[6,7].

El diagnóstico debe ser rápido, realizándose mediante radiografía de tórax, tomografía computarizada o ecocardiograma y evitando la resonancia magnética por la demora que ello supondría. En las

radiografías posteroanteriores de tórax, se objetiva como un fino borde radiotransparente continuo de aire y un nivel de aire-líquido que sigue la silueta cardiaca y que está delimitado por una fina línea que representa el saco pericárdico[8].

El diagnóstico diferencial de esta patología incluye el neumomediastino, en el cual el aire no suele rodear el fondo del corazón y no se limita únicamente al mismo, sino que puede extenderse al mediastino superior e incluso al cuello[9,10].

En relación con el tratamiento, el neumopericardio suele ser un fenómeno autolimitado y que no requiere un tratamiento específico en la mayoría de casos, siendo suficiente con un manejo conservador y vigilancia estrecha hasta la resolución del mismo. En caso de inestabilidad hemodinámica, puede ser debido a que el neumopericardio puede dar lugar a una fisiología de taponamiento con compromiso hemodinámico donde sería fundamental su identificación precoz, sueroterapia y pericardiocentesis urgente o drenaje por la vía quirúrgica[10].

Para prevenir esta complicación es esencial evitar la inhalación o la tos vigorosas, la manipulación del sistema y confirmar la posición correcta del drenaje (es decir, que no haya orificios laterales fuera del espacio pericárdico), cerrar todas las conexiones del sistema de drenaje y aplicar gel quirúrgico a la piel alrededor del drenaje para crear un sello hermético[11].

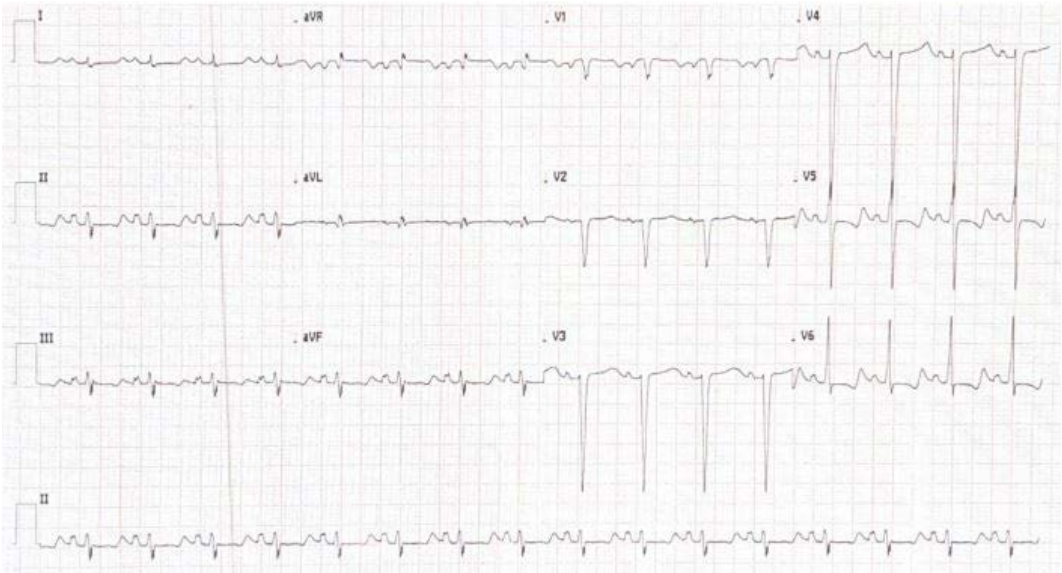

Imagen 1. ECG. Ritmo sinusal a unos 100 lpm con onda P pulmonar. PR normal. QTc alargado. Eje normal. QRS estrecho con amputación de R en V2 y rS en cara inferior. Ondas T bifásicas en cara inferior y V4-V6.

Imagen 2. Radiografía de tórax en urgencias. Índice cardiotorácico aumentado y silueta cardiaca redondeada. Infiltrados intersticiales. Ausencia de derrame pleural, así como de signos de neumotórax.

Imagen 3. Radiografía de tórax con portátil tras pericardiocentesis. Índice cardiotorácico aumentado. Infiltrado intersticial bilateral. Banda radiotransparente que delimita prácticamente toda la silueta cardiaca definiendo el pericardio, el cual se visualiza como una fina línea radiolúcida. No signos de neumotórax.

Imagen 4. Tomografía computarizada de tórax tras pericardiocentesis. Hallazgos compatibles con neumopericardio y presencia de gas en otros planos supradiafragmáticos.

Imagen 5. Tomografía computarizada de tórax de control. Resolución del neumopericardio con lámina de derrame pericárdico.

Bibliografía

1. Datta I, Theisen R. Unique congenital cardiac anomalies associated with Williams-Beuren syndrome. *J Am Coll Cardiol*. 2023;81(8):3390. doi: 10.1016/s0735-1097(23)03834-2.
2. Kozel BA, Barak B, Kim CA, Mervis CB, Osborne LR, Porter M, Pober BR. Williams syndrome. *Nat Rev Dis Primers*. 2021;7(1). doi: 10.1038/s41572-021-00276-z.
3. Williams Syndrome. PubMed. 1993. Available from: http://pubmed.ncbi.nlm.nih.gov/20301427/.
4. Guías de práctica clínica de la Sociedad Española de Cardiología en patología pericárdica. *Rev Esp Cardiol* Vol. 53, Núm. 3, Marzo 2000; 394-412.
5. Pober BR. Williams-Beuren syndrome. *N Engl J Med*. 2010;362(3):242-252. doi: 10.1056/NEJMra0808080.
6. Peebles CR, Shambrook JS, Harden SP. Pericardial disease—anatomy and function. *Br J Radiol*. 2011;84(special_issue_3):S324-S337. doi: 10.1259/bjr/16168253.
7. Mori S, Bradfield JS, Peacock WJ, Anderson RH, Shivkumar K. Living anatomy of the pericardial space. *JACC Clin Electrophysiol*. 2021;7(12):1628-1644. doi: 10.1016/j.jacep.2021.09.008.
8. Choi WH, Hwang YM, Park MY, et al. Pneumopericardium as a complication of pericardiocentesis. *Korean Circ J*. 2011;41(5):280. doi: 10.4070/kcj.2011.41.5.280.
9. Triantafyllis AS, Zamfir T, Kontogiannis N. Pneumopericardium as a complication of pericardiocentesis. *CMAJ*. 2023;195(5):E193-E194. doi: 10.1503/cmaj.221137.
10. Cummings RG, Wesly RL, Adams DH, Lowe JE. Pneumopericardium resulting in cardiac tamponade. *Ann Thorac Surg*. 1984;37(6):511-518. doi: 10.1016/s0003-4975(10)61146-0.
11. Narins CR, et al. Pneumopericardium following pericardiocentesis. *Am J Med*. 2016;129(9):e181-e182.

Multivaso simultáneo: el infarto que vino por partida doble

Olalla Arias García, Cristina Álvarez Marcos, Elena Alarcia Salas, María Fumanal García, Emilio Martín Serra, Pablo Revilla Martí, Ainhoa Pérez Guerrero, José Ramón Ruiz Arroyo

INTRODUCCIÓN

La disección coronaria espontánea (DCE) es una causa poco común de síndrome coronaria agudo (SCA), pero con un reconocimiento clínico y compresión fisiopatológica en progresivo aumento. Se observa predominantemente en mujeres de mediana edad con escasos o ningún factor de riesgo cardiovascular tradicional. A nivel fisiopatológico, se define como la separación de las capas de una o más arterias coronarias, con o sin disrupción de la íntima, en ausencia de traumatismos, ateroesclerosis o causa iatrogénica. Si bien se reconoce que estos pacientes presentan un elevado riesgo relativo de recurrencia de SCAD y otras disecciones, la coexistencia simultánea de eventos, tanto en arterias coronarias como en otros territorios vasculares, es un fenómeno poco frecuente y referenciado en la literatura.

ANTECEDENTES, ENFERMEDAD ACTUAL Y EXPLORACIÓN FÍSICA

Antecedentes

Mujer de 55 años. Sin alergias medicamentosas conocidas

- Factores de riesgo cardiovascular: fumadora activa de 15 cigarrillos diarios
- Sin antecedentes personales o familiares de cardiopatía o muerte súbita.
- No sigue tratamiento médico de forma habitual.

Enfermedad actual

Encontrándose previamente asintomática, inicia con episodios intermitentes de dolor centrotorácico no relacionado con esfuerzo, irradiado a extremidad superior izquierda, sin otra clínica concomitante, por lo que no consulta.

Acude a urgencias a las 72 h por creciente intensidad de la clínica descrita y dolor torácico continuo, de inicio tras esfuerzo defecatorio, de una hora de evolución. A su llegada se realiza un ECG, que muestra un ritmo sinusal con elevación de ST inferolateral y descenso de ST en I-AVL y V2. Con diagnóstico de síndrome coronario agudo con elevación del segmento ST (SCACEST) se administra dosis de carga de 250 mg de AAS y 180 mg de ticagrelor, activando Código Infarto. Se realiza el cateterismo cardiaco urgente, que muestra imagen compatible con disección coronaria espontánea Saw 2B en arteria descendente posterior, decidiendo manejo conservador, al tratarse de un vaso secundario y ante mejoría progresiva de la clínica con perfusión de SLN a baja dosis.

Exploración física

Presión arterial 179/119 mmHg. Frecuencia cardiaca 95 lpm. Saturación de oxígeno 97% basal. Buen estado general. Consciente y orientada, esferas superiores conservadas. Normocoloreada y normohidratada. Normoperfundida. Auscultación cardiopulmonar: sin alteraciones. Miembros inferiores: ausencia de edemas.

PRUEBAS COMPLEMENTARIAS

- ECG de 12 derivaciones (imagen 1): ritmo sinusal a 78 lpm. PR constante a 120 ms. Elevación de segmento ST inferolateral. Descenso de ST lateral alta y V2.
- Analítica sanguínea en urgencias: glucosa 132 mg/dl, urea 37 mg/dl, creatinina 0,7 mg/dl, sodio 142 mEq/l, potasio 4,06 mEq/l. NT-proBNP 296 pg/ml. Hb 15,4 g/dl, Hto 44,8%. Leucocitos 8700 /mm^3 (N 61%) plaquetas 169000 /mm^3.
- Seriación de marcadores de necrosis miocárdica: TnTus 348 ng/l -- 1149 ng/l -- 1204 ng/l -- 1266 ng/l --1615 ng/l (pico) – 993 ng/l.
- Perfil general: glucosa 96 mg/dl, AU 3,4 mg/dl, Cr 0,51 mg/dl, FG >90, albúmina 3,15 mg/dl, AST 35, ALT 26, PCK 777 U/l, LDH 367 U/l, Ca2+ 9,29 mg/dl, Na 144 mmol/l k 4,16 mmol/l. TSH 1,67, colesterol 200,8 mg/dl, TG 61 mg/dl, HDL 44 mg/dl, LDL 144,6 mg/dl, no-HDL 156 mg/dl, ApoB 115, LpA 107,2. Hb 14,1 g/dl, leucos 8800 mil/mm^3, plaquetas 164000. Fe2+ 74 mg/dl, transferrina 279, ferritina 22 ng/ml.
- Radiografía de tórax: silueta cardiaca de tamaño normal, sin alteraciones pleuroparenquimatosas de evolución aguda.
- Ecocardioscopia: ventrículo izquierdo (VI) no dilatado con FEVI conservada. Hipocinesia inferior basal. Ventrículo derecho (VD) no dilatado con contractilidad conservada. Aurícula izquierda no dilatada. Válvula mitral final con correcta apertura, insuficiencia mitral (IM) ligera. Válvula aórtica (VAo) trivalva con correcta apertura y sin detectarse regurgitación. Insuficiencia tricuspídea (IT) ligera. Vena cava inferior no dilatada con colapso inspiratorio. No se aprecia derrame pericárdico. Raíz aórtica de tamaño normal. No masas intracavitarias por esta vía de acceso.
- Cateterismo cardiaco inicial (vídeo 1): dominancia derecha. Tronco coronario izquierdo: Sin lesiones. Descendente anterior: tortuosa, sin lesiones. Circunfleja: tortuosa, sin lesiones. Coronaria derecha: sin estenosis en vaso principal. Ramo DP con imagen compatible con disección coronaria espontánea Saw 2B. Arterias coronarias epicárdicas tortuosas sin lesiones significativas.
- ECG de 12 derivaciones (imagen 2): RS a 78 lpm. PR constante <200 ms. Supradesnivelación del segmento ST V2-V6 (máx 2,5 mm en V4) + persistencia de supradesnivelación en derivaciones inferiorolaterales(1 mm).
- Ecocardioscopia dirigida (elevación ST anterior): VI no dilatado ni hipertrofiado, FEVI limite a expensas de acinesia de segmentos medio y apicales anteriores y anteroseptales, hipocinesia ligera inferior basal y media. Cavidades derechas no dilatadas. IT ligera. No derrame pericárdico.
- Cateterismo cardiaco 2º (vídeo 2): dominancia derecha. Tronco coronario izquierdo: sin lesiones. Descendente anterior: oclusión segmento distal con luminograma filiforme compatible con disección coronaria espontánea. Resto sin lesiones. Circunfleja: sin lesiones. Coronaria derecha: sin lesiones en vaso principal. Oclusión IVP medio-distal con imagen angiográfica diagnóstica de disección coronaria espontánea.
- Ecocardiograma transtorácico reglado al alta: VI de tamaño y grosor normales, con función sistólica conservada (FEVI 62%) sin alteraciones segmentarias. Ligera dilatación de aurícula izquierda (AI). VD de tamaño y función sistólica normales (TAPSE de 20 mm). Válvula mitral de velos finos, apertura conservada y moderada regurgitación (*jet* muy excéntrico pegado a pared posterior lateral auricular, con efecto Coanda, y que alcanza el techo, sin inversión de VV.PP.) Se descarta que sea de etiología isquémica y sugiere ser por prolapso (festón A3 o comisural —comisura posterior—). Patrón transmitral diastólico normal. VAo trivalva, fina, con apertura conservada y sin regurgitación. Válvula tricúspide sin alteraciones y con ligera regurgitación. No hipertensión pulmonar

(PSAP estimada de 30 mmHg). Raíz aórtica de tamaño normal. Mínimo derrame pericárdico en saco posterior (4 mm). Vena cava inferior de tamaño normal con adecuado colapso inspiratorio.

- TC de arterias cerebrales: porción V4 de arteria vertebral izquierda de aspecto hipoplásico. Bocio multinodular. anteriores. No se evidencian estenosis significativas a nivel del área del polígono de Willis, ni imágenes que sugieran la existencia de dilataciones aneurismáticas significativas.
- TC de arterias renales: no se identifican estenosis en arterias renales, arteria mesentérica superior ni tronco celíaco. Permeabilidad y calibre normal de grandes vasos y arterias renales.
- ECG de 12 derivaciones alta (imagen 3): ritmo sinusal a 53 lpm. PR constante a 120 ms. QRS estrecho, Q inferior (III, AVF) con elevación persistente ST submilimétrica V3-V4 con T bifásicas. T negativa III y AVF.

EVOLUCIÓN CLÍNICA

Tras cateterismo cardiaco y decisión de estrategia conservadora, ingresa en la unidad de cuidados intermedios cardiológicos estable hemodinámicamente y asintomática, con diagnóstico de síndrome coronario agudo (SCA) secundario a DCE de vaso secundario. A las 12 horas de ingreso nuevo episodio de dolor torácico de similares características. Se realiza ECG, que objetiva supradesnivelación del segmento ST en derivaciones anteriores, a nivel de ecocardioscopia asimetrías de la contractilidad de nueva aparición en territorio anterior y anteroseptal. Se intenta manejo médico inicial, pero ante persistencia clínica se realiza nueva coronariografía emergente, que muestra disección coronaria espontánea sincrónica en segmento distal de arteria descendente anterior. Dadas las características angiográficas de ambas lesiones y la estabilidad hemodinámica, se continua con estrategia de manejo conservador.

Asintomática al subir de sala de hemodinámica tras incremento de dosis de SLN, sin eventos a nivel de monitorización, aunque persisten alteraciones electrocardiográficas descritas.

Se mantiene a la paciente ingresada en cuidados intermedios, con posterior evolución lineal del evento isquémico, sin desarrollo de nuevas complicaciones y sin recibidas de dolor torácico, pudiendo suspender perfusión a las 12 h. En todo momento en situación hemodinámica Killip-Kimball I, tendencia inicial a hipotensión asintomática bien tolerada, pudiendo introducir betabloqueantes a las 48 h del primer evento, con subida de dosis hasta bisoprolol 2,5 mg diarios. Se instaura tratamiento con monoantiagregación con Adiro 100 mg. No presenta recurrencia de angina ni desarrolla síntomas o signos compatibles con insuficiencia cardiaca, y no se objetivan arritmias ventriculares en monitorización ni otras alteraciones del ritmo cardiaco.

Se realiza estudio para despistaje de anomalías vasculares extracoronarias (AVE), con angio-TC de arterias renales y angio-TC arterias cerebrales, sin hallazgos relevantes.

Previo al alta se realiza ecocardiograma, que objetiva función sistólica conservada sin asimetrías ni afectación de la contractilidad de VD, sin complicaciones mecánicas, destaca insuficiencia mitral moderada por jet muy excéntrico de etiología no isquémica. Se realiza ajuste de tratamiento sobre factores de riesgo cardiovascular (tabaquismo activo). Estable clínica y hemodinámicamente, se procede al alta hospitalaria.

DIAGNÓSTICO

- Síndrome coronario agudo con elevación del segmento ST (SCACEST).
- Disección coronaria espontánea multivaso sincrónica.
  - Ramo DP con imagen compatible con disección coronaria espontánea Saw 2B.
  - Oclusión segmento distal de arteria descendente anterior compatible con disección coronaria espontánea.

DISCUSIÓN

Este caso clínico ejemplifica una forma de presentación atípica de la disección coronaria espontánea, en forma de afectación simultánea de dos ramas coronarias o afectación multivaso. Con una incidencia estimada de entre el 5% y el 10% según distintas series y registros multicéntricos, se considera una manifestación atípica pero clínicamente relevante, por el desconocimiento en cuanto a su posible impacto en el enfoque diagnóstico y terapéutico.

La arteria coronaria que con mayor frecuencia se ve afectada por disección coronaria es la descendente anterior izquierda. Esta se encuentra comprometida en aproximadamente el 75% de los casos, seguida por la arteria coronaria derecha en un 20%, la circunfleja en un 4%, y el tronco común izquierdo en menos del 1% de los casos.

Un análisis reciente publicado en 2023 usó los datos de 389 pacientes incluidos en el Registro Nacional de DCE (*NCT03607981*). Se clasificó la cohorte según el número de vasos afectados en dos grupos: afectación multivaso (DCE-MV) y afectación de un único vaso (DCE-UV). Un total de 41 pacientes (10,5%) presentaron SCAD-MV. La forma de presentación más frecuente de presentación fue en forma de SCASEST. En el análisis final de datos no se objetivaron diferencias significativas en cuanto a eventos clínicos adversos mayores (MAE) intrahospitalarios ni eventos cardiovasculares mayores combinados (MACCE) durante el seguimiento a largo plazo (mediana de 29 ± 11 meses). Sin embargo, se observó una mayor incidencia de accidente cerebrovascular en el grupo SCAD-MV, tanto durante la hospitalización (2,4% frente al 0%; $p<0,01$) como en el seguimiento a largo plazo (5,1% frente al 0,6%; $p=0,01$).

En cuanto al abordaje intervencionista de la DEC, queda a discreción del equipo médico tratante, con franca tendencia a seguir una línea conservada basada en el manejo médico siempre que sea posible. En general, la evidencia publicada tiende a favorecer un manejo conservador en ausencia de datos de alarma, como isquemia en curso pese a tratamiento optimizado, dolor torácico persistente, inestabilidad hemodinámica, arritmias ventriculares o disección del tronco coronario izquierdo.

El manejo antiagregante en pacientes con DEC tratados de forma conservadora continúa basándose en evidencia limitada. Las recomendaciones actuales, sustentadas en consenso experto, apoyan el uso empírico de monoterapia antiagregante (SAPT), con posible empleo de doble antiagregación (DAPT) de corta duración en casos seleccionados, en base a una teórica reducción del riesgo trombótico secundario a activación plaquetaria inducida por cizallamiento en zonas de exposición endotelial. Sin embargo, datos del registro multicéntrico DISCO sugieren una mayor incidencia de eventos cardiovasculares adversos con DAPT frente a SAPT a los 12 meses, fundamentalmente a expensas de IAM no fatales y revascularizaciones no planificadas.

Adicionalmente, estudios retrospectivos unicéntricos han asociado el uso de betabloqueantes post-DCE con una reducción en la recurrencia, posiblemente por su efecto modulador del estrés parietal. El ya mencionado estudio DISCO (análisis de datos multicéntricos del grupo francés), realizado sobre una amplia cohorte de pacientes con DCE, evidenció una asociación significativa con fibrodisplasia muscular (FMD), presente en el 45% de los casos, principalmente en territorios renales y carotídeos. Estos hallazgos refuerzan la importancia de realizar un cribado vascular sistemático tras un evento de DCE, dado su posible valor pronóstico y la coexistencia de vasculopatía subyacente. Además, el estudio identifica una probable asociación genética entre la DCE y FMD a nivel de variantes del locus PHACTR1, lo cual sugiere un sustrato fisiopatológico compartido entre SCAD y FMD.

En resumen, la DCE se ha consolidado en años recientes como una entidad diferenciada de SCA, con predominio en mujeres jóvenes y una fisiopatología singular no aterosclerótica. Los distintos consensos enfatizan la importancia de un diagnóstico temprano mediante angiografía y una estrategia

terapéutica conservadora siempre que sea posible, reservando la revascularización para casos seleccionados. A pesar de los avances, gran parte del manejo de DCE se basa en opinión de expertos y datos observacionales, ya que faltan ensayos clínicos robustos. El pronóstico a largo plazo generalmente es favorable en términos de supervivencia, pero conlleva un riesgo de recurrencia que exige seguimiento prolongado y apoyo al paciente. En el subgrupo de DEC multivaso simultánea, la incidencia es baja (~10%) y, aunque el manejo es más complejo, las evidencias disponibles no muestran una mortalidad mayor ni obligan a cambiar la estrategia de antiagregación respecto a la DEC habitual.

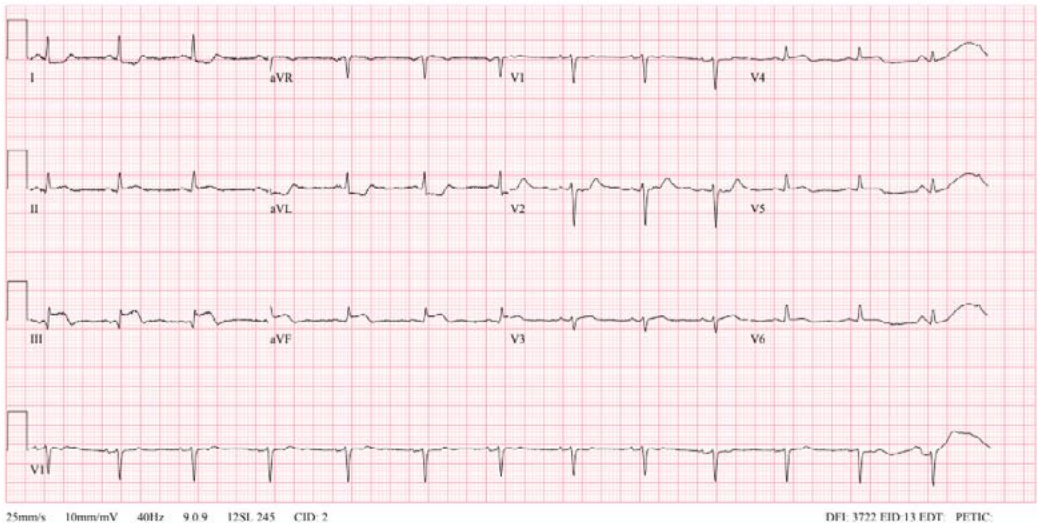

Imagen 1. Electrocardiograma de 12 derivaciones que muestra supradesnivelación del segmento ST inferolateral. Descenso de ST lateral alta y V2.

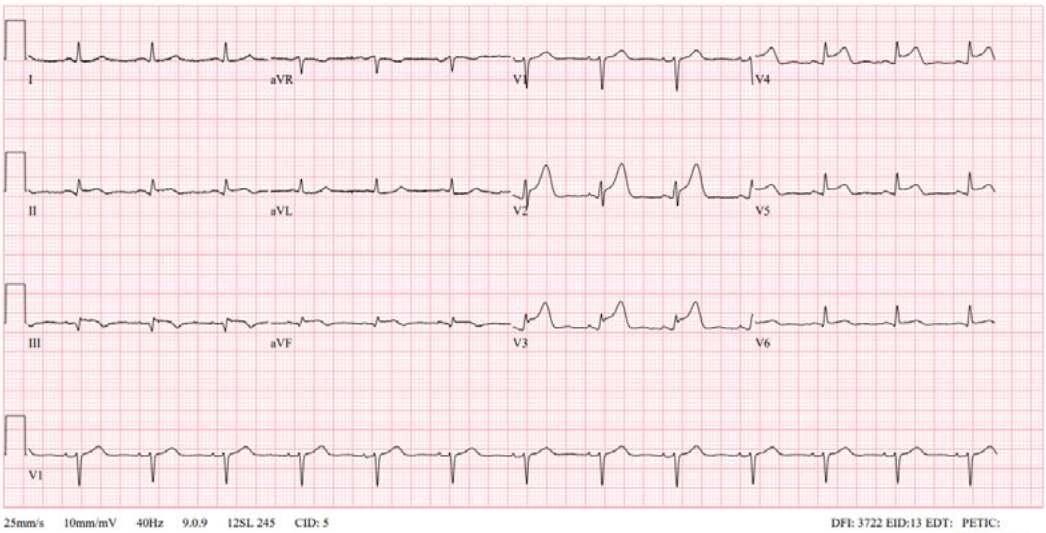

Imagen 2. Electrocardiograma de 12 derivaciones a las 12 h de evento inicial, que muestra supradesnivelación del ST en derivaciones anteriores (V2-V6). Persiste elevación en derivaciones inferolaterales.

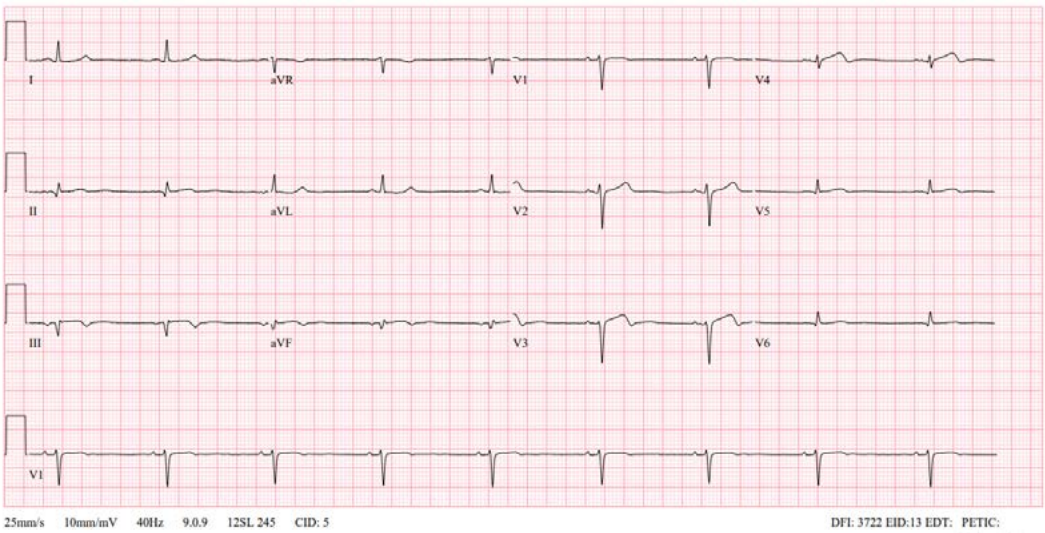

Imagen 3. Electrocardiograma de 12 derivaciones al alta de la paciente, que muestra evolución de alteraciones de la repolarización previas. Q inferior (III, AVF) con elevación persistente ST inframilimétrico V3-V4 con T bifásicas.

Vídeo 1.

Coronariografía inicial, que muestra imagen compatible con disección coronaria espontánea Saw 2B a nivel de ramo descendente posterior (DP) en CD.

Vídeo 2.

Segunda coronariografía, que muestra oclusión de nueva aparición en arteria descendente anterior distal, con imagen angiográfica diagnóstica de disección coronaria espontánea.

Bibliografía

- Salamanca J, García-Guimarães M, Núñez-Gil IJ, et al. Multivessel spontaneous coronary artery dissection: Clinical features, angiographic findings, management, and outcomes. *Int J Cardiol*. 2023;370:65-71.
- Combaret N, Chanson P, Vouhé P, et al. National French registry of spontaneous coronary artery dissections: Prevalence of fibromuscular dysplasia and genetic analyses. *EuroIntervention*. 2021;16(17):e1441–e1449. doi:10.4244/EIJ-D-20-01046.
- Mahadevappa N, Singh B, Bhairappa S, Nanjappa M. Spontaneous multivessel coronary artery dissection with anomalous coronary artery. *BMJ Case Rep* 2013; bcr2012007893.
- García-Guimarães M, Bastante T, Macaya F, et al. Clinical outcomes in spontaneous coronary artery dissection. *Heart*. 2022;108(19):1530-1538.

Síncopes en paciente joven, ¿por dónde empiezo?

Nerea Aguayo Caño, Lucas Barreiro Mesa, Cristina Urbano Sánchez,
Álvaro Roldán Guerra, Luis Carlos Maestre Luque, Ignacio Gallo Fernández

INTRODUCCIÓN

El síncope se define como una pérdida transitoria de consciencia debida a una hipoperfusión cerebral, y se caracteriza por un inicio rápido, una duración corta y una recuperación espontánea completa. Los síncopes suelen clasificarse en síncope reflejo o neuromediado, cardiogénico o relacionado con hipotensión ortostática. La evaluación diagnóstica es fundamental en estos pacientes, ya que nos permitirá una estratificación del riesgo inicial, y deberá incluir una anamnesis completa, una exploración física detallada y al menos un electrocardiograma (ECG).

Se presenta el caso de un joven de 22 años, sin ningún antecedente de interés salvo múltiples episodios sincopales, tanto en reposo como durante la actividad física. El paciente había acudido varias veces a urgencias, había sido valorado en consulta de cardiología y, pese a realizar medidas higiénico-dietéticas, parece que el cuadro clínico progresa. ¿Cómo debemos estudiar a estos pacientes y qué podemos hacer?

ANTECEDENTES, ENFERMEDAD ACTUAL Y EXPLORACIÓN FÍSICA

Antecedentes

- Familiares: hermano con diagnóstico de esclerosis múltiple.
- Antecedentes personales: no alergias medicamentosas conocidas. No factores de riesgo cardiovascular conocidos. Realiza actividad física (fútbol). No toma tratamiento médico.

Enfermedad actual

Varón de 22 años que es trasladado a nuestro hospital desde su centro de referencia, donde ingresó por cuadro sincopal de probable origen neuromediado. El paciente ingresó el día anterior en dicho centro por episodio de pérdida brusca de consciencia mientras realizaba actividad física, de unos 5 segundos de duración, con posterior recuperación *ad integrum*. Presentó nuevos episodios sincopales a su llegada a urgencias de su hospital de origen, así como en planta de hospitalización. En registro electrocardiográfico obtenido mediante telemetría se observa un Bloqueo auriculoventricular (BAV) de alto grado de 9 segundos, motivo por el cual se decide traslado a nuestro centro.

El paciente refiere tres episodios sincopales desde hace unos 6 meses, precedidos de pitidos en los oídos. Por este motivo, había sido valorado en consulta de cardiología, donde se descartó cardiopatía estructural y se indicó monitorización con Holter, que resultó normal.

No refiere dolor torácico, tampoco síntomas o signos de insuficiencia cardiaca ni palpitaciones. No otra sintomatología a destacar.

Exploración física

- Paciente con buen estado general. Consciente y orientado en las tres esferas. Eupneico en reposo, respirando a aire ambiente. Bien hidratado y perfundido. Afebril.
- Constantes vitales: presión arterial (PA) 110/50 mmHg. Frecuencia cardiaca (FC) 65 lpm. spO_2 99%.
- Peso 62 kg. Talla 172 cm. Índice de masa corporal 20,96 kg/m^2.
- No ingurgitación yugular, reflejo hepatoyugular presente.
- Auscultación cardiaca: tonos rítmicos a buena frecuencia sin soplos audibles.
- Auscultación respiratoria: murmullo vesicular conservado sin ruidos sobreañadidos.
- Exploración abdomen: blando y depresible, no doloroso.
- Miembros inferiores sin edemas.

PRUEBAS COMPLEMENTARIAS

- Electrocardiograma 1 (imagen 1): ritmo sinusal a 74 lpm. Eje normal. PR 172 ms. QRS 86 ms. No alteraciones agudas de la repolarización. iQTc 389 ms.
- Tira de ritmo electrocardiográfica durante episodio sincopal 2 (imagen 2): BAV de alto grado, con 9 ondas P bloqueadas, sin alargamiento del intervalo PR. QRS 86 ms. No alteraciones agudas de la repolarización. iQTc normal.
- Electrocardiograma de 6 derivaciones durante otro episodio sincopal (imagen 3): BAV de segundo grado tipo 2:1, paroxístico. QRS 86 ms. No alteraciones agudas de la repolarización. iQTc 389 ms.
- Radiografía de tórax (imagen 4): índice cardiotorácico normal. Parénquima pulmonar sin evidencia de patología aguda. Hilios pulmonares normales.
- Analítica sanguínea: hematimetría: leucocitos 3.710/µl. Hb 15,6 g/dl. Hematocrito 43,5%. Plaquetas 123.000/µl. Coagulación: tiempo de protrombina 12,7 s. INR 1,12. Tiempo de protrombina parcial activada 28,6 s. Bioquímica: glucosa 102 mg/dl. Creatinina 0,95 mg/dl. Urea 32 mg/dl. LDH 177 U/l. ALT 29 U/l. AST 26 U/l. GGT 29 U/l. Na 139 mEq/l. K 4 mEq/l. Cl 104 mEq/l. Mg 1,86 mEq/l. TnI us 2,5 ng/dl. NT-ProBNP <35 pg/ml. PCR <4 mg/l.
- Ecocardiografía no reglada: ventrículo izquierdo (VI) de tamaño normal, no hipertrófico con fracción de eyección conservada, sin alteraciones de la contractilidad segmentaria. No anomalías valvulares. Ventrículo derecho (VD) no dilatado normofuncionante. Vena cava inferior no dilatada con adecuado colapso inspiratorio. Ausencia de derrame pericárdico.
- TC de cráneo sin contraste i.v.: no se identifican lesiones hemorrágicas intra o extraaxiales ni alteraciones valorables del patrón densitométrico del parénquima encefálico. La fosa posterior y el sistema ventricular son de aspecto normal. Espacio subaracnoideo de la convexidad bihemisférica y cisternas basales de morfología normal. Pequeños quistes de retención mucosos en senos maxilares. Resto sin otras alteraciones valorables.
- TAC de corazón con contraste i.v. (27/01/25) (imagen 5): aurícula izquierda con un volumen aproximado de 93 cm^3 y con unos diámetros aproximados de 28 x 60 mm (eje anteroposterior por transverso). Se observan dos *ostium* venosos en cada lado, que muestran las siguientes medidas: *ostium* de VPSI: 7 x 17 mm, *ostium* de VPII: 13 x 19 mm, *ostium* de VPSD: 16 x 19 mm, *ostium* de VPID:17 x 24 mm. No se observan trombos en la orejuela. El esófago se encuentra más relacionado con el *ostium* de la vena pulmonar inferior derecha.
- Resonancia de corazón sin y con contraste (imagen 6): VI no dilatado ni hipertrófico, con función conservada (FE 62%), sin alteraciones segmentarias de la contractilidad, con los siguientes valores: VDF: 167 ml; VDF indexado: 96 ml/m^2. VSF: 64 ml; VSF indexado: 37 ml/m^2. FEVI: 62%. Aurícula izquierda no dilatada. No valvulopatías significativas. Ventrículo derecho no dilatado ni hipertrófico, con función levemente deprimida, con los siguientes valores: VDF: 141 ml; VDF indexado: 81 ml/m^2, VSF: 60 ml; VSF indexado: 35 ml/m^2, FEVD: 57%. T2-Stir: no se observan focos de edema miocárdico. Mapeo T1: valores de T1 nativo dentro de la normalidad. Mapeo T2: valores de T2 dentro de la

normalidad. Tras la administración de contraste no se observan defectos de perfusión ni trombos intracavitarios en el primer pase. En las imágenes tardías no se observan focos de realce que sugieran fibrosis. No derrame pericárdico ni pleural. Conclusión: función biventricular conservada. No se observan focos de fibrosis miocárdica ni otras alteraciones.

- Ergometría (imagen 7): ECG basal: RS a 60 lpm, eje normal, QRS estrecho, no alteraciones agudas de la repolarización. TA inicial: 116/75 mmHg. Prueba finalizada a los 12 minutos por agotamiento con un consumo de 14,8 METS y tras alcanzar el 80% de la FCMT (158 lpm de 198 lpm). Durante la prueba no se han producido síntomas: no dolor torácico, no síncope, no palpitaciones. En el registro ECG no se han objetivado eventos arrítmicos ni alteraciones sugestivas de isquemia miocárdica aguda. TA final 120/76 mmHg. Buena respuesta tensional e ionotrópica al ejercicio. Tras finalizar la prueba durante el periodo de recuperación, se produce BAV 2:1 que revierte espontáneamente encontrándose el paciente casi asintomático en todo momento. Conclusión: ergometría normal con BAV segundo grado tipo 2:1 durante la recuperación.
- Test de mesa basculante (imagen 8): se coloca al paciente sobre la mesa basculante (MB), manteniéndose con cintas a nivel torácico y piernas. Se realiza monitorización no invasiva de la TA y la saturación de oxígeno, así como monitorización electrocardiográfica completa. Se procede a la inclinación de la mesa basculante a 70º. Se mantiene en esta posición durante 12-13 minutos, tras los cuales de administra 1 *puff* de nitroglicerina sublingual. Tras la administración de nitroglicerina se produce alargamiento del PR con posterior asistolia de 12 segundos de duración con múltiples ondas P bloqueadas y síncope que se revierte de forma espontánea con estimulación del paciente. Se vuelve a la posición de decúbito con recuperación espontanea con cifras tensionales y de saturación estables. Conclusión: test de basculación positivo tipo 2B (cardioinhibitorio con asistolia).
- Estudio electrofisiológico, test de atropina y test de flecainida: se canaliza de forma ecoguiada doble acceso en vena femoral derecha con introducción de catéteres tetrapolares que se colocan en aurícula derecha (AD) y ventrículo derecho/His. Se mide intervalo HV basal normal en 46 ms. Se realiza estimulación en AD evidenciándose prolongación progresiva del intervalo AH y fenómeno de Wenkebach con bloqueo de la conducción de carácter suprahisiano y sin modificación significativa del intervalo HV. Se realiza test de atropina con respuesta positiva pasando de 60 a 110 lpm en 5 min y con acortamiento del intervalo AH a 80 ms. Posteriormente se administra una ampolla de flecainida i.v. sin evidenciarse prolongación significativa del intervalo HV. Conclusión: síncope de perfil cardioinhibitorio con asistolia sin prolongación significativa del intervalo HV. Respuesta a atropina positiva.
- Cardioneuroablación (imágenes 9-12): bajo anestesia general se realiza estudio electrofisiológico se realiza un mapa electro-anatómico biauricular mediante el sistema de navegación CARTO, en paciente con episodios de BAV paroxísticos con MB positiva y test de atropina positivo junto con BAV en recuperación del esfuerzo. Punciones vasculares venosas femorales derechas ecoguiadas, utilizándose introductores 5 French para tetrapolar a VD y AD alta y otra punción para vaina preface. Se canula arteria radial derecha para monitorización. Basalmente frecuencia cardiaca de 50 lpm (Longitud de ciclo 1200 ms), PR 152 ms, con punto de Wenckebach (PW) de 500 ms y tiempo de recuperación del nodo sinusal corregido (TRNSc) de 438 ms. Se realiza paso a aurícula izquierda (AI) a través de foramen oval permeable y se realiza mapa de AI con catéter PentaRay. A continuación, se realiza abordaje anatómico del plexo ganglionar superior izquierdo (PGSI), plexo ganglionar mediano (GM), plexo ganglionar inferior izquierdo (GII), plexo ganglionar posteromedial (GPM) desde AI y plexo ganglionar superior derecho (GSD). Posteriormente se realiza mapa de AD alta y se realizan aplicaciones enfrentadas a GSD y GPM. Intervalos finales FC 74 lpm (LC 811 ms), PR 178 ms, QRS 92 ms QT 352 ms AH 106 ms, HV 48 ms. PW 480 ms y TRNSc 70 ms. Se administra atropina i.v. 1 mg permaneciendo la FC estable sin taquicardización. Protamina. Punto en 8. Sin incidencias.

EVOLUCIÓN CLÍNICA

Al ingreso en planta de hospitalización, el paciente se encuentra estable clínicamente y hemodinámicamente. Es trasladado desde otro centro. Aportando ECG donde se objetiva BAV de alto grado de forma basal, sin realizar actividad física. No obstante, se solicita una ergometría en la que se objetiva BAV de segundo grado tipo 2:1 durante la recuperación de actividad física.

Por todo ello, se decide realizar una prueba de mesa basculante, puesto que permite realizar el diagnóstico etiológico del síncope y caracterizar los componentes cardioinhibidor y vasodepresor de la respuesta vasovagal. En esta prueba se objetiva que el paciente presenta un síncope de perfil cardioinhibitorio con asistolia (tipo 2B), por lo que tras realizar estudio electrofisiológico en el que se calculan unos intervalos AH y HV normales, así como comprobar que la prueba de atropina es positiva (un aumento >25% de la frecuencia cardiaca basal), se decide optar por una ablación de los ganglios parasimpáticos cardiacos o cardioneuroablación (CNA).

Para ello, se solicitan preanestesia, resonancia magnética cardiaca (RMC), y tomografía computarizada de corazón (TC). El paciente permanece hasta el procedimiento en planta de hospitalización estable desde el punto de vista clínico, sin nuevos episodios sincopales, salvo el provocado por el test de basculación.

Finalmente, se realiza CNA sin incidencias, ausencia de complicaciones inmediatas o a corto-medio plazo. Un día después del procedimiento, se consensua con el paciente y familiares implante de Holter insertable, que se implanta sin incidencias, y fue posteriormente dado de alta. Está pendiente de ser valorado en consulta de cardiología en unas semanas, y no ha presentado nuevos eventos arrítmicos monitorizados por dispositivo.

DIAGNÓSTICO

- Síncopes neuromediados con respuesta cardioinhibitoria.
- Mesa basculante positiva: síncope cardioinhibitorio tipo 2B.
- Cardioneuroablación de plexos ganglionares parasimpáticos.

DISCUSIÓN

El sistema nervioso autónomo es el encargado de la modulación del funcionamiento del sistema cardiovascular. El síncope neuromediado o vasovagal es el subtipo más frecuente de síncopes[1], y se produce por una respuesta anómala del sistema nervioso autónomo, bien por una activación insuficiente del sistema nervioso simpático (respuesta vasodepresora) o bien por un exceso de activación del sistema nervioso parasimpático (respuesta cardioinhibitoria)[1]. De hecho, a consecuencia de un reflejo vagal excesivo, en estos pacientes se puede evidenciar BAV transitorio y/o asistolia.

En los casos de síncope con predominio de la respuesta vasodepresora e hipotensión, el uso de fármacos como fludrocortisona está indicado, con un nivel de recomendación IIB[2]. Por otro lado, en los casos donde predomina la respuesta cardioinhibitoria, puede recomendarse con un nivel de recomendación IIA el implante de marcapasos, principalmente en pacientes mayores de 40 años que tengan bloqueo auriculoventricular (AV) y/o pausas documentadas de más de 3 segundos sintomáticas y/o 6 segundos asintomáticas[2].

No obstante, el implante de marcapasos es un procedimiento invasivo que no está exento de riesgos. La cardioneuroablación es una técnica emergente para el tratamiento de síncope neuromediado, el

síndrome del seno carotídeo, la disfunción sinusal y el bloqueo AV desencadenado por el desequilibrio del sistema nervioso autónomo, sobre todo en pacientes jóvenes.

La técnica de CNA se basa en la ablación mediante radiofrecuencia de los plexos ganglionares parasimpáticos de la pared posterior de las aurículas, que son estructuras intrínsecas ubicadas principalmente en las almohadillas adiposas auriculares epicárdicas, y que conectan fibras nerviosas preganglionares y posganglionares parasimpáticas. El principal neurotransmisor es la acetilcolina, que condiciona el enlentecimiento de la frecuencia cardiaca y de la conducción auriculoventricular, así como la disminución de la contractilidad, en gran parte a través de los receptores muscarínicos M2[1].

Entre los eventos que definen el éxito del procedimiento destacan la abolición de la respuesta vagal durante la ablación con radiofrecuencia, la ausencia de señales fragmentadas en el electrograma, un aumento de la frecuencia cardiaca basal y la ausencia de respuesta a atropina[3].

En el año 2005, Pachón et al.[4], fue el primer grupo que publicó los resultados de la denervación vagal mediante ablación por radiofrecuencia en una serie de 21 pacientes con diagnóstico de bradiarritmias funcionales sintomáticas. Todos los pacientes de la serie mostraron una buena evolución, sin nuevos episodios de síncope. Después, diferentes grupos han publicado estudios con muy buenos resultados a corto y largo plazo.

Por otro lado, aunque la CNA ha resultado ser más efectiva en pacientes jóvenes, tal y como se objetivó en el estudio ELEGANCE[5], la edad *per se* no predijo el éxito terapéutico, donde la mayoría de los pacientes mayores consiguieron obtener un beneficio clínico de esta técnica.

Las guías de síncope de la American Heart Association (AHA) de 2017[6] y la de la Sociedad Europea de Cardiología (ESC) del 2018[1], mencionan la CNA como parte de tratamientos innovadores en subgrupos específicos para el tratamiento del síncope reflejo, pero la evidencia no es suficiente para recomendar esta terapia de forma sistemática.

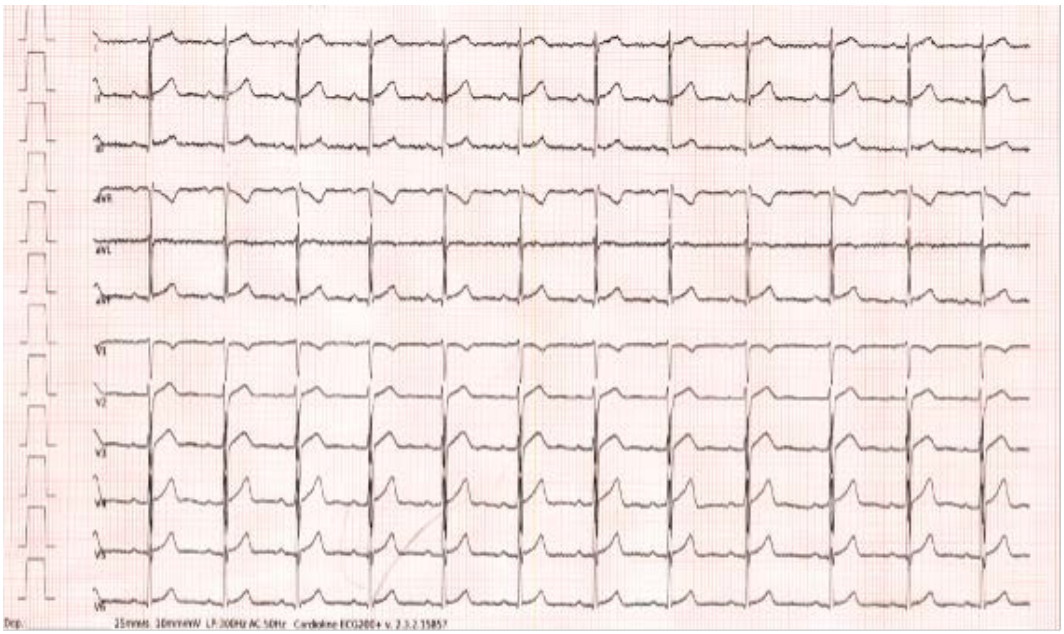

Imagen 1. Electrocardiograma basal. Ritmo sinusal a 74 lpm. Eje normal. PR 172 ms. QRS 86 ms. No alteraciones agudas de la repolarización. iQTc 389 ms.

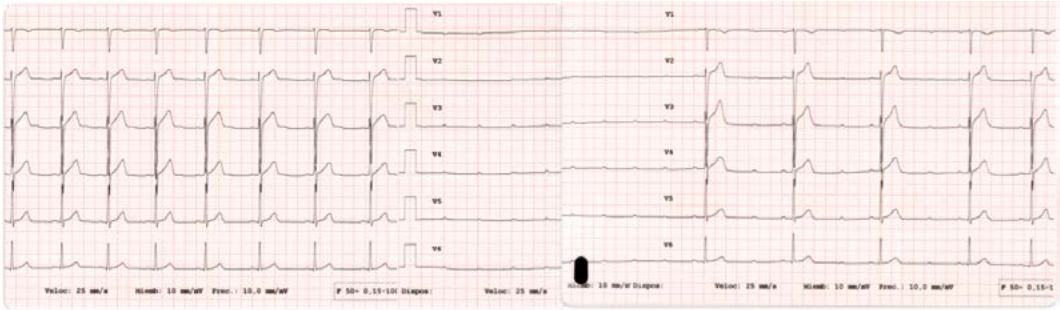

Imagen 2. Tira de ritmo electrocardiográfica durante episodio sincopal. BAV de alto grado, con 9 ondas P bloqueadas, sin alargamiento del intervalo PR. QRS 86 ms. Sin alteraciones agudas de la repolarización. iQTc normal

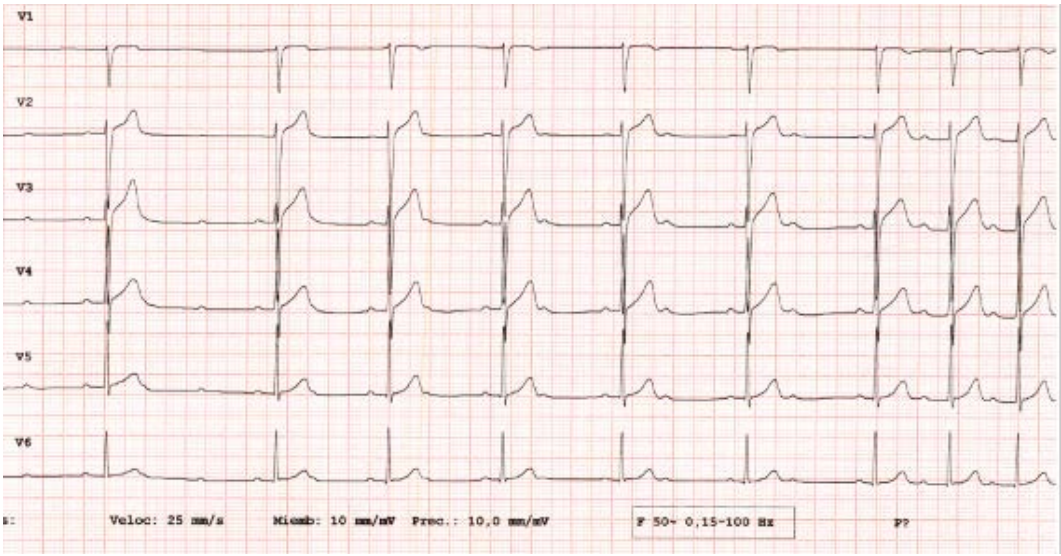

Imagen 3. Electrocardiograma de 6 derivaciones durante otro episodio sincopal. BAV de segundo grado tipo 2:1, paroxístico. QRS 86 ms. No alteraciones agudas de la repolarización. iQTc normal.

Imagen 4. Radiografía de tórax. Índice cardiotorácico normal. Parénquima pulmonar sin evidencia de patología aguda. Hilios pulmonares normales.

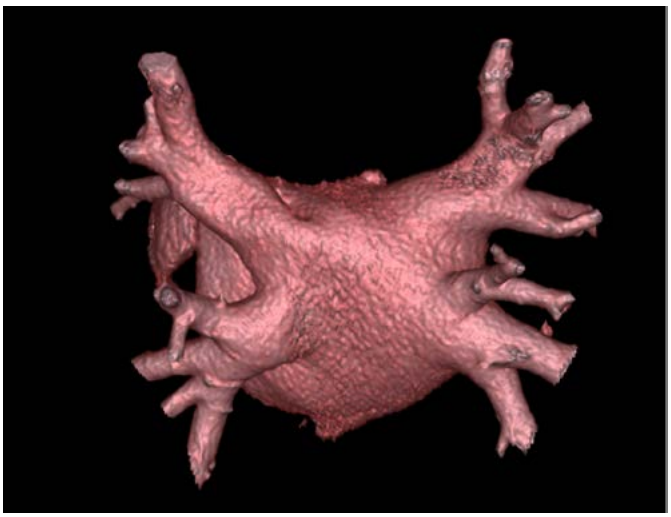

Imagen 5. Reconstrucción tridimensional de orejuela izquierda mediante TC.

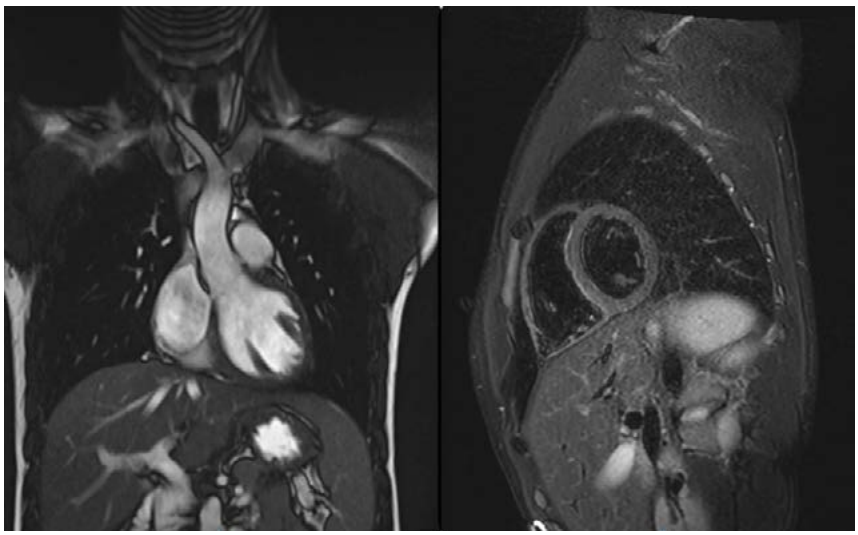

Imagen 6. Resonancia magnética cardiaca.

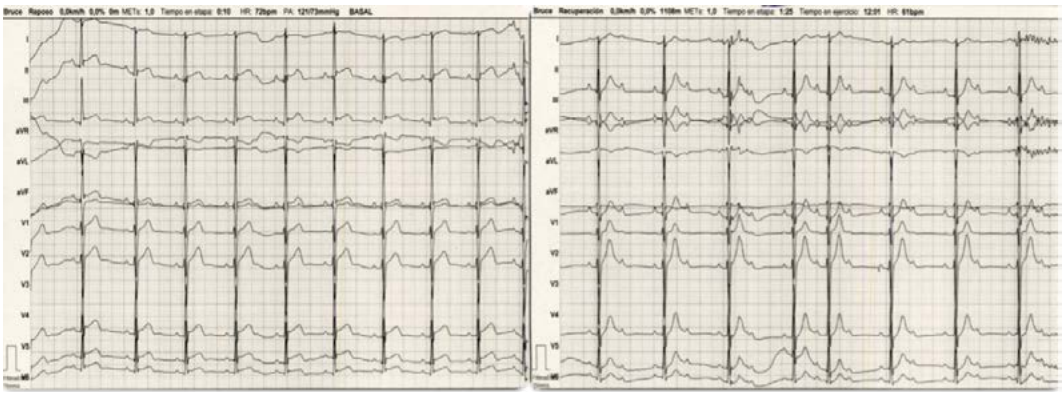

Imagen 7. Ergometría. BAV de segundo grado tipo 2:1 durante la recuperación.

Imagen 8. Mesa basculante, con resultado positivo, tipo 2B: cardioinhibitorio con asistolia.

Imagen 9. Imagen A (izquierda) Electrocardiograma de 12 derivaciones previo al procedimiento. Medición de intervalos electrocardiográficos. Imagen B (derecha). Registros intracavitarios durante un estudio electrofisiológico (con velocidad 100 mm/s), con tiempos de conducción AH, y HV normales (98 y 50 ms respectivamente).

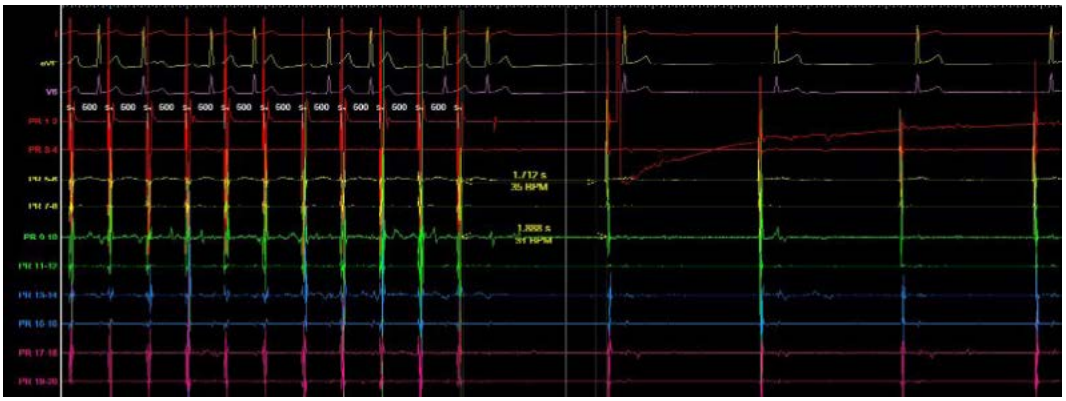

Imagen 10. Estudio electrofisiológico. Estudio de la función sinusal como parámetro del estado vagotónico del paciente: tiempo de recuperación del nodo sinusal corregido 438 ms. Punto de Wenckebach (PW) de 500 m

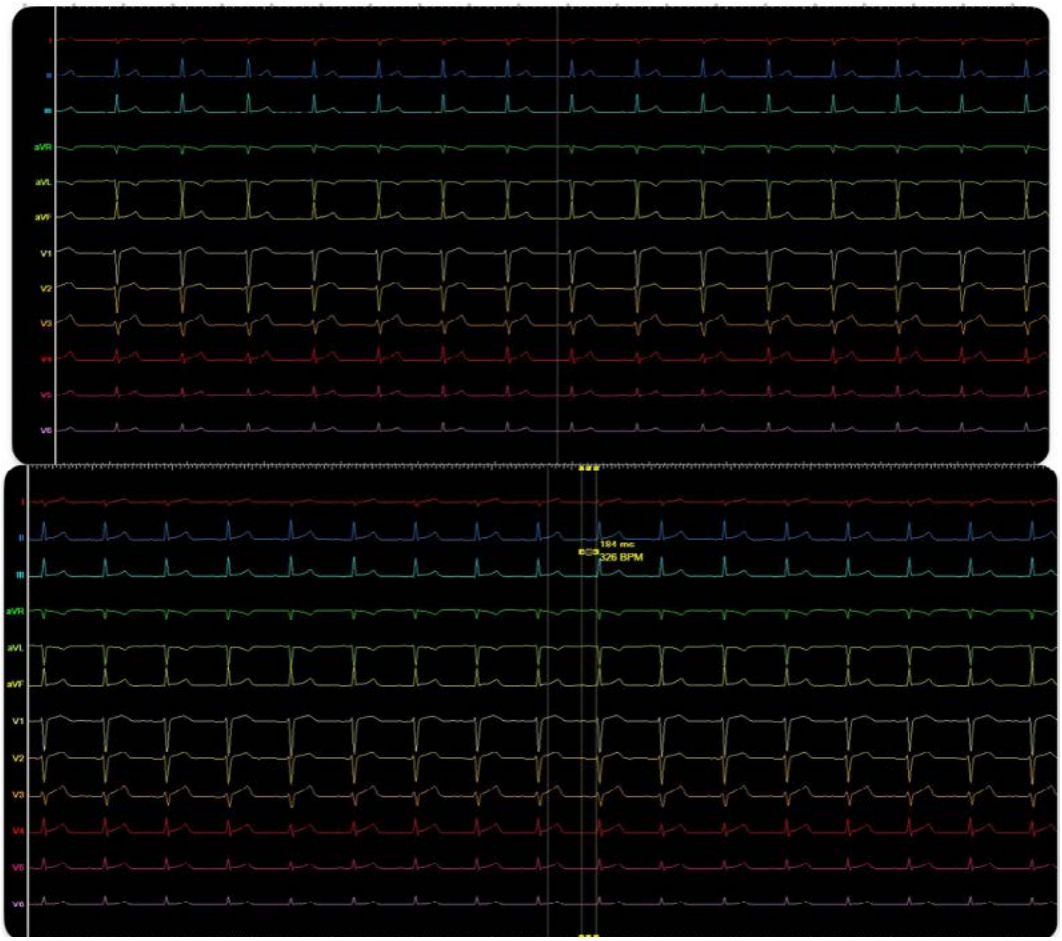

Imagen 11. Electrocardiograma de 12 derivaciones después del procedimiento. Imagen superior, ECG tras administración de 1 mg atropina i.v., sin objetivarse taquicardización significativa. Imagen inferior, medición de intervalos en electrocardiograma de superficie. A destacar, PR 184 ms.

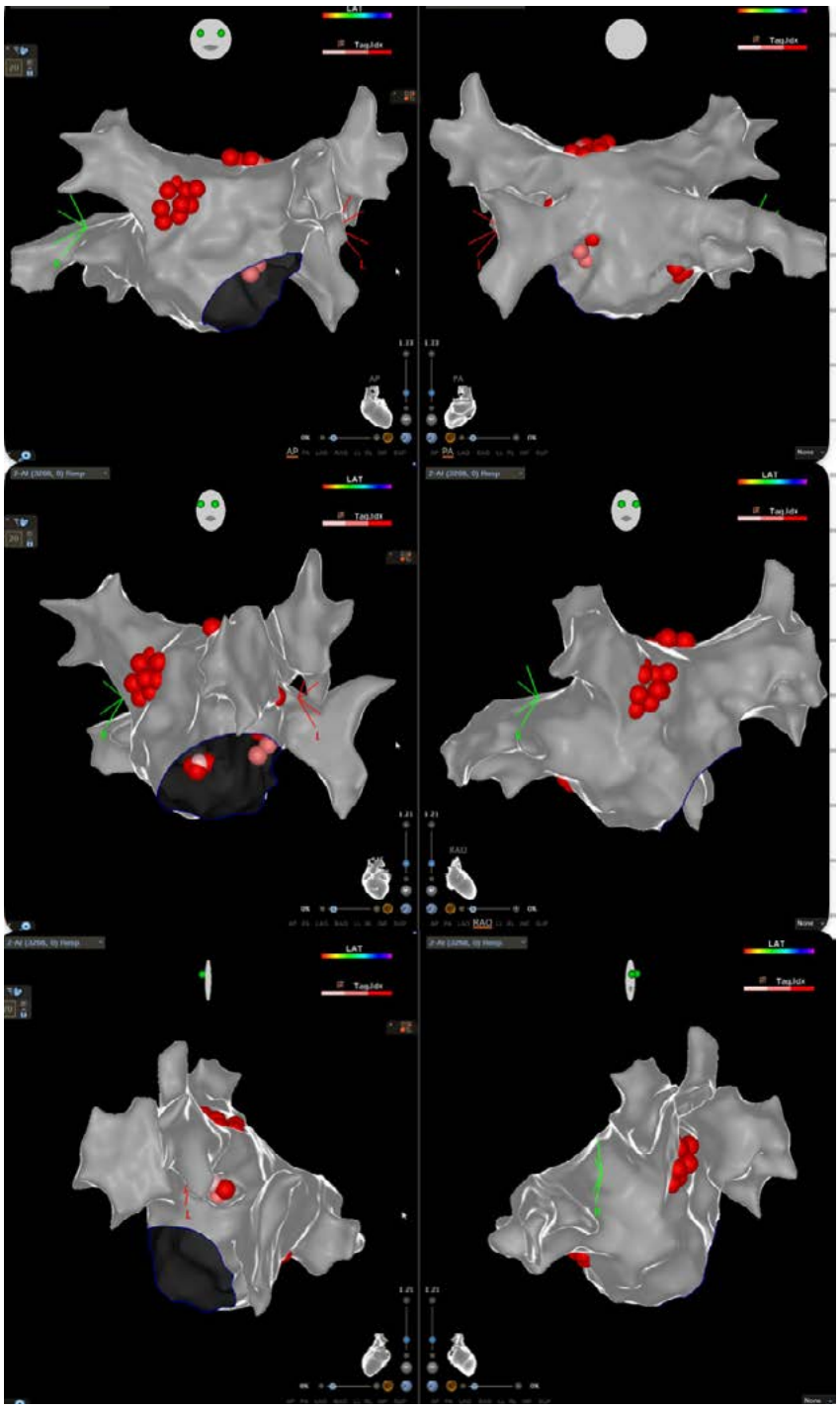

Imagen 12. Imagen superior izquierda (A) y superior derecha (B): visión anteroposterior y postero-anterior de la reconstrucción anatómica 3D con sistema CARTO de aurícula izquierda con venas pulmonares. Los puntos rojos corresponden a las aplicaciones con radiofrecuencia aplicadas, localizadas en los plexos ganglionares parasimpáticos (PG). Imagen del centro izquierda (C) y centro derecha (D): visión oblicua anterior izquierda y oblicua anterior derecha de la reconstrucción anatómica de aurícula izquierda, con correspondientes puntos de radiofrecuencia. Imagen inferior izquierda (E) e inferior derecha (F): visión lateral izquierda y lateral derecha de aurícula izquierda, con correspondientes puntos de radiofrecuencia.

Bibliografía

1. Pérez-Silva A, Lagos D, Schumacher E, Merschón F, Arriagada G, Merino D, Zerpa JC. Cardioneuroablación como tratamiento del síncope reflejo: reporte de un caso. *Rev Chil Cardiol*. 2022;41(2):105-110. doi:10.4067/S0718-85602022000200105.
2. Brignole M, et al. ESC Scientific Document Group. 2018 ESC Guidelines for the diagnosis and management of syncope. *Eur Heart J*. 2018 Jun 1;39(21):1883-1948.
3. Chakraborty P, Chen PS, et al. Potential Consequences of Cardioneuroablation for Vasovagal Syncope: "A Call for Appropriately Designed, Sham-Controlled Clinical Trials". *Heart Rhythm*. 2023 Dec 15: S1547-5271(23)03000-X.
4. Pachon JC, Pachon EI, Cunha Pachon MZ, Lobo TJ, Pachon JC, Santillana TG. Catheter ablation of severe neurally meditated reflex (neurocardiogenic or vasovagal) syncope: cardioneuroablation long-term results. *Europace*. 2011 Sep;13(9):1231-42. doi: 10.1093/europace/eur163. Epub 2011 Jun 28. PMID: 21712276.
5. Francia P, Viveros D, Falasconi G, et a. Clinical impact of aging on outcomes of cardioneuroablation for reflex syncope or functional bradycardia: Results from the cardionEuroabLation: patiEnt selection, imaGe integrAtioN and outComEs-The ELEGANCE multicenter study. *Heart Rhythm*. 2023 Sep;20(9):1279-1286. doi: 10.1016/j.hrthm.2023.06.007. Epub 2023 Jun 15. PMID: 37329936.
6. Shen, W.-K., Sheldon, R. S., Benditt, D. G., et al, & American College of Cardiology/American Heart Association Task Force on Clinical Practice Guidelines, & Heart Rhythm Society. (2017). 2017 ACC/AHA/HRS guideline for the evaluation and management of patients with syncope: A report of the American College of Cardiology/American Heart Association Task Force on Clinical Practice Guidelines and the Heart Rhythm Society. *Journal of the American College of Cardiology*, 70(5), e39–e110.

Crónica de una miocardiopatía anunciada

Cristian Hinojosa Durán, Juan Manuel Serrano Marcos,
Torcuato Garrido-Arroquia Jurado, Ismael Arco Adamuz,
José Antonio Fernández Sánchez, Víctor Manuel López Espinosa

INTRODUCCIÓN

La miocardiopatía arritmogénica (MCA) asociada a mutaciones del gen de la desmoplaquina (DSP) puede presentarse con episodios de inflamación miocárdica y fibrosis, simulando otras formas de miocarditis. Esta presentación supone un desafío diagnóstico debido a su superposición clínica e imagenológica con etiología inflamatorias, incluyendo la miocarditis viral.

Antecedentes

- Familiares: muerte súbita de su hermana los 38 años de edad (sobrepeso) el año anterior, detectando a la llegada de los servicios de emergencia electrocardiograma (ECG) en fibrilación ventricular, realizando reanimación cardiopulmonar (RCP) y administrándose 3 choques eléctricos, con posterior paso a asistolia y fallecimiento.
- Personales: NAMC. Sin factores de riesgo cardiovascular. Niega hábitos tóxicos. Anemia crónica.
- Tratamiento habitual: sulfato de hierro 325 mg c/24 h.

Enfermedad actual

Paciente de 49 años con los antecedentes personales y familiares anteriormente mencionados (a destacar muerte súbita de su hermana a la edad temprana de 38 años) que acude a urgencias por epigastralgia intensa de inicio en la madrugada, con irradiación centrotorácica de características atípicas, que cede paulatinamente durante la madrugada. En ECG realizado en urgencias, destacaba voltajes bajos, así como ondas T negativas a nivel de precordiales derechas (V1-V3); elevación de marcadores de daño miocárdico con curva de 50 → 470 → 267 → 240 pg/ml, por lo que se administra carga de AAS e es ingresada en la unidad de cuidados intensivos (UCI) cardiológicos con juicio clínico de síndrome coronario agudo sin elevación del segmento ST (SCASEST), ya asintomática.

Exploración física

- Constantes: presión arterial 136/62 mmHg; frecuencia cardiaca 76 lpm; saturación de oxígeno 96%, afebril.
- Paciente consciente, orientada y colaboradora. Hemodinámicamente estable, sin signos de hipoperfusión. Eupneica en reposo, sin trabajo respiratorio. Sin ingurgitación yugular. No focalidad neurológica.
- Auscultación cardiaca: tonos rítmicos, no soplos ni roce pericárdico a la auscultación.
- Auscultación respiratoria: murmullo vesicular conservado, sin ruidos patológicos sobreañadidos.
- Abdomen: blando, depresible. No dolor a la palpación profunda, sin signos de peritonismo. No masas ni megalias. Ruidos hidroaéreos conservados.
- Miembros inferiores: no edematización periférica ni signos de trombosis venosa profunda. Pulsos periféricos conservados.

PRUEBAS COMPLEMENTARIAS

Al ingreso

- Analítica:
  - Bioquímica: glucosa 105 mg/dl, urea 21 mg/dl, creatinina 0,6 mg/dl, proteínas totales 6,6 g/dl, albúmina 3,9 g/dl; bilirrubina total 0,47 mg/dl, GOT 23 U/l, GPT, 15 U/l, GGT 16 U/l, fosfatasa alcalina 72 U/l, alfa-amilasa 65 U/l, CPK 60 U/l, LDH 206 U/l; Na 139 mEq/l, K 4,00 mEq/l, Cl 110 mEq/l.
  - Troponina I-us: 50 → 470 → 267 → 240 pg/ml.
  - Hemograma: hemoglobina 9,6 g/dl, hematocrito 31,1%; leucocitos 5.750 (neutrófilos 62,8 %); plaquetas 240.000
  - Coagulación: actividad de protrombina 88% (INR 1,08), fibrinógeno 415 mg/dl.
  - Gasometría venosa: pH 7,44; pCO2 33,7 mmHg; pO2 23,7 mmHg; HCO3 23,2 mmol/l; Lactato 1,6 mmol/l.
- Radiografía de tórax: índice cardiotorácico <0,5. Sin condensaciones o infiltrados parenquimatosos. Senos costofrénicos libres a nivel bilateral.
- ECG (con dolor) (imagen 1): ritmo sinusal a 90 lpm, intervalo PR en rango de normalidad, QRS estrecho, onda T negativa de V1-V3 con ligera infradesnivelación del ST en dichas derivaciones.
- ECG (UCI, ya asintomática): ritmo sinusal a 80 lpm, intervalo PR en rango de normalidad, QRS estrecho, onda T negativa en V1 e isodifásica en V2-V3.
- Coronariografía diagnóstica (vídeo 1): vía radial derecha. Arterias coronarias de aspecto angiográfico sano, sin lesiones significativas.

En planta de cardiología

- Analítica:
  - Bioquímica: glucosa 90 mg/dl, HbA1c 4,9%, urea 32 mg/dl, creatinina 0,57 mg/dl (Fge 109,2 ml/min/1,72 m^2), ácido úrico 3,3 mg/dl, proteínas totales 7,1 g/dl, albúmina 4,4 g/dl; Bilirrubina total 0,5 mg/dl, GOT 23 U/l, GPT, 11 U/l, GGT 20 U/l, fosfatasa alcalina 100 U/l, alfa-amilasa 65 U/l, CPK 116 U/l, LDH 237 U/l; Na 137 mEq/l, K 4,5 mEq/l, Cl 107 mEq/l. Hierro 21 ug/dl, ferritina 4,8 ng/ml, transferrina 298 mg/dl (IST 5,7%).
  - Perfil lipídico: colesterol total 159 mg/dl; colesterol HDL 44 mg/dl; colesterol LDL (calculado) 98 mg/dl; triglicéridos 87 mg/dl.
  - TSH 1,21 uUI/ml.
  - PCR 14,6 → 113 mg/l; procalcitonina 0,03 ng/ml.
  - Hemograma: hemoglobina 11,4 g/dl, hematocrito 36,4%; leucocitos: 6450 (neutrófilos 69,3%); plaquetas 285.000.
  - Coagulación: actividad de protrombina 100% (INR, 1,04), fibrinógeno 477 mg/dl.
  - Urianálisis: hematíes +; leucocitos +. Sedimento urinario 81 hematíes, células epiteliales planas moderadas.
- Urocultivo: negativo.
- Ecocardiografía transtorácica (vídeo 2): ventrículo izquierdo (VI): extrasistolia ventricular durante el estudio. Tamaño normal. Grosor de la pared normal. Sin anomalías de la contractilidad regional. Fracción de eyección normal (60% por Simpson biplano). Patrón de llenado sugerente de alteración de la relajación/disfunción grado I. Aurícula izquierda: tamaño normal. Ventrículo derecho (VD): tamaño normal (DTD basal 38 mm, medio 31 mm, longitudinal 65 mm, TSVD proximal 33 mm). Fracción de eyección normal por estimación visual. Se visualiza a nivel apical imagen sugerente de posible aneurisma apical, muy localizado de pequeño tamaño (6 x 8 mm), frente a zona de confluencia con recesos trabeculares (valorar completar estudio con RMC para mayor precisión). Aurícula derecha: tamaño normal. Válvula mitral: normal. No se aprecia insuficiencia mitral. Apertura normal. Válvula aórtica: normal. Insuficiencia aórtica mínima (grado 0-1 sobre 4). Apertura normal.

Válvula tricúspide: normal. No hay evidencia de insuficiencia tricuspídea. Válvula pulmonar: normal. No se aprecia regurgitación pulmonar. Aorta: raíz aórtica de diámetros normales. Aorta ascendente de diámetros normales. Arteria pulmonar: estimación de presión de arteria pulmonar no posible. Vena cava inferior: tamaño y colapso normales. Pericardio: no se aprecia derrame pericárdico. Conclusiones: VI no dilatado con fracción de eyección normal (60%). VD de dimensiones y función sistólica normal, con dudosa imagen a nivel apical (valorar completar estudio con resonancia magnética cardiaca (RMC) para mayor precisión). Resto de estudio sin hallazgos patológicos.

- ECG al alta: ritmo sinusal a 72 lpm, eje normal, intervalo PR en rango (<200 ms), QRS estrecho, ondas T negativas en V1-V3, aplanada en V2

Seguimiento ambulatorio

- Ergometría: test de esfuerzo negativo clínica y eléctricamente para isquemia. Aparición de forma aislada de escasos EV a lo largo del esfuerzo, incluido un doblete en la etapa 0 (calentamiento).
- Holter: ritmo sinusal durante todo el registro. Frecuencia cardiaca media de 70 (43-135 lpm). Sin pausas ni bradiarritmias significativas. Sin extrasistolia supraventricular significativa. Extrasistolia ventricular de baja densidad (1%; >500 EV en 24 h) con 2 tipos de EV de distinta morfología; sin dobletes ni TVNS. Sin detección de fibrilación auricular.
- Angio-RMN: VI no dilatado, grosor de paredes normales, sin alteraciones segmentarias de la contractilidad y fracción de eyección normal (FEVI 65%). Aurícula izquierdo no dilatada. VD no dilatado, grosor de paredes normales, sin alteraciones segmentarias de la contractilidad y fracción de eyección normal (FEVD 58%). Aurícula derecha no dilatada. En las secuencias STIR potenciadas en T2 no se observa áreas hiperintensas miocárdicas; si bien hay un aumento del tiempo de relajación en mapas T2 a nivel de los segmentos anteriores. Este aumento del tiempo localizado a nivel anterior se observa también en los mapas de T1 nativo (ver valores arriba). En las secuencias de realce no se observa captación patológica de gadolinio. Conclusiones: VI no dilatado, sin alteraciones segmentarias de la contractilidad y fracción de eyección conservada (FEVI 65%). Aurícula izquierda no dilatada. VD no dilatado, sin alteraciones segmentarias de la contractilidad y fracción de eyección conservada (FEVD 58%). Aumento de tiempo de relación T2 y T1 miocárdico en segmentos anteriores sugerente de edema focal, sin retención patológica de gadolinio.
- Angio-RMN (seguimiento) (imagen 2; vídeo 3): VI no dilatado ni hipertrófico, sin alteraciones de la contractilidad segmentaria, aunque se observa pared adelgazada (3-4 mm) en región inferior media, con fracción de eyección conservada. Aurícula izquierda no dilatada. VD no dilatado con pared lateral hipertrabeculada en la que se observan microaneurismas en región medio-apical de dicha pared, con fracción de eyección normal. TSV no dilatado. Aurícula derecha no dilatada. No derrame pleural ni pericárdico. En las secuencias STIR potenciadas en T2 y en el mapa T2 se observa aumento de intensidad de señal (valores en límite/ligeramente superiores (T2 65-110 ms) en regiones medio-apicales predominio septal e inferior compatibles con edema. En las secuencias de realce tardío no se aprecia retención patológica de gadolinio evidente en VI ni en VD. Conclusiones: VI no dilatado con pared inferior adelgazada en región media (ver texto) con fracción de eyección conservada. Criterios morfológicos de DAVD: hipertrabeculación y microaneurismas en pared lateral de VD. Hallazgos compatibles con ligero edema en VI. No se aprecia retención patológica de gadolinio.
- Necropsia macroscópica (hermana): descripción del miocardio, grosor, lesiones isquémicas antiguas y recientes y su localización (transmural, subendocárdica, intramiocárdica, subepicárdica) mediante esquema: Abundante grasa epicárdica. Miocardio pálido y con poco tono. Impresiona leve dilatación de cavidades izquierdas. Zona de infiltrado hemorrágico atigrado muy leve en pared posterior de VI y otra zona congestiva mínima en borde libre.
- Autopsia molecular (hermana): se identificó una variante tipo truncamiento en el gen DSP, de significado incierto por recaer hacia el final de la proteína, con dudas acerca del impacto en la función de la proteína.

EVOLUCIÓN CLÍNICA

Durante su estancia inicial en la UCI coronaria se realizó coronariografía, donde se objetivaron unas arterias coronarias sin lesiones angiográficamente significativas. Posteriormente, durante el ingreso en planta, la paciente continuó con estabilidad clínica, sin recurrencia de epigastralgia u opresión centrotorácica y sin clínica cardinal o datos en pruebas complementarias de insuficiencia cardiaca ni otros síntomas cardiológicos, por lo que se procedió al alta con el diagnóstico de sospecha de infarto agudo de miocardio sin lesiones coronarias obstructivas (MINOCA), prosiguiendo el estudio con RMC de forma ambulatoria.

Meses después, la RMC solicitada evidenció edema miocárdico y elevación de T1 nativo a nivel de la pared anterior, siendo estos hallazgos dados como compatibles con posible cuadro de miocarditis aguda.

Posteriormente, ya en seguimiento en consultas externas, se identificaron hallazgos compatibles con MCA en autopsia de su hermana fallecida el año anterior, así como una mutación asociada a una variante de significado incierto (portadora de la variante familiar NM_004415.3:c.937_939delTCC,NP_004406.2:p.Ser313del en el gen DSP) del gen DSP.

La paciente fue estudiada, identificándose como portadora de la misma variante. En un Holter y ergometrías realizadas de forma ambulatoria posteriormente, se puso de manifiesto la presencia de extrasistolia ventricular polifocal. Así mismo, en una sucesiva RMC realizada en seguimiento se objetivaron cambios morfológicos temporales, con aparición de fibrosis y microaneurismas a nivel de la pared lateral del VD, confirmando el diagnóstico de MCA.

DIAGNÓSTICO

- Miocardiopatía arritmogénica biventricular (de predominio de VD) por probable mutación en DSP (portadora de la variante familiar. NM_004415.3:c.937_939delTCC,NP_004406.2:p.Ser313del en el gen DSP)
- Debut como cuadro de MINOCA sugerente de miocarditis en pruebas complementarias realizadas inicialmente.

DISCUSIÓN

La miocardiopatía arritmogénica (MCA) es una enfermedad del músculo cardiaco caracterizada por la degeneración fibroadiposa del miocardio y caracterizada principalmente por una mayor predisposición a arritmias ventriculares malignas. Su prevalencia es aproximadamente 1 de cada 5.000 individuos, aunque varía según la población.

Clásicamente, esta enfermedad se ha considerado una enfermedad del VD (denominándose incluso previamente miocardiopatía arritmogénica del VD, MCAVD), pero la evidencia actual reconoce que también puede afectar el VI o manifestarse a nivel biventricular[1].

En los últimos años, la genética ha jugado un papel clave en la comprensión de esta enfermedad, con más de 20 genes identificados. Entre ellos, las mutaciones en genes que codifican proteínas de los desmosomas son las más frecuentes, siendo la DSP una de las más relevantes.

La DSP es una proteína fundamental en la cohesión estructural de los desmosomas, estructuras celulares encargadas de unir los miocitos cardiacos y asegurar la integridad del miocardio durante la

contracción. Las mutaciones en el gen DSP han sido asociadas con formas graves de MCA, a menudo con afectación biventricular y una progresión rápida de la enfermedad[2].

Los mecanismos fisiopatológicos de la MCA por mutaciones en DSP incluyen:

- Pérdida de adhesión celular, con disrupción de la estructura miocárdica y apoptosis.
- Sustitución fibroadiposa del miocardio, aumentando la vulnerabilidad a arritmias.
- Alteraciones en la señalización intracelular, que pueden afectar la homeostasis del calcio y contribuir a la disfunción contráctil.

A diferencia de otras mutaciones desmosómicas, las variantes de DSP pueden asociarse con otras manifestaciones extracardiacas, como la queratodermia palmoplantar o alteraciones capilares, debido a su importante papel en los tejidos epiteliales.

Los pacientes con mutaciones en DSP pueden desarrollar:

- Arritmias ventriculares graves, como taquicardia ventricular sostenida o fibrilación ventricular.
- Disfunción ventricular izquierda precoz, incluso en ausencia de dilatación significativa.
- Insuficiencia cardiaca progresiva, con una tasa de deterioro mayor que otras formas de MCA.

El diagnóstico se basa en los criterios de tarea de Consenso de 2010, que incluyen hallazgos en:

- ECG: ondas T invertidas en precordiales derechas o anomalías en la conducción.
- RMC: fibrosis miocárdica, realce tardío con gadolinio y disfunción segmentaria.
- Pruebas genéticas, que permiten identificar mutaciones específicas y facilitar el diagnóstico precoz en familiares asintomáticos[3].

El tratamiento de la MCA por mutaciones en DSP se basa en:

- Prevención de la muerte súbita cardiaca:
  - Desfibrilador automático implantable en pacientes con alto riesgo de arritmias malignas.
  - Betabloqueantes (por ej. carvedilol, metoprolol) para reducir la excitabilidad ventricular.
- Control de la insuficiencia cardiaca:
  - Inhibidores de la enzima convertidora de angiotensina o bloqueadores del receptor de angiotensina.
  - Antagonistas de la aldosterona, en casos avanzados.
- Ablación por catéter, en pacientes con arritmias refractarias.
- Modificación del estilo de vida:
  - Restricción del ejercicio intenso para reducir el riesgo de arritmias.
  - Cribado y monitorización periódica en familiares con mutaciones en DSP, aunque sean asintomáticos.

Las mutaciones en DSP representan una forma agresiva de MCA, con alta predisposición a arritmias ventriculares, disfunción biventricular y progresión temprana de la insuficiencia cardiaca. El diagnóstico temprano y el manejo personalizado son esenciales para mejorar la supervivencia y la calidad de vida de los pacientes.

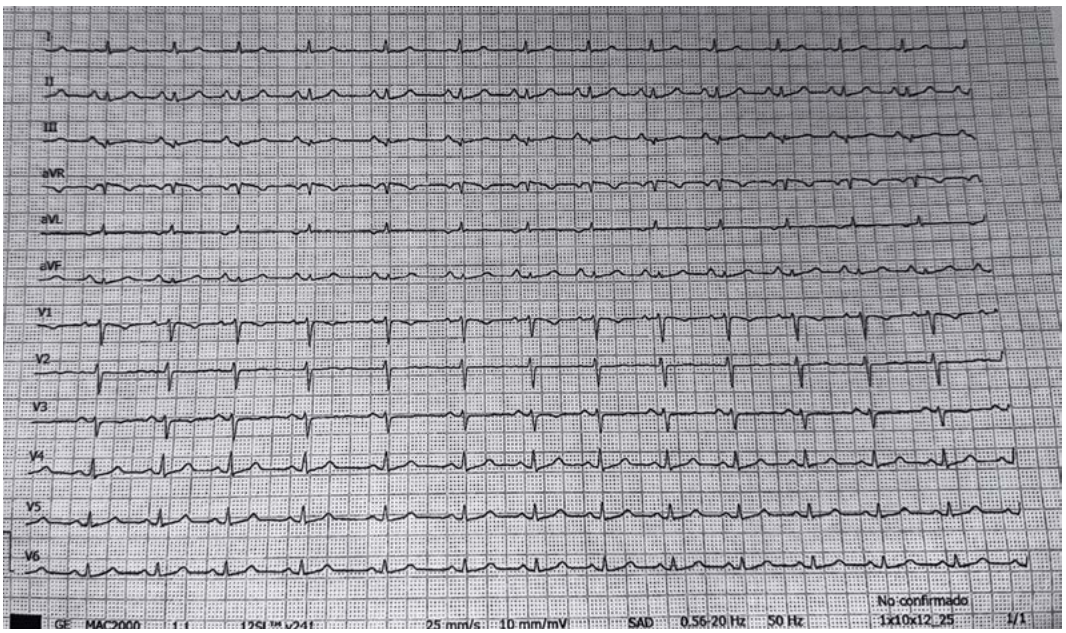

Imagen 1. ECG. Ritmo sinusal a 90 lpm, intervalo PR en rango de normalidad, QRS estrecho, onda T negativa de V1-V3 con ligera infradesnivelación del ST en dichas derivaciones.

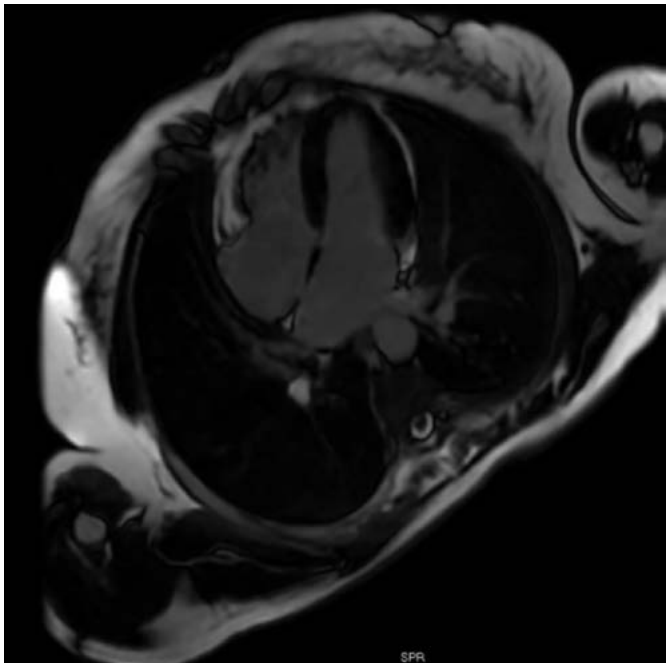

Imagen 2. RMC (vista apical) en el que no se aprecia realce de gadolinio a nivel miocárdico.

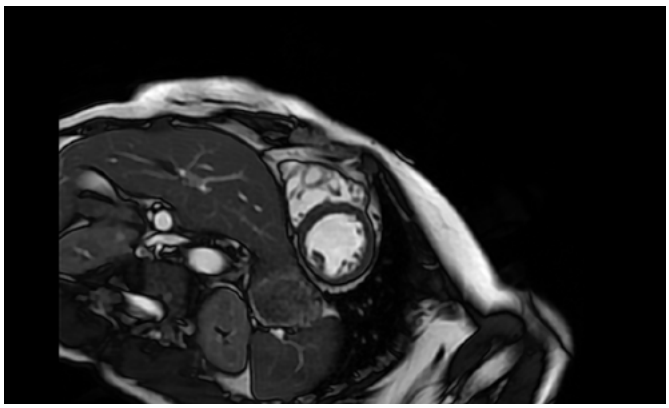

Imagen 3. RMC donde se pueden objetivar hallazgos específicos de MCA como: hipertrabeculación y microaneurismas en pared lateral del VD. Hallazgos compatibles con ligero edema en el VI. No se aprecia retención patológica de gadolinio.

Vídeo 1.

Coronariografía diagnóstica: coronariografía sin evidencias de lesiones angiográficamente significativas.

Vídeo 2.

Ecografía transtorácica (paraesternal eje largo, eje corto, apical 4 cámaras).

Vídeo 3.

RMC (vista apical y eje corto) donde se pueden objetivar hallazgos específicos de MCA como: hipertrabeculación y microaneurismas en pared lateral del VD. Hallazgos compatibles con ligero edema en el VI.

Bibliografía

1. McKenna WJ, Thiene G, Nava A, et al. (2023). Arrhythmogenic Cardiomyopathy: Updated Diagnostic Criteria and Insights into Pathophysiology. *Circulation*. DOI: 10.1161/CIRCULATIONAHA.12345678
2. Gandjbakhch E, Redheuil A, Pousset F, et al. (2018). Clinical and Genetic Insights into Arrhythmogenic Right Ventricular Cardiomyopathy. *Eur Heart J*. DOI: 10.1093/eurheartj/ehy456
3. Towbin JA, McKenna WJ, Abrams DJ, et al. (2019). HRS/EHRA/APHRS Consensus Statement on Risk Stratification for Arrhythmic Cardiomyopathy. *Heart Rhythm Journal*. DOI: 10.1016/j.hrthm.2019.07.002
4. Elliott PM, Anastasiou-Nana M, Asimaki A, et al. 2023 ESC Guidelines for the diagnosis and management of cardiomyopathies. *Eur Heart J*. 2023;44(39):3681-3726. doi:10.1093/eurheartj/ehad194.

Hipertensión pulmonar por drepanocitosis

Marc Brusosa Baulenas, Joan Llevadot-Sesmillo, Oriol Ventosa Blázquez, Erwin Bechtold-Javier, Ana Paola Hernández-Cristancho, Carlos Roca-Guerrero, Isabel Blanco

INTRODUCCIÓN

Varón de 46 años con antecedente de anemia drepanocítica con desarrollo incipiente de hipertensión pulmonar e insuficiencia cardiaca de reciente diagnóstico que presenta un *shock* cardiogénico por crisis vaso-oclusiva aguda que requiere estancia en la unidad de cuidados intensivos durante 13 días.

ANTECEDENTES, ENFERMEDAD ACTUAL Y EXPLORACIÓN FÍSICA

Varón de 46 años, natural de Guinea Ecuatorial, residente en Cataluña desde hace 15 años.

- Fumador ocasional (1 cigarrillo cada 2 días), además de un porro de marihuana al día. Autónomo e independiente para las actividades básicas de la vida diaria.
- Hipertensión arterial.
- Anemia drepanocítica grave con asplenia funcional. Controles en hematología con seguimiento errático. Episodio de síndrome torácico agudo en 2017. Empeoramiento clínico en la última visita con sintomatología de insuficiencia cardiaca y edema de miembros inferiores.
- Insuficiencia cardiaca con depresión sistólica grave diagnosticada 4 meses antes. Ecocardiograma 10/24: ventrículo izquierdo (VI) dilatado e hipertrófico, FEVI 35%, ventrículo derecho (VD) dilatado con TAPSE de 19 mm, insuficiencia tricúspide (IT) grave y presión arterial pulmonar sistólica (PAPs) estimada de 92 mmHg, dilatación de la aurícula izquierda (AI) y aurícula derecha (AD), insuficiencia mitral (IM) moderada, insuficiencia aórtica (IAo) moderada-grave, insuficiencia pulmonar (IP) moderada. Flujo pulmonar acelerado con muesca mesosistólica, sugestivo de hipertensión pulmonar (HTP) significativa. Vena cava inferior (VCI) y venas suprahepáticas dilatadas.
- Insuficiencia renal crónica en estadio IIIa.

Medicación habitual: dapagliflozina 10 mg c/24 h, eplerenona 25 mg c/24 h, bisoprolol 2,5 mg c/24 h, furosemida 40 mg c/24 h, losartán 50 mg/24 h, hidroxiurea 500 mg c/24 h, ácido fólico 5 mg semanal, metamizol y paracetamol si precisa.

Acude a hospital de segundo nivel con epigastralgia de semanas de evolución que ha empeorado de forma brusca, añade disnea y vómitos. El paciente ha estado tomando AINE sin mejoría.

A su llegada presenta mal estado general, taquipneico con saturación de oxígeno del 100% con FiO2 0,31. Consciente, tendencia a la somnolencia, poco colaborador. Palidez cutánea, ictericia conjuntival. Regular mecánica ventilatoria, respiración superficial. A la auscultación respiratoria, murmullo vesicular conservado sin ruidos sobreañadidos. A la auscultación cardiaca con tonos rítmicos sin soplo ni ritmo de galope. Relleno capilar lento >3 s. Ingurgitación yugular notable. Abdomen blando, depresible, indoloro, con hepatomegalia de 3 cm.

Analíticamente destaca anemización con Hb 6 g/dl, acidosis metabólica grave con pH 7,05, hiperlactacidemia 11 mmol/l (99 mg/dl) e hipoglicemia. Alteración del perfil hepático con bilirrubina de 12 mg/dl a expensas de bilirrubina directa 8 mg/dl e insuficiencia renal agudizada cono creatinina 2,57 mg/dl, proBNP >35000 pg/ml, troponina 189 ng/l. Elevación de reactantes con PCR 6,4 mg/dl y procalcitonina 1,97. Se amplía estudio con TC toracoabdominal que identifica cardiomegalia a expensas de cavidades derechas con signos de sobrecarga. A las pocas horas el paciente presenta empeoramiento clínico a nivel respiratorio con taquipnea y necesidad de VMNI y se traslada a la unidad de cuidados intensivos.

PRUEBAS COMPLEMENTARIAS

- Gasometría arterial a su llegada (FiO2 0,28): pH 7,08, PaCO2 23 mmHg, PaO2 124 mmHg, bicarbonato 6,8 mmol/l, lactato 11 mmol/l (99 mg/dl), hipoglucemia 14 mg/dl.
- Analítica sanguínea a su llegada: hemoglobina (Hb) 6 g/dl. Creatinina (Cr) 2,5 mg/dl. Filtrado glomerular (FG) 29 ml/min. Sodio (Na) 139 mEq/l. Potasio (K) 5,8 mEq/l. Fósforo 8,6 mg/dl. Magnesio 2,8 mg/dl. Proteína C reactiva (PCR) 6,4 mg/dl. Procalcitonina 44 ng/ml. Bilirrubina total 11,88 mg/dl. Bilirrubina directa 7,9 mg/dl. ASAT/ALAT 390/208 U/l. GGT 286 U/l. Fosfatasa alcalina 386 U/l. NT-proBNP >35.000 pg/ml. Dímero D 60.500 ng/ml.
- Radiografía de tórax (imagen 1): índice cardiotorácico aumentado, no alteraciones pleuroparenquimatosas aparentes.
- Angio-TC pulmonar: sin signos de tromboembolismo pulmonar agudo. Marcada sobrecarga de cavidades derechas.
- Ecocardiograma al ingreso (vídeos 1-3): ventrículo derecho (VD) marcadamente dilatado e hipocontráctil con disfunción sistólica grave. Fracción de eyección del ventrículo izquierdo (FEVI) 45%. Ventrículo izquierdo (VI) con hipertrofia concéntrica, no dilatado. Insuficiencia tricúspide grave. Presión arterial pulmonar sistólica (PAPs) estimada en 117 mmHg. Aurículas dilatadas.
- Analítica sanguínea antes del alta: Cr 3,04 mg/dl, FG 23 ml/min, Hb 8,4 g/dl, ASAT/ALAT 56/64 U/l, bilirrubina total 2,7 mg/dl, LDH 279 U/l, ionograma en rango.
- Ecocardiograma antes del alta (imagen 2): ventrículo derecho levemente dilatado y levemente hipocontráctil, mínima insuficiencia tricúspide que no permite la estimación fiable de PAPs por Doppler, ventrículo izquierdo moderada-gravemente hipertrófico de forma concéntrico, no dilatado. Contractilidad global conservada. FEVI estimada 55%, normalización de la movilidad del *septum* interventricular. Insuficiencia aórtica ligera-moderada, mínima insuficiencia mitral.

EVOLUCIÓN CLÍNICA

Se continúa tratamiento con fluidoterapia, antibioterapia empírica con meropenem y teicoplanina y transfusión de 4 concentrados de hematíes (CCHH). Se inicia hemofiltración (HDFVVC) con regular tolerancia y necesidad de inicio de soporte vasoactivo con noradrenalina y dobutamina, y posteriormente vasopresina. El paciente persiste con dificultad respiratoria a pesar de ventilación mecánica no invasiva y se procede finalmente a intubación orotraqueal.

Analíticamente se registra empeoramiento de la bilirrubina hasta 18 mg/dl y elevación de transaminasas hasta ASAT 3000 y ALAT 2000 U/l, con LDH 8000 U/l y alteración de la coagulación con TP 29%. Dada la dilatación de cavidades derechas y dímero D >80.000 se realiza angio-TC que descarta embolismo pulmonar. Se coloca catéter de Swan-Ganz que evidencia hipertensión pulmonar grave con PAP 100/60 PAPm 70, PCP 23, PAD 20, GC 2,6 l/min. Se orienta el caso como una crisis vaso-oclusiva pulmonar aguda que ha condicionado empeoramiento de la insuficiencia cardiaca y de la hipertensión pulmonar con hepatitis isquémica asociada.

Se realiza ecocardiograma reglado en que destaca VD marcadamente dilatado e hipocontráctil con disfunción sistólica grave, con VI no dilatado y con insuficiencia tricúspidea grave. Valorado por la unidad de hipertensión pulmonar, se decide inicio de tratamiento con óxido nítrico inhalado, con el que presenta mejoría parcial de RV sistémicas. Se comenta el caso con hemostasia y se decide inicio de anticoagulación terapéutica. Además, se comenta el caso con hematología que indica inicio de sesiones de eritroaféresis (primera determinación de hemoglobina S del 26%, probablemente falseada por la administración de los CCHH previos).

El paciente presenta mejoría significativa posterior al inicio de óxido nítrico (PAm sist >75 mmHg, PAm pulm 56 mmHg, gasto cardiaco 3,8 l/min) y eritroaféresis con hemoglobina S de control de 6,4%. Se logra retirar vasopresina, pero se mantienen noradrenalina y dobutamina a dosis elevadas. Se decide inicio de epoprostenol intravenoso hasta 8 ml/h con buena tolerancia y objetivando aumento del gasto cardiaco hasta 4 l/min.

El paciente evoluciona favorablemente con mejoría de la disfunción del VD hasta normalización y retirada paulatina del soporte vasoactivo. Se consiguen balances negativos con HDFVVC consiguiéndose reducir progresivamente las necesidades de oxigenoterapia suplementaria. Se extuba a día +13 sin complicaciones, persistiendo con estabilidad hemodinámica. Se cambia la terapia vasodilatadora a sildenafilo y macitentán vía oral.

El paciente requiere únicamente de dos sesiones de hemodiafiltración intermitente logrando posteriormente y, gracias a la perfusión de furosemida, diuresis mantenida. La función renal mejora paulatinamente pudiendo finalmente cambiar la posología de la furosemida a vía oral.

A nivel hematológico se realiza estudio genético que demuestra alteración genética que confirma anemia drepanocítica y también presenta alteración genética que confirma favismo. Se completa el estudio con aspirado de médula ósea que resulta hipercelular, sin necrosis medular.

Se traslada a planta convencional, donde persiste con mejor estado general, hemodinámicamente estable, eupneico con buena mecánica respiratoria. Analíticamente con resolución de la hepatitis isquémica y mejoría de la función renal.

Se realiza nuevo ecocardiograma reglado con gran mejoría de la sobrecarga de cavidades derechas con normalización de la movilidad del septo interventricular, persistiendo un VD ligeramente dilatado y mínima insuficiencia tricúspidea.

Finalmente, un mes después de su ingreso, el paciente es alta a domicilio con tratamiento para la drepanocitosis con hidroxiurea y anticoagulación con acenocumarol y para la hipertensión pulmonar con macitentán y sildenafilo. Actualmente el paciente sigue controles ambulatorios con buen estado clínica, presenta situación de hiperdinamia asociada a la anemia de células falciformes.

DIAGNÓSTICO

- *Shock* cardiogénico en contexto de hipertensión pulmonar precapilar grave y descompensación de insuficiencia cardiaca derecha.
- Crisis drepanocítica en paciente con anemia falciforme y favismo.
- Insuficiencia hepática aguda.
- Insuficiencia renal crónica agudizada.

DISCUSIÓN

La anemia de células falciformes o drepanocitosis se asocia a complicaciones cardiopulmonares graves, entre las que destaca la hipertensión pulmonar (HP), clasificada en el grupo 5.1 según el 7.º Simposio Mundial de HP (2024)[1].

Presentamos el caso de un paciente que desarrolló un *shock* cardiogénico en el contexto de una crisis vasooclusiva aguda, complicada por HP grave desarrollada de forma paulatina. La HP afecta hasta al 10% de los adultos con ACF y constituye un predictor independiente de mortalidad[2].

La fisiopatología de la HP en ACF implica mecanismos precapilares, como vasoconstricción pulmonar, trombosis *in situ* y disfunción endotelial, exacerbados por anemia crónica y liberación de hemoglobina libre[3]. La crisis aguda actuó como desencadenante, aumentando la resistencia vascular pulmonar y agravando la disfunción del VD, lo que condujo a fallo multiorgánico (hepático y renal).

El ecocardiograma evidenció sobrecarga de cavidades derechas e insuficiencia tricuspídea grave, posiblemente agravada por la fluidoterapia inicial y la transfusión de concentrados de hematíes.

En un momento inicial se dio más importancia a la insuficiencia hepática aguda debido a la presentación clínica del paciente con dolor abdominal y marcada ictericia mucocutánea. El diagnóstico diferencial inicial incluyó el *shock* séptico abdominal, descartado por la ausencia de foco infeccioso en la TC y la falta de respuesta a antibioterapia empírica y el síndrome torácico agudo sospechado por la presentación con signos de trabajo respiratorio y descartado por la ausencia de condensaciones radiológicas en la radiografía de tórax. Más tarde se excluyó la tromboembolia pulmonar aguda mediante angio-TC pulmonar, pese a dímero-D elevado (60,500 ng/ml), reflejo del estado protrombótico basal.

El soporte hemodinámico con vasopresores e inotrópicos fue crucial para mantener el gasto cardiaco. Sin embargo, la mejoría clínica solo se logró tras reducir la poscarga pulmonar mediante tratamiento específico con vasodilatadores pulmonares y el control de la anemia drepanocítica con la eritroaféresis. Se completó un manejo correcto con el control de los factores desencadenantes.

Es importante destacar el esfuerzo en esclarecer el beneficio del tratamiento específico de la HP en pacientes con drepanocitosis en los años recientes. Se recomienda iniciar tratamiento en los pacientes con HP confirmada por cateterismo cardiaco derecho[2]. El grupo farmacológico de elección son los análogos de las prostaglandinas, aunque la evidencia es limitada[4]. Otra opción que cuenta con estudios contradictorios es el sildenafilo[5,6], aunque parece que su uso en estos pacientes es seguro[7]. El bosentán (antagonista del receptor de endotelina) presenta escasa evidencia por dificultades en el reclutamiento de los pacientes[8]. Es esperable un aumento de evidencia en esta línea en los próximos años.

Otro aspecto que comentar es la necesidad de anticoagulación crónica que es, cuanto menos, controvertida. El consenso establecido indica que, en caso de objetivar embolismo pulmonar sin alto riesgo de sangrado, la anticoagulación está recomendada[9]. En otros casos, hay que individualizar el tratamiento.

Como punto final, cabe destacar en primer lugar que la HP en la anemia de células falciformes es una urgencia hemodinámica que requiere abordaje agresivo con soporte avanzado y un manejo individualizado; y en segundo lugar que la prevención de crisis vasooclusivas es clave para reducir recurrencias.

Imagen 1. Radiografía de tórax a su llegada.

Imagen 2. Ecocardiograma antes del alta, plano apical 4 cámaras.

Vídeo 1.

Ecocardiograma inicial, eje corto.

Vídeo 2.

Ecocardiograma inicial, plano apical 4 cámaras.

Vídeo 3.

Ecocardiograma inicial, plano apical 4C Doppler color.

Bibliografía

1. Simonneau G, Montani D, Celermajer DS, et al. Haemodynamic definitions and updated clinical classification of pulmonary hypertension. *Eur Respir J*. 2024;63(1):2301324.
2. Parent F, Bachir D, Inamo J, et al. A hemodynamic study of pulmonary hypertension in sickle cell disease. *Am J Respir Crit Care Med*. 2014;189(6):727-30.
3. Potoka KP, Gladwin MT. Vasculopathy and pulmonary hypertension in sickle cell disease. *Am J Physiol Lung Cell Mol Physiol*. 2015;308(4):L314-24.
4. Weir NA, Saiyed R, Alam S, et al. Prostacyclin-analog therapy in sickle cell pulmonary hypertension. *Haematologica*. 2017;102(5):e163-5.
5. Machado RF, Barst RJ, Yovetich NA, et al. Hospitalization for pain in patients with sickle cell disease treated with sildenafil for elevated TRV and low exercise capacity. *Blood*. 2011;118(4):855-64.
6. Derchi G, Forni GL, Formisano F, et al. Efficacy and safety of sildenafil in the treatment of severe pulmonary hypertension in patients with hemoglobinopathies. *Br J Haematol*. 2005;130(3):445-51.
7. Cramer-Bour C, Ruhl AP, et al. Long-term tolerability of phosphodiesterase-5 inhibitors in pulmonary hypertension of sickle cell disease. *Eur J Haematol*. 2021;107(1):54–62.
8. Barst RJ, Mubarak KK, Machado RF, , et al. Exercise capacity and haemodynamics in patients with sickle cell disease with pulmonary hypertension treated with bosentan: results of the ASSET studies. *Br J Haematol*. 2010;149(3):426-35.
9. Liem RI, Lanzkron S, Coates TD, et al. American Society of Hematology 2019 guidelines for sickle cell disease: cardiopulmonary and kidney disease. *Blood Adv*. 2019;3(23):3867-97.

El tiempo no todo lo corrige: Fallot no reparado en la adultez

Erwin Bechtold Javier, Joan Llevadot Sesmilo, Marc Brusosa Baulenas, Oriol Ventosa Blázquez, Raquel Luna López, Silvia Montserrat

INTRODUCCIÓN

Presentamos el caso de una paciente de 34 años con tetralogía de Fallot no reparada en la edad adulta. En la literatura, la mortalidad de esta malformación no reparada a los 30 años es prácticamente total. No obstante, dicha paciente se presenta con esta edad en nuestro hospital y no ha desarrollado síndrome de Eisenmenger que permite la reparación de la cardiopatía congénita.

ANTECEDENTES, ENFERMEDAD ACTUAL Y EXPLORACIÓN FÍSICA

Mujer de 34 años, independiente para las actividades básicas de la vida diaria y sin alergias medicamentosas conocidas. No hábitos tóxicos. Natural de Marruecos, vive en España desde hace 1 año. Sin antecedentes patológicos personales ni familiares conocidos. En estudio por hematología por poliglobulia. No ha presentado ninguna hospitalización previamente.

No refiere medicación habitual.

PRUEBAS COMPLEMENTARIAS

- Electrocardiograma (ECG) (en urgencias, 29/07/2024): RS frecuencia cardiaca 50 lpm. PR de 200 ms P alta y picuda en DII, plana en DIII. QRS estrecho con eje desviado a la derecha 130º. Criterios electrocardiográficos de HVD (R V1 >7 mm, R1 + SV5 >15 mm, S V5-V6 7 mm). Complejo isobifásicos en precordiales. T negativas de V1-V3.
- Gasometría arterial (FiO_2 desconocida) (en urgencias, 29/07/2024): pH de 7,40 pCO_2 31 mmHg, pO_2 51 mmHg, HCO_3 19 mmHg, Na 132, K 4,5, lactato de 9 mg/dl.
- Analítica sanguínea inicial (en urgencias, 29/07/2024): 29/07/2024: PCR 0,12 mg/dl, Cr 0,55 mg/dl, Na 138 mEq/l, K 5,3 mEq/l, fósforo 3,2 mg/dl, calcio 9,2 mg/dl, magnesio 2 mg/dl, leucocitos 4,13x10^9/l, Hb 18,9 g/dl, VCM 65,1 fl.
- TC de tórax (29/07/2024): no se observan signos de tromboembolismo pulmonar (TEP). Imagen compatible con comunicación interventricular (CIV) infundibular de unos 14 mm justo por debajo de la válvula pulmonar que se comunica con el trato de salida del VE (también inmediatamente inferior a la válvula aórtica) viéndose de contraste de la cavidad derecha a la izquierda. La aorta es tricúspide y se encuentra dilatada con unos diámetros a nivel de los senos de Valsalva de 36 x 37 x 36 mm, a nivel de la UST de 40 x 41 mm y a la aorta ascendente de 46 x 44 mm). Aorta descendente no dilatada (16 mm). Las arterias coronarias son tortuosas y emergen del sino coronario izquierdo. Signos de sobrecarga cardiaca derecha con engrosamiento de la pared del ventrículo, rectificación del septo interventricular y reflujo de contraste a la vena cava inferior y venas suprahepáticas. La arteria pulmonar no está dilatada (¿estenosis de la válvula pulmonar?). Hipertrofia

de las arterias bronquiales. Restos tímicos. No se aprecian adenopatías mediastínicas de medida significativa. Resto de estructuras del mediastino sin alteraciones. Signos de patología bronquial con engrosamiento difuso de paredes bronquiales, alguna bronquiectasia, signos de enfermedad de la pequeña vía aérea, cambios atelectasias/residuales bibasales Espacios pleurales normales. No se aprecian imágenes patológicas a los cortes abdominales realizados. Conclusión: no se observan signos de TEP. Signos de cardiopatía congénita con *shunt* de derecha a izquierda (ver informe). Dilatación aneurismática de la aorta ascendente.

- Resonancia magnética cardiaca (01/08/24): tetralogía de Fallot, no reparada: ventrículo izquierdo (VI) con motilidad global conservada (FEVI 59%). CIV subvalvular de 9 mm, con flujo probablemente bidireccional, pero predomina el *shunt* derecho- izquierdo en sístole. Qp/Qs = 0,66. Ventrículo derecho (VD) hipertrabeculado y con grave hipertrofia global, con función ligeramente disminuida (FEVD 41%) por hipocinesia difusa, reducción del TAPSE y por aplanamiento sistólico del TIV en relación con sobrecarga de presión de cavidades derechas. Aceleración del flujo en el tracto de salida del ventrículo derecho (TSVD), en relación con estenosis infundibular. Flujo pulmonar anterógrado a nivel de la válvula pulmonar calculado sobre la secuencia de 4DF de 1,3/1,6 l/min. Fibrosis intramiocárdica lineal en el septo interventricular medio y en ambos puntos de inserción. Estenosis grave a nivel infundibular. Tronco de la arteria pulmonar estenótico a nivel prebifurcación. Marcada hipertrofia de arterias bronquiales y arterias intercostales bilaterales.
- Cateterismo I-D (02/08/24): presiones bajas en aurícula derecha (AD), vena cava inferior y vena cava superior. Ausencia de hipertensión pulmonar (HTP). Origen anómalo de coronarias con origen único de árbol coronario derecho como izquierdo en el seno anterior. Arterias coronarias tortuosas, de buen calibre y sin estenosis angiográficas.
- Ecocardiograma (12/08/24): *situs solitus.* levocardia, levoápex. Concordancia AV y VA. Aurícula derecha dilatada 18,5 cm^2. Aurícula izquierda normal. Septo interauricular íntegro. Insuficiencia tricuspídea (IT) ligera que permite estimar gradiente VD AD 80 mmHg. VD dilatado (47 mm a nivel basal) e hipertrófico. Función conservada. VI normal. CIV de 14 mm doble relacionada con shunt bidireccional de predominio D-I. Infundíbulo estrecho de forma tubular con gradiente de 70 mmHg a su través sin claro componente dinámico, se observa válvula pulmonar de 12 mm. TAP 16 mm, RPD 15 mm, RPI 14 mm en origen con dilatación posterior. Aorta acabalgada con válvula aórtica tricúspide, IT ligera excéntrica. Raíz dilatada (42 mm a nivel sinusal). Arco izquierdo. Sin ductus. Sin coartación.
- Angio-TC coronario (17/09/2024): origen anómalo de coronarias con origen único de árbol coronario derecho e izquierdo en el seno anterior, embriológicamente seno coronario derecho. La arteria coronaria única se cuatrifurca en una arteria circunfleja (Cx) y primer ramo marginal que pasan por delante del infundíbulo del ventrículo derecho, ramo IVA de buen calibre muy tortuoso. Tronco común es un vaso corto y se bifurca en descendente anterior (DA) y Cx. Permeable y sin evidencia de placa o estenosis. DA tortuosa, se encuentra permeable y sin evidencia de placas o estenosis. No se identifican ramos diagonales. Cx permeable sin evidencia de placa o estenosis. Da origen a 3 ramos obtusos marginales que son permeables. Coronaria derecha tortuosa, permeable y sin evidencia de placa o estenosis. DA origen a un ramo descendente posterior y un ramo posterolateral, que no presentan lesiones. Sin evidencia de engrosamiento ni calcificaciones en válvulas. Pericardio normal sin evidencia de derrame o engrosamiento.
- Cardiopatía congénita tipo tetralogía de Fallot que incluye imagen compatible con: CIV infundibular subvalvular aórtica por debajo de la válvula pulmonar que se comunica con el tracto de salida de VI. Dimensiones de 2,5 cm de diámetro mayor y 0,94 cm de diámetro menor, de forma semilunar y con un área planimetrada de 2,4 cm^2. El comportamiento de distribución del contraste sugiere principalmente un *shunt* derecho a izquierdo. Ligera dilatación de la raíz aórtica a nivel de los senos de Valsalva (38 x 38 x 38 mm) que está acabalgada sobre tracto de salida del VD. Aorta torácico ascendente ligeramente dilatada (42 x 42 mm) similar a la TC anterior. Válvula aórtica trivalva simétrica de velos finos y buena coaptación central. Aorta descendente no dilatada. Se descarta coartación de aorta. Estenosis infundibular derecha y de la válvula pulmonar. Hipoplasia del infundíbulo

y del tracto de salida del VD que mide 15 x 15 mm a nivel subvalvular pulmonar. Válvula pulmonar de velos engrosados probablemente trivalva, aunque dismórfica. Tronco de la arteria pulmonar con estenosis supravalvular máxima de 0,59 cm^2. La arteria pulmonar mide 22 x 25 mm previa a la bifurcación. Hipoplasia de las ramas lobares superior y media derecha y práctica obliteración de la pirámide basal derecha. Dilatación de la pulmonar izquierda, de 25 x 30 mm con estenosis en origen de lobar superior izquierda y rama segmentaria apical para LII y dilataciones posestenóticas. Signos de sobrecarga ventricular derecha con engrosamiento parietal del VD, flujo retrógrado de contraste hacia VCS y VSH, rectificación del septo interventricular. No se observa CIA. Drenaje normal de las venas pulmonares en la aurícula izquierda.

- Ecocardiograma (03/10/24): tetralogía de Fallot reparada. SVAo y pulmonares biológicas. Sin *shunt* residual a través del parche de CIV. VI no dilatado (DTD 46 mm), espesores parietales normales. FEVI 60%. e/A 1,6. E/e' de 10. VD no dilatado, gravemente hipertrofiado. Contractilidad longitudinal disminuida (TAPSE 11), radial conservada. Aurícula derecha dilatada, izquierda normal. Prótesis biológica pulmonar Magna 21. Estenosis en TSVD con gradiente máximo de 60 mmHg, con componente dinámico previo a la válvula de 25 mmHg. Sin insuficiencia. Prótesis aórtica Magna 25 mmHg normofuncionante con gradiente máximo 17 mmHg (aunque difícil de valorar por interposición de flujo pulmonar). Mínima insuficiencia mitral. Mínima IT no permite estimar gradiente. Raíz aórtica mal valorada. Cayado normal. Vena cava inferior 21 mm sin variación respiratoria. Ascitis y derrame pleural ligero. Ramas pulmonares mal valoradas.

EVOLUCIÓN CLÍNICA

Mujer de 34 años, con los antecedentes previamente descritos, acude a CUAP el día 29/07 por epigastralgia, pérdida de apetito, asociada a empeoramiento de disnea de esfuerzo basal hasta convertirse en reposo, así como ortopnea. Nunca ha presentado episodios sincopales. Por SpO_2 77% es derivada a hospital de referencia.

A su llegada, la paciente se mantiene hemodinámicamente estable, SpO_2 80% sin oxigenoterapia sin trabajo respiratorio ni disnea. Se decide iniciar soporte de oxigenoterapia con mascarilla Monaghan, consiguiéndose SpO_2 88%. A la exploración física:

- Cardiaca: tonos regulares con soplo holosistólico en foco pulmonar irradiado a ápex. Pulsos pedios presentes y simétricos. Relleno capilar <2 segundos. Ausencia de edema periférico ni ingurgitación yugular.
- Respiratoria: murmullo vesicular conservado con crepitantes bibasales.
- Abdomen: ruidos hidroaereos presentes. Blando, no doloroso a la palpación profunda. Sin signos de peritonismo. Hepato y esplenomegalias palpables.
- Neurológico: consciente y orientado en las tres esferas. Sin focalidad neurológica aguda.
- Externo: acropaquias en las 4 extremidades.

Se realiza ECG que muestra ritmo sinusal con *P pulmonale*, así como signos de hipertrofia y sobrecarga derecha. Analíticamente presenta poliglobulia con Hb 19, ya presente previamente, con hiperBi 1,5 mg/dl, sin otras alteraciones relevantes. Se realiza angio-TC de arterias pulmonares que descarta TEP y observa imagen compatible con CIV infundivular de 14 mm por debajo de válvula pulmonar que se comunica con TSVI. Se orienta como cardiopatía congénita cianosante con probable síndrome de Eisenmenger, y es trasladado al Hospital Clínic para continuar manejo y estudio de cardiopatía estructural.

Durante el ingreso en el Hospital Clínic se realizó ecocardiograma reglado objetivando función ventricular conservada, con VI con morfología en D, CIV subvalvular no restrictiva y aorta acabalgada. Estenosis pulmonar grave con VD dilatado e hipertrofiado (Imágenes 1 y 2, vídeo 1). Las RMC confirma tetralogía de Fallot no corregida y cateterismo izquierdo-derecho, que descarta hipertensión pulmonar (presiones

bajas en cavidades derechas), así como *shunt* bidireccional de predominio derecha-izquierda en sístole. Se objetiva origen anómalo de coronarias con origen único de árbol coronario derecha como izquierdo en el seno anterior.

Dada la ausencia de contraindicaciones para la reparación quirúrgica, se decide en comité médico-quirúrgico realizar reparación, con previo angio-TC de coronarias para ver trayecto de coronarias respecto el TSVD, que confirma origen único de árbol coronario así con un ramo marginal que pasa por infundíbulo (vídeo 2).

DIAGNÓSTICO

- Cardiopatía congénita cianótica. Tetralogía de Fallot con CIV doblemente comprometida con estenosis pulmonar grave.
- Eritrocitosis secundaria.

DISCUSIÓN

Nos encontramos ante un caso de una paciente de 34 años con tetralogía de Fallot, una de las cardiopatías congénitas cianosantes que más frecuentemente requieren cirugía[1]. Se caracteriza por defecto septal ventricular (DSV) no restrictivo, obstrucción del tracto de salida del ventrículo derecho (OTSVD), hipertrofia del VD y acabalgamiento aórtico. La OTSVD puede deberse a diversas causas. Es común la presencia de anomalías coronarias (67%)[2]; en este caso, la paciente presenta un origen único del árbol coronario.

La clínica varía según la gravedad de la OTSVD.[3] Una obstrucción grave provoca cianosis neonatal, mientras que una leve permite que el paciente permanezca acianótico hasta la progresión de la enfermedad. En estos pacientes puede desencadenarse crisis cianóticas provocadas por agitación, llanto, hipovolemia o fiebre. Los pacientes con tetralogía de Fallot no reparada adoptan la posición en cuclillas para reducir la OTSVD. La causa exacta de estas crisis es incierta, pero se asocia con aumento de la contractilidad infundibular y vasodilatación periférica, entre otros. Si la tetralogía de Fallot no se repara, el paciente presenta una hipoxemia crónica, que lleva a poliglobulia y acropaquías. En la exploración física es común un soplo sistólico en el foco pulmonar, el cual disminuye e incluso desaparece, con el agravamiento de la OTSVD.

Se recomienda electrocardiograma, ecocardiograma, resonancia magnética y cateterismo cardiaco[3]. Este último es clave antes de la cirugía para descartar síndrome de Eisenmenger (hipertensión pulmonar definida como RVP > 5UW y Qp:Qs >1) y evaluar la anatomía coronaria[4]. Hasta un 10% de los pacientes tienen una arteria descendente anterior con origen en la coronaria derecha que podría lesionarse en la cirugía (su recorrido es a través del TSVD)[2].

El tratamiento ideal es la reparación quirúrgica antes del año de vida[5]. Se prefiere una cirugía reparadora completa primaria. Si no es posible, se realiza una cirugía paliativa (fístula sistémico-pulmonar) seguida de una reparación definitiva. En adultos con tetralogía de Fallot no reparada, la cirugía reparadora sigue siendo la mejor opción, aunque con mayor riesgo[6].

El seguimiento tras la cirugía es crucial, ya que pueden surgir complicaciones a largo plazo. Las más frecuentes son la insuficiencia pulmonar y la OTSVD residual[4,7]. La sustitución valvular pulmonar por cateterismo está indicada cuando el paciente es sintomático, aunque no se sabe si una intervención temprana en fases asintomáticas sería más beneficiosa, aunque no se ha demostrado que alargue la supervivencia[4].

Otra complicación a largo plazo es la aparición de arritmias auriculares/ventriculares y una consecuente muerte súbita. Aunque no se conozca en qué pacientes deba indicarse un desfibrilador automático implantable en prevención primaria, se han publicado *scores* de riesgo de muerte súbita en pacientes con tetralogía de Fallot, que incluyen la fracción de eyección de ambos ventrículos, el NT-proBNP, la edad, entre otros[9].

Como en cualquier cardiopatía congénita tienen un riesgo inherente de endocarditis, incluso tras la reparación completa. No obstante, tan solo se recomienda la profilaxis antibiótica a pacientes que se sometan a un procedimiento oral invasivo que no se hayan sometido a cirugía reparadora, o durante los primeros 6 meses de reparación o si ha quedado con cortocircuito residual[10].

A lo largo del seguimiento, los pacientes pueden desarrollar disfunción del VI y el VD. Se recomienda un manejo médico como otra cardiopatía adquirida según las guías del momento, aunque no existan ensayos clínicos que abalen dicho tratamiento en esta clase de pacientes[4].

En conclusión, se trata de una cardiopatía compleja cuya esperanza de vida en los pacientes no sometidos a cirugía reparadora tienen un pronóstico infausto antes de los 30 años. Tras la reparación, estos pacientes presentan una clara mejoría tanto pronóstica como sintomática, pero no están exentos de complicaciones durante el seguimiento.

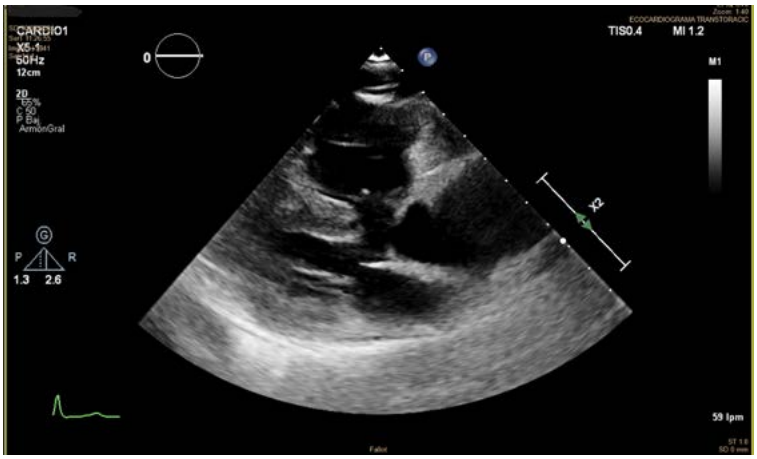

Imagen 1. Ecocardiograma transtorácico: comunicación intraventricular, acabalgamiento de aorta.

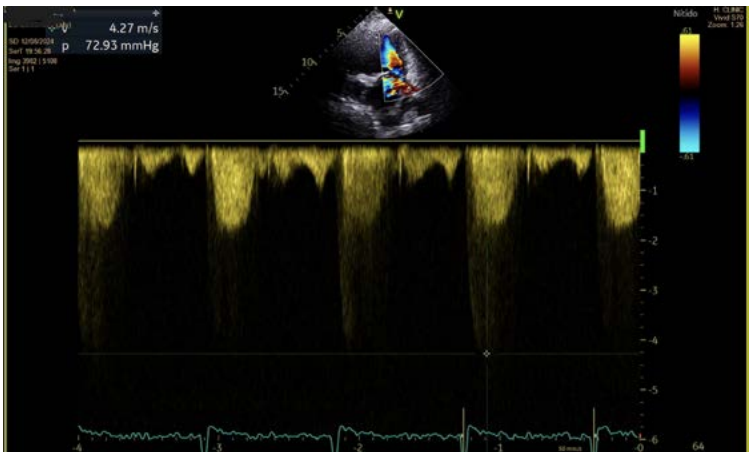

Imagen 2. Ecocardiograma transtorácico: estenosis pulmonar infundibular grave, gradiente de 70 mmHg.

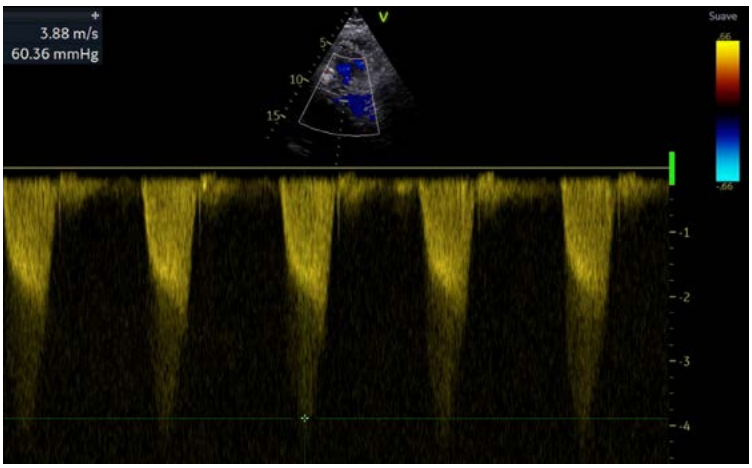

Imagen 3. Ecocardiograma transtorácico: estenosis pulmonar grave residual. Gradiente 60 mmHg.

Vídeo 1.

Ecocardiograma: comunicación interventricular y acabalgamiento de aorta.

Vídeo 2.

Angio-TC de coronarias: origen único de árbol coronario derecho e izquierdo.

Vídeo 3.

Ecocardiograma: ausencia de *shunt* tras reparación quirúrgica.

Bibliografía

1. Report of the New England Regional Infant Cardiac Program, by Donald C. Fyler, MD, Pediatrics, 1980;65(suppl):375-461.
2. Dabizzi RP, Caprioli G, Aiazzi L, Castelli C, Baldrighi G, Parenzan L, Baldrighi V. Distribution and anomalies of coronary arteries in tetralogy of fallot. *Circulation*. 1980 Jan;61(1):95-102.
3. Forman, J., Beech, R., Slugantz, L., & Donnellan, A. (2019). A review of Tetralogy of Fallot and postoperative Management. *Crit Care Nurs Clin North Am*. 2019 Sep;31(3):315-328.
4. Lapierre, C., Dubois, J., Rypens, F., Raboisson, M., & Déry, J. (2016). Tetralogy of Fallot: Preoperative assessment with MR and CT imaging. *Diagnostic and Interventional Imaging*. 97(5), 531–541.
5. Baumgartner, H., De Backer, J., Babu-Narayan, S. V., et al (2020). 2020 ESC Guidelines for the management of adult congenital heart disease. *European Heart Journal*. 42(6), 563–645.
6. Habib, H. F. A., Jacobs, J. P., Mavroudis, C., Tchervenkov, C. I., O'Brien, S. M., Mohammadi, S., & Jacobs, M. L. (2010). Contemporary Patterns of Management of Tetralogy of Fallot: Data from the Society of Thoracic Surgeons Database. *Ann Thorac Surg*. 2010 Sep;90(3):813-9; discussion 819-20.

[7] Attenhofer Jost CH, Connolly HM, et al Tetralogy of Fallot repair in patients 40 years or older. Mayo Clin Proc. 2010 Dec;85(12):1090-4.
[8] Geva T, Sandweiss BM, Gauvreau K, Lock JE, Powell AJ. Factors associated with impaired clinical status in long-term survivors of tetralogy of Fallot repair evaluated by magnetic resonance imaging. *J Am Coll Cardiol*. 2004 Mar 17;43(6):1068-74.
[9] Geva T, Mulder B, Gauvreau K, Babu-Narayan SV, Wald RM, Hickey K, Powell AJ, Gatzoulis MA, Valente AM. preoperative predictors of death and sustained ventricular tachycardia after pulmonary valve replacement in patients with repaired tetralogy of Fallot enrolled in the INDICATOR cohort. *Circulation*. 2018;138:2106–2115.
[10] Ghonim S, Gatzoulis MA, Ernst S, et al. Predicting Survival in Repaired Tetralogy of Fallot: A Lesion-Specific and Personalized Approach. *JACC Cardiovasc Imaging*. 2022 Feb;15(2):257-268.
[11] Delgado, V., Marsan, N. A., De Waha, S., et al (2023). 2023 ESC Guidelines for the management of endocarditis. *European Heart Journal*. 44(39), 3948–4042.

Un rescate en medio de la tormenta

Alberto Caamaño Noya, Pablo de la Fuente López, Óscar Otero García

INTRODUCCIÓN

Se trata de una mujer de 72 años que ingresa tras una descarga de DAI. ¿Qué opciones terapéuticas tenemos para una miocardiopatía dilatada genética que se presenta como tormenta arrítmica en el contexto de insuficiencia cardiaca avanzada?

ANTECEDENTES, ENFERMEDAD ACTUAL Y EXPLORACIÓN FÍSICA

Antecedentes

- Sin alergias medicamentosas.
- Independiente para actividades básicas de la vida diaria. Funciones superiores conservadas. Hipertensión arterial, obesidad grado I (índice de masa corporal 33).
- Antecedentes cardiológicos:
  - Miocardiopatía dilatada familiar (variante gen TTN) con FEVI gravemente reducida (FEVI BP <20%). Portadora de DAI en prevención primaria.
  - Fibrilación auricular (FA) paroxística desarrollada durante último ingreso. CHA2DS2VA:3.
  - 2009: diagnóstico de insuficiencia cardiaca (IC) *de novo* y miocardiopatía dilatada de etiología no isquémica (coronariografía sin lesiones) con disfunción sistólica grave del VI (FEVI 27%).
  - Seguimiento en consultas de IC entre 2009-2020, clase funcional NYHA II y recuperación parcial de la FEVI (FEVI:44%)
  - 2021: deterioro clase funcional, empeoramiento de la FEVI a 31%, aumento de proBNP a 1476 ng/ml.
  - 2021 (noviembre): RMN confirma cardiopatía dilatada grave con FEVI 25% y realce tardío subendocárdico en segmentos basales de cara inferior e inferolateral. Se solicita estudio genético (variante TTN en heterocigosis. Stop Codon: patogénica).
  - 2022 (julio): dos episodios de insuficiencia cardiaca descompensada que precisaron ingreso y tratamiento diurético i.v.
  - 2023 (febrero): implante de DAI monocameral en prevención primaria.
  - 2023 (noviembre-diciembre): seguimiento remoto del dispositivo se objetivan múltiples episodios de taquicardia ventricular (TV) tratadas mediante estimulación antitaquicardia (ATP). Se inicia tratamiento antiarrítmico que no resulta efectivo y posteriormente se realizan ablación de sustrato endomiocárdico y bloqueo del ganglio estrellado.
- Otros antecedentes: artrosis.Hipotiroidismo secundario a amiodarona, bajo tratamiento sustitutivo.

Tratamiento domiciliario: omeprazol 40 mg, lorazepam 1 mg, espironolactona 25 mg, paracetamol 1 g, empagliflozina 10 mg, bisoprolol 2,5 mg, furosemida 40 mg, sacubitrilo-valsartán 24/26 mg, dabigatrán 150 mg, levotiroxina 25 mg.

Enfermedad actual

Paciente de 72 años que es traída a urgencias por descarga de DAI; previamente refiere palpitaciones y sensación nauseosa. Sin otra sintomatología días previos. A la llegada del 061 se objetiva TV monomórfica sostenida que se revierte tras inicio de un bolo de amiodarona de 300 mg i.v. A su llegada a urgencias la paciente se encuentra asintomática y sin nuevos eventos arrítmicos. Fue vista en consultas externas de cardiología hace una semana en la que se retiró la amiodarona por astenia secundaria a hipotiroidismo. Se decide ingreso para monitorización y ajuste de tratamiento antiarrítmico.

Exploración física

- Tensión arterial 120/70 mmHg; frecuencia cardiaca 83 lpm; saturación 95%. Bien perfundida.
- Consciente y colaboradora. No ingurgitación venosa yugular.
- Auscultación cardiaca: rítmica sin soplos.
- Auscultación pulmonar: murmullo vesicular conservado.
- Miembros inferiores: sin edemas ni datos de trombosis venosa profunda.

PRUEBAS COMPLEMENTARIAS

- ECG 061 (imagen 1): taquicardia ventricular monomorfa sostenida a 220 lpm, eje superior, + en I y aVL, con morfología de bloqueo de rama izquierda (BRIHH).
- ECG CHUS (imagen 2): ritmo sinusal 86 lpm, PR 199 ms, QRS 158 ms con morfología BRIHH, acompañado de extrasistolia ventricular.
- Gasometría arterial: pH 7,401, pCO_2 28,3 mmHg, pO_2 70,0 mmHg, bicarbonato real 17,2 mmol/l, exceso de bases (B): −5,9 mmol/l, 104,0 mmol/l, lactato 1,69 mmol/l.
- Analítica de sangre: leucocitos 8.570 × 10^3/µl. Hematíes 5.350 × 10^6/µl. Hemoglobina 15,9 g/dl. Hematocrito 48,7%. VCM 91,1 fl. MCH 29,7 pg. MCHC 32,6 g/dl. RDW 15,4%. HDW 2,5 g/dl. Plaquetas 180.000/µl. VPM 9,5 fl. Neutrófilos 86,8%. Neutrófilos absolutos 7.440/µl. Linfocitos 9,3%. Linfocitos absolutos 790/µl. Monocitos 2,5%. Monocitos absolutos 210/µl. Eosinófilos 0,6%. Eosinófilos absolutos 50/µl. Basófilos 0,3%. Basófilos absolutos 20/µl. LUC 0,5%. LUC absolutos 40/µl. Tiempo de protrombina 14,9 s. Ratio TP 1,3. INR 1,3. TTPA 57,5 s. Ratio TTPA 1,81. Glucosa 202,0 mg/dl. Urea 67,0 mg/dl. Creatinina 0,87 mg/dl. Sodio 141,0 mmol/l. Potasio 4,4 mmol/l. Troponina I ultrasensible 10,0 ng/l. NT-proBNP 3.989,0 pg/m.
- Ecocardiograma (vídeo 1): ventrículo izquierdo gravemente dilatado (DTD 77 mm; VTD 269 ml; iVTD 145 ml/m^2), con disfunción ventricular grave (FEVI BP 26%). Insuficiencia mitral moderada funcional. Ventrículo derecho no dilatado (DTD 38 mm) con función conservada (TAPSE 18 mm, S´12 cm/s). Insuficiencia tricúspide ligera.
- Interrogación del dispositivo (imagen 3): se detectan 46 episodios de TV en el día del ingreso, la mayoría de ellos resueltos con ATP. Un episodio de fibrilación ventricular con aplicación de descarga.

EVOLUCIÓN CLÍNICA

Inicialmente la paciente se mantiene estable hemodinámicamente sin nuevos eventos arrítmicos en telemetría tras la reintroducción de la amiodarona oral y sin datos de insuficiencia cardiaca.

A partir de las primeras 48 horas la paciente comienza nuevamente con episodios frecuentes de TVNS. Se decide incrementar tratamiento betabloqueante (bisoprolol 2,5 mg cada 12 horas). En un primer momento parece efectivo, sin embargo, posteriormente reaparecen los eventos arrítmicos (en esta ocasión sostenidos y de diferentes morfologías), con necesidad de cardioversión eléctrica en varias ocasiones.

La paciente comienza un deterioro progresivo. Se objetiva un empeoramiento hemodinámico con hipotensión arterial y datos de mala perfusión que precisan soporte vasoactivo con noradrenalina en perfusión (0,44 microgramos/kilogramo/minuto) y dobutamina en perfusión (5 microgramos/kilogramo/minuto) con incremento de los niveles de péptidos (3.989,0 pg/ml a 11.944.0 pg/ml), empeoramiento de función renal, y aparición de datos de insuficiencia cardiaca (derrame pleural bilateral y abundantes líneas B de Kerley en ambos campos pulmonares). En este contexto de tormenta eléctrica, se decide sedación e intubación orotraqueal.

Ante paciente con 72 años con datos de insuficiencia cardiaca avanzada en estadio D AHA/ACC, no siendo candidata a trasplante cardiaco debido a la edad, se plantea como candidata a asistencia ventricular izquierda de destino.

Se implanta balón de contrapulsación, con mejoría parcial de la situación de *shock* en la que se encontraba y reducción de eventos ventriculares sostenidos. Se realiza cateterismo derecho (imagen 4) observándose datos hemodinámicos favorables de función ventricular y acoplamiento ventriculoarterial derecho para implante de dispositivo de asistencia ventricular izquierda (DAVI).

Finalmente se realiza implante de asistencia ventricular izquierda HeartMate 3, sin complicaciones. En el postoperatorio inmediato y el seguimiento ambulatorio la paciente no vuelve a presentar arritmias ventriculares, se mantiene estable en cuanto a clase funcional (NYHA II), sin nuevos ingresos por descompensación.

DIAGNÓSTICO

- Tormenta arrítmica. Descarga apropiada DAI. Taquicardias ventriculares sostenidas.
- Miocardiopatía dilatada genética (TTN) con disfunción ventricular izquierda grave. Función ventricular derecha conservada.
- Insuficiencia cardiaca avanzada. Estadio d AHA/ACC.
- Fibrilación auricular paroxística.
- Hipertensión arterial. Obesidad.

DISCUSIÓN

Desde el año 2018 se definen a los pacientes con IC avanzada como aquellos con síntomas persistentes (NYHA IIIb o IV), disfunción cardiaca grave (FEVI ≤ 30%, fallo de VD, valvulopatías o enfermedades congénitas no operables, FEVI ≥40% con elevación de péptidos y evidencia de disfunción diastólica), hospitalizaciones no planeadas en los últimos 12 meses (congestión que precisa diuréticos, bajo gasto con requerimiento de inotrópicos, arritmias malignas) o empeoramiento de la capacidad de ejercicio. La prevalencia de estos pacientes está aumentando debido al mayor número de pacientes con IC, el envejecimiento de la población y las mejoras en el tratamiento médico[1]. Sin embargo, la mortalidad al año de estos pacientes persiste elevada (25-75%).

Este grupo requiere una evaluación minuciosa para determinar la mejor estrategia terapéutica. Es crucial reconocer a los pacientes refractarios y derivarlos precozmente a centros de referencia[2]. Existen algoritmos como I-NEED-HELP para identificarlos antes de que sea demasiado tarde[3]. No debemos centrarnos solo en los pacientes con clase funcional avanzada (NYHA III-IV), sino también en aquellos con factores de riesgo de progresión, incluso en NYHA II.

Las arritmias ventriculares son uno de estos criterios[4] y constituyen un reto terapéutico en la IC avanzada. Los cambios estructurales del miocardio, como fibrosis, hipertrofia y alteraciones eléctricas,

favorecen su desarrollo. Además, los mecanismos de progresión de la IC y las arritmias se superponen, aumentando su frecuencia en estados avanzados[5].

La tormenta arrítmica, los choques de DAI y la disfunción renal son factores de riesgo independientes para la aparición de arritmias posimplante de DAVI. Estas se asocian con mayor mortalidad a 30 días, aunque no parece haber diferencias significativas a largo plazo[6]. En pacientes con IC y arritmias ventriculares refractarias, el implante de DAVI no incrementa la mortalidad ni la rehospitalización, lo que sugiere que podría mitigar el impacto de estas arritmias[7].

La variante patogénica en el gen de la TTN representa aproximadamente un 15-25% de los pacientes con cardiopatía dilatada genética, sin embargo, pese a su mayor carga arrítmica no se considera una variante de alto riesgo de muerte súbita y suele presentar un mejor pronóstico que otras variantes genéticas, incluso llegando a recuperar función ventricular con tratamiento médico[8].

A pesar de que el trasplante sigue siendo el *gold standard*, el DAVI ha experimentado una gran mejoría en cuanto la supervivencia en este perfil de paciente, acercando sus resultados a los del trasplante[9]. Es importante descartar factores que contraindiquen el trasplante cardiaco o el implante de asistencias ventriculares para asegurarnos de que estas terapias avanzadas supongan una mejoría significativa en la calidad de vida de nuestros pacientes y aumenten su supervivencia y pronóstico vital[10].

En conclusión, los pacientes con IC avanzada requieren un enfoque holístico, una derivación temprana a unidades especializadas y estrategias terapéuticas personalizadas. Las arritmias ventriculares en este contexto tienen una etiología multifactorial y representan un reto. Su presencia debe hacernos sospechar progresión de la enfermedad, para valorar si el paciente es candidato a terapias avanzadas.

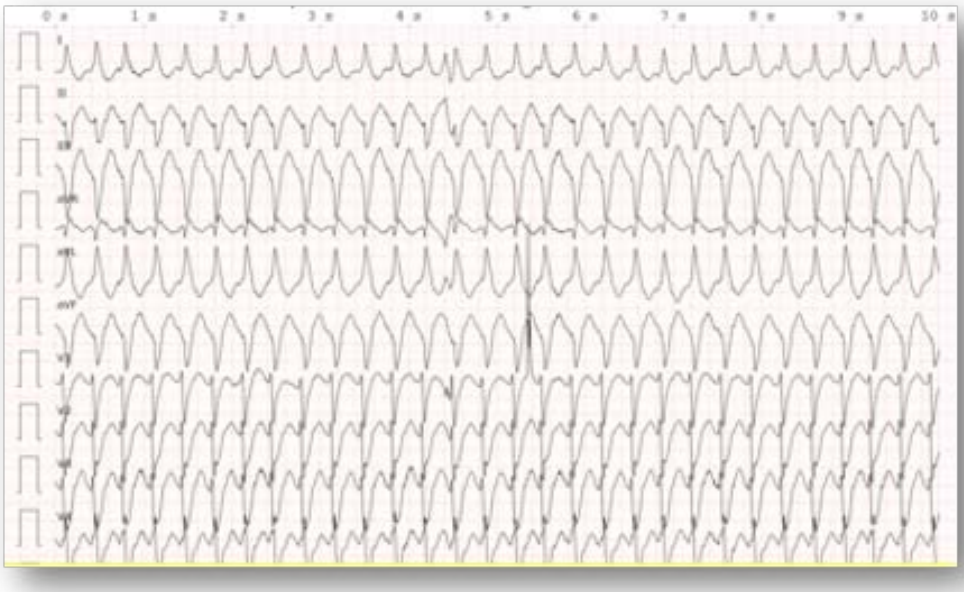

Imagen 1. ECG del 061: taquicardia ventricular monomorfa sostenida.

Imagen 2. Electrocardiograma basal.

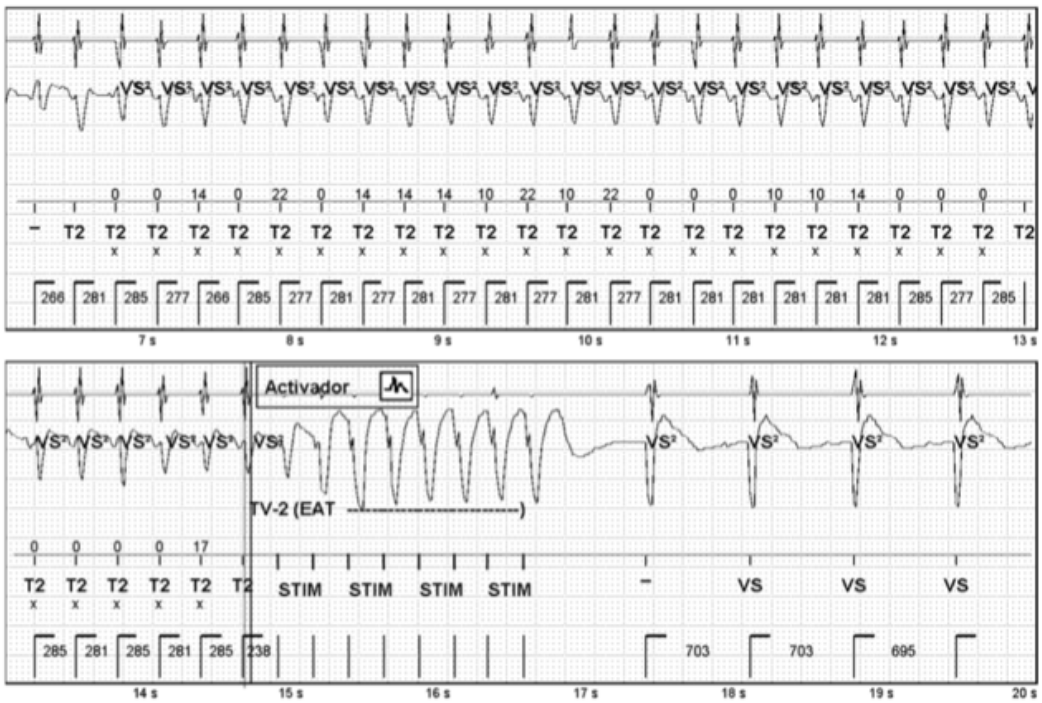

Imagen 3. Interrogación del dispositivo.

CATETERISMO DERECHO:

- PA: 107/64 (78)
- **PVC: 12**
- PVD: 40/10 (22)
- **PAP: 40/23 (29)**
- **PCP: 20**
- GTPm: 9, GTPd: 3
- GC (Fick): 3,4 lpm (IC 1,9 l/min/m2)
- RVP: 211,6 dyns/cm5 (2,6 UW)
- RVS 1552 dyns/cm5 (19,4 UW)

VALORACIÓN DE VD:

- **PAPi: 2,5 (<1.85 en disfunción de VD)**
- **PVC/PCP 0,6 (>0,63 en disfunción de VD)**
- **ITVD: 403.7 (<300mmHg. L/m2 en disfunción de VD)**

Imagen 4. Valores cateterismo derecho previo al implante de DAVI.

Vídeo 1.

Ecocardiograma transtorácico.

Bibliografía

1. Crespo-Leiro MG, Metra M, Lund LH, et al. Advanced heart failure: a position statement of the Heart Failure Association of the European Society of Cardiology. *Eur J Heart Fail*. 2018;20(11):1505-35.
2. McDonagh TA, Metra M, Adamo M, et al. 2021 ESC Guidelines for the diagnosis and treatment of acute and chronic heart failure. *Eur Heart J*. 2021 Sep 21;42(36):3599-3726.
3. Baumwol J. "I Need Help"—A mnemonic to aid timely referral in advanced heart failure. *J Heart Lung Transplant*. 2017;36(5):593-4.
4. Garascia A, Palazzini M, Tedeschi A, Sacco A, Oliva F, Gentile P. Advanced heart failure: from definitions to therapeutic options. *Eur Heart J Suppl*. 2023 Apr 26;25(Suppl C):C283-C291.
5. Santangeli P, Rame JE, Birati EY, Marchlinski FE. Management of ventricular arrhythmias in patients with advanced heart failure. *J Am Coll Cardiol*. 2017 Mar 28;69(12):1569-1582.
6. Oates CP, Lam PH, Lawrence L, et al. Early ventricular arrhythmias after left ventricular assist device implantation. *J Card Fail*. 2024 Aug;30(8):1018-1027.
7. Rao P, Raymer D, Sparrow C, et al. Ventricular arrhythmias before DAVI do not increase risk of mortality or rehospitalization. *J Card Fail*. 2016 Aug;22(8):S9.
8. de Boer RA, Heymans S, Backs J, et al. Targeted therapies in genetic dilated and hypertrophic cardiomyopathies: from molecular mechanisms to therapeutic targets. A position paper from the Heart Failure Association (HFA) and the Working Group on Myocardial Function of the European Society of Cardiology (ESC). *Eur J Heart Fail*. 2022 Mar;24(3):406-420.
9. Tedford RJ, Leacche M, Lorts A, Drakos SG, Pagani FD, Cowger J. Durable mechanical circulatory support: JACC scientific statement. *J Am Coll Cardiol*. 2023 Oct 3;82(14):1464-1481.
10. Adamopoulos S, Bonios M, Ben Gal T, et al. Right heart failure with left ventricular assist devices: Preoperative, perioperative and postoperative management strategies. A clinical consensus statement of the Heart Failure Association (HFA) of the ESC. *Eur J Heart Fail*. 2024 Nov;26(11):2304-2322.

Miocardiopatía arritmogénica del ventrículo derecho y su evolución a lo largo del tiempo

Daniel Gómez Ramírez, Ernesto González Calvo, Irene Marco Clement, Patricia Landín Jiménez, Jorge García Onrubia, Raquel Frías García-Lago

INTRODUCCIÓN

Paciente con miocardiopatía arritmogénica del ventrículo derecho (VD) con diagnóstico genético compatible, disfunción grave del VD y portador de DAI en prevención primaria que, 15 años después del implante de DAI, comienza con arritmias ventriculares de repetición por los que precisa ablación compleja, con buen resultado.

ANTECEDENTES, ENFERMEDAD ACTUAL Y EXPLORACIÓN FÍSICA

- Sin factores de riesgo cardiovascular.
- Miocardiopatía arritmogénica del VD en seguimiento en hospital periférico.
- Estudio genético: portador de la variante familiar *missense* (VUS) en DSG2 (c.146G >A, p.49R >H), que no se ha encontrado en pacientes sanos y podría ser patogénica. También presente en nieto de la hermana del abuelo del paciente (ver historia familiar).
- Historia familiar: el abuelo del paciente falleció por muerte súbita nocturna, sin historia de cardiopatía. Un nieto de la hermana de dicho abuelo está diagnosticado de miocardiopatía arritmogénica (portador de la misma mutación que el paciente) y es portador de DAI en prevención primaria por síncope cardiogénico. El padre de este último es portador también de la variante en DSG2 pero tiene fenotipo normal.
- Implante de DAI Sorin inicial en 2010 en prevención primaria por criterios de alto riesgo. Recambio en 2023 por DAI Medtronic.
- Revisión DAI en abril-mayo de 2024 con 2 episodios de taquicardia ventricular (TV) muy rápida (200-205 lpm) asintomática nocturna, por patrón de onda que se interpreta como taquicardia supraventircular. Se inicia tratamiento con bisoprolol 5 mg/12 h.
- Ingreso en noviembre de 2024 por TV sincopal precedido de malestar y sudoración con electrocardiograma (ECG) en TV a 180 lpm, en zona de TVR con terapias desactivadas. Se ajustan parámetros del DAI y se inicia sotalol 40 mg/8 h.
- Última revisión en enero de 2025: sin eventos sostenidos, rachas muy cortas de TV no sostenidas hasta diciembre de 2024, sin eventos desde entonces.
- Ingreso el 03/03/2025 por descarga apropiada de DAI por TV monomorfa sostenida. Se sube sotalol a 80 mg/12 h.

Tratamiento habitual: sotalol 80 mg/12 h. Sertralina 50 mg/24 h.

Enfermedad actual

Varón de 43 años que ingresa de nuevo en del hospital periférico por episodio de TV monomorfa sostenida sintomática, que cardiovierte a ritmo sinusal tras 4 ATP no eficaces y un choque a 36J. El día previo

había sido valorado por TV monomorfas sostenidas tratadas con ATP. Se comenta el caso con la unidad de arritmias del Hospital Clínico San Carlos y se decide traslado para vigilancia y plantear ablación ante episodios recurrentes de arritmias ventriculares a pesar de tratamiento antiarrítmico.

PRUEBAS COMPLEMENTARIAS

- ECG basal (imagen 1): ritmo sinusal a 60 lpm. PR normal. QRS estrecho con eje normal y voltajes marcadamente reducidos especialmente en derivaciones frontales, con mínima fragmentación en V2 y V3. Ondas T negativas en I, II, aVF, V2-V6 y aplanadas en el resto de las derivaciones. QTc normal.
- ECG taquicardia. SUMMA noviembre 2024 (imagen 2): taquicardia regular de QRS ancho a 180 lpm (una sola derivación).
- ECG taquicardia. Hospital Clínico San Carlos (imagen 3): taquicardia regular de QRS ancho a 160 lpm con eje superior y QS en V1-V5 y rS en V6. Estimulación por ATP (8 complejos al inicio del trazado) ineficaz.
- Radiografía de tórax (imagen 4): índice cardiotorácico normal. Senos costofrénicos libres. Cable de DAI en cavidades derechas.
- Ecocardiograma (vídeos 1-6): VD gravemente dilatado con disfunción sistólica grave. Hipertrabeculación apical, acinesia medioapical de la pared libre de VD. CAF 20%. SGL de pared libre de VD -9%. Cable de DAI en cavidades derechas. Ventrículo izquierdo (VI) de tamaño normal con función sistólica levemente reducida FEVI 45%, hipocinesia global. SGL 12,4%. Insuficiencia tricúspide moderada que permite estimar una PSAP en torno a 18 mmHg. Cable de DAI en cavidades derechas. No derrame pericárdico.
- TC de coronarias (imágenes 5 y 6): mínima arteriosclerosis calcificada coronaria con placa excéntrica en segmento medio de la descendente anterior (DA) (*score* calcio 5,56 unidades Agatston), en mayor cantidad de lo esperado para la edad y el sexo (percentil 80). Coronarias sin lesiones obstructivas. Código diagnóstico: CAD-RADS 1/ P1. VD con 318 ml de volumen telediastólico.

EVOLUCIÓN CLÍNICA

El paciente se traslada inicialmente a planta de cardiología del Hospital Clínico San Carlos, donde permanece bajo monitorización. Se repite ecocardiograma **(vídeos 1-6)** en el que se confirma la presencia de disfunción sistólica grave del VD, además de disfunción leve del VI. Se realiza además TC de coronarias **(imágenes 5 y 6)** para completar estudio del paciente ante arritmias ventriculares de repetición, en el que se descarta la presencia de enfermedad coronaria significativa, objetivándose además marcada dilatación del VD (volumen telediastólico de 318 ml). Se retira tratamiento antiarrítmico con sotalol y se decide programar estudio electrofisiológico y ablación, realizándose mapeo endocárdico y epicárdico, sin inducción de taquicardias durante el procedimiento y con ablación en áreas epicárdicas del tracto de salida y anteriores al anillo tricúspide, así como en áreas endocárdicas de la región basal posterolateral del VD, en el aneurisma del segmento medio por delante del anillo tricúspide y en tracto de salida. El paciente se traslada tras el procedimiento a la unidad de cuidados agudos cardiológicos (UCAC) donde permanece bajo vigilancia durante 24 horas sin complicaciones, tras lo que pasa de nuevo a planta de hospitalización.

Durante su estancia en planta se reinicia tratamiento antiarrítmico, esta vez con amidoarona oral (200 mg cada 8 horas) además de tratamiento betabloqueante con bisoprolol 2,5 mg cada 24 horas. Por presencia de disfunción biventricular (leve del VI y grave del VD) se inicia además tratamiento médico con losartán 50 mg cada 24 horas, dapagliflozina 10 mg cada 24 horas y espironolactona 25 mg cada 24 horas.

Aproximadamente 48 horas tras el cambio de tratamiento antiarrítmico, el paciente presenta nuevo episodio de taquicardia ventricular bien tolerada a 160 lpm (imagen 3), en el límite del umbral programado

para TV en el DAI, que es refractaria a ATP y precisa administración de procainamida i.v. para su finalización. Por morfología de la TV y similitud de la misma con los complejos estimulados por el DAI, se interpreta el origen de la misma en el ápex del VD, zona no ablacionada durante procedimiento previo. Se traslada al paciente a la UCAC para vigilancia, se realiza impregnación con amiodarona i.v. 900 mg cada 24 horas y se añade además tratamiento antiarrítmico con ranolazina 375 mg cada 12 horas. El paciente se mantiene bajo vigilancia en UCAC durante 48 horas sin recurrencias arrítmicas, por lo que se decide paso de nuevo a amiodarona oral y traslado a planta de hospitalización, donde persiste clínicamente estable y sin recurrencias arrítmicas.

En consenso entre equipo de cardiología clínica, la unidad de arritmias y la unidad de cardiopatías familiares se decide por el momento no realizar nuevo intento de ablación dado el procedimiento reciente y la presencia de una única recurrencia arrítmica bien tolerada y antes de la impregnación con amiodarona. Se realiza optimización de parámetros del DAI ajustando zona de TV a frecuencia de última TV detectada, se mantiene tratamiento antiarrítmico iniciado (amiodarona 200 mg cada 24 horas, bisoprolol 2,5 mg cada 24 horas y ranolazina 375 mg cada 12 horas), además de tratamiento médico para la disfunción ventricular previamente descrito. Se procede a alta a domicilio con seguimiento estrecho de la unidad de arritmias y la unidad de cardiopatías familiares.

DIAGNÓSTICO

- Miocardiopatía arritmogénica del VD (portador de la variante familiar *missense* (VUS) en DSG2.
- Portador de DAI Medtronic monocameral en prevención primaria.
- Taquicardia ventricular monomorfa sostenidas. Descargas apropiadas del DAI recurrentes a pesar de tratamiento antiarrítmico.
- Ablación endocárdica y epicárdica de sustrato.
- Disfunción sistólica grave del VD.
- Disfunción sistólica leve del VI.

DISCUSIÓN

El paciente del caso está diagnosticado de miocardiopatía arritmogénica del VD con un estudio genético positivo, siendo portador de la variante familiar *missense* (VUS) en DSG2 (desmogleínca-2). Las mutaciones en DSG2 son causa bien reconocida de miocardiopatía arritmogénica y parecen estar asociadas a formas con fenotipo más difuso, con compromiso del VI y con mayor propensión a insuficiencia cardiaca por extensa sustitución fribroadiposa biventricular[1].

El paciente era portador de DAI en prevención primaria desde el año 2010 y hasta 14 años después no presentó eventos arrítmicos significativos. La indicación de DAI en prevención primaria sigue siendo objeto de debate y varían en función de las sociedades científicas. A raíz de una colaboración multinacional multicéntrica, en el año 2019 se publicó una calculadora de riesgo en la que se integran múltiples variables clínicas y diagnósticas (edad, sexo, número de derivaciones con ondas T negativas en el ECG, carga de extrasistolia ventricular, TV no sostenidas, síncope cardiogénico y fracción de eyección del VD medida por resonancia magnética) para estimar el riesgo de eventos arrítmicos (TV sostenida, FV, muerte súbita y terapia apropiada del DAI a 5 años)[2,3] y posteriormente fue modificada para incluir una estimación del riesgo de eventos arritmias ventriculares muy rápidas (>250 lpm) con mayor implicación pronóstica. Esta herramienta, frente a las recomendaciones previas, parece proteger de forma similar frente a eventos arrítmicos con una reducción del 20,3% del número de implantes de DAI.

En cuanto al tratamiento farmacológico, el paciente recibió inicialmente tratamiento con sotalol en monoterapia, sin ser efectivo. Posteriormente se sustituyó por tratamiento combinado con amiodarona, bisoprolol y ranolazina. En esta entidad, los betabloqueantes se consideran fármacos de primera línea para la prevención de arritmias ventriculares, dada la relación de las arritmias ventriculares con la estimulación catecolaminérgica. En el caso de recurrencia arrítmica a pesar de tratamiento betabloqueante, los antiarrítmicos de clase III como el sotalol (indicación clásica, aunque con evidencia reciente controvertida) y la amiodarona son los fármacos antiarrítmicos de elección. En ocasiones se pueden emplear combinaciones (sotalol + flecainida, amiodarona + betabloqueantes) en caso de refractariedad. La ranolazina, aunque se ha asociado con prevención de arritmias ventriculares, no tiene evidencia específica en esta patología[4,5].

El paciente fue sometido a estudio electrofisiológico y ablación con catéter dada la recurrencia de arritmias ventriculares a pesar del tratamiento farmacológico. Las zonas de fibrosis y cicatriz que sustentan las TV en la miocardiopatía arritmogénica suelen localizarse en la pared epicárdica del VD (especialmente en región infundibular, subtricuspídea y ápex), siendo necesario el abordaje mixto endocárdico y epicárdico. Los resultados agudos de la ablación de sustrato son favorables, logrando a menudo la no inducibilidad de TV al alta. Sin embargo, las recurrencias a largo plazo son frecuentes incluso tras ablación exitosa. Series amplias reportan recurrencias de TV en el 60% de los pacientes al primer año posablación y hasta el 75% a 5 años[6].

Por último, el paciente presentaba datos que sugerían enfermedad avanzada (disfunción grave del VD y leve del VI). La miocardiopatía arritmogénica es una enfermedad progresiva y hasta el 40% de los pacientes acaban desarrollando insuficiencia cardiaca, precisando un manejo similar al de pacientes con otras miocardiopatías. El trasplante cardiaco se indica cuando existe insuficiencia cardiaca avanzada o arritmias ventriculares refractarias, ocurriendo esto habitualmente a partir de los 15 años desde el diagnóstico[6].

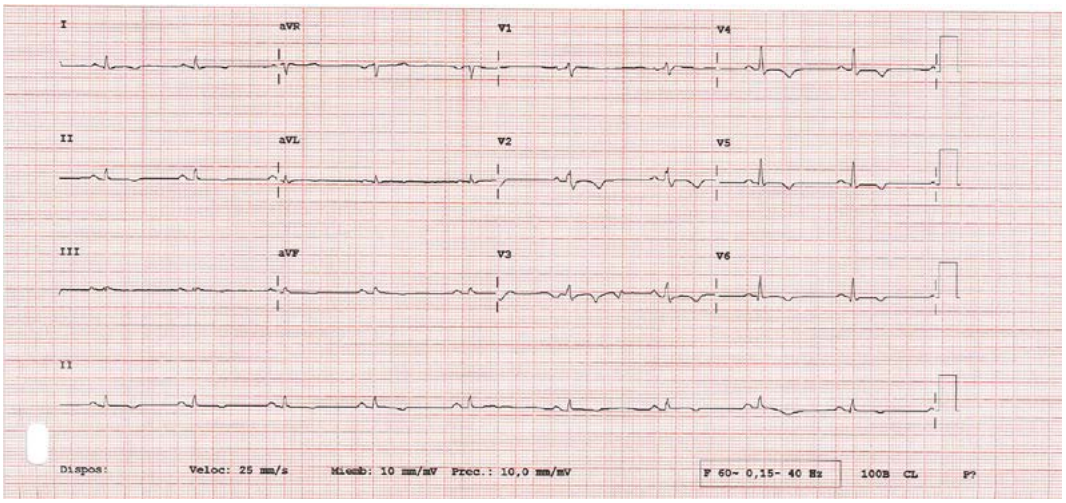

Imagen 1. ECG basal.

Imagen 2. ECG: taquicardia regular de QRS ancho a 180 lpm (una sola derivación).

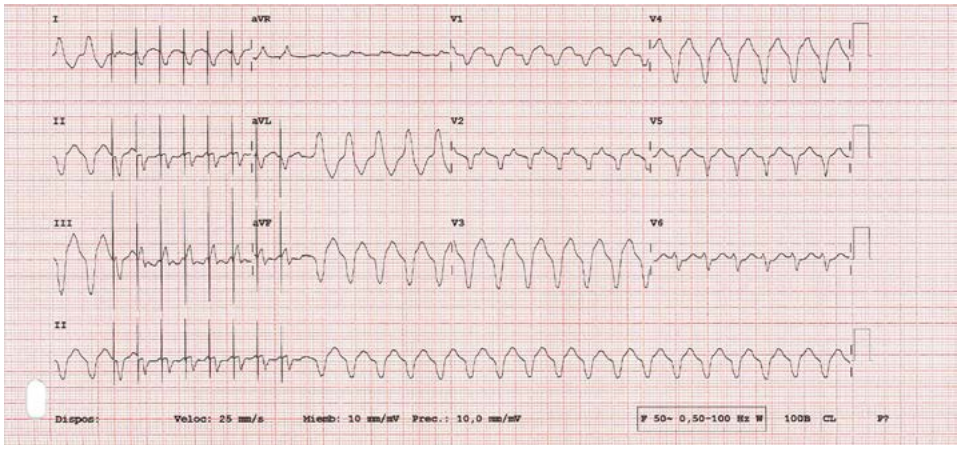

Imagen 3. ECG: taquicardia regular de QRS ancho a 160 lpm con eje superior y QS en V1-V5 y rS en V6. Estimulación por ATP (8 complejos al inicio del trazado) ineficaz.

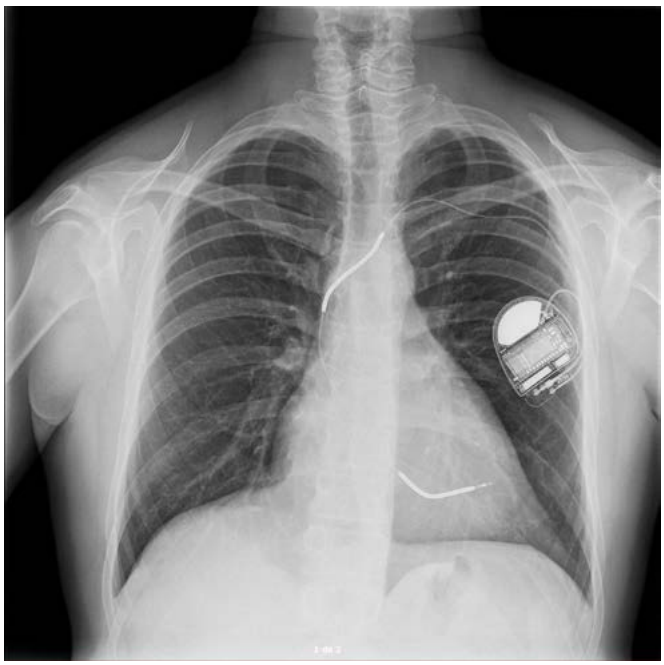

Imagen 4. Radiografía de tórax: índice cardiotorácico normal. Senos costofrénicos libres. Cable de DAI en cavidades derechas.

Imagen 5. TC de coronarias.

Imagen 6. TC de coronarias.

Vídeo 1.

Ecocardiograma.

Vídeo 2.

Ecocardiograma.

Vídeo 3.

Ecocardiograma.

Vídeo 4.

Ecocardiograma.

Vídeo 5.

Ecocardiograma.

Vídeo 5.

Ecocardiograma.

Bibliografía

1 Zhang B, Wu Y, Yang X, Xiang Y, Yang B. Molecular insight into arrhythmogenic cardiomyopathy caused by DSG2 mutations. Biomed Pharmacother. 2023 Nov;167:115448. doi: 10.1016/j.biopha.2023.115448. Epub 2023 Sep 9. PMID: 37696084.

2 Cadrin-Tourigny J, Bosman LP, Nozza A, et al. A new prediction model for ventricular arrhythmias in arrhythmogenic right ventricular cardiomyopathy. *Eur Heart J*. 2019 Jun 14;40(23):1850-1858.

3 Gasperetti A, James CA, Carrick RT, et al. Arrhythmic risk stratification in arrhythmogenic right ventricular cardiomyopathy. *Europace*. 2023 Nov 2;25(11):euad312.

4 Ermakov S, Scheinman M. Arrhythmogenic Right Ventricular Cardiomyopathy - Antiarrhythmic Therapy. *Arrhythm Electrophysiol Rev*. 2015 Aug;4(2):86-9.

5 Bazoukis G, Tse G, Letsas KP, Thomopoulos C, Naka KK, Korantzopoulos P, Bazoukis X, Michelongona P, Papadatos SS, Vlachos K, Liu T, Efremidis M, Baranchuk A, Stavrakis S, Tsioufis C. Impact of ranolazine on ventricular arrhythmias - A systematic review. *J Arrhythm*. 2018 Jan 12;34(2):124-128

6 Wallace R, Calkins H. Risk Stratification in Arrhythmogenic Right Ventricular Cardiomyopathy. *Arrhythm Electrophysiol Rev*. 2021 Apr;10(1):26-32.

Neumonectomía y ventrículo derecho: la importancia de la interdependencia

Juan Manuel Montalvo Luque, Pablo Rodríguez Alonso, Álvaro Velasco de Andrés, Paula Jiménez Vázquez, Rocío Rodríguez Santolino, Elisa Carmona Cuevas, Manuel Carmona Baena, Ángela Flox Camacho, María Álvarez Arias, Eloy Portero Campillo

INTRODUCCIÓN

Presentamos el caso de un varón de 56 años sometido a una pleuroneumonectomía derecha por un mesotelioma maligno, que días después de la cirugía comienza con un cuadro de insuficiencia cardiaca. Las sospechas diagnósticas, los cambios hemodinámicos y el manejo de la volemia fueron claves para entender la evolución y desenlace del caso.

ANTECEDENTES, ENFERMEDAD ACTUAL Y EXPLORACIÓN FÍSICA

Antecedentes

- Exfumador, IPA 9,75.
- Exposición laboral a asbesto durante 10 años.
- Mesotelioma pleural maligno (MPM cT1N0-2M0, tipo epitelioide), tratado con inmunoterapia de forma neoadyuvante con ipilimumab y nivolumab, teniendo que retirarse el tratamiento tras la primera administración por el desarrollo de una hepatitis autoinmune.

Tratamiento habitual: pregabalina 75 mg 1 comprimido cada 12 horas. Lorazepam 1 mg antes de acostarse. Omeprazol 20 mg 1 comprimido en desayuno. Fentanilo 25 mcg 1 parche transdérmico, recambio cada 72 horas. Prednisona 5 mg 1 comprimido en desayuno. Trimetoprim/sulfametoxazol 160/800 mg 1 comprimido al día. Paracetamol 650 mg a demanda. Metamizol 575 mg a demanda.

Enfermedad actual

El paciente ingresa de forma programada para ser intervenido de pleuroneumonectomía derecha con colocación de parche de pericardio y prótesis diafragmática. La intervención se realiza con éxito y durante el postoperatorio evoluciona de forma adecuada. Finalmente es dado de alta 8 días después, sin embargo, tan solo 12 horas después de abandonar el hospital vuelve a acudir por disnea brusca y dolor en herida quirúrgica.

A la anamnesis comenta disnea y aumento del perímetro de miembros inferiores pocas horas después de haber sido dado de alta. Comenta disnea de esfuerzo junto con ortopnea y bendopnea, sin disnea paroxística nocturna. Niega dolor torácico, cortejo vegetativo, palpitaciones, mareo o síncope. No ha presentado fiebre en domicilio, tampoco supuración o flogosis en la herida quirúrgica. Sin otra sintomatología acompañante.

Exploración física

- Consciente y orientado en las 3 esferas. Normocoloreado y normoperfundido. Eupneico en reposo.
- Auscultación cardiopulmonar: rítmico sin soplos. Abolición del murmullo en hemitórax derecho, con hipofonesis en base izquierda.
- Abdomen: RHA+. No distendido. No doloroso a la palpación. Sin masas ni megalias palpables. Sin datos sugestivos de peritonismo.
- Miembros inferiores: edemas con fóvea bilateral hasta tercio inferior.

PRUEBAS COMPLEMENTARIAS

- Radiografía de tórax (imagen 1): índice cardiotorácico no valorable. Leve desviación del mediastino hacia la derecha e hidroneumotórax derecho (estables frente a controles radiográficos previos al alta). Derrame pleural izquierdo en tercio inferior no presente previamente. Sin datos de patología ósea aguda.
- Electrocardiograma (ECG) (imagen 2): ritmo sinusal a 80 lpm, PR en rango, QRS estrecho, eje normoposicionado, sin alteraciones de la repolarización, QTc en rango.
- Analítica sanguínea a su llegada:
  - Hemograma: hematíes 3,33 xmill/µl. Hemoglobina 10,0 g/dl. Hematocrito 29,2%. HCM 29,9 pg. VCM 87,6 fl. CHCM 34,2 g/dl. RDW 17,3%. Plaquetas 493 x1000/µl. VPM 6,3 fl. Leucocitos 11,5 x1000/µl. Neutrófilos 9,5 x1000/µl. Linfocitos 0,7 x1000/µl. Monocitos 1,2 x1000/µl. Eosinófilos 0,1 x1000/µl. Basófilos 0,1 x1000/µl. Neutrófilos % 82,0%. Linfocitos % 5,8%. Monocitos % 10,7%. Eosinófilos % 0,8%. Basófilos % 0,7%.
  - Bioquímica: glucosa 113 mg/dl. Creatinina 0,72 mg/dl. Filtrado glomerular (ckd-epi) >90 ml/min/1,73 m^2. Sodio 135 mEq/l. Potasio 4,56 mEq/l. Cloro 98 mEq/l. Proteínas totales 5,7 g/dl. Albúmina 3,3 g/dl. Calcio 8,3 mg/dl. ALT (GPT) 29 U/l. AST (GOT) 25 U/l. Gamma-GT 23 U/l. Fosfatasa alcalina 48 U/l, LDH 282 U/l. Bilirrubina 0,4 mg/dl. CK 103 U/l. Urea 44 mg/dl. NT-proBNP 537 pg/ml. Proteína C reactiva 11,78 mg/dl. Procalcitonina 0,05 ng/ml.
- Angio-TC de arterias pulmonares (imagen 3): cambios postquirúrgicos en hemitórax derecho secundario a pleuroneumonectomía ipsilateral, con hidroneumotórax derecho y enfisema subcutáneo. No se identifican colecciones. Imagen lineal hipodensa basal derecha que se extiende desde el seno costodiafragmático anterior derecho siguiendo la teórica localización del diafragma por debajo de la silueta cardiaca, luego asciende unos 6 cm (con respecto a la teórica localización del diafragma) y termina prácticamente contactando con la pared posterior a la altura del 8° espacio intercostal posterior derecho en probable relación con la prótesis diafragmática. Burbujas de gas ectópico en situación peri y supra suprahepática y en retroperitoneo craneal al riñón derecho. No se identifican defectos de repleción en las arterias pulmonares principales, lobares o segmentarias proximales izquierdas ni en la arteria pulmonar principal derecha. Derrame pleural izquierdo de 4 cm de cámara máxima. Mínimo neumotórax apical izquierdo. Adenopatía precarinal del 10 mm. Árbol traqueobronquial permeable. Parénquima del pulmón izquierdo sin alteraciones significativas (granuloma calcificado en el LSI). Incipientes cambios degenerativos en columna dorsal. Conclusión: sin signos de tromboembolismo pulmonar agudo. Neumoperitoneo y retroneumoperitoneo.
- ECG durante el ingreso (4): fibrilación auricular a unos 130 lpm, QRS estrecho, eje normoposicionado, sin alteraciones de la repolarización. QTc en rango.
- Ecocardiograma transtorácico poscirugía: ventrículo izquierdo no dilatado, con FEVI conservada (56,2%). ventrículo derecho dilatado con DTD basal de 4,2 cm, no hipertrófico. Función sistólica del ventrículo derecho ligeramente deprimida, TAPSE de 0,99 cm, FAC 31,4% y onda S de 8,8 cm/s. Aurícula izquierda normal, con aurícula derecha dilatada, área de 19,5 cm^2. Válvula aórtica y mitral morfológica y funcionalmente normales. Válvula tricúspide con insuficiencia leve, gradiente VD-AD de 30,2 mmHg, PSP estimada de 45,2 mmHg, tiempo de aceleración del TSVD acortado, probabilidad alta de hipertensión pulmonar. Vena cava inferior dilatada, con colapso inferior al 50% en inspiración.

EVOLUCIÓN CLÍNICA

El paciente ingresa a cargo de cirugía torácica para continuidad de estudio. Dada la alta sospecha de tromboembolismo pulmonar agudo (paciente oncológico con disnea brusca) se realiza angio-TC de arterias pulmonares (imagen 3) que descarta la existencia del mismo, evidenciando cambios postquirúrgicos estables con respecto al alta y la presencia de un derrame pleural izquierdo no conocido. Dado el estado congestivo se inicia furosemida intravenosa a dosis de 20 mg i.v. cada 12 horas y se decide interconsultar a medicina interna.

Previo a la valoración del paciente por parte de medicina interna, este presenta un bache hipotensivo (presión arterial de 77/66 mmHg con frecuencia de 110 lpm). Se realiza electrocardiograma (imagen 4) en el que se observa una fibrilación auricular *de novo*. Se decide iniciar perfusión de amiodarona con reversión a ritmo sinusal a lo largo de las siguientes horas, por lo que se mantiene perfusión y se decide mantener amiodarona por vía oral de mantenimiento en los días siguientes. Inicialmente se anticoagula con enoxaparina a dosis terapéuticas.

Tras la valoración de medicina interna, ante lo que impresiona de un cuadro de insuficiencia cardiaca de perfil derecho en un paciente sin un desencadenante claro se decide realizar un ecocardiograma e interconsultar a cardiología. En el ecocardiograma se evidencia una dilatación y disfunción ligera del ventrículo derecho no presente en el estudio previo realizado 15 días antes. Además, destacan hallazgos compatibles con hipertensión pulmonar con una PSP estimada de 45,2 mmHg. Ante estos hallazgos, se decide intensificar el tratamiento diurético con aumento de la dosis de furosemida a 60 mg/12 horas, combinado con suero salino hipertónico y espironolactona. Dado que el paciente entra y sale del ritmo de fibrilación auricular se mantiene con el tratamiento con amiodarona por vía oral.

A lo largo de los días siguientes el paciente presenta una clara mejoría de la clínica y semiología congestivas, con práctica resolución de los edemas en miembros inferiores y pérdida ponderal importante (2,5 kg en el primer día tras la intensificación del tratamiento diurético). Sin embargo, persiste con recaídas en fibrilación auricular con deterioro hemodinámico durante las mismas con tendencia a la hipotensión. Dada la sospecha de que el derrame pleural izquierdo pueda ser consecuencia de comunicación entre ambas pleuras (junto con un posible componente de insuficiencia cardiaca derecha) se colocan drenajes pleurales bilaterales con el objetivo de cerrar la fístula que comunicase ambas pleuras. 24 horas se evidencia clara mejoría del derrame, decidiéndose retirar ambos.

Durante los días posteriores el paciente presenta astenia y mareo, que se interpreta en relación con excesiva depleción intravascular por lo que se suspende el tratamiento diurético y se incentiva la ingesta hídrica, con mejoría parcial de la clínica.

Finalmente, ante la sospecha de hipertensión pulmonar se decide realizar un cateterismo derecho para medición de presiones. El procedimiento se realiza una vez el paciente se encuentra con gran mejoría de la congestión y muestra presiones en la aurícula izquierda de 3 mmHg, en el ventrículo derecho de 25/4 mmHg y en la arteria pulmonar de 25/5 mmhg, con PAPm de 12 mmHg, descartándose el desarrollo de hipertensión pulmonar significativa.

DIAGNÓSTICO

- Primer episodio de descompensación de insuficiencia cardiaca secundario a disfunción ventricular derecha posneumonectomía.
- Fibrilación auricular *de novo*.

DISCUSIÓN

La disfunción ventricular derecha tras la neumonectomía es una complicación conocida en estos pacientes. El fallo del ventrículo derecho se puede producir tanto durante la cirugía como de forma retardada. Durante el procedimiento, el camplaje de la arteria pulmonar y la redistribución del flujo hacia el resto del lecho pulmonar condiciona un aumento de la poscarga del ventrículo derecho que puede condicionar una claudicación aguda que complique el procedimiento[1].

En el posoperatorio la redistribución mantenida del flujo y el aumento de presiones en el territorio pulmonar puede condicionar un deterioro más lento y progresivo de la función cardíaca. Las alteraciones cardiovasculares no se limitan exclusivamente a la disfunción del ventrículo derecho. Se ha demostrado que en los pacientes sometidos a neumonectomía son frecuentes los eventos arrítmicos tras la cirugía, especialmente fibrilación auricular y otras taquicardias supraventriculares[2]. El desarrollo de este tipo de arritmias se relaciona con el volumen telediastólico del ventrículo derecho y con el aumento de la resistencia en el circuito pulmonar. Además, estos cambios se pueden observar no de forma exclusiva en las neumonectomías sino que aparecen también en resecciones de menor volumen pulmonar.

El aumento de la presión arterial pulmonar es una complicación relativamente frecuente en los pacientes sometidos a una neumonectomía. Se estima que ocurre entre un tercio o un quinto de los casos. La fisiopatología detrás de este proceso se relaciona fundamentalmente con la amputación del lecho vascular, por lo que se produce un hiperaflujo de sangre por los vasos remanentes[3]. Se ha demostrado que los cambios en la presión pulmonar son mayores en pacientes sometidos a neumonectomía frente a los sometidos a resecciones de menos tejido como lobectomía o bilobectomía, siendo por tanto la cantidad de lecho vascular remanente uno de los factores más importantes para el aumento de presiones[4]. Algunos estudios sugieren que el cambio de presiones sería mayor en los casos en las neumonectomías derechas que en las izquierdas, debido al mayor volumen del pulmón derecho. Si bien inicialmente el aumento de la presión se debe a dicho hiperaflujo, se ha demostrado que existe un remodelado de los vasos sanguíneos en el territorio pulmonar. El análisis histológico de las arterias pulmonares de pacientes sometidos a neumonectomía evidencia cambios a nivel estructural, especialmente el desarrollo de arteriopatía trombótica y fibrosis de la íntima [3]. Estos cambios se producen incluso en aquellos pacientes que no llegan a desarrollar hipertensión pulmonar tras el procedimiento, por lo que se piensa que probablemente el hiperaflujo sea uno de los factores más importantes en los cambios visualizados, si bien no se puede descartar que haya otros factores desconocidos que puedan desencadenar el desarrollo de hipertensión pulmonar. Además, debemos tener en cuenta que en gran parte de los pacientes sometidos a neumonectomía previamente se le ha sometido a tratamiento con quimioterapia y radioterapia, que también podría contribuir a los cambios observados a nivel vascular. Modelos preclínicos usando ratas y células musculares lisas humanas han demostrado que el propio estrés al que se somete a las células endoteliales de los vasos pulmonares con el aumento del flujo sanguíneo induce una proliferación de las células musculares lisas por un mecanismo paracrino[5]. Otros factores asociados al aumento de la presión arterial pulmonar son el descenso significativo de la CVF, la edad avanzada y los niveles bajos de pO_2. A nivel pronóstico existen estudios que relacionan una PASP >35,5 mmHg postoperatoria al año de la cirugía con un peor pronóstico, con mayor mortalidad y deterioro funcional[6].

En el momento actual no existen recomendaciones específicas para el tratamiento de la hipertensión pulmonar posneumonectomía, por lo que el manejo debe ser individualizado en cada caso, pudiendo plantearse en algunos casos el uso de las terapias recomendadas en la hipertensión pulmonar del grupo 1.

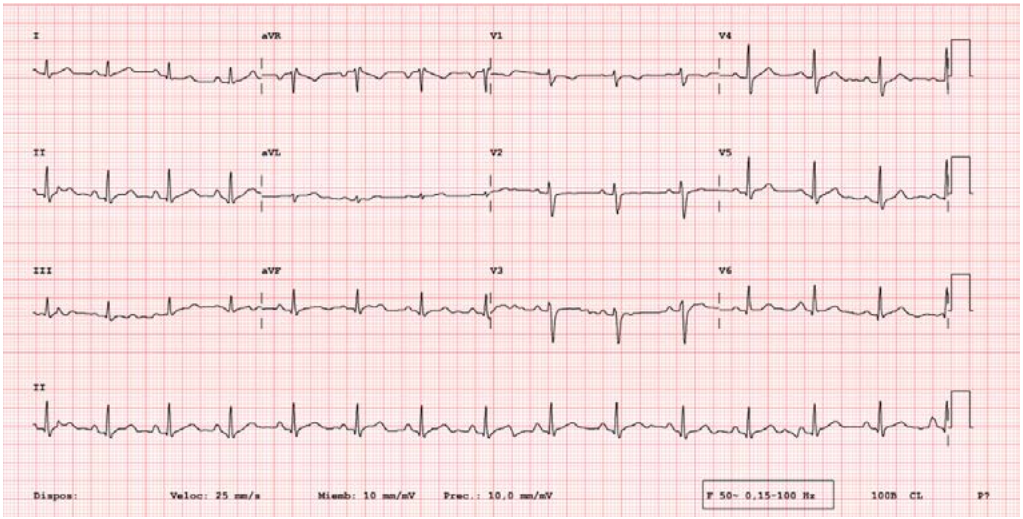

Imagen 1. ECG a su llegada en ritmo sinusal.

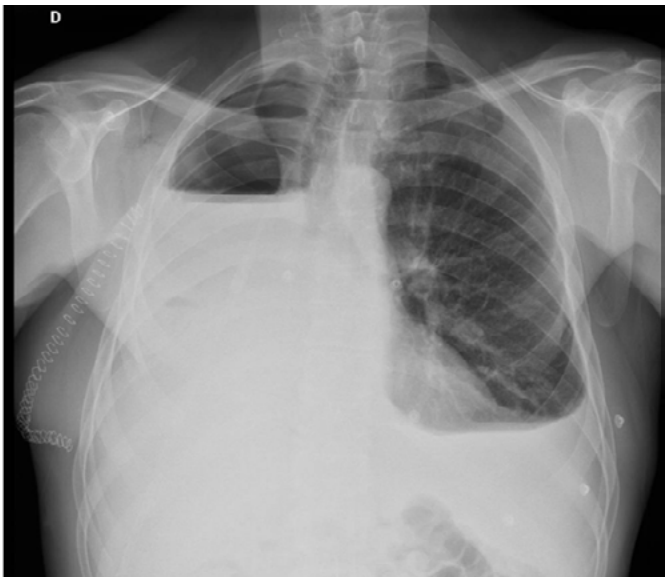

Imagen 2. Radiografía de tórax con hidroneumotórax derecho y derrame pleural izquierdo.

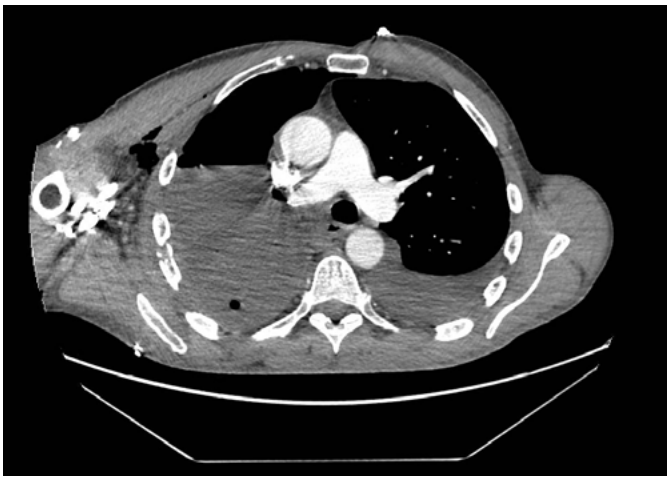

Imagen 3. Angio-TC de arterias pulmonares, cambios posquirúrgicos estables, derrame pleural izquierdo y ausencia de tromboembolismo pulmonar.

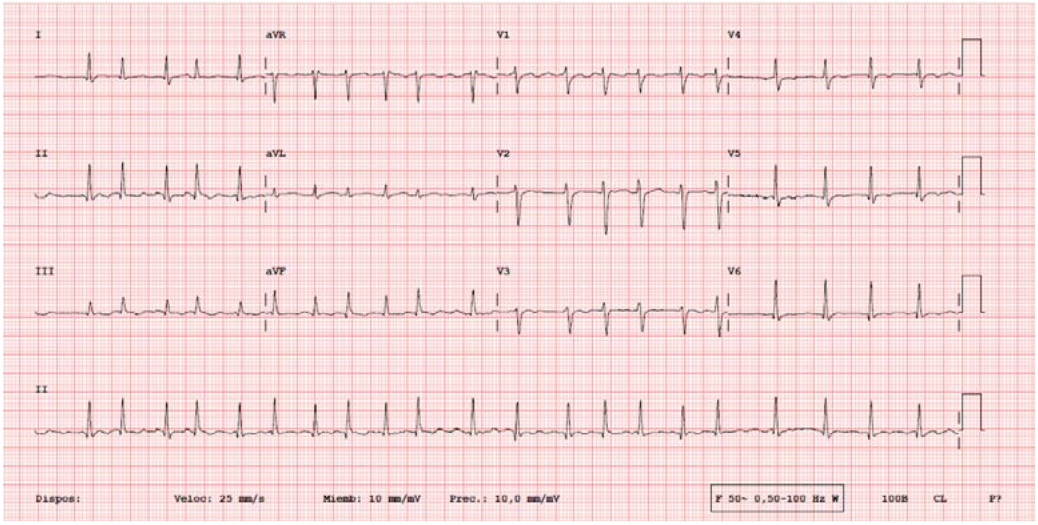

Imagen 4. ECG con caída en fibrilación auricular durante el ingreso.

Bibliografía

1. Kowalewski J, Brocki M, Dryjański T, Kaproń K, Barcikowski S. Right ventricular morphology and function after pulmonary resection. *Eur J Cardiothorac Surg*. 1999;15(4):444–8.
2. Logato MJS, Faria LMM, de Freitas GV, de Castro CG, Di Flora FBM, Delgado MA. A case report of right pneumonectomy with a focus on the right ventricular function and hemodynamic management. *Open J Anesthesiol*. 2022;12(10):315–21.
3. Rol N, Happé C, Beliën JAM, de Man FS, Westerhof N, Vonk-Noordegraaf A, et al. Vascular remodelling in the pulmonary circulation after major lung resection. *Eur Respir J*. 2017;50(2).
4. Foroulis CN, Kotoulas CS, Kakouros S, et al. Study on the late effect of pneumonectomy on right heart pressures using Doppler echocardiography. *Eur J Cardiothorac Surg*. 2004;26(3):508–14.
5. Sentenac P, Samarani G, Bideaux P, et al. Pulmonary hypertension after pneumonectomy: a preclinical model in rats and human pulmonary endothelial cells. *Eur J Cardiothorac Surg*. 2021;59(1):147–54.
6. Potaris K, Athanasiou A, Konstantinou M, Zaglavira P, Theodoridis D, Syrigos KN. Pulmonary hypertension after pneumonectomy for lung cancer. *Asian Cardiovasc Thorac Ann*. 2014;22(9):1072–9.

Muerte súbita recuperada: ¿el culpable se esconde en la coronaria?

Enric Calvera Martínez, Francesc Altadill Balsells, Daniel García Sance, David López González, Claudia Taroncher Domingo, Antonio José Barros Membrilla, Mireia Padilla López

INTRODUCCIÓN

Presentamos el caso de un paciente de 48 años sin factores de riesgo cardiovascular que sufre una muerte súbita recuperada con hallazgo de un hematoma intramural crónico contenido en la descendente anterior. Acompáñanos a discutir el mecanismo de la muerte súbita y cómo debemos afrontar su abordaje terapéutico.

ANTECEDENTES, ENFERMEDAD ACTUAL Y EXPLORACIÓN FÍSICA

Antecedentes

- Sin alergias conocidas.
- Sin hábitos tóxicos.
- Sin factores de riesgo cardiovascular.
- Sin otros antecedentes médicos o quirúrgicos.
- Niega historia familiar de cardiopatía o muerte súbita.
- Realiza 1 h de *spinning*, 3 veces a la semana. Realiza salidas de 1 día de senderismo de baja montaña 2 veces al mes.
- Profesor en un instituto de educación secundaria.
- No toma ninguna medicación ni suplemento nutricional.

Enfermedad actual

Hombre de 48 años sin antecedentes destacables que sufre una parada cardiorrespiratoria mientras estaba realizando clase de *spinning*. Se inician maniobras de reanimación cardiopulmonar (RCP) básica de forma precoz con uso de DEA a los 4 minutos. Se determina ritmo desfibrilable y se administran hasta 3 descargas con recuperación del ritmo y la consciencia a los 8 minutos.

En la primera valoración que realizan los servicios de emergencias, el paciente refiere dolor torácico de tipo mecánico, está algo obnubilado pero consciente, no tiene focalidad neurológica, tiene una tensión arterial (TA) de 140/87 mmHg y una frecuencia cardiaca (FC de 115 lpm. Saturación de oxígeno al 89%, que remonta al 97% con mascarilla con reservorio al 80%. Está afebril. No presenta ninguna semiología cardiovascular relevante. En el electrocardiograma (ECG) se evidencia una taquicardia sinusal con un PR, QRS y repolarización normales.

A la llegada a nuestro centro se realiza una analítica que muestra una bioquímica y un hemograma con un K de 3 mmol/l y un pH de 7,27, troponina T ultransensible de 12 ng/l, con el resto de los parámetros

normales. Se realiza ecocardiograma en urgencias, con ausencia de cardiopatía estructural y con función biventricular conservada. Se realiza TC cerebral sin alteraciones y TC de tórax que descarta tromboembolismo pulmonar.

Exploración física

- Constantes: TA 140/87 mmHg. FC 115 latidos/min. Saturación de oxígeno 97% al aire. Afebril.
- Peso 72 kg. Talla 1,75 m. Índice de masa corporal 23,5.
- Buen estado general. Bien perfundido. Normocoloreado y normohidratado.
- Exploración neurológica sin focalidad. GSC 15. Amnesia del episodio.
- Auscultación cardiaca: tonos cardiacos rítmicos sin soplos.
- Auscultación respiratoria: murmullo vesicular conservado. Sin ruidos sobreañadidos
- Sin edemas en extremidades inferiores. Hematoma de pequeño tamaño en muslo izquierdo sin signos de sangrado activo.

PRUEBAS COMPLEMENTARIAS

- ECG a su llegada: ritmo sinusal a 115 lpm. PR normal. Eje 60º. QRS estrecho. Buena progresión de la R. Sin alteraciones de la repolarización. Sin cambios en ECG evolutivos.
- Gasometría venosa (GSV) a su llegada: pH 7,27. pCO2 43. Bicarbonato 18,6 mmol/l. Lactato 6,7 mmol/l. Sodio (Na) 139 mmol/l. Potasio (K) 3,0 mmol/l.
- Analítica de sangre inicial: Na 140 mmol/l. K 3,20 mmol/l. Calcio (Ca) 9,40 mg/dl. Magnesio (Mg) 1,92 mg/dl. Fosfato (P) 5,11 mg/dl. Urea 38 mg/dl. Creatinina 1,09 mg/dl. Bilirrubina total 1,76 mg/dl. Bilirrubina conjugada 0,46 mg/dl. Alanina aminotransferasa 487 U/l. Troponina T de alta sensibilidad 12 ng/l. Albúmina 44 g/l. Proteína C reactiva <1 mg/l. Hemoglobina 163 g/l. Plaquetas 249 x10E9/l. Leucocitos 18,91 x10E9/l. Neutrófilos 11,91 x10E9/l. Linfocitos 5,74 x10E9/l. Tiempo de tromboplastina parcial activado 1,13. Tiempo de protrombina (INR) 1,09. Tiempo de protrombina 20,20 s. Dímero D 320.
- Perfil lipídico: colesterol total 188 mg/dl, LDL 88 mg/dl.
- HBA1c 5%.
  Curva de troponina T ultrasensible (0-4-12 h): 12-96-14 (ng/l).
- TC tórax en urgencias: no se observan signos sugestivos de tromboembolismo pulmonar. Afectación parenquimatosa extensa bilateral consistente en opacidades consolidativas de predominio en campos pulmonares superiores y lóbulo inferior izquierdo con áreas parcheadas de vidrio deslustrado y discreto engrosamiento septal interlobulillar (patrón en empedrado) en lóbulo medio y lóbulo inferior derecha. Sugestiva de proceso infeccioso como primera opción diagnóstica. Fractura en 3º arco costal derecho.
- TC cerebral en urgencias: sin signos de patología intracraneal aguda ni crónica. Quiste aracnoideo temporal derecho de 15 mm de grosor.
- Coronariografía invasiva a las 12 h del evento (imagen 1): tronco común izquierdo (TCI) de buen calibre, sin lesiones significativas. Descendente anterior (DA) de buen calibre y desarrollo que alcanza el ápex, presenta placa larga que se extiende desde el *ostium* hasta tercio próximo-medio con estenosis significativa del 80-85%, resto del vaso de buen calibre, sin lesiones significativas. Primera diagonal (D1) bifurcada de buen calibre, sin lesiones significativas. D2 de mediano calibre, sin lesiones. Circunfleja (Cx) no dominante, de buen calibre y desarrollo. Primer obtusa marginal (OM1) de buen calibre, sin lesiones. OM2 de buen calibre, sin lesiones. Coronaria derecha (CD) de buen calibre y desarrollo, sin lesiones. IVP de buen calibre, sin lesiones. Tronco posterolateral (TPL) de fino calibre.
- Resonancia magnética cardiaca (a las 48 h del evento): función biventricular conservada sin fibrosis ni edema miocárdicos. Estudio de estrés farmacológico negativo para isquemia miocárdica.
- TC de arterias coronarias inicial: engrosamiento parietal fibrolipídico (UH 80-100), excéntrico, localizado en n aislada en DA ostial-proximal, que condiciona estenosis luminal moderada (60-75%).

Ausencia de engrosamiento y calcificación parietal en el resto de los segmentos arteriales epicárdicos coronáricos. Ausencia de tortuosidad y dilataciones en el árbol arterial coronario. Se plantea el diagnóstico diferencial entre hematoma intramural vs placa aterosclerótica fibrolipídica.

- Prueba de esfuerzo durante el ingreso (a los 8 días del evento): ECG en reposo en ritmo sinusal sin alteraciones significativas. Respuesta de frecuencia cardiaca al esfuerzo: apropiada. Respuesta de TA al esfuerzo: comportamiento normal. Presión precordial ligera a alta carga, que desaparece antes de 3 minutos posesfuerzo. Arritmias: tres extrasístoles ventriculares (EEVV) monomorfas y aisladas, una de ellas con periodo corto de acoplamiento. Infradesnivel de ST en V4-V6 de 1,5 mm a alta carga, que se normaliza rápidamente al detener el esfuerzo. Conclusiones: prueba positiva para isquemia a 153 lpm (88% de la FC máxima) a alta carga de esfuerzo. Tres EEVV monomorfas a alta carga, una de ellas con periodo corto de acoplamiento. PA normal. Capacidad funcional media.
- Coronariografía invasiva con OCT a los 14 días del evento (imágenes 2 y 3): TCI de buen calibre y desarrollo, sin lesiones significativas. DA de buen calibre y desarrollo que alcanza ápex, presenta placa larga que se extiende desde el ostium hasta tercio próximo-medio con estenosis del 50% (en estudio previo reciente era del 80-85%), resto de segmentos arteriales coronarios epicárdicos sin lesiones. Estudio con imagen intravascular (OCT) en arteria descendente anterior: se realiza evaluación de la lesión a nivel de DA ostial-proximal, visualizando imagen hipodensa en imagen semilunar de hasta 180º y 11 mm de longitud, compatible con hematoma contenido en la capa media, con integridad de la íntima, sin imagen de solución de continuidad.
- TC cardiaco de control a los 3 meses: estabilidad de la lesión en DA. Condiciona una estenosis luminal moderada-limítrofe del 60% con área luminal mínima reducida de 3,5 mm^2. Resto de arterias coronarias sin lesiones.
- Ergometría tras TC control a los 3 meses: ECG en reposo en ritmo sinusal sin alteraciones significativas. Respuesta de FC al esfuerzo: atenuada como consecuencia de medicación (betabloqueante). Respuesta de TA al esfuerzo: comportamiento normal. Presión precordial ligera a alta carga, que desaparece rápidamente al detener el esfuerzo y administrar *puff* de nitroglicerina. Ausencia de eventos arrítmicos. Infradesnivel de ST en V5-V6 a los 5 minutos, al incrementar la carga se produce supradesnivel de ST de V1 a V5, que se normaliza rápidamente al detener el esfuerzo y aplicar *puff* de nitroglicerina. Conclusiones: prueba positiva para isquemia a carga moderada (118 lpm), por vasoespasmo. Respuesta de TA normal. Sin arritmias. Capacidad funcional aceptable, submáxima, limitada por angina.
- Cateterismo coronario con OCT y ICP a los 3 meses (imagen 4): codominancia. Se observa lesión en DA ostial-proximal-media del 70%. Resto de vasos sin lesiones. Imagen intracoronaria con OCT: se visualiza la lesión de la DA y con imagen compatible con hematoma intramural crónico a nivel proximal-medio con placa asociada de características fibrolipídicas. ICP guiada por OCT de TC-DA media con implante de *stent* Ultimaster Nagomi 3,5 x 33. KB con balones NC 3.00 en CX y NC 3.5 en DA. Re-POT con balón NC 5,5 mm hasta 12 atm. Se comprueba por OCT *stent* bien expandido y posicionado, sin borde de disección proximal ni distal.

EVOLUCIÓN CLÍNICA

El paciente ingresa en la unidad de cuidados agudos cardiológicos para monitorización, estando en todo momento clínica y hemodinámicamente estable. Se inicia cobertura antibiótica con ceftriaxona y azitromicina. Se realiza ECG con derivaciones altas sin ser sugestivo de síndrome de Brugada.

Ante el escenario de muerte súbita recuperada (MSR) con ritmo desfibrilable con los estudios realizados sin orientar a ninguna patología, se realiza cateterismo coronario de forma urgente que muestra lesión larga en la DA que va desde *ostium* a tercio proximal-medio que condiciona una estenosis del 80-85%, siendo el resto de los vasos estrictamente normales. Se completa estudio con una TC siendo compatible con hematoma intramural sin placa observable, por lo que se decide contemporizar la decisión de revascularización de la lesión a una eventual reabsorción. Se completa estudio con resonancia magnética

cardiaca sin alteraciones estructurales y sin fibrosis/edema miocárdico y con estudio de estrés con regadenoson, que también resulta negativo. Se realiza ergometría que se informa como eléctricamente positiva para isquemia leve a alto esfuerzo, con tres extrasístoles aisladas a máximo esfuerzo.

El paciente se mantiene estable y asintomático durante toda su estancia y sin arritmias ni alteraciones de la repolarización en telemetría. Se finaliza el tratamiento con ceftriaxona y azitromicina a los 5 días. No obstante, no presenta en ningún momento clínica infecciosa, además de proteína C reactiva negativa y despistaje básico de autoinmunidad/vasculitis con ANAs, ANCA y antimembrana basal que resulta negativo. Se realiza TC de tórax de control a la semana con resolución prácticamente total del infiltrado pulmonar.

El paciente recupera progresivamente la memoria durante el ingreso y explica más adelante que los meses previos al evento presentaba ocasionalmente angina precordial de esfuerzo (al realizar algún deporte como ir en bicicleta), que cedía a los pocos segundos del reposo, y que le permitía seguir con la actividad posteriormente.

Se lleva a cabo nuevo cateterismo a las 2 semanas del evento con OCT intracoronaria para ver evolución de la lesión, que muestra nuevamente lesión en la DA del 50% (en cateterismo anterior era del 85%) de características compatibles con hematoma intramural no aterosclerótico contenido en la capa media, con integridad de la íntima. Ante la estabilidad clínica, la evolución y características anatómicas de la lesión, y la incerteza diagnóstica, se descarta la revascularización coronaria en ese momento se pospone esta decisión condicionada a un control clínico radiológico a los 3 meses del evento.

Previo al alta se decide en comité implante de DAI subcutáneo en prevención secundaria por imposibilidad de determinar la causa de la muerte súbita con certeza.

A los 3 meses, el paciente no presenta eventos clínicos ni eléctricos. Se repite la TC de arterias coronarias que muestra estabilidad de la lesión en la DA, por lo que se propone realizar ergometría que resulta clínicamente y eléctricamente positiva para isquemia, con componente de vasoespasmo, por lo que se solicita revascularización percutánea ambulatoria de la lesión. Tras lo cual, se realiza el cateterismo coronario con OCT que comprueba de nuevo la lesión en DA ostial-proximal-media del 70% compatible con hematoma intramural coronario de aspecto crónico asociado a placa de características fibrolipídicas. Se implanta *stent* farmacoactivo, con buen flujo distal y con posicionamiento correcto comprobado por OCT. Se añade prasugrel y rosuvastatina al tratamiento y se indica el incremento de actividad física paulatino bajo la supervisión del departamento de cardiología del deporte.

DIAGNÓSTICO

- Muerte súbita recuperada.
- Hematoma intramural coronario en arteria descendente anterior.
- Vasoespasmo coronario.

DISCUSIÓN

Este caso expone un problema habitual de determinación del mecanismo de la muerte súbita recuperada (MSR) en algunos pacientes. Nos encontramos con un paciente de 48 años que presenta una MSR con ritmo desfibrilable que presenta ECG posparada normal y sin elevación de troponinas (leve cinética en contexto de isquemia por parada cardiorrespiratoria). Presenta además una lesión en DA proximal-medial sugestiva de hematoma intramural contenido con un grado de obstrucción variable

en cateterismos sucesivos. Se ha discutido sobre si se trata de un hematoma intramural como complicación de una placa fibrolipídica o si se trata de un evento espontáneo.

El hematoma intramural coronario (HIC) es una variante de la disección coronaria espontánea que puede cursar sin disección de la íntima (aunque algunos autores postulan que se trata de una entidad totalmente aparte, con distinta etiopatogenia)[1]. Su incidencia está probablemente infraestimada, por su dificultad diagnóstica. Es más común en mujeres jóvenes y está asociada con alteraciones hormonales (embarazo, posparto, anticonceptivos, etc.) e hipertensión y tabaquismo en menor medida[2,3,4]. Nuestro caso se trata de un hombre y sin factores de riesgo cardiovasculares.

La presentación clínica es muy variable y puede ser imposible de diferenciar de una ruptura de placa aterosclerótica. Puede cursar desde dolor torácico inespecífico hasta *shock* cardiogénico y muerte súbita. El cuadro clínico dependerá de muchos factores, entre ellos el número y tipo de vasos afectados, el compromiso del diámetro y el flujo coronario. Habitualmente cursa de forma aguda, pero puede dar síntomas de larga evolución como de angina de esfuerzo cuando se desarrolla crónicamente. Las técnicas de imagen intracoronaria (como IVUS y OCT, especialmente esta última, por su mayor resolución) durante la realización de coronariografía invasiva son clave para el diagnóstico de esta entidad[2,4].

No existe consenso respecto al manejo del HIC. La baja incidencia dificulta la realización de estudios aleatorizados que permitan generar recomendaciones específicas al respecto. Así pues, la evidencia disponible se basa en la experiencia en los casos previos descritos y las opiniones de expertos.

Uno de los principales problemas que plantea el HIC es el optar por una estrategia conservadora o intervencionista. En líneas generales, el tratamiento del HIC depende de si hay isquemia miocárdica en el territorio afectado y su repercusión hemodinámica. La estrategia conservadora es de elección en los casos en los que no hay compromiso del flujo o datos de isquemia en evolución, quedando la revascularización percutánea y la cirugía limitada a los pacientes con isquemia aguda o recurrente (ya que en algunos estudios se ha visto que los pacientes intervenidos presentan más eventos a largo plazo)[5].

En nuestro caso, el paciente no muestra inicialmente signos de isquemia con características de gravedad por lo que se opta por un manejo conservador, con seguimiento clínico-radiológico cercano. Dada la evolución clínico-radiológica desfavorable y la asociación con cierto grado de disfunción endotelial se opta en la fase crónica, finalmente, por la revascularización.

A pesar de todo ello, el mecanismo exacto de la MSR de nuestro paciente sigue siendo una incógnita y plantea muchas hipótesis. Hay un conjunto de hallazgos en pruebas complementarias (hipopotasemia leve en el momento del episodio, hematoma intramural coronario que también podría ser resultado del traumatismo por RCP, vasoespasmo con el esfuerzo diagnosticado por ergometría) que es posible que hayan jugado algún papel en el desarrollo, aunque supone un reto muchas veces determinar si se trata de hallazgos casuales o realmente han estado implicados en el mecanismo. Por este motivo, sigue siendo clave el abordaje multidisciplinar de este tipo de pacientes y la existencia de comités para tomar decisiones.

Vídeo 1.

Coronariografía invasiva. Lesión en DA proximal-media del 80-85%.

Vídeo 2.

Coronariografía invasiva. Lesión en DA proximal-medial del 50%.

Vídeo 3.

OCT intracoronaria. Hematoma intramural coronario en DA.

Vídeo 4.

OCT intracoronaria. Hematoma intramural coronario en DA con placa fibrolipídica subyacente.

Bibliografía

1. Chang S, Dai Y, Song X, et al. Characteristics, Management, and Prognosis of Spontaneous Coronary Intramural Hematoma. *Angiology*. 2022 Apr;73(4):374-379.
2. Gutiérrez-Díaz GI, Buenrostro-Jiménez AD, Rojas-Castillo R, et al. Hematoma intramural coronario como causa de síndrome coronario agudo. *Rev Med Inst Mex Seguro Soc*. 2023; 61(3):380-5.
3. Moidy M, Al Kindi F. Coronary intramural hematoma: Challenges in diagnosis and management. *Hear Views*. 2019;20(1):17.
4. Lisbeth Antonsen, Per Thayssen, Lisette Okkels Jensen.Large coronary intramural hematomas: a case series and focused literature review. *Cardiovasc Revasc Med*. 2015 Mar;16(2):116-23
5. Saleta Fernández Barbeira, Felipe Aninat Armijo, Sergio Raposeiras Roubín, et al. Hematoma intracoronario como causa de síndrome coronario agudo. Impacto del intervencionismo coronario percutáneo en el pronóstico. Rev Esp Cardiol. 2019;72(9):S126.

Cuando el marcapasos no marca el compás: un caso de takot-subo inesperado

Erwin Bechtold-Javier, Marc Brusosa Baulenas, Oriol Ventosa Blázquez, Joan Llevadot Sesmilo, Mercè Roque

INTRODUCCIÓN

Presentamos el caso de una mujer de 81 años con miocardiopatía hipertrófica y bloqueo avanzado del sistema de conducción, a quien se implanta un marcapasos (MCP) bicameral con estimulación convencional, presentando posteriormente un síndrome de tako-tsubo.

ANTECEDENTES, ENFERMEDAD ACTUAL Y EXPLORACIÓN FÍSICA

Mujer de 81 años, sin alergias medicamentosas, independiente para las actividades básicas de la vida diaria. Sin hábitos tóxicos.

Antecedentes patológicos:

- Hipertensión arterial, sin tratamiento médico actualmente.
- Miocardiopatía hipertrófica-hipertensiva con FEVI conservada que debutó en noviembre de 2024 como edema agudo de pulmón.
  - Ecocardiografía (21/11/24): ventrículo izquierdo con hipertrofia moderada de predominio septal-basal. Gradiente dinámico obstructivo basal de 88 mmHg. Aurícula izquierda ligeramente dilatada. Movimiento anterior sistólico de válvula mitral con señal de regurgitación excéntrica posterolateral significativa. Patrón de llenado pseudonormal.
  - Holter (19/11/24): ritmo sinusal que alterna con disociación auriculoventricular con ritmo de escape nodal, así como bloqueo auriculoventricular de segundo grado, 2:1. Actividad extrauricular frecuente (17%). Actividad extraventricular poco frecuente (<1%).
  - Resonancia magnética cardiaca: miocardiopatía hipertrófica de probable origen mixto, hipertensivo y valvular (estenosis aórtica) con FEVI conservada y contractilidad hiperdinámica con comportamiento dinámico obstructivo. Ausencia de necrosis/fibrosis miocárdica. Insuficiencia mitral (IM) asociada a SAM.
- Estenosis aórtica moderada-grave sintomática por disnea de esfuerzo progresiva, ortopnea, dolor torácico, palpitaciones y síncope en noviembre de 2024.
  - Ecocardiografía (21/11/24): válvula aórtica trivalva esclerótica con algún punto de calcificación y apertura reducida. Estenosis valvular moderada por planimetría (área 1,1 cm^2).

Medicación habitual: omeprazol 20 mg/24 h, tramadol 75 mg/12 h, metamizol 575 mg/24 h, paracetamol 650 mg/8 h, bisoprolol 2,5 mg/24 h.

PRUEBAS COMPLEMENTARIAS

- Electrocardiograma (ECG) en urgencias: bloqueo alternante de rama con ritmo de escape a 45-50 lpm.
- ECG post-MCP: RS a 70 lpm. Electroestimulación ventricular secuencial por MCP con morfología bloqueo de rama izquierdo y alteraciones secundarias de la repolarización.
- ECG (ingreso UCCA): taquicardia sinusal a 120 lpm con estimulación secuencial ventricular por MCP DDD.
- ECG (unidad de intermedios): ritmo de MCP a 80 lpm con latidos de fusión. T negativa profunda V1-V6.
- Analítica sanguínea (urgencias): PCR 3 mg/dl, glucosa 109 mg/dl, troponina I de alta sensibilidad 29,8 ng/dl, creatinina 1,22 mg/dl, FG CKD-EPI 41,64 ml/min, proteínas totales 7,3 g/dl, albúmina 4,4 g/dl, Na 139 mEq/l, K 4,4 mEq/l, leucocitos 10,57*10^9/l, Hb 12,8 g/dl, Htc 39%, plaquetas 248*10^9/l.
- Radiografía de tórax (al ingreso): signos marcados de redistribución vascular, sin derrame pleural asociado.
- Radiografía de tórax (al alta): índice cardiotorácico aumentado. Mínimo pinzamiento de seno costofrénico derecho. Electrodos y generador de MCP normoposicionados. No signos de neumotórax ni otros datos de complicación.
- Ecoscopia urgente a pie de cama: ventrículo izquierdo (VI) gravemente hipertrófico, hiperdinámico, con FEVI estimada visual del 70%, *kissing walls* y obstrucción del tracto de salida del ventrículo izquierdo (OTSVI), con Gmáx de 65 mmHg (probablemente infraestimado por ventana). Válvula aórtica (VAo) con apertura visual mantenida, pero estenótica. IM moderada por SAM. Ventrículo derecho (VD) no dilatado, normocontráctil. Sin derrame pericárdico. Vena cava inferior (VCI) no dilatada con variaciones respiratorias.
- Ecocardiograma transtorácico (ETT) reglado (20/01): VI moderadamente hipertrófico, no dilatado. Motilidad global conservada. FEVI 65%. Se detecta gradiente obstructivo dinámico del TSVI de 75 mmHg en basal, 93 mmHg en maniobra de Valsalva. Presencia de SAM con IM grave secundaria. *Jet* excéntrico dirigido a pared libre auricular. Válvula aórtica trivalva, esclerosada, apertura conservada. Insuficiencia aórtica (IAo) leve. Gradientes no estenóticos. Insuficiencia tricúspidea (IT) ligera. Gradiente AD-VD máximo registrado 33 mmHg. Aurícula izquierda ligeramente dilatada. Ventrículo derecho con motilidad global conservada. Sin derrame pericárdico. VCI no dilatada.
- ETT reglado (22/01, posimplante MCP): se compara con estudio realizado previamente hace 48 horas. Destaca trastorno segmentario a nivel anteroseptoapical no presente previamente, con motilidad compensadora de los segmentos basales. VI moderadamente hipertrófico, no dilatado. Gradiente obstructivo dinámico en TSVI grave y regurgitación mitral secundaria grave. Válvula aórtica trivalva, esclerosada, apertura conservada. Insuficiencia ligera. Gradientes no estenóticos. IT ligera. Aurícula izquierda ligeramente dilatada. VD con motilidad global conservada. Sin derrame pericárdico. VCI no dilatada.
- ETT reglado (30/01, previo al alta): VI moderadamente hipertrófico (SIV 13 mm) no dilatado, con motilidad ligeramente disminuida por movimiento anómalo del septo con extensión a la cara inferior por activación del MCP. Mejoría de la motilidad en segmentos apicales, aún con motilidad disincrónica a este nivel. Ya no presenta la hipercontractilidad compensadora en segmentos basales, con gradiente obstructivo no significativo. Presenta mejoría parcial de la IM, actualmente moderada-grave. *Jet* originado distalmente a nivel de segmento donde las cuerdas tendinosas contraen el septo. Aurícula izquierda gravemente dilatada. IAo ligera, válvula trivalva engrosada con apertura conservada. IT leve que permite estimar PAP de 45 mmHg. VD no dilatado con motilidad conservada. Electrodos de MCP en su interior. Derrame pericárdico ligero sin compromiso hemodinámico. VCI no dilatada con correcto colapso inspiratorio.

EVOLUCIÓN CLÍNICA

Se trata de una mujer de 81 años con los antecedentes previamente descritos, que acude con clínica de insuficiencia cardiaca crónica agudizada, hemodinámicamente estable con correcta perfusión distal,

pero taquipneica con trabajo respiratorio por lo que se inicia BiPAP y tratamiento deplectivo, con posterior mejoría, consiguiéndose desescalar terapia a VMK.

ECG con bloqueo auriculoventricular (BAV) tipo Wenckebach con bloqueo alterante de rama. Analítica sanguínea con función renal conservada sin alteraciones del ionograma ni elevación de troponinas.

Se orienta como paciente con insuficiencia cardiaca crónica agudizada en contexto de BAV avanzado, con criterios para implante de MCP.

Ingresa en UCCA para descongestión pulmonar, colocación de MCP, titulación de betabloqueante y valoración de la valvulopatía. Se inicia tratamiento deplectivo con furosemida 10 mg/6 h con correcta respuesta diurética, consiguiéndose mejoría clínica, así como retirar oxigenoterapia. Se coloca MCP bicameral DDD sin incidencias inmediatas, con umbrales estables.

A las 24 horas posimplante, presenta dolor torácico opresivo, con aumento a la inspiración. ECG no valorable por electroestimulación de MCP, aunque impresiona de ascenso de ST en derivaciones anteriores. Ecocardiograma a pie de cama muestra disfunción de ventrículo izquierdo a expensas de acinesia anteroseptoapical no presente en ecocardiografías previas (imágenes 1 y 2, vídeos 1 y 2). Elevación de marcadores de daño miocárdico. Se procede a realizar cateterismo urgente, sin objetivar lesiones en arterias coronarias. Ventriculografía sugestiva de síndrome de tako-tsubo.

Tras cateterismo, la paciente presenta un empeoramiento respiratorio con requerimientos de ventilación mecánica no invasiva, así como inestabilidad hemodinámica con hipoperfusión periférica y elevación de lactato, y oligoanuria. Se inicia tratamiento vasopresor con noradrenalina a dosis bajas y cambio de modo de MCP a VII para favorecer la diástole. Progresivamente, se consigue retirar soporte vasoactivo, así como retirar VMNI y paso a oxigenoterapia convencional.

Como incidencia, durante el ingreso presenta elevación de reactantes de fase aguda con PCR 22 mg/dl. Ante sospecha de posible infección nosocomial se extraen hemocultivos e inicio de tratamiento antibiótico con piperacilina-tazobactam + daptomicina. Crecimiento de *Staphylococcus epidermidis* en 1/2 hemocultivos, orientado como probable contaminación. Se suspende antibiótico tras 5 días, manteniéndose afebril con reactantes en descenso y sin signos de infección.

Previo al alta, se realiza ecocardiograma reglado que muestra mejoría de la motilidad de segmentos apicales, con motilidad disincrónica residual. No hipercontractibilidad compensadora en segmentos basales (vídeos 3 y 4).

DIAGNÓSTICO

- Insuficiencia cardiaca aguda (edema agudo de pulmón) secundario:
  - Miocardiopatía hipertrófica-hipertensiva FEVI conservada con gradiente obstructivo grave (75 mmHg en basal -> 95 mHhg posvalsalva) + IM grave por SAM.
  - Trastorno avanzado de conducción (BAV de alto grado (alternancia 2:1 con rachas de BAV completo) + bloqueo alternante de rama). Implante de MCP definitivo DDD.
- Síndrome de tako-tsubo posimplante de MCP. Disfunción ventricular grave transitoria. Re-EAP en este contexto.
- Elevación de reactantes de fase aguda. Un hemocultivo positivo a *S. epidermis* (probable contaminación).

DISCUSIÓN

El síndrome de tako-tsubo (STT), descrito por primera vez en Japón en 1990, es una disfunción sistólica regional del ventrículo izquierdo que generalmente no se corresponde con el territorio de una arteria coronaria específica y sin evidencia de enfermedad obstructiva. Tradicionalmente, se asocia con la disfunción y balonización de la región apical, aunque existen variantes con disfunción en otras áreas del ventrículo izquierdo[1].

Este síndrome comparte síntomas y signos con el síndrome coronario agudo con elevación del ST (SCACEST), lo que puede complicar su diagnóstico. Se estima que el STT representa entre el 1 y el 3% de los casos inicialmente sospechosos de SCACEST, y hasta el 5-6% en mujeres posmenopáusicas[2]. Aunque la ventriculografía sigue siendo el *gold-standard* para el diagnóstico, se han establecido criterios diagnósticos, como los Criterios Diagnósticos InterTAK, que permiten una identificación más temprana de la enfermedad[1].

El STT se asocia con desencadenantes emocionales, aunque también pueden influir otros factores como el exceso de catecolaminas, disfunción microvascular, microinfartos coronarios y trastornos neurológicos. En algunos casos, como el de nuestra paciente, el implante de MCP puede actuar como desencadenante. Tiene una mayor prevalencia en el sexo femenino (82% de los casos). No obstante, en el STT post-MCP, la prevalencia en hombres puede aumentar hasta un 25%[3].

El diagnóstico y la clínica en estos casos no difieren significativamente de aquellos con otros desencadenantes. Sin embargo, se han reportado casos de STT posimplante de MCP que fueron asintomáticos, y fueron diagnosticados de manera incidental mediante ecocardiografía rutinaria[4]. Esto sugiere que la incidencia real del STT podría ser incluso mayor de lo que se ha documentado[3].

El inicio de los síntomas suele ocurrir en las primeras 24 horas posteriores al implante del MCP, aunque también se han reportado casos con inicio hasta tres días después del procedimiento[3]. El tratamiento del STT es conservador y se basa en terapias de soporte vital. Las complicaciones más comunes en la fase aguda incluyen insuficiencia cardiaca, obstrucción del tracto de salida del VI o y tromboembolismo en el VI. No existen protocolos específicos para el manejo del STT post-MCP.

El pronóstico del STT es bueno durante el momento agudo, con una correcta recuperación de la función ventricular en el 95% de los pacientes[5]. Los factores de mal pronóstico son el sexo masculino, tener un desencadenante físico y la presencia de fibrilación auricular. En cuanto al STT post-MCP, si bien la evidencia es escasa, se sugiere la persistencia de elevación del ST, así como la alta tasa de estimulación ventricular[3].

A largo plazo, el pronóstico del STT es menos optimista, con una mayor mortalidad cardiovascular en comparación con la población general, similar a la de los pacientes con infarto agudo de miocardio[6]. Los betabloqueantes y los inhibidores del sistema renina-angiotensina-aldosterona son los fármacos que podrían mejorar la supervivencia, aunque los estudios en este sentido no son concluyentes[7].

En conclusión, el STT es una entidad infrecuente, cuyos criterios diagnósticos no están claramente establecidos. La identificación temprana y el manejo adecuado favorecen una rápida mejoría de la función ventricular. A pesar de la mejora de la función ventricular en la mayoría de los pacientes en la fase aguda, la mortalidad de los pacientes a largo plazo es elevada, similar a aquello con infarto agudo de miocardio. Se necesitan estudios aleatorizados para confirmar qué fármacos podrían ser útiles.

Imagen 1. Ecocardiograma 2 cámaras: discinesia apical con hipercontractibilidad basal.

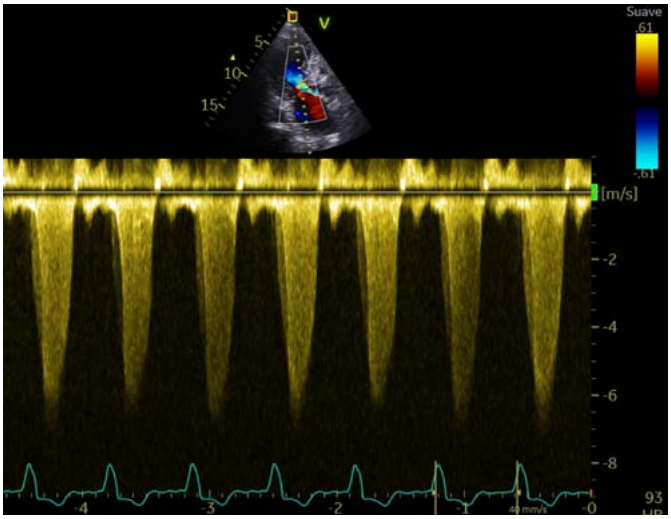

Imagen 2. Ecocardiograma: regurgitación mitral grave.

Vídeo 1.

Ecocardiograma 4 cámaras: discinesia apical con hipercontractibilidad basal.

Vídeo 2.

Ecocardiograma 2 cámaras: discinesia apical con hipercontractibilidad basal.

Vídeo 3.

Ecocardiograma 4 cámaras: discinesia apical residual.

Vídeo 4.

Ecocardiograma 2 cámaras: discinesia apical residual.

Bibliografía

1. Ghadri, J., Wittstein, I. S., Prasad, A., et al. (2018). International Expert Consensus Document on Takotsubo Syndrome (Part I): Clinical Characteristics, Diagnostic Criteria, and Pathophysiology. *European Heart Journal*. 39(22), 2032–2046.
2. Prasad, A., Dangas, G., Srinivasan, M., Yu, J., Gersh, B. J., Mehran, R., & Stone, G. W. (2011). Incidence and angiographic characteristics of patients With apical ballooning syndrome (takotsubo/stress cardiomyopathy) in the HORIZONS AMI trial. Catheter Cardiovasc Interv. 2014 Feb 15;83(3):343-8.
3. Strangio, A., Leo, I., Sabatino, J., Romano, L. R., Critelli, C., Canino, G., Indolfi, C., & De Rosa, S. (2022). Takotsubo Syndrome after Pacemaker Implantation: A Systematic Review. Rev Cardiovasc Med. 2022 Dec 12;23(12):401.
4. Golzio, P. G., Anselmino, M., Presutti, D., Cerrato, E., Bollati, M., & Gaita, F. (2010). Takotsubo cardiomyopathy as a complication of pacemaker implantation. J Cardiovasc Med (Hagerstown). 2011 Oct;12(10):754-60.
5. Boyd, B., & Solh, T. (2020). Takotsubo cardiomyopathy. *JAAPA*. 2020 Mar;33(3):24-29.
6. Rudd AE, Horgan G, Khan H, et al. Cardiovascular and Noncardiovascular Prescribing and Mortality After Takotsubo Comparison With Myocardial Infarction and General Population. *JACC Adv*. 2024 Feb 28;3(2):100797.
7. Raposeiras-Roubin, S., Santoro, F., Arcari, L., et al. Beta-Blockers and Long-Term mortality in Takotsubo Syndrome: Results of the Multicenter GEIST Registry. *JACC: Heart Failure.* Archives Vol. 13 No. 5

Taquicardias ventriculares sostenidas en paciente joven

Elena Gayo Roces, Mohamed Moulud Mohamed Salem Mustafa, Elena Rodríguez García, Jesús Mancheño Antón, María Fernández González

INTRODUCCIÓN

Varón de 46 años, con antecedentes de hipertensión arterial (HTA) y dislipemia, portador de desfibrilador automático implantable (DAI) en prevención secundaria por taquicardia ventricular monomorfa sostenida (TVMS), que acude a urgencias por episodio de palpitaciones autolimitado, acompañado de mareo y sudoración, sin descarga del DAI.

ANTECEDENTES, ENFERMEDAD ACTUAL Y EXPLORACIÓN FÍSICA

Antecedentes

- Sin alergias medicamentosas conocidas.
- Factores de riesgo cardiovascular: HTA, dislipemia (DL), no fumador, consumo habitual de alcohol (cerveza y 2 vasos de vino/día).
- Antecedentes familiares: madre con arritmia (sin especificar). Padre con infarto agudo de miocardio (IAM) anterior extenso Killip IV por oclusión de tronco coronario izquierdo (TCI), falleciendo por *shock* cardiogénico refractario a los 68 años.
- Historia cardiológica:
- Ingreso en cardiología el 30/12/22 por taquicardia ventricular monomorfa sostenida (TMVS) sintomática para mareo y palpitaciones. Ecocardiograma transtorácico (ETT): sugerente de displasia arritmogénica de ventrículo derecho (DAVD). Resonancia magnética cardiaca (RMC) normal, no datos de DAVD ni realce tardío. Coronariografía: arterias coronarias normales.
- Se presentó en la sesión de arritmias decidiéndose implante de DAI monocameral en prevención secundaria VISIA AF XT DE MEDTRONIC (17/01/23).
- Nuevo episodio de TV sostenida el 16/2/24 con ATP eficaz.
- Acude al servicio de urgencias en septiembre/24 por episodio de taquicardia regular de QRS ancho a 150 lpm, precisando cardioversión eléctrica externa a 70 J. Se revisa DAI: episodio de taquicardia regular de QRS ancho a 155 lpm, detectado en zona de monitor, por lo que no administra terapias antitaquicardia.
- Otros antecedentes médicos: hiperferritinemia secundaria a síndrome metabólico. Enfermedad metabólica asociada al tejido graso sin fibrosis significativa. Poliglobulia: heterocigoto H63D (no hemocromatosis).

Tratamiento actual: alprazolam 0,25 mg 1 comp/24 h, amiodarona 200 mg 1 comp/24 h (descansando jueves y domingos), ramipril 2,5 1 comp/24 h, atorvastatina 40 mg 1 comp/24 h y metoprolol 100 mg 1 comp/12 h.

Enfermedad actual

Acude a urgencias refiriendo durante la mañana del ingreso episodio de palpitaciones de unos minutos de duración con mareo y sudoración asociada. No refiere dolor torácico, no pérdida de consciencia, ni descarga de DAI. No refiere fiebre ni clínica infecciosa en domicilio. No transgresiones dietéticas.

Se revisa dispositivo objetivándose episodio de TVMS, de idéntica morfología a las anteriores, de 12 minutos de duración a 154 lpm (en zona monitor), sin terapias de DAI y que cede de forma espontánea.

Exploración física

- Tensión arterial 127/79 mmHg, frecuencia cardiaca 62 lpm, saturación de oxígeno 94%. Afebril. Eupneico al decúbito. Ingurgitación yugular.
- Auscultación cardiaca: ruidos cardiacos rítmicos, sin soplos audibles.
- Auscultación pulmonar: murmullo vesicular conservado, sin ruidos sobreañadidos.
- Miembros inferiores: no edemas. No signos de trombosis venosa profunda. Pulsos pedios bilaterales presentes y simétricos.

PRUEBAS COMPLEMENTARIAS

- Electrocardiograma al ingreso (imagen 1): ritmo sinusal a 65 lpm, PR en rango, bloqueo de rama izquierda (BRIHH); T plana en cara inferior y lateral, negativa V2-V4.
- Electrocardiograma con taquicardia (imagen 2): taquicardia de QRS a 155 lpm con morfología de BRIHH y eje superior.
- Analítica sanguínea: Hb 16,6 mg/dl, leucocitos 5.900/mm3, plaquetas 162.000/microlitro. Glucosa 144 mg/dl, urea 46 mg/dl, creatinina 0,99 mg/dl, FG >90 ml/min/1,73 m^2, enzimas hepáticas normales, colesterol 158 mg/dl, HDL 41 mg/dl, LDL 104 mg/dl, sodio 141 mmol/l, potasio 4,4 mmol/l, CA 12,5 7,4 U/ml, T4 1,46 ng/dl, TSH 0,38 microUI/ml, HbA1c 5,6%.
- Radiografía de tórax: índice cardiotorácico <0,5; leve redistribución vascular, no derrame pleural, no atelectasias, no neumotórax, no neumoperitoneo.
- Ecocardiograma transtorácico: ventrículo izquierdo (VI) de dimensiones normales, grosor parietal normal, fracción de eyección normal (FE 50%), función diastólica normal, velocidad de la Onda E: 60 cm/s, velocidad de la Onda A: 60 cm/s, cociente E/e´: 8,6. Motilidad regional: acinesia de los segmentos lateral medio, lateral apical, ya descrita en estudios previos. Ventrículo derecho (VD) moderadamente dilatado (tracto de entrada 43 mm, RVOT PLAX 41 mm, RVOT porción media 41 mm y RVOT porción distal 37 mm) con zona de *bulking* y acinesia en porción distal de TSVD. Función sistólica normal (TAPSE 25 mm, Onda S 12 cm/s). Valor de TAPSE 25 mm. Onda S 12 cm/s. Dimensiones de las cámaras auriculares sin anomalías. Válvulas: válvula mitral normal. Válvula aórtica: válvula trivalva. Regurgitación grado 1+. Sin estenosis aórtica. Válvula tricúspide normal. Pericardio: sin derrame pericárdico. Otros hallazgos: aorta: raíz aórtica de tamaño normal. Electrodo de dispositivo en el ventrículo derecho.
- RMC (imágenes 3 y 4): VD moderadamente dilatado con zona de *bulking* y acinesia en porción distal de TSVD. Área de realce tardío subepicárdica en región inferior de ventrículo izquierdo.
- Estudio hemodinámico: acceso radial izquierda (6F), sin incidencias. Dominancia derecha. Arterias coronarias sin estenosis angiográficamente significativas.
- Test de flecainida: se administran 2 mg/kg i.v. de flecainida en 10 min según protocolo de Brugada sin observarse las modificaciones el ECG diagnósticas. No arritmias durante la prueba. Test de flecainida negativo.
- Estudio genético: se ha identificado la presencia en heterocigosis de una variante probablemente patogénica en el gen desmoplaquina (DSP).

EVOLUCIÓN CLÍNICA

Se trata de un varón que ingresa por nuevo episodio de TVMS, de idéntica morfología a previas, que cede de forma espontánea sin precisar terapias de DAI. A su ingreso, se inicia tratamiento con bolo de amiodarona intravenosa, presentando episodio de disnea, desaturación y enrojecimiento facial, compatible con reacción anafiláctica (en domicilio toleraba amiodarona oral), por lo que se suspende perfusión y se ajusta tratamiento antiarrítmico vía oral. Permanece monitorizado sin presentar nuevos eventos arrítmicos sostenidos y con baja densidad de extrasistolia monotópica aislada.

Se completa estudio con coronariografía que descartar enfermedad coronaria de nueva aparición que justifique el cuadro. Asimismo, se revisan pruebas de imagen con la unidad de cardiología no invasiva, objetivándose tanto en el RMC como en ecocardiogramas sucesivos, moderada dilatación de ventrículo derecho y zona de *bulking* y acinesia en porción distal de tracto de salida de VD. Se revisan los electrocardiogramas, presentando onda T negativa hasta V5 en ECG basal (en ausencia de BRD) y taquicardia con morfología de BRIHH y eje superior. Todo ello, corresponde a 3 criterios clínicos mayores de Padua de miocardiopatía arritmogénica.

Se comenta el caso con la unidad de cardiopatías familiares, decidiéndose completar estudio con test genético de forma ambulatoria. También se discute el caso con la unidad de arritmias, completando estudio con test de flecainida (pese a ser muy poco probable el diagnóstico de síndrome de Brugada) y consensuándose derivación ambulatoria a su hospital de referencia para estudio electrofisiológico, donde se realiza mapeo electroanatómico con sistema de navegación NAVx y catéter HD Grid durante estimulación de VD, con inducción de forma repetitiva de taquicardia similar a la clínica (TV1: LC 400 mseg, QRS 180 mseg con imagen de BCRI, patrón QS V1, R/S V5-V6, QRs cara inferior, RS cara lateral, QR aVR). Se localiza zona de escara/aneurisma en región inferior, basal de VD con retraso de conducción que dibuja zona de ILAM y que coincide con circuito reentrante descrito. Se aplica radiofrecuencia en la zona de retraso de conducción hasta desaparición de potenciales. Mapeo del área posablación con catéter HD Grid, desapareciendo la zona de potenciales tardíos.

En el momento del alta, estable y asintomático desde el punto de vista cardiovascular, sin presentar nuevos eventos arrítmicos.

DIAGNÓSTICO

- Taquicardia ventricular monomorfa sostenida sintomática para mareo y palpitaciones.
  - Morfología de BRIHH y eje superior.
- Muy probable miocardiopatía arritmogénica con afectación de ventrículo derecho.
  - Estudio genético: se ha identificado la presencia en heterocigosis de una variante probablemente patogénica en el gen DSP.
  - Cumple 3 criterios clínicos mayores.
- VD moderadamente dilatado (tracto de entrada 43 mm, RVOT PLAX 41 mm, RVOT porción media 41 mm y RVOT porción distal 37 mm) con zona de *bulking* y acinesia en porción distal de TSVD. Función sistólica normal.
- Arterias coronarias sin lesiones angiográficamente significativa.
- Portador de DAI monocameral de Medtronic en prevención secundaria.
- Reacción alérgica (disnea, desaturación y *flushing* facial) a amiodarona intravenosa.
  - Tolera amiodarona oral.
- Episodios previos de TVMS de idéntica morfología.

DISCUSIÓN

La miocardiopatía arritmogénica (MCA) es una enfermedad genética que se caracteriza por la sustitución del músculo cardiaco por tejido fibroadiposo, predisponiendo al desarrollo de insuficiencia cardiaca, arritmias y muerte súbita. Descrita por primera vez en 1982, se conoce clásicamente como una enfermedad que afecta al VD, centrándose los criterios diagnósticos en los fenotipos que afectan a dicha localización cardiaca, describiéndose posteriormente formas con afectación biventricular, como parece que presenta nuestro paciente, o incluso con afectación única del VI, a menudo infradiagnosticadas[1].

Se trata de una afección hereditaria autosómica dominante con penetrancia reducida y una expresividad marcadamente variable que, aunque es relativamente rara (prevalencia de 1/2.500–1/5.000), es una causa importante de disfunción ventricular progresiva y muerte súbita cardiaca en jóvenes[2,3]. Hasta la fecha, se han identificado 13 genes asociados con la MAV, siendo los genes desmosómicos responsables de más del 50% de los casos. Entre estos se incluyen plakoglobina (JUP), plakofilina 2 (PKP2), desmoplaquina (DSP), desmogleína-2 (DSG2) y desmocolina-2 (DSC2). En nuestro caso, se ha identificado presencia en heterocigosis de una variante probablemente patogénica en el gen DSP[4].

Los pacientes con MAVD suelen manifestar la enfermedad entre la adolescencia y la edad adulta (edad promedio de 35,1 ± 14,9 años), presentando nuestro paciente una aparición relativamente tardía. Los casos en niños prepuberales son raros. En una cohorte combinada de EE. UU. y los Países Bajos con 75 pacientes con MAVD de inicio pediátrico, ningún paciente fue diagnosticado antes de los 11 años. Estudios han demostrado que el riesgo de arritmias ventriculares aumenta rápidamente en la adolescencia, etapa en la que es más probable la presentación con muerte súbita cardiaca[2].

Los criterios diagnósticos para la miocardiopatía arritmogénica (ACM) fueron propuestos por primera vez en 1994 y revisados en 2010 por un grupo internacional de expertos (Task Force, TF). Aunque estos criterios demostraron una buena precisión para el fenotipo original de la MCA del VD, carecían de sensibilidad para las variantes de la enfermedad que afectan el lado izquierdo, por ello en 2020, un documento de consenso de expertos internacionales proporcionó criterios diagnósticos mejorados (los "Criterios de Padua"), desarrollados durante 30 años por un equipo multidisciplinario de investigadores básicos y cardiólogos clínicos de la Facultad de Medicina de la Universidad de Padua[5,6]. En el caso presentado, el paciente cumple criterios diagnósticos mayores de la clasificación de Padua, incluyendo dilatación moderada del VD con alteraciones de la motilidad (*bulking* y acinesia del tracto de salida), presencia de TVMS con morfología de bloqueo de rama izquierda y eje superior, así como la inversión de onda T en derivaciones precordiales derechas. Estos hallazgos orientan hacia el diagnóstico de MCA-VD como la etiología más probable de las arritmias recurrentes del paciente.

El tratamiento de la MCA se basa en la estratificación del riesgo y el manejo de las arritmias ventriculares. A pesar de la escasa evidencia disponible, en individuos con MCA y disfunción sistólica del VD sintomática, el uso de IECA/ARA-II, betabloqueantes, antagonistas de la aldosterona y diuréticos podría ser de utilidad, además del implante de DAI para prevenir la muerte súbita debida a arritmias ventriculares. Los betabloqueantes son de utilidad en pacientes con MCA ya que reducen las arritmias ventriculares relacionadas con el ejercicio físico, descarga adrenérgica o las secundarias a remodelado ventricular adverso. También son de utilidad para prevenir descargas inapropiadas de DAI en individuos con arritmias supraventriculares con frecuencia cardiaca elevada (p. ej. fibrilación auricular). No existe evidencia que apoye la prescripción de betabloqueantes en pacientes genotipo positivo-fenotipo negativo. Fármacos antiarrítmicos como la amiodarona y sotalol pueden ser de utilidad para el control de síntomas o reducción de terapias del DAI. La flecainida en combinación con betabloqueantes y en ausencia de otros fármacos antiarrítmicos podría ser de utilidad en el control de arritmias ventriculares en pacientes con MCA, portadores de DAI y con función biventricular conservada[7].

Un metaanálisis reciente de 28 estudios en pacientes con MAVD confirmada mostró una tasa media de arritmias ventriculares sostenidas del 10,6% por año (rango 3,0–30,1%). Por ello, la colocación de DAI es una decisión común en el manejo de estos pacientes. Series de pacientes con MCA-VD portadores de DAI han reportado altas tasas de terapias apropiadas del dispositivo. En una cohorte reciente de 312 pacientes con MCA-VD confirmada y DAI, la supervivencia libre de intervenciones apropiadas del DAI fue del 60% al año, 51% a los 2 años, 37% a los 5 años y 24% a los 10 años[2,3].

La ablación por catéter de arritmias ventriculares es una opción razonable en individuos con MCA y TVMS que son intolerantes al tratamiento antiarrítmico o en los que esa terapia ha fracasado, ya que este procedimiento ha demostrado disminuir la incidencia de eventos arrítmicos de repetición y descargas del DAI. Sin embargo, la indicación de su realización debe establecerse de forma individualizada, ya que en este escenario clínico es un procedimiento complejo que, entre otros aspectos, puede requerir un abordaje tanto endocárdico como epicárdico. En el caso presentado se ha realizado ablación de escara/aneurisma en región inferior, basal de VD con retraso de conducción, con buen resultado final.

Dado el curso progresivo de la enfermedad y el riesgo de nuevas arritmias ventriculares, es fundamental realizar un seguimiento estrecho de estos pacientes, optimizando su tratamiento farmacológico y valorando el implante de dispositivo DAI en prevención secundaria, así como el estudio de familiares debido a su carácter hereditario.

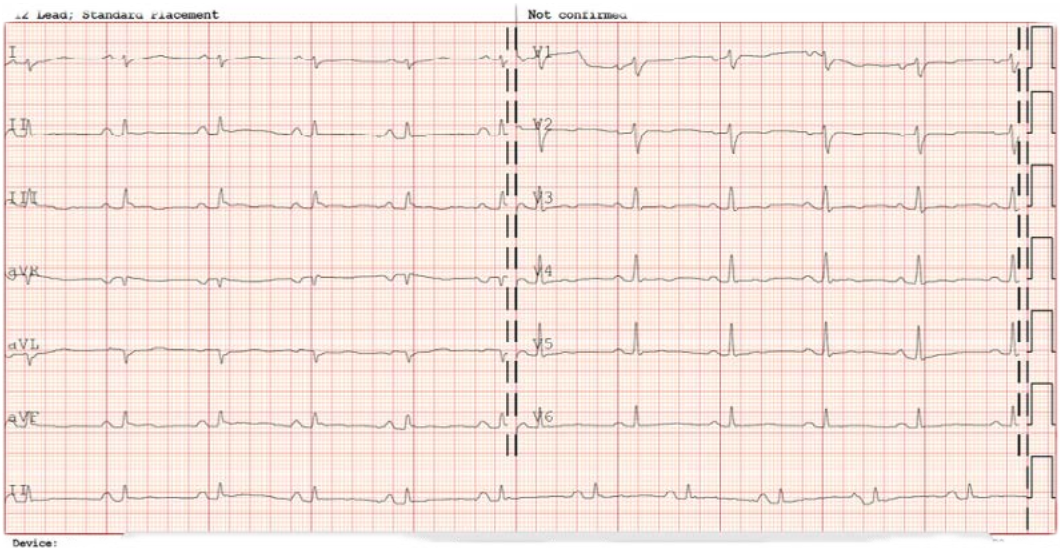

Imagen 1. ECG basal. RS a 65 lpm con T planas inferolaterales y T negativas en v2-v4.

Imagen 2. ECG con TV con morfología de BRIHH y eje superior.

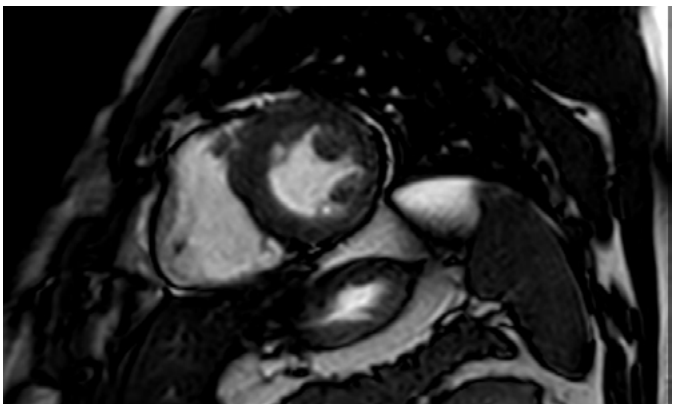

Imagen 3. RMC con VD moderadamente dilatado con zona de *bulking* próxima a tracto de salida.

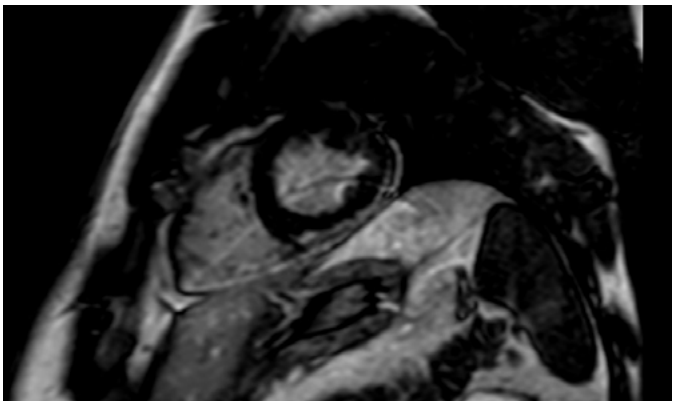

Imagen 4. RMC con zonas de realce tardío subepicárdicas en VI.

Bibliografía

1. Thiene G, Nava A, Corrado D, Rossi L, Pennelli N. Right ventricular cardiomyopathy and sudden death in young people. *N Engl J Med*. 1988 Jan 21;318(3):129-33.
2. James CA, Calkins H. Arrhythmogenic Right Ventricular Cardiomyopathy: Progress Toward Personalized Management. *Annu Rev Med*. 2019 Jan 27;70:1-18.
3. Sharma A, Bosman LP, Tichnell C, Nanavati J, Murray B, Nonyane BAS, Tandri H, Calkins H, James CA. Arrhythmogenic Right Ventricular Cardiomyopathy Prevalence and Arrhythmic Outcomes in At-Risk Family Members: A Systematic Review and Meta-Analysis. *Circ Genom Precis Med*. 2022 Jun;15(3):e003530.
4. Xu, Z., Zhu, W., Wang, C. et al. Genotype-phenotype relationship in patients with arrhythmogenic right ventricular cardiomyopathy caused by desmosomal gene mutations: A systematic review and meta-analysis. *Sci Rep* 7, 41387 (2017).
5. Corrado D, Anastasakis A, Basso C, et al. Proposed diagnostic criteria for arrhythmogenic cardiomyopathy: European Task Force consensus report. *Int J Cardiol*. 2024 Jan 15;395:131447.
6. Corrado D, Perazzolo Marra M, Zorzi A, et al. Diagnosis of arrhythmogenic cardiomyopathy: The Padua criteria. *Int J Cardiol*. 2020 Nov 15;319:106-114.
7. Robles, R. H., Solsol, F. C., Moreno, J. M., Llanos, D. O., Saldaña, M. C., Urteaga, Z. R., & Garibay, M. G. Perfil clínico y estrategias terapéuticas en pacientes con miocardiopatía arritmogénica tratados en un instituto de referencia nacional. *Arch Peru Cardiol Cir Cardiovasc*. 2021 Mar 31;2(1):3–14

Superando los límites de la enfermedad arterial periférica

Joaquín Vila García, Clara Ugueto Rodrigo, Adrián Martínez Roca, Carlos Rodríguez Carneiro, Guillermo de la Osa Hernández, Miguel Ángel Martín Arena, José Raúl Moreno Gómez

INTRODUCCIÓN

Presentamos el caso de un varón de 63 años con múltiples factores de riesgo cardiovascular y enfermedad vascular periférica muy grave no diagnosticada previamente, que ingresa en situación de *shock* cardiogénico SCAI D por un infarto agudo de miocardio (IAM) anterior. Destaca la extrema dificultad para los accesos vasculares, que imposibilita implantar un ECMO. Tras varias semanas de estancia hospitalaria, es dado de alta con disfunción ventricular izquierda grave, reingresando tres semanas después de en situación de *shock* cardiogénico por trombosis del *stent* previamente implantado en la arteria descendente anterior (DA).

ANTECEDENTES, ENFERMEDAD ACTUAL Y EXPLORACIÓN FÍSICA

Antecedentes

- Dislipemia.
- Consumo activo de tabaco y alcohol.
- Diverticulitis colónica.
- Poliposis colónica, con resección de múltiples pólipos en septiembre de 2021.

Enfermedad actual

Varón de 63 años, con los antecedentes descritos, que es trasladado a nuestro centro por IAM anterior en situación de *shock* cardiogénico. Precisa intubación orotraqueal y soporte vasoactivo a dosis altas.

Se decide implante emergente de ECMO venoarterial periférico en sala de hemodinámica, que no puede canalizarse por enfermedad arterial periférica muy grave no conocida. Se objetiva oclusión de la arteria femoral común derecha y lesiones graves a nivel de ambas iliacas. Resulta imposible realizar coronariografía mediante acceso radial, canalizándose finalmente la arteria humeral derecha.

Tras realizar angioplastia de la iliaca externa izquierda con balón se implanta balón de contrapulsación. Se realiza coronariografía, observándose oclusión aguda de la arteria descendente anterior proximal, que se revasculariza con un *stent* farmacoactivo, con oclusión crónica de la descendente anterior media. En el ecocardiograma presenta disfunción grave, con aneurisma apical e imagen de trombo intraventricular.

Como complicaciones durante el ingreso destacan fracaso renal, por el que requiere ciclo de terapia de reemplazo renal y neumonía nosocomial. Previo al alta, se le suministra chaleco desfibrilador hasta reevaluación de la función ventricular.

Exploración física

- Constantes: tensión arterial 70 mmHg con NAD a 70 ml/h, frecuencia cardiaca 150 lpm.
- Intubado, en volumen control con FiO2 100%. PEEP 10 mmHg. SpO2 90%.
- Auscultación cardiaca rítmica, sin soplos.
- Auscultación pulmonar con buena ventilación bilateral y crepitantes dispersos.
- Mala perfusión distal. Livideces en ambos miembros inferiores.

PRUEBAS COMPLEMENTARIAS

- Electrocardiograma (ECG) a su llegada: ritmo sinusal a 85 lpm. PR normal. QRS estrecho, eje normal. Elevación del ST V1-V5 de más de 5 mm.
- Ecocardiograma: ventrículo izquierdo gravemente dilatado (VTD indexado 158,3 ml/m^2), no hipertrófico. Función sistólica global gravemente deprimida (FEVI biplano 14%). Aneurisma apical extenso, con acinesia de todos los segmentos apicales y medios. Hipocinesia septal. Imagen en ápex de cara inferior móvil que podría corresponder a cuerda rota/móvil calcificada. No se observa claro trombo intraventricular tras administración de contraste Sonovue. Gasto cardiaco gravemente reducido (ITV 6 cm, GC estimado de 1,5 l/min). Ventrículo derecho no dilatado, de tamaño normal. Presenta parámetros de función longitudinal disminuidos, pero buena contractilidad radial, con función normal (FAC 41%). TAPSE. Aurículas de tamaño normal. Válvula aórtica trivalva normofuncionante. Válvula mitral estructuralmente normal con insuficiencia trivial. Sin insuficiencia tricúspide que permita estimar presión sistólica pulmonar. Tiempo de aceleración pulmonar reducido. Insuficiencia pulmonar mínima que no permite estimar presión pulmonar media de forma fiable. Aorta visualizada de tamaño normal. Vena cava inferior no dilatada, sin cambios respiratorios. Sin derrame pericárdico.
- Colonoscopia: hemorragia digestiva baja probablemente secundaria a angiodisplasia de colon. Terapéutica con *endoclips*. Diverticulosis cólica. Pólipos de colon, no extirpados. Hemorroides. Hiperplasia de papilas anales.
- TC tóraco-abdominal: colección pericárdica complicada de 3,7 cm de grosor máximo en el lado izquierdo y con extensión al espacio mediastínico perivascular y a partes blandas subxifoideas.

EVOLUCIÓN CLÍNICA

Veinte días tras el alta, el paciente es derivado nuevamente a nuestro centro de madrugada como Código IAM en situación de *shock* cardiogénico, precisando intubación orotraqueal y noradrenalina a dosis altas. Se realiza coronariografía emergente mediante acceso femoral izquierdo, observándose trombosis del *stent* previamente implantado en la descendente anterior proximal y oclusión de una gran diagonal, que se revasculariza recuperando flujo. Tras el procedimiento se traslada al paciente a la unidad coronaria, persistiendo con datos de hipoperfusión tisular, por lo que se inicia dobutamina con buena tolerancia. Ante situación de *shock* cardiogénico refractario, sin accesos para escalar la asistencia ventricular, y ausencia de fallo multiorgánico, se comenta el caso con la unidad de insuficiencia cardiaca avanzada y trasplante y se decide implante programado de asistencia ventricular tipo HeartMate 3 como terapia de destino.

La cirugía, que se realiza tras 72 h de ingreso del paciente, transcurre sin incidencias salvo necesidad de politransfusión por importante sangrado tras salir de circulación extracorpórea. Inicialmente presenta disfunción ventricular derecha leve e hipertensión pulmonar poscapilar, por lo que se decide forzar balances negativos e inicio de milrinona. Hemodinámicamente presenta una mejoría franca, con la asistencia ventricular dando alrededor de 3 litros por minuto de gasto y normalización de los lácticos. El paciente evoluciona favorablemente, siendo extubado al cuarto día y retirándose los drenajes al décimo día postoperatorio.

Como complicaciones durante el ingreso en la unidad coronaria destaca clínica infecciosa y elevación de reactantes en contexto de neumonía por *Stenotrophomonas maltophilia*, por lo que recibe cobertura con antibioterapia de amplio espectro. En dicho contexto desarrolla asimismo una infección por *Clostridioides difficile*, por lo que precisa inicio de vancomicina oral y ajuste de la antibioterapia sistémica. Como complicación digestiva presenta melenas en relación con angiodisplasias colónicas, llegando a anemizarse, por lo que precisa dos colonoscopias terapéuticas.

Durante el ingreso se objetiva asimismo salida de material purulento por el orificio de los drenajes y derrame pericárdico, junto con aumento de reactantes de fase aguda. En la TC torácica se objetiva colección pericárdica que parece comprometer el *driveline*, por lo que se refuerza cobertura antibiótica para grampositivos. En los cultivos del material se identifica *Staphylococcus epidermidis*.

Actualmente, el paciente se encuentra realizando rehabilitación respiratoria y motora, con buena evolución clínica.

DIAGNÓSTICO

- Infarto agudo de miocardio anterior por trombosis de *stent* en arteria descendente anterior con disfunción sistólica ventricular izquierda grave.
- *Shock* cardiogénico (SCAI D).
- Implante de asistencia ventricular de larga duración tipo HeartMate 3 como terapia de destino.
- Infección profunda del *driveline* por grampositivos.

DISCUSIÓN

El caso presentado se trata de un escenario clínico complejo sobre el manejo del *shock* cardiogénico posinfarto. La presencia de enfermedad arterial periférica grave, hasta entonces desconocida, condicionó el abordaje inicial al dificultar tanto el acceso vascular para la angioplastia como la posibilidad de implantar un ECMO venoarterial periférico en situación de emergencia. En este contexto, la revascularización percutánea se hizo mediante acceso humeral, una alternativa poco habitual y técnicamente compleja, y la única asistencia cuyo implante era factible en un primer momento fue el balón de contrapulsación.

Tras una primera alta con chaleco desfibrilador como medida de protección transitoria frente a posibles eventos arrítmicos, el paciente reingresa precozmente con un nuevo episodio de síndrome coronario agudo, esta vez secundario a la trombosis del *stent* previamente implantado. Pese a la revascularización, la imposibilidad de escalar el soporte circulatorio por limitaciones anatómicas motivó el implante de asistencia ventricular de larga duración como terapia de destino.

El uso del HM3 está descrito como terapia de destino en supervivientes a *shock* cardiogénico una vez superada la situación aguda, habitualmente en pacientes con asistencias de corta duración (ECMO o Levitronix). El implante de HM3 en situación de *shock* por contraindicación para asistencias de corta duración se realizó en este paciente al ser la única alternativa posible de soporte circulatorio, tras una estabilización inicial del paciente[1].

Durante la evolución posquirúrgica, el paciente presentó múltiples complicaciones infecciosas y digestivas, que no son infrecuentes en este tipo de pacientes. Factores de riesgo de inmunosupresión, como la enfermedad renal crónica, la insuficiencia cardiaca avanzada o el uso de nutrición parenteral, junto con la estancia hospitalaria prolongada, aumentaron más su susceptibilidad a infecciones. Estas complicaciones reflejan la alta demanda clínica de los pacientes portadores de asistencias

ventriculares, sobre todo en las primeras semanas tras el implante, y la necesidad de un seguimiento multidisciplinar estrecho[2].

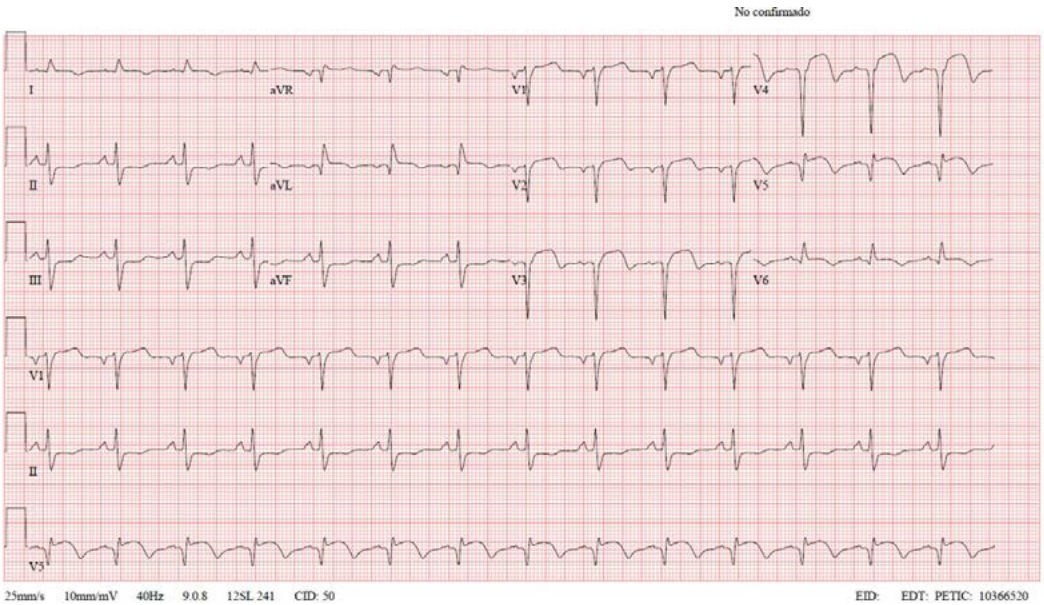

Imagen 1. Electrocardiograma: ritmo sinusal a 85 lpm. PR normal. QRS estrecho con eje izquierdo. Q de V2-V5 con elevación del ST de V2-V6 y descenso inferior.

Imagen 2. TC tóraco-abdómino-pélvico. Colección pericárdica complicada de 3,7 cm de grosor máximo en el lado izquierdo y con extensión al espacio mediastínico perivascular y a partes blandas subxifoideas.

Vídeo 1.

Coronariografía. Oclusión completa del *stent* previamente implantado en DA proximal.

Vídeo 2.

Coronariografía. Resultado final tras la revascularización, en el que se objetiva flujo TIMI 3 en DA proximal, primera diagonal y ramas septales proximales, con oclusión crónica de DA media.

Vídeo 3.

Ecocardiograma transtorácico (plano 4 cámaras). Imagen sugestiva de trombo intraventricular, aunque podría tratarse de una cuerda rota.

Vídeo 4.

Ecocardiograma con ecopotenciador en plano 4 cámaras en el que no se observan imágenes sugestivas de trombo intraventricular.

Vídeo 5.

Ecocardiograma transesofágico en el postoperatorio inmediato tras el implante del HeartMate 3. Se observa disfunción izquierda muy grave, con disfunción derecha moderada y datos de sobrecarga derecha (movimiento paradójico septal).

Bibliografía

1. Guihaire J, Haddad F, Hoppenfeld M, Amsallem M, Christle JW, Owyang C, Shaikh K, Hsu JL. Physiology of the Assisted Circulation in Cardiogenic Shock: A State-of-the-Art Perspective. *Can J Cardiol*. 2020 Feb;36(2):170-183. doi: 10.1016/j.cjca.2019.11.002.
2. Schlöglhofer T, Michalovics P, Riebandt J, et al. Left ventricular assist device driveline infections in three contemporary devices. *Artif Organs*. 2021;45(5):464. doi:10.1111/AOR.13843

Círculo vicioso

Carmen Acosta Calero, Jonathan Déniz Rosario, Belén Rojas Escrivá, Javier León Santana, Julio Vázquez Reguera, Miguel Fernández de Sanmamed Girón, Mario Galván Ruiz, Aridane Cárdenes León

INTRODUCCIÓN

El feocromocitoma es un tumor neuroendocrino productor de catecolaminas que, en casos excepcionales, puede desencadenar una miocardiopatía por estrés. Esta forma secundaria, más frecuente en pacientes jóvenes, suele asociarse a variantes atípicas y mayor gravedad clínica. Presentamos el caso de una mujer de 35 años con parada cardiorrespiratoria y *shock* cardiogénico como manifestación inicial de un feocromocitoma con secreción adrenérgica cíclica.

ANTECEDENTES, ENFERMEDAD ACTUAL Y EXPLORACIÓN FÍSICA

Antecedentes

Asma bronquial, cefalea migrañosa y crisis de ansiedad de repetición. Había sido valorada previamente en consultas externas de cardiología por presíncopes. Se realizó electrocardiograma, ecocardiograma transtorácico, Holter y ergometría y dado que no presentaba alteraciones, fue dada de alta. Seguía tratamiento con paroxetina 20 mg cada 24 horas y diazepam 10 mg cuando precisaba.

Enfermedad actual

Mujer de 35 años, con los antecedentes personales descritos, que consulta en el centro de salud por una nueva crisis de ansiedad. Mientras está en el centro de salud, sufre una parada cardiorrespiratoria en asistolia, iniciándose maniobras de reanimación cardiopulmonar avanzada con administración de 3 mg de adrenalina e intubándose. Se consigue recuperar ritmo con un electrocardiograma de salida en el que se objetiva ritmo sinusal con QRS ancho con morfología de bloqueo de rama izquierda (BRIHH) con ascenso del ST en cara anterior. Se avisa a cardiología y se activa Código Infarto. En el cateterismo muestra coronarias sin lesiones significativas, y, ante la inestabilidad hemodinámica persistente, se decide implantar un balón de contrapulsación intraaórtico, logrando mejoría progresiva del gasto cardiaco y reducción de requerimientos vasopresores.

Exploración física

A su llegada, paciente sedoanalgesiada e intubada, con taquicardia sinusal a 140 lpm, con tensión arterial de 120/70 mmHg con PC noradrenalina a 0,8 µg/kg/min. A la auscultación destacaba crepitantes pulmonares hasta campos superiores y mala perfusión periférica con relleno capilar enlentecido.

PRUEBAS COMPLEMENTARIAS

- Analítica a su llegada (marzo 2024): creatinina 1,03 mg/dl, filtrado glomerular estimado 71 ml/min/1,73 m², sodio 149 mmol/l, potasio 2,79 mmol/l. Troponina T ultrasensible 970 ng/dl, BNP 233 pg/ml. Hemograma y coagulación dentro de la normalidad.
- Gasometría venosa inicial: pH 7,10; pCO_2 84 mmHg; pO_2 30 mmHg; HCO_3^- 17 mmol/l; lactato 12 mmol/l. Posteriormente: pH 7,35; pCO_2 54 mmHg; pO_2 58 mmHg; HCO_3^- 30 mmol/l; lactato 8,8 mmol/l.
- Estudio hormonal (marzo 2024): metanefrina (plasma): 69 pg/ml (0–100 pg/ml), normetanefrina (plasma): 234 pg/ml (0–216 pg/ml), adrenalina (plasma, EDTA): 20 pg/ml (0–84 pg/ml), noradrenalina (plasma, EDTA): 432 pg/ml (70–750 pg/ml), dopamina (plasma, EDTA): 14 pg/ml (0–30 pg/ml).
- Electrocardiograma (ECG) tras salir de la PCR (imagen 1): taquicardia sinusal a 143 lpm con QRS ancho con morfología de BRIHH con elevación del ST en cara anterior.
- ECG a los 4 días del ingreso (imagen 2): ritmo sinusal a 78 lpm con eje normal, QRS estrecho con T negativas V3-V6, I-aVL, II. QTc normal.
- ECG durante seguimiento al alta (imagen 3): Ritmo sinusal a 60 lpm con eje normal, QRS estrecho con T neg en V1, I y aVL. QTc normal.
- Ecocardiograma transtorácico (vídeo 1): disfunción grave del ventrículo izquierdo (VI) con hipocinesia de los segmentos medio-distales e hipercontractilidad basal.
- Cateterismo cardiaco urgente (imagen 4): coronarias sin lesiones significativas. VI con disfunción grave (FEVI 15%) con hipocinesia mediodistal. Se implanta balón de contrapulsación intraaórtico.
- Resonancia magnética cardiaca: hipocinesia de los segmentos medio-distales del VI, con edema transmural en secuencias T2-STIR, aumento del T1 nativo y volumen extracelular (36%). Sin realce tardío de gadolinio. Hallazgos compatibles con miocardiopatía de estrés con afectación medio-apical. Fracción de eyección del VI 58%.
- Gammagrafía simpático-adrenal (SPECT-CT con I-123-MIBG): captación leve y difusa del trazador en la glándula suprarrenal derecha, de 2,4 x 2,4 cm, sin captaciones sugestivas en otras localizaciones. El hallazgo fue considerado de baja probabilidad gammagráfica de lesión cromafín activa, recomendándose correlación con otras pruebas diagnósticas.
- TAC abdomen (imagen 5): se identifica una masa suprarrenal derecha de morfología ovoidea, ligeramente heterogénea, con un diámetro máximo de 3,5 cm en eje cráneo-caudal. Presenta zonas hipodensas centrales y valores de atenuación de 28–30 UH en fase basal. Tras la administración de contraste, alcanza 104 UH en fase portal y 74 UH en fase tardía, con un lavado absoluto estimado en 40% y relativo del 28%, lo cual no es compatible con adenoma suprarrenal típico. En conjunto con el contexto clínico, los hallazgos fueron sugestivos de feocromocitoma suprarrenal derecho como primera posibilidad diagnóstica.

EVOLUCIÓN CLÍNICA

La paciente presenta mejoría clínica en los dos primeros días, consiguiéndose retirar el balón de contrapulsación y bajando a planta de hospitalización de cardiología.

Durante el ingreso se realizaron ECG seriados donde se pudo objetivar la corrección del ascenso del ST y negativización de ondas T en cara anterior (imagen 1). Además de ello, se solicitó una resonancia magnética cardiaca, cuyos hallazgos fueron compatibles con miocardiopatía de tako-tsubo de distribución medio-apical y a los 10 días del ingreso, un nuevo ecocardiograma transtorácico donde presentaba recuperación de la función ventricular.

Ante la sospecha de una etiología secundaria y la presencia de hipopotasemia moderada, se completó el estudio con hormonas suprarrenales (con valores dentro de la normalidad) y gammagrafía

simpático-adrenal, que mostró captación leve e inespecífica en la glándula suprarrenal derecha. Valorada por endocrinología, se descartó inicialmente la sospecha de feocromocitoma.

La paciente es dada de alta con diagnóstico de PCR extrahospitalaria recuperada y *shock* cardiogénico en contexto de miocardiopatía por estrés con disfunción VI grave (actualmente FEVI conservada).

En el seguimiento al alta, endocrinología solicitó determinaciones seriadas de catecolaminas y metanefrinas, objetivándose elevaciones marcadas de normetanefrina plasmática (hasta 2020 pg/ml) y noradrenalina (6762 pg/ml), con normalización espontánea posterior. Estos hallazgos confirmaron el diagnóstico de feocromocitoma con secreción adrenérgica cíclica (imagen 6). El estudio de imagen con TAC reveló una masa suprarrenal derecha de 3,5 cm con características compatibles. Finalmente, se realizó una suprarrenalectomía derecha, confirmándose el diagnóstico histológico de feocromocitoma.

DIAGNÓSTICO

- Parada cardiorrespiratoria extrahospitalaria en asistolia.
- Shock cardiogénico en contexto de miocardiopatía por estrés con disfunción del VI grave (FEVI recuperada al alta).
- Feocromocitoma con secreción intermitente de catecolaminas.

DISCUSIÓN

La miocardiopatía de tako-tsubo (TTS) es un síndrome caracterizado por disfunción transitoria del VI, habitualmente desencadenado por un evento estresante, en ausencia de enfermedad coronaria obstructiva. Su fisiopatología se relaciona con una intensa activación simpática y una liberación excesiva de catecolaminas, que provoca toxicidad miocárdica, disfunción microvascular y alteraciones en la contractilidad.

Entre las formas secundarias de tako-tsubo, destaca la asociada a feocromocitoma y paragangliomas, cuya secreción endógena de catecolaminas actúa como desencadenante directo del síndrome. Esta entidad, denominada PHEO-TTS, presenta características clínicas y evolutivas distintivas: mayor frecuencia de variantes atípicas (como la forma media o inversa), afectación de pacientes más jóvenes y cuadros clínicos más graves, con mayor riesgo de *shock* cardiogénico, arritmias y recurrencia.

El caso presentado refleja muchas de estas características: mujer joven, sin desencadenante emocional claro, que sufre una parada cardiorrespiratoria en asistolia y *shock* cardiogénico con disfunción grave del VI. A pesar de una analítica hormonal en rango casi normal durante el ingreso, el seguimiento ambulatorio permitió evidenciar picos cíclicos de catecolaminas, confirmando el diagnóstico de feocromocitoma secretores de forma intermitente.

Este patrón hormonal cíclico, menos frecuente, puede retrasar el diagnóstico en el contexto agudo. Por ello, ante una TTS sin desencadenante claro, especialmente en pacientes jóvenes o con síntomas vegetativos recurrentes (palpitaciones, crisis de ansiedad, sudoración, cefalea), debe considerarse esta etiología y repetir los estudios hormonales si la sospecha persiste.

En casos de PHEO-TTS con compromiso hemodinámico, el uso de asistencia circulatoria mecánica puede ser clave para la supervivencia. Aunque la evidencia proviene mayoritariamente de series de casos, existen múltiples artículos que apoyan el uso de balón de contrapulsación intraaórtico (BCIAo) y, en situaciones más graves, de ECMO venoarterial, hasta estabilización y tratamiento definitivo.

Respecto al tratamiento al alta, la paciente fue dada de alta con betabloqueantes e iSGLT2, en el contexto de disfunción ventricular izquierda recuperada. La evidencia actual respalda el uso de betabloqueantes en el TTS, especialmente en formas secundarias o con hiperactividad simpática, ya que han demostrado reducir recurrencias y estabilizar el tono autonómico. Además, el uso de IECA o ARA-II se asocia con mejora de la fracción de eyección y prevención de remodelado ventricular. Aunque el beneficio del uso de iSGLT2 en este contexto específico no está claramente establecido, podría contribuir al manejo hemodinámico y metabólico.

El tratamiento definitivo del feocromocitoma es quirúrgico. Se requiere control farmacológico previo, comenzando por bloqueo alfa-adrenérgico (como fenoxibenzamina o doxazosina), seguido de bloqueo beta si hay taquicardia. En este caso, se realizó una suprarrenalectomía laparoscópica derecha con diagnóstico histológico confirmado (PASS *score* 3), y normalización posterior de las cifras hormonales.

En conclusión, el presente caso subraya la importancia de considerar causas secundarias en el tako-tsubo, especialmente ante formas atípicas, cuadros graves o presentación en pacientes jóvenes. La sospecha precoz de feocromocitoma, el soporte hemodinámico avanzado y la coordinación multidisciplinar son claves para un manejo exitoso.

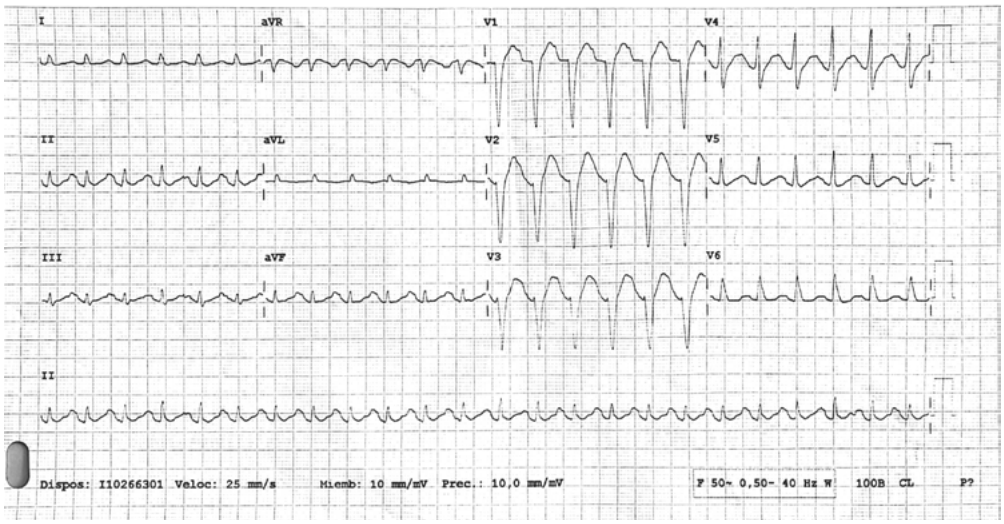

Imagen 1. ECG tras la parada cardiorrespiratoria.

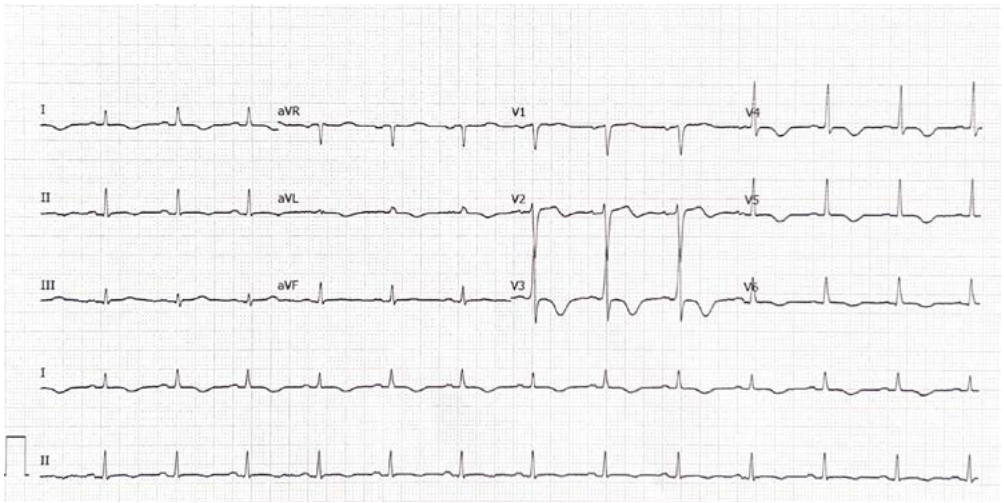

Imagen 2. ECG realizado durante el ingreso.

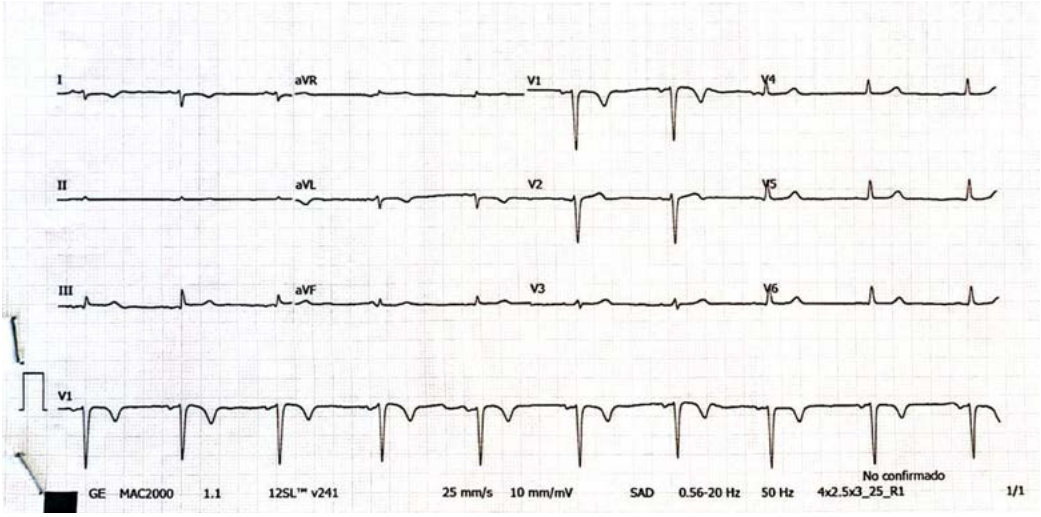

Imagen 3. ECG realizado durante el seguimiento al alta.

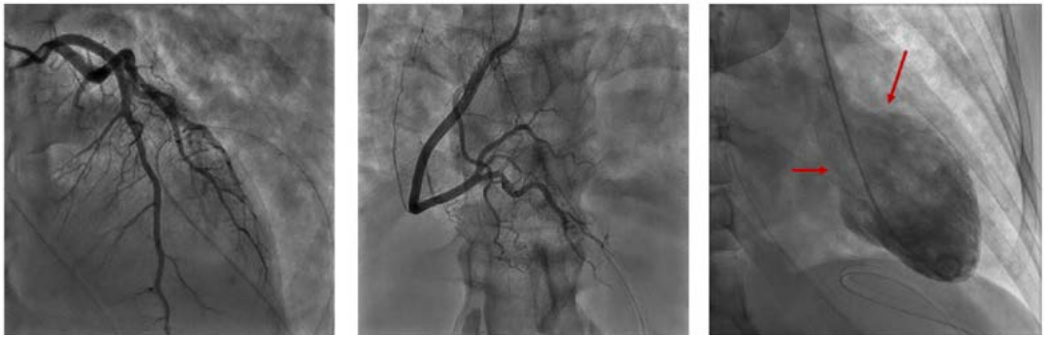

Imagen 4. Cateterismo cardiaco.

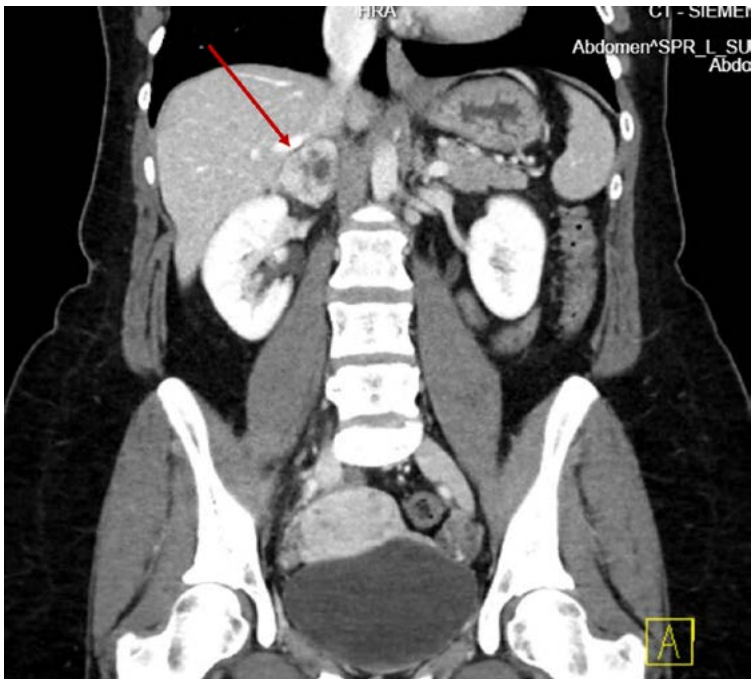

Imagen 5. TAC de abdomen.

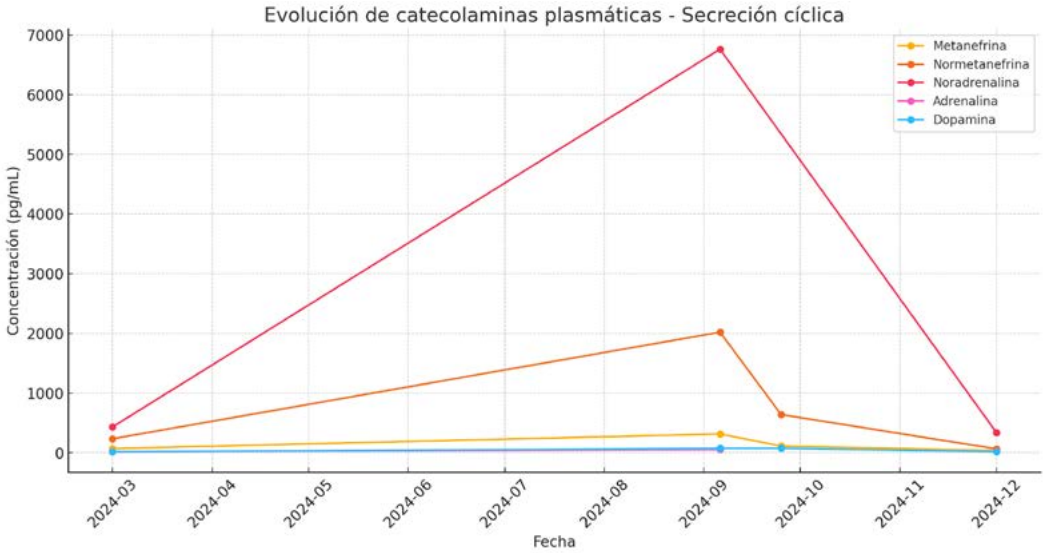

Imagen 6. Analítica hormonal.

Vídeo 1.

Ecocardiograma transtorácico a su llegada

Bibliografía

- Lyon AR, Citro R, Schneider B, et al. Pathophysiology of Takotsubo Syndrome: JACC State-of-the-Art Review. *J Am Coll Cardiol*. 2021;77(7):902–921. doi:10.1016/j.jacc.2020.10.060
- Ajluni S, Jean-Marie E, Feroze R, et al. Paraganglioma-Induced Reverse Takotsubo Cardiomyopathy Treated With Extracorporeal Membrane Oxygenation in a Patient With Primary Ovarian Insufficiency: A Case Report. *J Am Coll Cardiol*. 2023;81(8):3197. Poster Abstract.
- Kokkapuni N, Thieu M, Bana SA, et al. Atypical variant takotsubo cardiomyopathy secondary to pheochromocytoma. *Proc (Bayl Univ Med Cent)*. 2022;35(4):526–528. doi:10.1080/08998280.2022.2049574
- Sahar T, Khan AA, Shabbir RW. Takotsubo syndrome with underlying pheochromocytoma. *J Geriatr Cardiol*. 2021;18(12):1068–1070. doi:10.11909/j.issn.1671-5411.2021.12.007

Nunca es tarde si la dicha es mala

Elena Fuente González, Miguel Fernández de Sanmamed Girón,
Pedro Peña Ortega, Mario Galván Ruiz, Francisco Amado Romano Matos,
Sheila Martínez Gutiérrez, Eduardo Caballero Dorta

INTRODUCCIÓN

La amiloidosis cardiaca por transtirretina hereditaria (ATTRv) representa un desafío diagnóstico creciente en cardiología, especialmente en pacientes mayores con síntomas multisistémicos aparentemente desconectados.

Presentamos el caso de un varón de 81 años, inicialmente remitido por disnea y derrame pleural, en quien se identificó una mutación pV122I del gen TTR. Lo llamativo del caso no es solo la presentación tardía, sino la coexistencia de afectación cardiaca, gastrointestinal y neurológica, que durante años fue atribuida a comorbilidades comunes.

El retraso diagnóstico pone de manifiesto la necesidad de un enfoque multidisciplinar y una alta sospecha clínica. La evolución del paciente tras el inicio de vutrisirán permite reflexionar sobre el impacto real de las terapias dirigidas. Un caso que ilustra, en toda su complejidad, cómo la medicina de precisión puede transformar el pronóstico en enfermedades raras.

ANTECEDENTES, ENFERMEDAD ACTUAL Y EXPLORACIÓN FÍSICA

Antecedentes

- Sin alergias medicamentosas conocidas.
- Dislipemia. Hipotiroidismo. EPOC con obstrucción moderada al flujo aéreo de alto riesgo, fenotipo no agudizador (GesEPOC). Paquipleuritis calcificada bilateral de causa desconocida. Hernia de hiato. Disfagia mixta de años de evolución sin causa conocida. Pirosis controlada con IBP.
- Sin antecedentes quirúrgicos.
- Hábitos tóxicos: exfumador de 20-30 cig/día desde hace 40 años, comenzó a los 22 años (IPA 25). Exconsumidor de alcohol.
- Situación basal: independiente para las actividades básicas de la vida diaria. Funciones superiores conservadas.
- Antecedentes familiares: no conocidos por ausencia de relación.

Enfermedad actual

Paciente varón de 81 años con los antecedentes descritos, que es remitido desde consultas externas de neumología al servicio de urgencias hospitalario para ingreso por hallazgos en radiografía de tórax de derrame pleural derecho. Refiere clínica de más de 1 año de evolución de disnea, tos, expectoración, pérdida de peso y dolor pleurítico. Exacerbación en los últimos meses de su disnea, que ha pasado de ser de grandes esfuerzos a moderados, actualmente NYHA II-III. Pérdida de 10-15 kg de peso en aproximadamente 1 año, sin hiporexia. Además, refiere episodios anginosos de varios meses de evolución. Niega antecedente de proceso

infeccioso respiratorio en la infancia, no antecedente de tuberculosis. No fiebre. No clara semiología de insuficiencia cardiaca.

Exploración física

- Frecuencia cardiaca 99 lpm; Tensión arterial 160/105 mmHg; saturación de oxígeno 95% basal. Afebril.
- Buen estado general. Se encuentra consciente, orientado y colaborador. Normocoloreado, normohidratado, normoperfundido. Eupneico en reposo con buena mecánica respiratoria.
- No palpo adenopatías cervicales, supraclaviculares, ni axilares.
- Auscultación cardiopulmonar: ritmos cardiacos rítmicos sin soplos audibles, murmullo vesicular abolido en base derecha, resto de campos pulmonares bien ventilado.
- Abdomen anodino.
- Miembros inferiores sin edemas ni signos de flebotrombosis, pulsos pedios presentes y simétricos.

PRUEBAS COMPLEMENTARIAS

Laboratorio

- Analítica al ingreso: leucocitos 8,36 10^3/ul, neutrófilos 4,70 10^3/ul, linfocitos 2,36 10^3/ul, hemoglobina 13,50 g/dl, plaquetas 245,00 10^3/ul. Glucosa 105 mg/dl, urea 23 mg/dl, creatinina 1,11 mg/dl, filtrado glomerular (CKD-EPI) 62 ml/min/1,73 m^2, sodio 141 mEq/l, potasio 3,93 mEq/l, cloruro 102 mEq/l, proteínas totales 6,90 g/dl, procalcitonina <0,02 ng/ml, proteína C reactiva 1,68 mg/l, lactato deshidrogenasa 165 U/l, troponina T 73 ng/l.
- Propéptido natriurético de tipo B 3.781 pg/ml.
- QuantiFERON-TB: negativo.
- Estudio líquido pleural: aspecto amarillo claro traslúcido, pH 7,44, 95% mononuclear, 5% polinucleares, glucosa 112 mg/dl, proteínas 2,81 g/dl, lactato deshidrogenasa 87 UI/l, adenosin deaminasa 15,60 U/l. Cumple criterios de trasudado según la fórmula de Light.
- Citología de líquido pleural: inflamación crónica. No datos de malignidad.
- Electroforesis de proteínas en suero y orina + inmunofijación: negativo
- Analítica al diagnóstico: leucocitos 8,95 10^3/ul, neutrófilos 5,42 10^3/ul, linfocitos 2,07 10^3/ul, hemoglobina 15,00 g/dl, plaquetas 281,00 10^3/ul. Glucosa 84 mg/dl, urea 34 mg/dl, creatinina 1,09 mg/dl, filtrado glomerular (CKD-EPI) 63, sodio 145 mEq/l, potasio 4,62 mEq/l, cloruro 99 mEq/l, proteínas totales 7,09 g/dl, creatin-cinasa (CK) 73 U/l, troponina T 70 ng/l, propéptido natriurético de tipo B 3.240 pg/ml, antígeno carbohidrato 12,5 45,00 U/ml, albúmina 3,90 g/dl, prealbúmina 12,00 mg/dl, vitamina A (retinol) 0,22 mg/l, hierro 44 µg/dl, TIBC 320 µg/dl, transferrina 252 mg/dl, IST 14%.

Microbiología

- Esputo: no se observan bacilos ácido-alcohol resistentes.
- Cultivo líquido pleural: negativo

Imagen

Radiografía de tórax (imagen 1): derrame pleural derecho moderado. Múltiples placas calcificadas pleurales bilaterales. Índice cardiotorácico normal.

TAC de tórax: calcificaciones pleurales bilaterales. Derrame pleural derecho en cantidad significativa con atelectasia subsegmentaria basal ipsilateral. Bullas aisladas de enfisema centrolobulillar y engrosamientos bronquiales difusos sin evidencia de nódulos ni otros hallazgos en el resto del parénquima

pulmonar. Ganglios milimétricos mediastínicos, inferiores al rango patológico. No presenta nódulos hepáticos o suprarrenales. Conclusión: paquipleuritis calcificada bilateral y derrame pleural derecho sin otros hallazgos significativos.

Ecografía transtorácica (imagen 3, vídeos 1 y 2): hipertrofia septal grave con birrefringencia que sugiere posible enfermedad por depósitos. Disfunción diastólica grado II. Función global sistólica conservada con *strain* disminuido.

Gammagrafía (imagen 4): captación patológica intensa y difusa a nivel de miocardio, compatible con amiloidosis cardiaca por transtirretina (grado III). Afectación extracardiaca (en las imágenes de cuerpo completo presenta adicionalmente incremento difuso en parénquima pulmonar y hombros, y más intensa en ambos glúteos).

Otras pruebas

- Electrocardiograma (imagen 2): ritmo sinusal a 98 lpm, PR normal, eje izquierdo, QRS estrecho (94 ms) de bajo voltaje, ondas T negativas en aVL, patrón pseudoQ y escasa progresión de R en derivaciones precordiales, QTc normal (421 ms).
- Holter: registro realizado en RS. ESV aislada (700 por conteo automático). Extrasistolia ventricular aislada de x2 morfologías diferentes (x440 por conteo automático). Racha de x8 latidos de taquicardia supraventricular en torno 140 lpm sin clara onda P y otra racha de 4 latidos simular. No pausas significativas. FC media 83 lpm. FC mínima 67 lpm. FC máxima 153 lpm.
- Electromiograma: síndrome del túnel del carpo derecho grave, izquierdo moderado. Polineuropatía de fibra fina.
- Test genético TTR: pV122I.

EVOLUCIÓN CLÍNICA

El paciente ingresa en planta de hospitalización de neumología para estudio del derrame pleural. Permanece estable durante su estancia. Tras la sospecha de amiloidosis, principalmente por los resultados de la ecografía transtorácica, se realiza interconsunsulta a cardiología. Se decide de forma consensuada con el paciente, continuar los estudios diagnósticos de forma ambulatoria.

El paciente acude a consultas externas de cardiología para estudio de la sospecha de amiloidosis. A la anamnesis dirigida, refiere episodios anginosos de varios meses de evolución, además de la clínica de disnea. Asocia hormigueo nocturno en ambas manos. Nos comenta que su padre falleció por insuficiencia cardiaca congestiva. Se amplía estudio con electroforesis de proteínas en sangre y orina, test genético y electromiograma. Iniciamos tratamiento despectivo con iSGLT2 y furosemida y citamos para resultados.

En la siguiente consulta el paciente muestra evidente mejoría de la NYHA. Analizamos los resultados de las pruebas complementarias solicitadas. La electroforesis resulta negativa. El test genético de amiloidosis es positivo para el gen pV122I. Se presenta en comité de amiloidosis y se decide que es candidato a tratamiento con vutrisirán que se solicita y se administra sin incidencias. Continuaremos evolución.

DIAGNÓSTICO

- Amiloidosis genética (pV122I) por transtirretina.
- Insuficiencia cardiaca crónica estadio C de la AHA/ACC. FEVI conservada.

DISCUSIÓN

El presente caso clínico ejemplifica de forma llamativa los múltiples retos que conlleva el diagnóstico de la amiloidosis cardiaca por transtirretina hereditaria (ATTRv), especialmente en su forma de debut tardío y con afectación sistémica. A pesar de la evolución clínica progresiva con síntomas típicos como disnea, pérdida de peso significativa, angina y polineuropatía, el diagnóstico se estableció en un estadio avanzado de la enfermedad, tras una serie de evaluaciones por distintos servicios. Este retraso diagnóstico no es infrecuente: se ha documentado que solo un 35% de los pacientes con ATTRv reciben un diagnóstico en los primeros seis meses desde el inicio de los síntomas[4].

En este caso, el diagnóstico definitivo se alcanzó tras detectar captación miocárdica intensa en gammagrafía con 99mTc, junto con una mutación genética confirmada (pV122I). Esta variante es bien conocida por asociarse a un fenotipo predominantemente cardiaco con inicio tardío y curso progresivo[3]. Además, la afectación extracardiaca, como la disfagia, la pérdida de peso sin hiporexia, y la polineuropatía (confirmada mediante EMG y presencia de síndrome del túnel carpiano bilateral), refuerzan la naturaleza sistémica de la enfermedad[2]. La coexistencia de síntomas gastrointestinales y neurológicos con un fenotipo cardiaco dominante es característica de ciertas variantes, incluida pV122I, y subraya la necesidad de una evaluación multidisciplinar para lograr una visión integral del paciente[3,4].

La amiloidosis por TTR se produce por el depósito extracelular de fibrillas amiloides, formadas tras la disociación y mal plegamiento del tetrámero de TTR. En pacientes con mutaciones como la pV122I, la agregación anómala afecta predominantemente al miocardio, donde induce hipertrofia, disfunción diastólica y eventualmente insuficiencia cardiaca con fracción de eyección conservada[2,5]. A pesar de los signos ecocardiográficos sugestivos (hipertrofia septal, patrón de *strain* y disfunción diastólica), el diagnóstico frecuentemente se demora debido a su similitud con entidades comunes como la miocardiopatía hipertensiva o la estenosis aórtica[4,5].

En cuanto al tratamiento, el paciente ha iniciado terapia con vutrisirán, un fármaco de interferencia por ARN (RNAi) administrado por vía subcutánea trimestral. El vutrisirán inhibe la síntesis hepática de TTR, tanto mutado como nativo, reduciendo así la carga de amiloide circulante y potencialmente ralentizando la progresión de la enfermedad[1]. Está indicado para el tratamiento de la amiloidosis hereditaria por transtirretina (ATTRh) en pacientes adultos con polineuropatía en estadio 1 o 2[6]. Recordemos que nuestro paciente cumple este perfil: polineuropatía amiloidótica familiar (PAF) grado II fenotipo mixto. Razón por la cual se prefirió usar este fármaco en contraposición a un estabilizador de TTR. En el estudio HELIOS-B, vutrisirán mostró beneficios significativos en la reducción de NT-proBNP, estabilización o mejora de parámetros ecocardiográficos y disminución de la captación de radiotrazador en gammagrafía cardiaca, todo ello sin un aumento relevante de efectos adversos cardiacos[1]. Dado que el paciente presenta un fenotipo con afectación cardiaca predominante y signos clínicos aún sin disfunción sistólica avanzada, es esperable una estabilización de su situación clínica, con potencial mejora de su capacidad funcional y síntomas, especialmente si se mantiene el tratamiento y seguimiento adecuados[1,4].

Este caso ilustra la importancia del test genético en toda sospecha de amiloidosis, a pesar de la edad del paciente, dado que cambia completamente el manejo clínico y farmacológico, tanto de él como de sus familiares. Con la incorporación de terapias dirigidas como vutrisirán, la detección temprana y el manejo integral pueden modificar de forma sustancial el curso natural de esta enfermedad previamente devastadora[1,3].

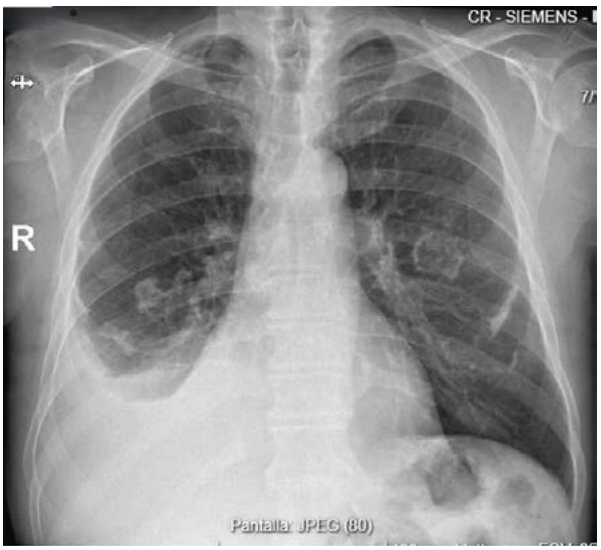

Imagen 1. Radiografía de tórax que muestra derrame pleural derecho.

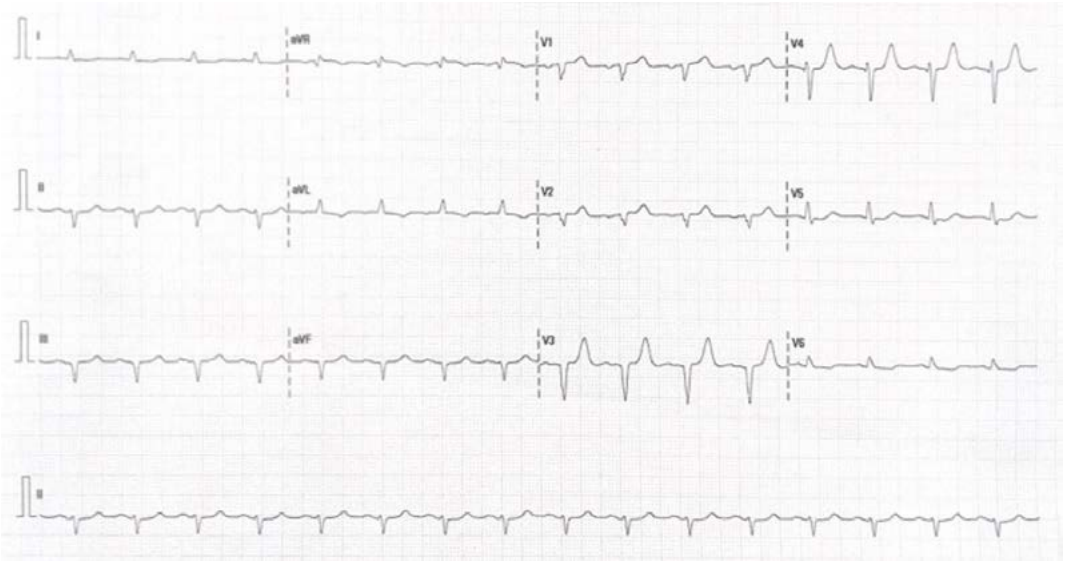

Imagen 2. ECG Rs a 98 lpm y patrón pseudoinfarto en precordiales.

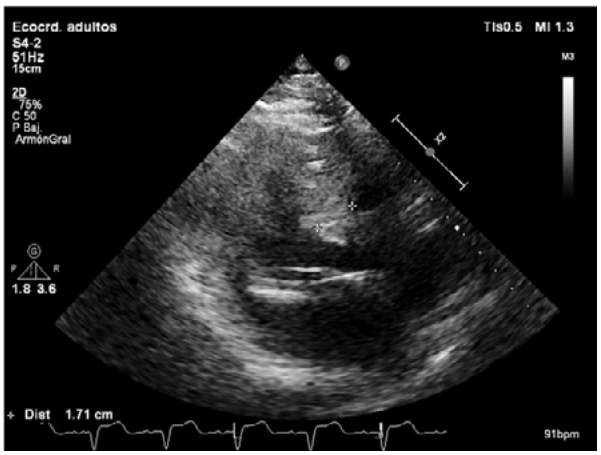

Imagen 3. Ecografía transtorácica paraesternal eje largo donde se aprecia un septo interventricular de 17 mm.

Imagen 4. Gammagrafía que muestra captación patológica intensa a nivel de miocardio y en menor medida a nivel extracardiaco.

Vídeo 1.

Ecografía transtorácica paraesternal eje largo que muestra disfunción diastólica y marcada birrefringencia.

Vídeo 2.

Ecografía transtorácica plano apical cuatro cámaras que muestra disfunción diastólica y marcada birrefringencia.

Bibliografía

1. Fontana M, Berk JL, Gillmore JD, Witteles RM, Grogan M, Drachman B, et al. Vutrisiran in patients with transthyretin amyloidosis with cardiomyopathy. *N Engl J Med*. 2025;392(1):33-44. doi:10.1056/NEJMoa2409134.
2. Manganelli F, Fabrizi GM, Luigetti M, et al. Hereditary transthyretin amyloidosis overview. *Neurol Sci*. 2022;43(Suppl 2):S595–S604.
3. Carroll A, Dyck PJ, de Carvalho M, et al. Novel approaches to diagnosis and management of hereditary transthyretin amyloidosis. *J Neurol Neurosurg Psychiatry*. 2022;93(7):668–678.
4. Kittleson MM, Ruberg FL, Ambardekar AV, et al. 2023 ACC Expert Consensus Decision Pathway on Comprehensive Multidisciplinary Care for the Patient With Cardiac Amyloidosis. *J Am Coll Cardiol*. 2023;81(11):1076–1126.
5. Maurer MS, Bokhari S, Damy T, et al. Expert Consensus Recommendations for the Suspicion and Diagnosis of Transthyretin Cardiac Amyloidosis. *Circ Heart Fail*. 2019;12(9):e006075.
6. Agencia Española de Medicamentos y Productos Sanitarios (AEMPS). Amvuttra 25 mg solución inyectable en jeringa precargada: ficha técnica [Internet]. CIMA; 2024 [citado 31 mar 2025]. https://cima.aemps.es/cima/dochtml/ft/1221681001/FT_1221681001.html

Una decisión controvertida

Luis Carlos Maestre Luque, Nerea Aguayo Caño, Lucas Javier Barreiro Mesa, Álvaro Roldán Guerra, Cristina Urbano Sánchez, Ignacio Gallo Fernández

INTRODUCCIÓN

Cuando te enfrentas a un paciente de 41 años con un síndrome coronario agudo y la imagen intracoronaria revela un trombo en el tronco coronario izquierdo, ¿quién no pondría un *stent*?

ANTECEDENTES, ENFERMEDAD ACTUAL Y EXPLORACIÓN FÍSICA

Antecedentes

- Sin alergias medicamentosas ni contraindicaciones conocidas.
- Hábitos tóxicos: nunca fumador. Bebedor ocasional de destilados.
- Factores de riesgo cardiovascular: sobrepeso (talla 173 cm, peso 79 kg, índice de masa corporal 26,4 kg/m^2).

Enfermedad actual

El paciente presenta dolor centrotorácico opresivo irradiado a hombro izquierdo y mandíbula, de aparición en reposo y de dos horas de evolución. Asocia cortejo vegetativo con sudoración y náuseas. Episodios intermitentes similares el día previo en relación con mínimos esfuerzos.

Exploración física

- Regular estado general. Consciente orientado y colaborador. Ligeramente disneico en reposo, tolerando el decúbito. Normohidratado, normocoloreado y normoperfundido
- Constantes vitales: frecuencia cardiaca 85 lpm. Presión arterial 148/73 mmHg. Saturación de oxígeno 96% respirando aire ambiente.
- Cabeza y cuello: sin ingurgitación yugular
- Auscultación cardiopulmonar: tonos rítmicos sin soplos ni extratonos. Murmullo vesicular conservado sin ruidos sobreañadidos
- Abdomen: blando y depresible. No doloroso a la palpación superficial ni profunda. Sin signos de irritación peritoneal. Sin masas ni visceromegalias.
- Miembros inferiores: Sin edemas ni signos de trombosis venosa profunda.

PRUEBAS COMPLEMENTARIAS

En urgencias:

- Analítica:
  - Hemograma: leucocitos 8.735/ml, neutrófilos 6.420/ml, hemoglobina 14,3 gr/dl, volumen corpuscular medio 87 fl, plaquetas 350.000/ml.
  - Hemostasia/fibrinolisis: tiempo de protrombina 11 segundos (84%), tiempo de protrombina normalizado (INR) 1,05, tiempo de tromboplastina parcial activada 20,1 segundos (valores normales 25-37 segundos), tiempo de tromboplastina parcial activada (ratio) 0,6 (valores normales 0,8-1,2).
  - Bioquímica: glucosa 93 mg/dl. Urea 38 mg/dl. Creatinina 0,82 mg/dl. Filtrado glomerular 96 ml/minuto (valores normales 90-120 ml/min). Sodio 134 mEq/l. Potasio 4,2 mEq/l. Cloro 103 mEq/l. Troponina I 1.870 ng/l. Aspartato transaminasa 22 UI/l, alanina transaminasa 11 UI/L; NT-proBNP 836.
- Electrocardiograma: ausencia de ondas P. Ritmo ventricular a 84 lpm. QRS ancho (130 ms) con morfología de bloqueo de rama derecha del haz de His. Intervalo QTc normal.
- Gasometría venosa: pH 7,38; pO2 88 mmHg, pCO2 40 mmHg; HCO3 19 mmol/l; ácido láctico 1,4 mmol/l.
- Radiografía de tórax: índice cardiotorácico normal. No existencia de infiltrados o imágenes compatibles con condensación en el parénquima pulmonar. No existencia de derrame pleural.
- Ecoscopia a pie de cama: ventrículo izquierdo no dilatado con función conservada sin trastornos aparentes de la contractilidad. Válvula mitral con buena apertura de velos y *jet* de insuficiencia leve. Válvula aórtica trivalva con buena apertura de velos sin *jets* de insuficiencia. Raíz aórtica no dilatada sin imágenes compatibles con disección. Cavidades derechas normales. No derrame pericárdico.

En la sala de hemodinámica:

A su llegada a sala de hemodinámica (tiempo puerta de urgencias-sala de hemodinámica 43 minutos), el paciente se encuentra asintomático, con desaparición completa del dolor torácico.

- Electrocardiograma: ritmo sinusal con PR normal. QRS estrecho. Bloqueo incompleto de rama derecha. Intervalo QTc normal.
- Cateterismo cardiaco urgente: vía radial derecha 6F con los siguientes resultados:
  - Coronariografía (catéteres BLK 5Fr -XB 3,5 6F): dominancia derecha. Coronaria derecha sin lesiones ateromatosas obstructivas. Tronco coronario izquierdo con imagen radiolúcida en segmento distal en zona de bifurcación con arteria descendente anterior y arteria circunfleja. Flujo TIMI 3. Arteria circunfleja con oclusión distal en zona de circunfleja propia y obtusa marginal. Tras paso de guía Sion blue mejora flujo en dichos segmentos, alcanzando un flujo TIMI 2.
  - OCT: imagen de trombo no oclusivo en tronco coronario izquierdo distal y en segmento proximal de arteria descendente anterior y arteria circunfleja.

Durante la hospitalización:

- Analítica sanguínea:
  - Hemograma: leucocitos 7.693/ml, neutrófilos 3.800/ml, linfocitos 1.342/ml, hemoglobina 13,4 gr/dl, volumen corpuscular medio 86 fl, hemoglobina corpuscular media 32 pg, plaquetas 318.000/ml; velocidad de sedimentación globular 3 mm/h.
  - Hemostasia/fibrinolisis: tiempo de protrombina 14 segundos (80%), tiempo de protrombina normalizado (INR) 1,04, tiempo de tromboplastina parcial activada 20,8 segundos (valores normales 25-37 segundos), tiempo de tromboplastina parcial activada (ratio) 0,92 (valores normales 0,8-1,2).
  - Bioquímica: glucosa 68 mg/dl. Urea 28 mg/dl. Creatinina 0,60 mg/dl. Filtrado glomerular 98 ml/minuto (valores normales 90-120 ml/min). Sodio 139 mEq/l. Potasio 4,3 mEq/l. Cloro 111 mEq/l. Aspartato transaminasa 23 UI/l. Alanina transaminasa 32 UI/l. Hemoglobina glicosilada (A1c) 6%.

Tirotropina 2,525 microUI/ml. Tiroxina (libre) 1,24 ng/ml. NT-proBNP 738. Proteína C reactiva (alta sensibilidad) 2 mg/dl. Homocisteína 1,3 mg/dl.
  - Seriación enzimática: troponina I 10.800 ng/l - 14.900 ng/l - 22.750 ng/l - 13.800 ng/l- 6.425 ng/l.
  - Perfil lipídico: colesterol total 149 mg/dl, colesterol de HDL 39 mg/dl, colesterol de LDL (calculado) 112 mg/dl, triglicéridos 159 mg/dl, lipoproteína (a) 62 mg/dl; apolipoproteína B 59 mg/dl; índice TG/HDL 4,07.
- Ecocardiograma transtorácico: ventrículo izquierdo no hipertrófico, de tamaño y función sistólica global y segmentaria normal (septo interventricular 6 mm, diámetro diastólico 55 mm, diámetro sistólico 32 mm, volumen telediastólico 97 ml, volumen telesistólico 42 ml, fracción de eyección por Simpson biplanar 57%). Aurícula izquierda normal (12 ml/m^2). Válvula aórtica trivalva con apertura y flujo conservado sin gradientes elevados a su través ni jets de insuficiencia. Raíz aórtica normal. Válvula mitral con apertura normal de velos sin *jets* de insuficiencia. Llenado ventricular izquierdo bifásico con presiones de llenado normales (E/A 1, e' lateral 11 cm/s, e' septal 9 cm/segundo, E/e' promedio 4,5). Cavidades derechas normales (TAPSE 20 mm, S'DTI 10,1 cm/s). Vena cava inferior de normal tamaño (11 mm) y colapsabilidad.
- Cateterismo cardiaco: vía radial derecha con los siguientes resultados:
  - Coronariografía: ausencia de lesiones coronarias ateromatosas obstructivas.
  - OCT: se observa regresión casi completa del trombo en tronco coronario izquierdo distal y segmentos proximales de arteria descendente anterior y arteria circunfleja. Placa lipídica en tronco coronario izquierdo distal tapizada con escaso trombo y muy buena luz, con flujo TIMI III.

En el seguimiento a los 2 meses tras el alta. Consulta de rehabilitación cardiaca:

- Analítica sanguínea:
  - Hemograma: leucocitos 8.025/ml. Neutrófilos 4.580/ml, Linfocitos 1.640/ml. Hemoglobina 14,4 gr/dl. Volumen corpuscular medio 86 fl. Hemoglobina corpuscular media 35 pg. Plaquetas 299.000/ml. Velocidad de sedimentación globular 2 mm/h.
  - Hemostasia/fibrinolisis: tiempo de protrombina 15 segundos (86%), tiempo de protrombina normalizado (INR) 0,98, tiempo de tromboplastina parcial activada 27,8 segundos (valores normales 25-37 segundos), tiempo de tromboplastina parcial activada (ratio) 0,96 (valores normales 0,8-1,2).
  - Bioquímica: glucosa 68 mg/dl, urea 23 mg/dl, creatinina 0,69 mg/dl, filtrado glomerular 92 ml/minuto (valores normales 90-120 ml/min), sodio 132 mEq/l, potasio 4,6 mEq/l, cloro 111 mEq/l, troponina I 68 ng/l; aspartato transaminasa 34 UI/l, alanina transaminasa 19 UI/l, hemoglobina glicosilada (A1c) 5,8%, tirotropina 2,628 microUI/ml, tiroxina (libre) 1,29 ng/ml; NT-proBNP 338; proteína C reactiva (alta sensibilidad) 2,9 mg/dl; momocisteína 2,4 mg/dl.
  - Perfil lipídico: colesterol total 118 mg/dl, colesterol de HDL 41 mg/dl, colesterol de LDL (calculado) 79 mg/dl, triglicéridos 129 mg/dl, lipoproteína (a) 58 mg/dl; apolipoproteína B 41 mg/dl; índice TG/HDL 3,14.
- Ergoespirometría con consumo de oxígeno: se realiza en tapiz rodante, según protocolo de Naughton en rampa continua modificado (*soft-standard*). Durante el procedimiento no se producen síntomas ni se registran alteraciones electrocardiográficas sugestivas de isquemia miocárdica. No eventos arrítmicos. Se resumen los valores más importantes desde el punto de vista pronóstico: VO_2 máximo (ml/kg/min) 30,2 (93% predicho); VO_2 en VT1 (ml/kg/min) 23,2 (86 % predicho); RER basal 0,70; RER máximo esfuerzo 1,12; RER 2' recuperación 1,26; t ½ vo_2 (deuda de oxígeno) (seg) 23; eficiencia muscular 26%; Πo_2 (pulso de oxígeno) (ml/latido) (máx) 20,7 (96% predicho); VE/VCO2 25,56. Conclusión: paciente con capacidad funcional normal, sin datos compatibles con isquemia miocárdica silente ni datos de mal pronóstico.

En el seguimiento a los 5 meses tras el alta. Consulta de rehabilitación cardiaca:

- Analítica sanguínea:
  - Hemograma: leucocitos 9.025/ml. Neutrófilos 4.560/ml. Linfocitos 1.258/ml. Hemoglobina 14,1 gr/dl. Volumen corpuscular medio 88 fl. Hemoglobina corpuscular media 37 pg. Plaquetas 296.000/ml. Velocidad de sedimentación globular 3 mm/h.
  - Hemostasia/fibrinolisis: tiempo de protrombina 12 segundos (83%), tiempo de protrombina normalizado (INR) 0,99, tiempo de tromboplastina parcial activada 27,4 segundos (valores normales 25-37 segundos), tiempo de tromboplastina parcial activada (ratio) 0,92 (valores normales 0,8-1,2).
  - Bioquímica: glucosa 63 mg/dl, urea 26 mg/dl, creatinina 0,63 mg/dl, filtrado glomerular 94 ml/min (valores normales 90-120 ml/min), sodio 139 mEq/l, potasio 4,62 mEq/l, cloro 111 mEq/l, troponina I 12 ng/l; aspartato transaminasa 33 UI/l, alanina transaminasa 23 UI/L, hemoglobina glicosilada (A1c) 5,7%, NT-proBNP 240; proteína C reactiva (alta sensibilidad) 1,9 mg/dl; homocisteína 3,2 mg/dl.
  - Perfil lipídico: colesterol total 103 mg/dl, colesterol de HDL 43 mg/dl, colesterol de LDL (calculado) 49 mg/dl, triglicéridos 116 mg/dl, lipoproteína (a) 59 mg/dl; apolipoproteína B 36 mg/dl; índice TG/HDL 2,69.

EVOLUCIÓN CLÍNICA

Al tratarse de un paciente con dolor torácico agudo y un electrocardiograma con bloqueo de rama derecha de nueva aparición, se considera un equivalente del síndrome coronario agudo con elevación del segmento ST (SCACEST) y se activa Código Infarto.

Se administra el siguiente tratamiento: ácido acetilsalicílico 300 mg 1 comprimido. Dosis de carga. Ticagrelor 90 mg 2 comprimidos. Dosis de carga. Nitroglicerina sublingual 1mg. Cloruro mórfico 1 mg i.v.

Se decide manejo conservador sin implante de *stent*, dado que se trata de un trombo no oclusivo, evaluado con técnicas de imagen intracoronaria, y no se puede conocer el mecanismo de formación del trombo (rotura de placa, disección). Además, el paciente no presentaba dolor torácico y el electrocardiograma se ha normalizado. Se programa reevaluación angiográfica y por OCT tras diez días de tratamiento médico, con monitorización inicial en la unidad de cuidados agudos cardiológicos.

Tratamiento durante la hospitalización: ácido acetilsalicílico 100 mg 1 comprimido cada 24 horas. Ticagrelor 90 mg 1 comprimido cada 12 horas. Fondaparinux 2,5 mg 1 inyección subcutánea cada 24 horas. Atorvastatina 80 mg 1 comprimido cada 24 horas.

Tras el procedimiento de cateterismo no se presentaron complicaciones agudas de los accesos vasculares. El paciente permaneció estable clínica y hemodinámicamente. Ausencia de clínica compatible con insuficiencia cardiaca aguda. Ausencia de dolor torácico. En la monitorización electrocardiográfica continua con telemetría no se objetivaron eventos arrítmicos ni alteraciones sugestivas de isquemia miocárdica.

Tras la realización del cateterismo cardiaco reevaluador a los 10 días después del evento agudo, se evidencia regresión casi completa del trombo y una placa aterosclerótica con criterios de estabilidad, por lo que se opta por no implantar *stent* y un control estricto de factores de riesgo cardiovascular.

El paciente ha evolucionado de forma favorable tras los dos meses del alta. No presenta sintomatología anginosa ni disnea. No presenta limitación para realización de sus actividades cotidianas. Pérdida ponderal de 3 kg: sobrepeso (talla 173 cm, peso 76 kg, índice de masa corporal 25,31 kg/m^2).

En la segunda visita de seguimiento a los cinco meses tras el alta, el paciente persiste asintomático. Ha presentado buena tolerancia al ácido bempedoico. Mantiene buena adherencia a dieta y ejercicio.

DIAGNÓSTICO

- Enfermedad arterial coronaria. Infarto agudo de miocardio sin elevación del segmento ST (SCASEST) por inestabilización de placa aterosclerótica con trombo agudo no oclusivo en segmento distal de tronco coronario izquierdo.
- Índice de masa corporal 26,4 kg/m².
- Hipercolesterolemia.
- Hipertrigliceridemia.

DISCUSIÓN

La enfermedad arterial coronaria es la principal causa de morbimortalidad en los países desarrollados. Los hábitos de vida sedentarios, unidos a una falta de ejercicio y actividad física hacen que cada vez aparezca a edades más precoces.

La gran mayoría de los pacientes jóvenes que se presentan con síndrome coronario agudo presentan un perfil cardiometabólico desfavorable, con niveles elevados de LDL y triglicéridos, niveles bajos de HDL y un tamaño de partículas de LDL pequeño. Esto en su conjunto se conoce como dislipidemia aterogénica y está en íntima relación con un estado proinflamatorio crónico, derivado de la existencia de sobrepeso y obesidad.

En el paciente joven con enfermedad arterial coronaria es muy importante el control estricto de los niveles de LDL, pues debemos reducir al máximo la posibilidad de nuevos eventos que además de deteriorar la calidad de vida, condicionarán una mayor mortalidad y un gasto sanitario elevado.

Disponemos de un amplio abanico de herramientas terapéuticas para el control del LDL, siendo una de las últimas en aparecer el ácido bempedoico. Se trata de un fármaco de administración oral que reduce la biosíntesis de colesterol inhibiendo la enzima adenosina trifosfato citrato liasa (ACL)[1,2,3]. Su principal indicación aparece en aquellos pacientes que no toleran estatinas o que, a pesar de una correcta adherencia a tratamiento hipolipemiante con estatinas y ezetimiba no alcanzan objetivos de control de LDL <55 mg/dl, en prevención secundaria de eventos cardiovasculares[4,5,6,7]. Es preciso resaltar su especial importancia en aquellos pacientes con intolerancia a estatinas, puesto que tiene una incidencia inferior de efectos secundarios musculoesqueléticos[8]. Este fármaco no solo tiene un efecto en los niveles de LDL, sino que también ha demostrado reducir los niveles de colesterol no HDL y los niveles de apolipoproteína B[4]. Por otra parte, tiene un efecto antiinflamatorio, reduciendo los niveles de proteína C reactiva. Además, hay estudios que orientan incluso a un potencial antiproliferativo y antihipertensivo[9,10]. Todo ello lo hace un fármaco muy atractivo en prevención secundaria, contribuyendo a disminuir la aterogenicidad de las partículas de colesterol y el riesgo cardiovascular residual.

El caso que presentamos evidencia la utilidad del ácido bempedoico para el control de objetivos de LDL en un paciente joven, con muy alto riesgo cardiovascular, que sufrió un primer evento cardiovascular en forma de SCASEST. Es muy interesante disponer de un fármaco que en aquellos pacientes que, a pesar de mantener buena adherencia a tratamiento hipolipemiante, no cumplen objetivos de control lipídico, pero al mismo tiempo no son candidatos a tratamientos hipolipemiantes inyectables porque sus niveles de colesterol LDL no son lo suficientemente elevados para cumplir las condiciones de prescripción específicas de cada comunidad autónoma.

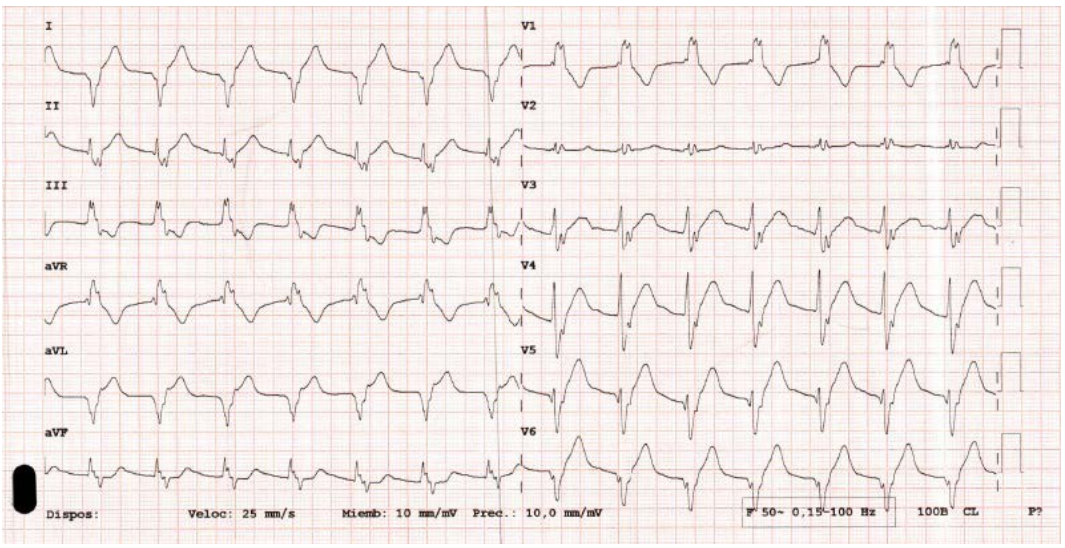

Imagen 1. Electrocardiograma. Ritmo ventricular a 80 lpm. Bloqueo de rama derecha del haz de His.

Imagen 2. Radiografía de tórax PA.

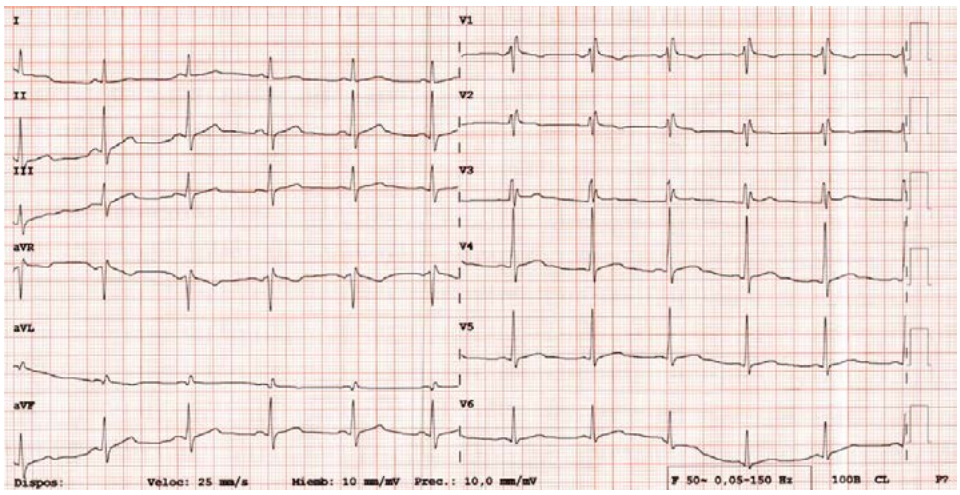

Imagen 3. Electrocardiograma. Ritmo sinusal. Bloqueo incompleto de rama derecha del haz de His sin trastornos de la repolarización.

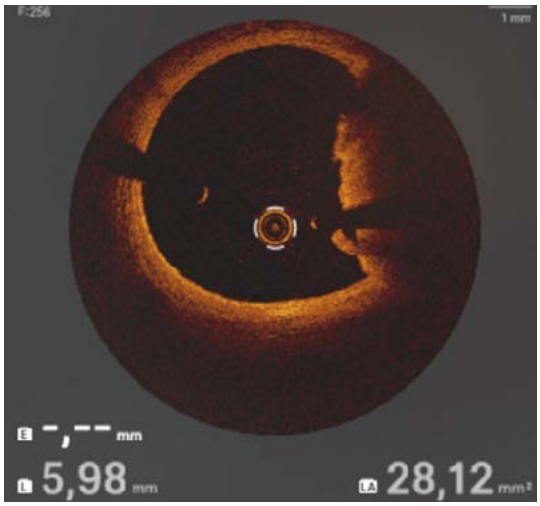

Imagen 4. OCT en segmento distal de tronco coronario izquierdo. Trombo tapizando la pared del vaso con área luminal residual adecuada.

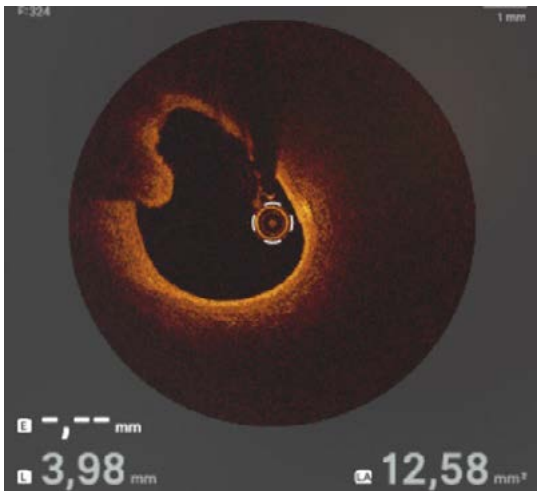

Imagen 5. OCT en segmento proximal de arteria circunfleja. Se observa trombo ocupando la luz del vaso con área luminal residual adecuada.

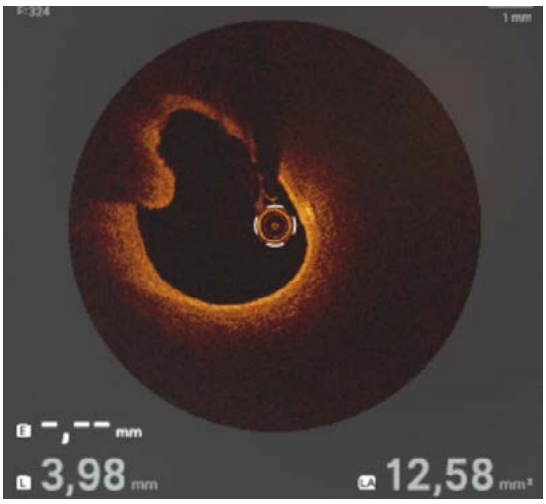

Imagen 6. OCT en segmento proximal de arteria descendente anterior. Se observa trombo ocupando la luz del vaso con área luminal residual adecuada.

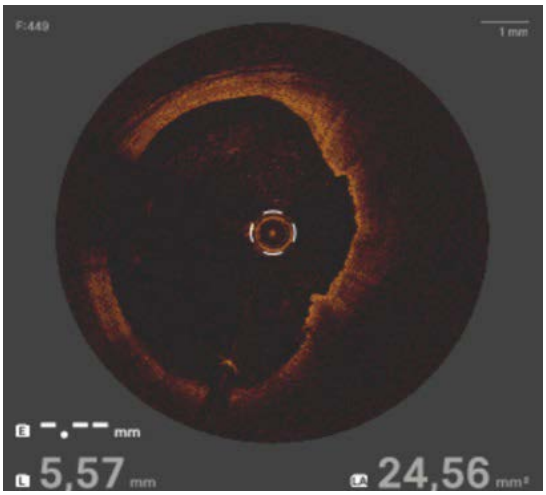

Imagen 7. OCT en segmento distal de tronco coronario izquierdo. Se aprecia desaparición del trombo previo y placa aterosclerótica sin datos de inestabilidad.

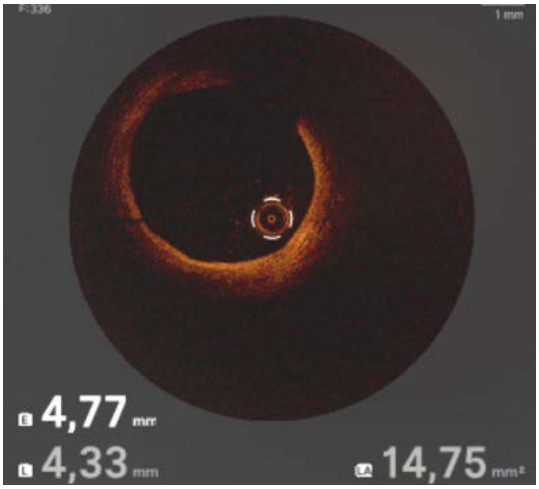

Imagen 8. OCT en segmento proximal de arteria circunfleja. Se objetiva desaparición de trombo previo.

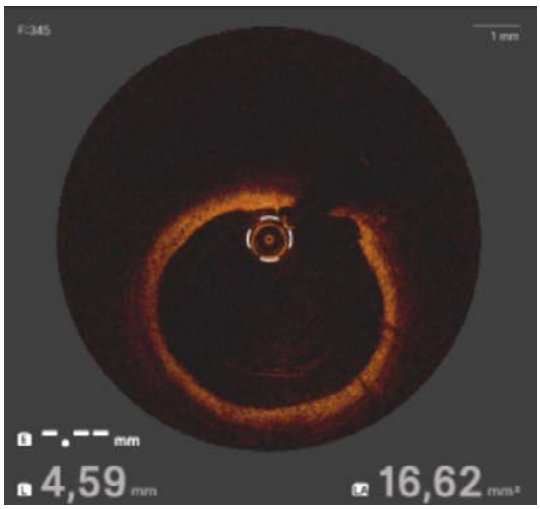

Imagen 9. OCT en segmento proximal de arteria descendente anterior. Se objetiva desaparición de trombo previo.

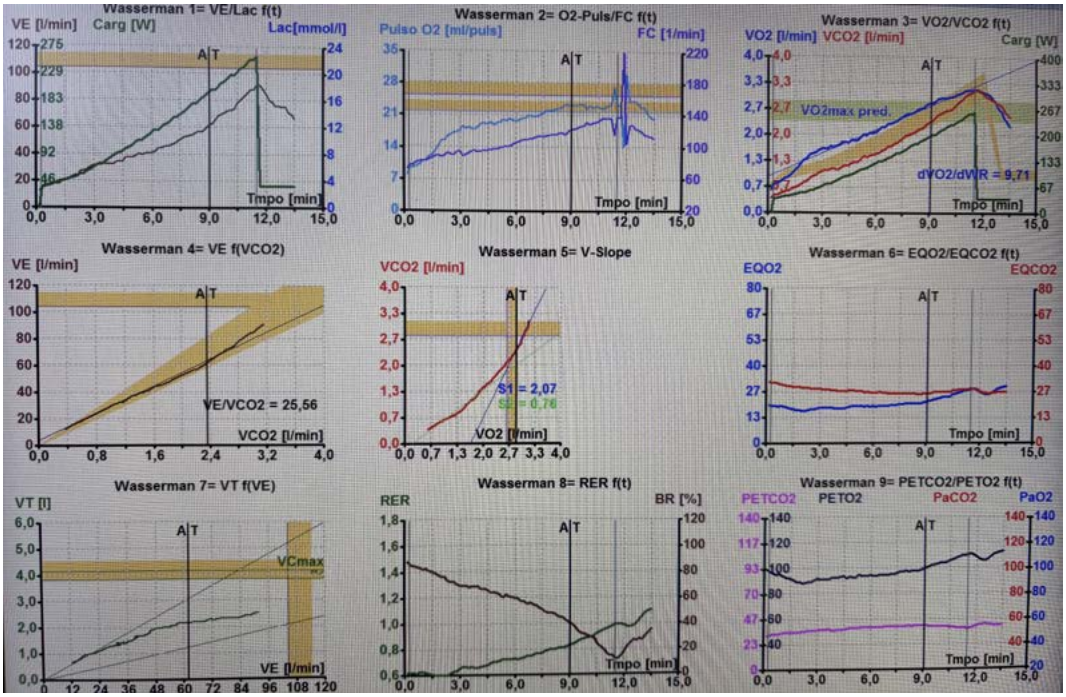

Imagen 10. Ergoespirometría con consumo de oxígeno.

Vídeo 1.

Coronariografía. Proyección oblicua anterior derecha a 30º. Se visualiza disminución de calibre de tronco coronario izquierdo y embolización en circunfleja distal y obtusa marginal distal.

Vídeo 2.

Coronariografía. Proyección oblicua anterior izquierda 20º, cráneo 30º. Se visualiza disminución de calibre en tronco coronario izquierdo.

Vídeo 3.

Ecocardiograma transtorácico. Plano apical 4 cámaras. Se objetiva una fracción de eyección conservada con buena contractilidad de todos los segmentos.

Vídeo 4.

Ecocardiograma transtorácico. Plano apical de 2 cámaras. Se objetiva fracción de eyección conservada con buena contractilidad de todos los segmentos.

Vídeo 5.

Coronariografía. Proyección oblicua anterior derecha a 30º. Ausencia de lesiones coronarias obstructivas.

Vídeo 6.

Coronariografía. Proyección oblicua anterior izquierda a 30º con cráneo 30º. Ausencia de lesiones coronarias obstructivas.

Bibliografía

1. Pinkosky SL, Newton RS, Day EA, , et al. Liver-specific ATP-citrate lyase inhibition by bempedoic acid decreases LDL-C and attenuates atherosclerosis. *Nat Commun*. 2016;7(1):13457.
2. Pinkosky SL, Filippov S, Srivastava RAK, et al. AMP-activated protein kinase and ATP-citrate lyase are two distinct molecular targets for ETC-1002, a novel small molecule regulator of lipid and carbohydrate metabolism. *J Lipid Res*. 2013;54(1):134–51.
3. Markham A. Bempedoic acid: First approval. *Drugs*. 2020;80(7):747–53.
4. Ray KK, Bays HE, Catapano AL, et al. Safety and efficacy of bempedoic acid to reduce LDL cholesterol. *N Engl J Med*. 2019;380(11):1022–32.
5. Ballantyne CM, Banach M, Mancini GBJ, et al. Efficacy and safety of bempedoic acid added to ezetimibe in statin-intolerant patients with hypercholesterolemia: A randomized, placebo-controlled study. *Atherosclerosis*. 2018;277:195–203.
6. Laufs U, Banach M, Mancini GBJ, et al. Efficacy and safety of bempedoic acid in patients with hypercholesterolemia and statin intolerance. *J Am Heart Assoc*. 2019;8(7):e011662.
7. Nissen SE, Lincoff AM, Brennan D, et al. Bempedoic acid and cardiovascular outcomes in statin-intolerant patients. *N Engl J Med*. 2023;388(15):1353–64.
8. Niman S, Rana K, Reid J, et al. A review of the efficacy and tolerability of bempedoic acid in the treatment of hypercholesterolemia. *Am J Cardiovasc Drugs*. 2020;20(6):535–48.
9. Velez BC, Petrella CP, DiSalvo KH, et al. Combined inhibition of ACLY and CDK4/6 reduces cancer cell growth and invasion. *Oncol Rep*. 2023;49(2).
10. Ahmed AA, Mohamed SK, Nofal S, El Morsy EM, Ahmed AAE. Effect of bempedoic acid on angiotensin-II induced hypertension and vascular tissue remodelling in renal hypertensive rats through AMPK multiple signalling pathways modulation. *Life Sci*. 2023;320:121573.

Más allá de las estatinas: el papel del ácido bempedoico en el paciente cardiovascular complejo

Torcuato Garrido-Arroquia Jurado, Ismael Arco Adamuz, José Antonio Fernández Sánchez, Víctor López Espinosa, Juan Manuel Serrano Marcos, Cristian Hinojosa Duran, Miriam Jiménez Fernández

INTRODUCCIÓN

Varón de 72 años con múltiples factores de riesgo cardiovascular, que acude a urgencias por tres episodios de dolor torácico que le advierten que algo no está bien... Tras este susto, comienza una batalla para el control de su enfermedad cardiovascular que requerirá un manejo inteligente de la terapia hipolipemiante.

ANTECEDENTES, ENFERMEDAD ACTUAL Y EXPLORACIÓN FÍSICA

- Factores de riesgo cardiovascular: hipertensión arterial no tratada, sobrepeso.
- Hábitos tóxicos: fumador de un paquete al día.
- Síndrome ventilatorio obstructivo leve.
- Lumbalgia mecánica crónica.
- Sin tratamiento habitual.

PRUEBAS COMPLEMENTARIAS

- Electrocardiograma (ECG) al ingreso (imagen 1): ritmo sinusal a 45 lpm, PR normal, QRS estrecho con límite izquierdo. Onda T isodifásica en V2-V3 de hasta 4 mm sugerente de patrón de Wellens tipo A. Aplanamiento de T en resto de precordiales, I y aVL.
- ECG al alta (imagen 2): ritmo sinusal a 63 lpm, PR normal, QRS estrecho con eje normal, normalización de ondas T con T ligeramente negativa en V4.
- Analíticas:
  - Al ingreso: troponina I ultrasensible (seriación enzimática): 35 pg/ml -> 138 pg/ml -> 125 pg/ml. BNP 102 pg/ml.
    Glucosa 131 mg/dl, HbA1c 4,9%, urea 29 mg/dl, creatinina 0,79 mg/dl, ácido úrico 4,2 mg/dl, bilirrubina total 1,1 mg/dl, GOT 30 U/l, GPT 20 U/l, GGT 20 U/l. CPK 91 U/l. Colesterol total 178 mg/dl, HDL-colesterol 38 mg/dl, LDL-colesterol 121 mg/dl, triglicéridos 87 mg/dl.
  - A los 6 meses: glucosa 90 mg/dl, HbA1c 5,0 %, urea 58 mg/dl, creatinina 1,1 mg/dl, bilirrubina total 1 mg/dl, GOT 30 U/l, GPT 28 U/l, GGT 22 U/l, CPK 121, colesterol total 104 mg/dl, HDL-colesterol 46 mg/dl, LDL-colesterol 50 mg/dl, triglicéridos 45 mg/dl.
- Coronariografía (vídeos 1 y 2 e imagen 3): lesión crítica en tercio medio de descendente anterior (DA) con flujo distal TIMI 2, resto del vaso sin lesiones angiográficamente significativas. Se sonda coronaria izquierda con catéter EBU 3,75 6 Fr. Se progresan guías intracoronarias hacia segunda

diagonal y hacia tercio distal de DA. Se predilata la lesión de tercio medio de DA con balón SC 1,5 x 20 mm y 2 x 20 mm, recuperando el flujo distal TIMI 3, y se implanta *stent* farmacoactivo liberador de Sirolimus 3 x 25 mm con buen resultado angiográfico final.

- Ecocardiograma transtorácico (vídeos 3 y 4): ventrículo izquierdo de tamaño y grosor normal sin anomalías de la contractilidad regional. Fracción de eyección normal (FEVI 56 % por SB). Patrón de llenado sugerente de alteración de la relajación/disfunción grado I.
- Estudio de índices tobillo-brazo (ITB) y registros de volumen de pulso (imagen 4): ITB significativamente disminuido en miembro inferior derecho (0,54), compatible con arteriopatía periférica moderada-grave. Los trazados PVR del lado derecho presentan amplitudes reducidas, sugiriendo compromiso hemodinámico, mientras que el lado izquierdo mantiene un ITB normal (0,90) y morfología PVR conservada.
- TC abdominopélvica con reconstrucción vascular (imágenes 5 y 6): ateromatosis calcificada grave en la aorta abdominal y arterias ilíacas. Estos hallazgos refuerzan el diagnóstico de enfermedad aterosclerótica extensa y multisectorial.
- Evolución cifras de colesterol total, LDL y CPK con el tratamiento hipolipemiante (imagen 7).

EVOLUCIÓN CLÍNICA

El paciente ingresa en la unidad de cuidados intensivos por un infarto agudo de miocardio sin elevación del ST (IAMSEST) anterior, realizándose una intervención coronaria percutánea (ICP) precoz con revascularización de la lesión culpable en la arteria descendente anterior. Durante su estancia, la evolución fue favorable, permitiendo completar el resto de los estudios sin incidencias. Es dado de alta a los tres días con inicio del tratamiento médico óptimo.

Tras el ingreso hospitalario, el paciente fue derivado a consultas de angiología y cirugía vascular por presentar clínica compatible con claudicación intermitente grado IIa. Se realizó un estudio de índices tobillo-brazo (ITB) y registros de volumen de pulso (imagen 4), objetivándose un ITB disminuido en el miembro inferior derecho, hallazgo compatible con arteriopatía periférica de grado moderado a grave. Ante estos resultados, se completó el estudio con una exploración del eje femoroilíaco, en la que se evidenció una ateromatosis calcificada grave que afectaba tanto a la aorta abdominal como a las arterias ilíacas. Por el momento, se optó por un manejo conservador con tratamiento médico con seguimiento estrecho posponiendo la cirugía de *bypass* tras la estabilización del cuadro isquémico.

En la primera consulta de rehabilitación, se constató una notable reducción del colesterol LDL tras el inicio de tratamiento hipolipemiante con rosuvastatina 20 mg y ezetimiba 10 mg. Sin embargo, el paciente comenzó a referir mialgias de localización difusa, inicialmente interpretadas como manifestación de la isquemia de los miembros inferiores, por lo que se adoptó una actitud expectante.

Durante la revisión intermedia del programa de rehabilitación, el paciente mantenía un adecuado control lipídico (LDL próximo al objetivo de <55 mg/dl) y adherencia a una dieta estricta. No obstante, persistían las mialgias generalizadas y, en la analítica, se observó una elevación significativa de los niveles de creatinfosfoquinasa (CPK), con un valor de 353 U/l.

Ante la sospecha de toxicidad muscular inducida por estatinas, se decidió reducir la dosis de rosuvastatina de 20 mg a 10 mg y asociar ácido bempedoico 180 mg (1 comprimido diario). Tras el ajuste terapéutico, el paciente presentó una mejoría clínica significativa, con resolución progresiva de las mialgias y normalización de los niveles de CPK en controles posteriores, sin compromiso de los niveles de colesterol alcanzados, manteniéndose en rango (imagen 7).

Desde entonces, el paciente ha mantenido una buena adherencia al tratamiento y no ha presentado nuevos eventos clínicos relevantes.

DIAGNÓSTICO

- IAMSEST anterior Killip I.
- Enfermedad coronaria de un vaso totalmente revascularizada. Intervencionismo coronario percutáneo a DA.
- Ventrículo izquierdo no dilatado con fracción de eyección normal.
- Isquemia de miembro inferior derecho grado IIA de la Fontaine por bloqueo poplíteo distal. Ateromatosis calcificada aortoilíaca grave.
- Dislipemia. Hipertensión arterial.

DISCUSIÓN

El manejo de la dislipidemia en pacientes con muy alto riesgo cardiovascular continúa siendo un reto clínico, especialmente cuando surgen limitaciones al uso de estatinas. Este caso representa un ejemplo claro de cómo la incorporación del ácido bempedoico puede ofrecer una solución eficaz y segura para alcanzar los objetivos lipídicos en un paciente complejo.

Nuestro paciente presentaba antecedentes de infarto agudo de miocardio (IAM) e isquemia de miembros inferiores, lo que lo sitúa en un perfil de riesgo cardiovascular extremadamente alto. A pesar de estar en tratamiento combinado con rosuvastatina 20 mg y ezetimiba, el paciente desarrolló elevación de CPK y mialgias, signos sugestivos de intolerancia a estatinas. La reducción de la rosuvastatina a 10 mg fue una medida necesaria, pero comprometía el control del colesterol LDL, muy cerca del objetivo deseado en pacientes de muy alto riesgo (<55 mg/dl según guías ESC/EAS). Fue en este contexto donde se decidió añadir ácido bempedoico, con excelente evolución clínica y bioquímica.

El ácido bempedoico actúa inhibiendo la ATP-citrato liasa (ACL), una enzima que actúa en una etapa previa a la HMG-CoA reductasa (objetivo de las estatinas) dentro de la vía de biosíntesis del colesterol. Su activación ocurre exclusivamente en el hígado, lo que explica su nula acción sobre el músculo esquelético y, por tanto, su menor incidencia de mialgias o toxicidad muscular en comparación con las estatinas. Esta especificidad es especialmente útil en pacientes con antecedentes de intolerancia muscular, como ocurrió en nuestro caso.

Los ensayos clínicos de fase III como CLEAR Wisdom y CLEAR Harmony, han demostrado que, cuando se administra junto a la dosis máxima tolerada de estatinas, el ácido bempedoico consigue reducciones significativas del colesterol LDL (del 17 al 18% adicionales), así como mejoras en otros parámetros como el colesterol no-HDL, la ApoB y el colesterol total. En pacientes como el nuestro, que no podían mantener una dosis alta de estatinas, estos beneficios cobran especial relevancia.

Además, más allá de su eficacia en parámetros analíticos, el ensayo CLEAR Outcomes aporta evidencia de beneficio clínico: una reducción del 13% en eventos cardiovasculares mayores (MACE-4), incluyendo IAM no mortal, ictus y necesidad de revascularización. Estos beneficios se observan incluso en pacientes con uso mínimo de estatinas, como ocurre frecuentemente en la práctica clínica. La mencionada reducción del 27% en IAM no mortal y del 19% en revascularización coronaria refuerzan su papel como agente cardioprotector más allá del mero control lipídico.

En términos de seguridad, el perfil del ácido bempedoico resulta muy favorable. En este caso, tras su incorporación, las cifras de CPK volvieron a la normalidad, lo cual coincide con los datos de seguridad recogidos en los ensayos, donde las mialgias fueron poco frecuentes y en general reversibles. No se observaron efectos adversos graves relacionados con su uso, y su tolerancia fue excelente, permitiendo alcanzar y mantener los objetivos terapéuticos de forma sostenida.

Este caso refuerza la importancia de individualizar el tratamiento hipolipemiante en pacientes con muy alto riesgo cardiovascular. La estrategia basada en la tríada estatinas toleradas + ezetimiba + ácido bempedoico permite una potente reducción del colesterol LDL sin comprometer la seguridad muscular o hepática del paciente. Así, el ácido bempedoico se consolida como una alternativa eficaz y segura en pacientes con mal control lipídico o intolerancia a estatinas, permitiendo mantener el control lipídico sin renunciar a la prevención secundaria eficaz de eventos cardiovasculares.

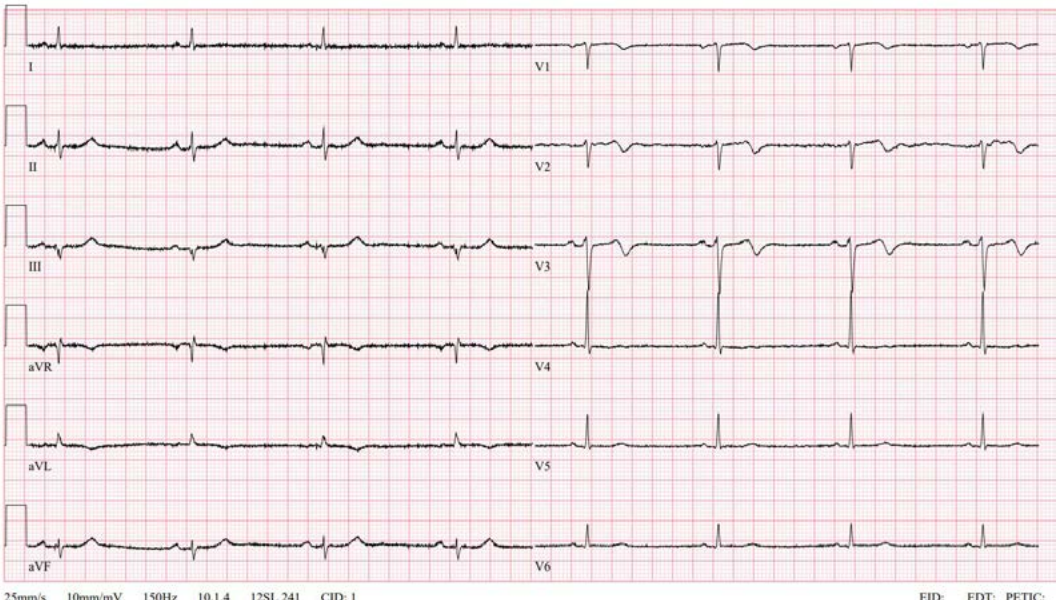

Imagen 1. ECG a su llegada.

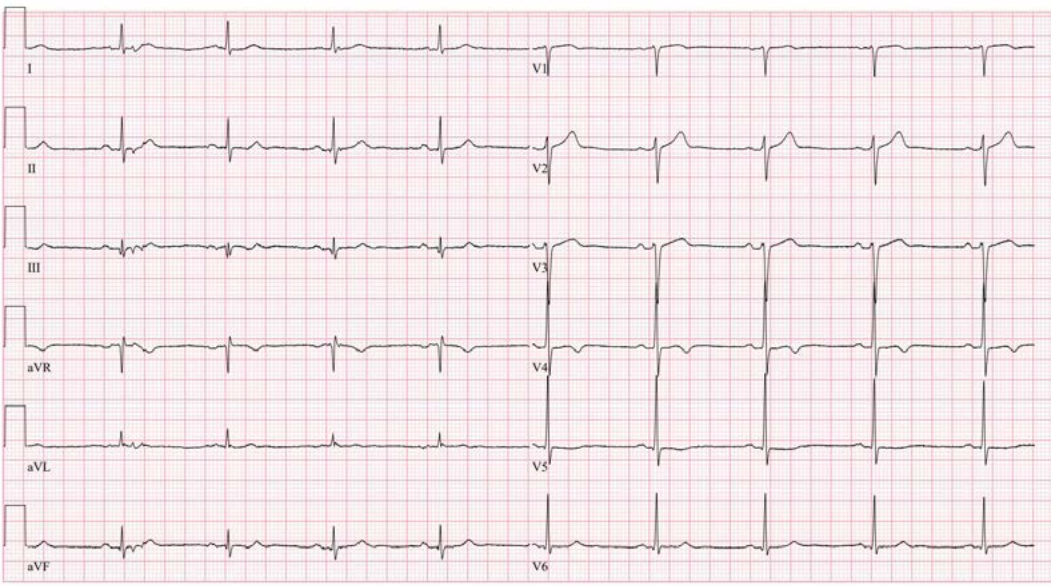

Imagen 2. ECG tras ICP.

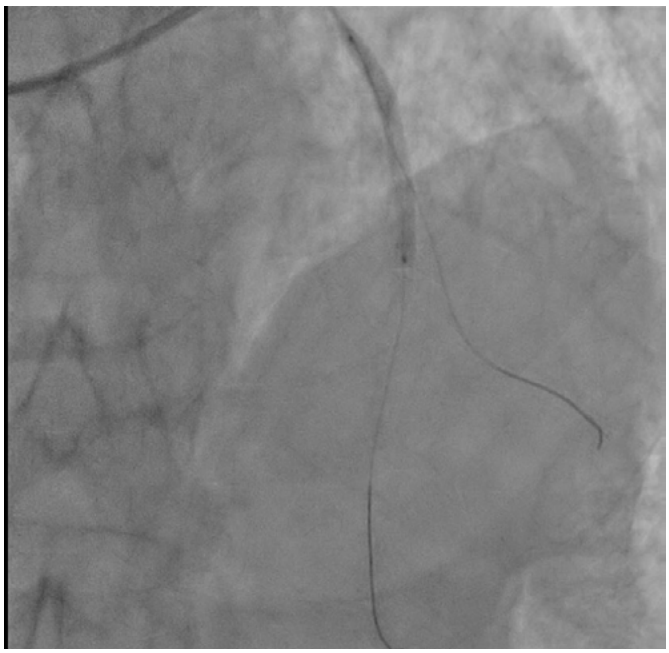

Imagen 3. ICP a DA.

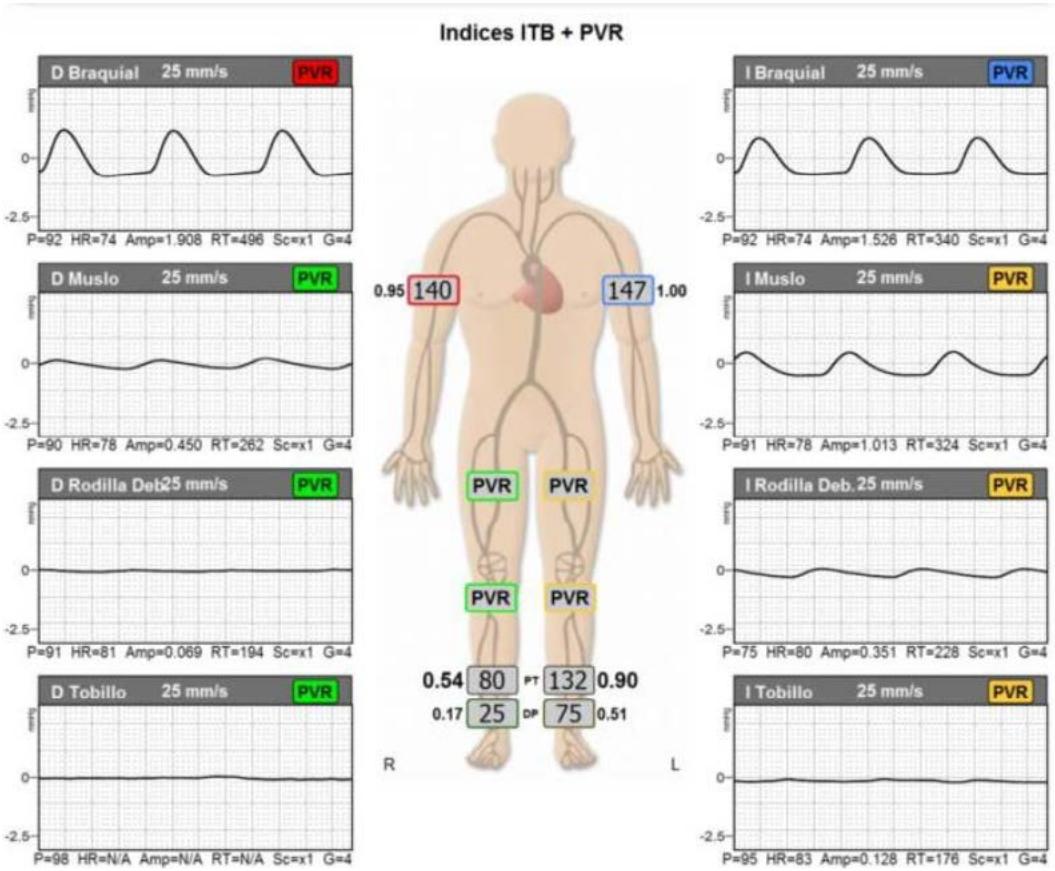

Imagen 4. Estudio vascular ITB.

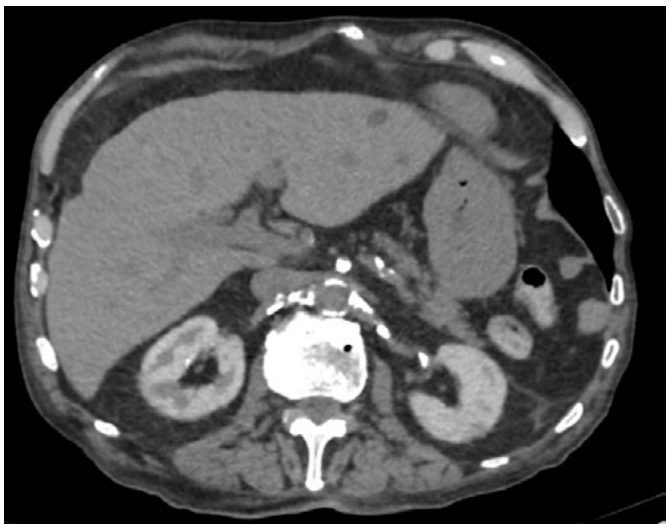

Imagen 5. TC aorta nivel renal.

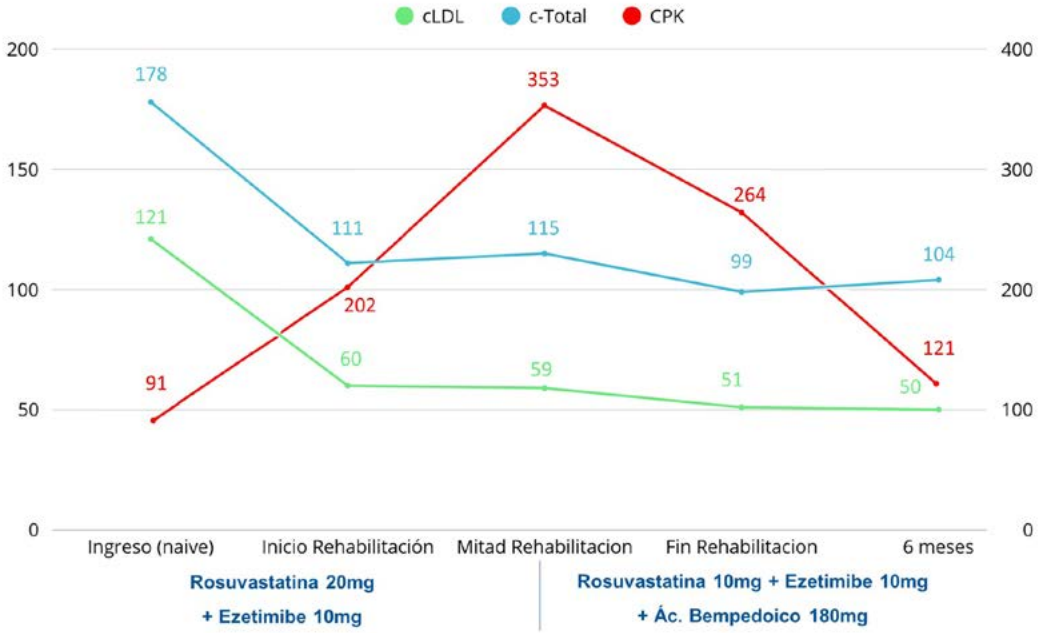

Imagen 6. Gráfica LDL CPK.

Vídeo 1.

DA pre.

Vídeo 2.

DA post.

Vídeo 3.

ETT 4 cámaras.

Vídeo 4.

ETT 2 cámaras.

Bibliografía

1. Mazzolai L, et al; ESC Scientific Document Group. 2024 ESC Guidelines for the management of peripheral arterial and aortic diseases. *Eur Heart J*. 2024 Sep 29;45(36):3538-3700. doi: 10.1093/eurheartj/ehae179. PMID: 39210722.
2. Masana Marín L, Plana Gil N. Bempedoic acid. Mechanism of action and pharmacokinetic and pharmacodynamic properties. *Clin Investig Arterioscler.* 2021 May;33 Suppl 1:53-57. English, Spanish. doi: 10.1016/j.arteri.2021.02.012. PMID: 33966814.
3. Nissen SE, Lincoff AM, Brennan D, et al. Bempedoic Acid and Cardiovascular Outcomes in Statin-Intolerant Patients. *N Engl J Med*. 2023 Apr 13;388(15):1353–64. doi:10.1056/NEJMoa2215024.
4. Gouni-Berthold I, et al. Real-world effectiveness and safety of bempedoic acid in Europe: final 2-year results from the MILOS German cohort. Presented at DGK Hertztage 2024.
5. Mostaza JM, Pintó X, Armario P, et al. SEA 2024 Standards for Global Control of Vascular Risk. *Clin Investig Arterioscler*. 2024 May-Jun;36(3):133-194. English, Spanish. doi: 10.1016/j.arteri.2024.02.001. Epub 2024 Mar 15. PMID: 38490888.

Tomando el camino difícil: PCR-EH relacionada con el esfuerzo en atleta joven

Guillermo de la Osa Hernández, Carlos Rodríguez Carneiro, Adrián Martínez Roca, Joaquín Vila García, Clara Ugueto Rodrigo

INTRODUCCIÓN

Se trata de un paciente varón de 21 años, jugador de fútbol semiprofesional. Durante un entrenamiento de sufre una parada cardiaca extrahospitalaria (PCR-EH), con ritmo desfibrilable. La evolución clínica es favorable, por lo que se inicia un proceso diagnóstico-terapéutico con un desenlace poco habitual.

ANTECEDENTES, ENFERMEDAD ACTUAL Y EXPLORACIÓN FÍSICA

Varón de 21 años, fumador, que realiza actividad deportiva de manera habitual. Durante su entrenamiento de fútbol sufre una parada cardiaca extrahospitalaria presenciada, con primer ritmo desfibrilable (fibrilación ventricular) y reanimada desde el primer momento. Precisa 7 desfibrilaciones hasta retorno a circulación espontánea tras 25 minutos de reanimación cardiopulmonar (RCP). Persiste bajo nivel de consciencia por lo que se procede a intubación orotraqueal.

A su llegada al hospital, estable hemodinámicamente. Tensión arterial 145/85 mmHg, frecuencia cardiaca 110 lpm, saturación de oxígeno 98% en ventilación mecánica invasiva con FiO_2 inicial del 70% que se puede ir reduciendo. Exploración física anodina, con auscultación cardiopulmonar normal.

En el electrocardiograma de salida no se objetiva elevación del segmento por lo que ingresa en la unidad de cuidados agudos cardiológicos y se realiza protocolo de hipotermia con dispositivo endovascular a 32 ºC durante 24 horas.

PRUEBAS COMPLEMENTARIAS

Pruebas iniciales:

- En electrocardiograma de salida se objetiva taquicardia sinusal con QRS estrecho, sin elevación del segmento ST ni otras alteraciones en la repolarización (imagen 1).
- Se realiza un ecocardiograma transtorácico en el que se objetiva función biventricular normal sin alteraciones de la contractilidad segmentaria ni valvulopatías (vídeo 1).

Permanece estable desde el punto de vista hemodinámico y respiratorio, con pronóstico neurológico favorable y se procede a extubación a las 48 horas de ingreso.

- Se realiza resonancia magnética cardiaca con resultado normal, sin realces patológicos.
- Dada la normalidad de las pruebas previas se completa estudio con TC de arterias coronarias que revela origen anómalo de la arteria coronaria derecha en el seno de Valsalva izquierdo, con trayecto

interarterial a lo largo de aproximadamente 1 cm, con diámetro mínimo de aproximadamente 1,2 mm. Posteriormente presenta un diámetro normal de aproximadamente 3,5 mm. Resto de arterias coronarias epicárdicas sin lesiones (imagen 2).

EVOLUCIÓN CLÍNICA

Se presenta en sesión médico-quirúrgica, decidiéndose cirugía reparadora de arteria coronaria derecha mediante la técnica *unroofing*, la cual se lleva a cabo sin complicaciones.

Con respecto a la prevención secundaria de muerte súbita tras la cirugía coronaria, se acuerda recomendar el uso al alta de chaleco desfibrilador, con control ambulatorio en 3 meses para realización de TC de arterias coronarias (valoración de resultado quirúrgico) y prueba de detección de isquemia inducible con ecocardiograma de esfuerzo (detección de posible isquemia residual) para decidir indicación de desfibrilador automático implantable.

El paciente acude a los 3 meses del alta, sin haber presentado eventos arrítmicos ni haber precisado terapias del chaleco desfibrilador. Se realiza TC de arterias coronarias que comprueba correcto resultado quirúrgico y ecocardiograma de esfuerzo con resultado normal por lo que se decide no implantar DAI.

DIAGNÓSTICO

Origen anómalo de la arteria coronaria derecha en seno coronario izquierdo, con trayecto interarterial. PCR-EH con primer ritmo desfibrilable y presenciada. FEVI normal sin cardiopatía estructural. Cirugía de destechamiento o *unroofing* de arteria coronaria derecha anómala.

DISCUSIÓN

El origen anómalo de las arterias coronarias (OAAC) presenta una prevalencia del 0,2-0,6% en autopsias de la población general, frente a un 0,3-2% en series de coronariografía y TC. Es una patología que puede aparecer de forma aislada o asociada a otras cardiopatías congénitas (TGA, TOF, BAV, Marfan).

Esta patología puede cursar de forma asintomática o causar isquemia miocárdica. No ocurre isquemia consistentemente con la misma anatomía de alto riesgo en dos pacientes diferentes. Además, la isquemia y los síntomas, cuando los hay, no se reproducen siempre con el mismo nivel de actividad física. Numerosos estudios sugieren que puede haber otros factores (volumen, tipo de ejercicio) que jueguen un rol importante en la aparición de isquemia.

La parada cardiaca es la manifestación más extrema de esta patología. Dentro de los pacientes jóvenes, menores de 35 años que sufren una parada cardiaca durante el ejercicio físico, esta patología representa en torno al 8% de los casos. Otras etiologías en este grupo de pacientes incluyen la enfermedad coronaria ateroesclerótica (24%), la miocardiopatía hipertrófica (14%) o la miocarditis (4%). En un porcentaje amplio de los casos (39%) la causa de la parada cardiaca no queda explicada.

Algunos aspectos relevantes que conviene recordar sobre esta patología incluyen:

- El origen anómalo de arteria coronaria es una causa nada desdeñable de muerte súbita cardiaca en jóvenes durante el esfuerzo, aunque rara en términos absolutos de muerte súbita cardiaca.

- El empleo cada vez mayor del TC de arterias coronarias está generando un aumento en el diagnóstico de esta patología.
- El TC de arterias coronarias es el *gold standard* para el diagnóstico y la valoración anatómica de esta patología.
- Las guías europeas dan una recomendación clase I (nivel de evidencia C) a la realización de una prueba funcional para identificar isquemia en pacientes con OAAC.
- Se debe plantear intervención en caso de isquemia inducible y/o síntomas, o en caso de anatomía de alto riesgo.
- Debido a la escasa casuística, el nivel de evidencia de las intervenciones es reducido. Se debe informar de beneficios/riesgos y consensuar con el paciente.

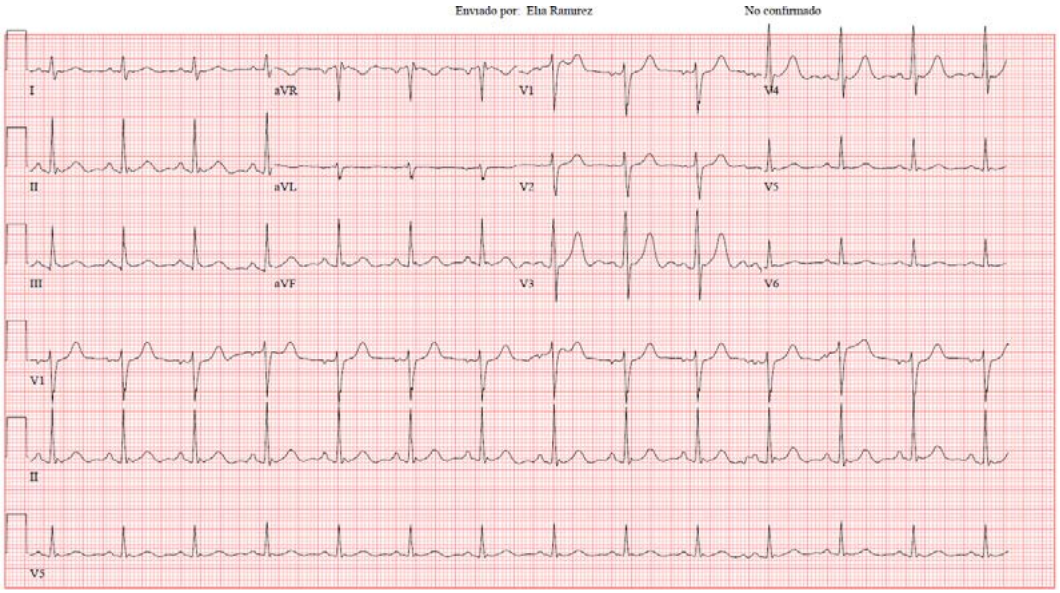

Imagen 1. ECG: taquicardia sinusal sin alteraciones en la repolarización.

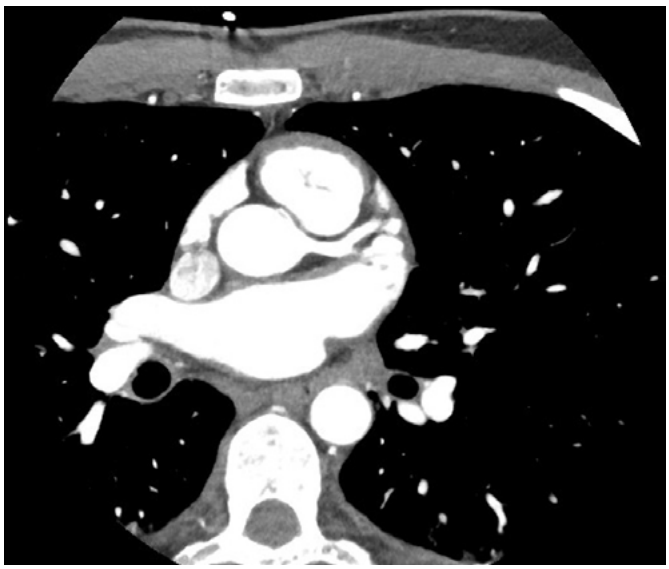

Imagen 2. TC de coronarias: origen anómalo de arteria coronaria derecha en seno coronario izquierdo. con trayecto interarterial.

Vídeo 1.

ETT: FEVI conservada sin alteraciones de la contractilidad segmentaria ni valvulopatías.

Bibliografía

- Gaudino M, Di Franco A, Arbustini E et al. Management of Adults With Anomalous Aortic Origin of the Coronary Arteries: State-of-the-Art Review. *J Am Coll Cardiol*. 2023 Nov 21;82(21):2034-2053. doi: 10.1016/j.jacc.2023.08.012. Epub 2023 Oct 16. PMID: 37855757.
- Eckart RE, Shry EA, Burke AP, McNear JA, Appel DA, et al. Sudden death in young adults: an autopsy-based series of a population undergoing active surveillance. *J Am Coll Cardiol*. 2011 Sep 13;58(12):1254-61. doi: 10.1016/j.jacc.2011.01.049. PMID: 21903060.
- Elijah R. Behr, Chrysoula Dalageorgou, Michael Christiansen, et al. Sudden arrhythmic death syndrome: familial evaluation identifies inheritable heart disease in the majority of families, *European Heart Journal*, Volume 29, Issue 13, July 2008, Pages 1670–1680.
- Molossi S, Martínez-Bravo LE, Mery CM. Anomalous Aortic Origin of a Coronary Artery. *Methodist Debakey Cardiovasc J*. 2019 Apr-Jun;15(2):111-121. doi: 10.14797/mdcj-15-2-111. PMID: 31384374; PMCID: PMC6668744.
- Helmut Baumgartner, Julie De Backer, Sonya V Babu-Narayan, et al 2020 ESC Guidelines for the management of adult congenital heart disease: The Task Force for the management of adult congenital heart disease of the European Society of Cardiology (ESC). *European Heart Journal*, Volume 42, Issue 6, 7 February 2021, Pages 563–645.

Cuando las arterias coronarias deciden jugar al escondite

Cristina Urbano Sánchez, Nerea Aguayo Caño, Álvaro Roldán Guerra, Lucas Javier Barreiro Mesa, Luis Carlos Maestre Luque, Ignacio Gallo Fernández

INTRODUCCIÓN

Se trata de un varón de 54 años que acude a urgencias porque a las 23:30 h comenzó con un episodio de opresión centrotorácica intenso (EVA 9/10), irradiado a ambos brazos y cortejo vegetativo, que le despertó del sueño. Hace 2 meses ingresó por el mismo motivo, siendo dado de alta con el diagnóstico de miocardiopatía de estrés. No refiere dolor torácico los días previos, ni en reposo ni con el esfuerzo. Tampoco palpitaciones ni síntomas/signos de insuficiencia cardiaca ni síncopes/mareo. Sin otra sintomatología a reseñar.

ANTECEDENTES, ENFERMEDAD ACTUAL Y EXPLORACIÓN FÍSICA

- Sin antecedentes familiares de cardiopatía isquémica precoz ni miocardiopatía ni muerte súbita cardiaca.
- Sin alergias medicamentosas conocidas.
- Hábitos tóxicos: fumador de un paquete diario. Deshabituación alcohólica.
- Factores de riesgo cardiovasculares: no.
- Historia cardiológica: miocardiopatía de tako-tsubo en diciembre del 2024. Ingresó como Código Infarto por IAMCEST anterior con cateterismo sin lesiones angiográficamente significativas, pico de troponinas en 4637 ng/l, ventriculografía con disfunción leve-moderada por hipocinesia apical e hipercontractilidad de las bases, y resonancia magnética con función sistólica en el límite inferior de la normalidad, con aumento del T1 (hasta 1125 ms) y T2 nativos (hasta 67 ms) en septo medio y segmentos apicales (imágenes 1-2, vídeos 1-3).
- Intervenciones quirúrgicas: no.

Medicación actual: bisoprolol 2,5 mg/24 h y disulfiram 250 mg/24h.

- Al llegar a urgencias del hospital, el paciente se encontraba asintomático.
- Constantes: tensión arterial 128/71 mmHg. Frecuencia cardiaca 64 lpm. Saturación de oxígeno 97% con FiO_2 0,21.
- Auscultación cardiorrespiratoria: rítmico sin soplos. Murmullo vesicular conservado sin crepitantes.
- Miembros inferiores: no edemas ni signos de trombosis venosa profunda.

PRUEBAS COMPLEMENTARIAS

- Electrocardiograma a su llegada a urgencias (ECG) (imagen 3): ritmo sinusal a 50 lpm. PR normal. Eje normal. QRS estrecho. Ondas T negativas de V1-V4. QT corregido normal. Analítica: Hemograma:

hemoglobina 15 g/dl, leucocitos 8990/ml, plaquetas 2500/ml. Coagulación: en rango. Bioquímica: glucosa 97 mg/dl, creatinina 0,79 mg/dl, iones en rango. Seriación de troponinas: 55 ->1888->1572 ng/l.

- Radiografía de tórax (imagen 4): índice cardiotorácico aumentado. No condensación ni derrame pleural ni infiltrados.
- Ecocardiograma Doppler-color (vídeos 4 y 5): ventrículo izquierdo (VI) no dilatado ni hipertrófico con función sistólica global y segmentaria normal (SIV 11 mm, VTDVI 120 ml, VTSVI 58 ml, FE por Simpson BP 55%). Aurícula izquierda normal. Llenado ventricular izquierdo bifásico con presiones de llenado normales. Cavidades derechas normales (TAPE 24 mm). Insuficiencia tricuspídea leve sin poder estimar PSAP. Vena cava inferior no dilata con adecuado colapso inspiratorio. No anomalías pericárdicas. Conclusión: estudio dentro de la normalidad.
- Resonancia magnética cardiaca (vídeos 6 y 7): VI no dilatado ni hipertrófico con función conservada y sin alteraciones segmentarias de la contractilidad: VI con VDF 92 ml/m^2, VSF 32 ml/m^2 y FEVI 65%, y VD con VDF 89 ml/m^2, VSF 41 ml/m^2 y FEVD 53%. En secuencias T2-STIR no se observan áreas de edema. En secuencias T1 y T2 *mapping* se obtienen valores de T1 y T2 dentro de la normalidad. Tras la administración de contraste no se observan defectos de perfusión ni trombos intracavitarios. En imágenes tardías no se observan focos de realce que sugieran fibrosis. Conclusión: estudio dentro de la normalidad.
- Cateterismo cardiaco. Test de inducción con acetilcolina (imagen esquema 5 e imagen 6):
  - Coronariografía: dominancia derecha. Ausencia de lesiones coronarias.
  - Test de acetilcolina con dosis crecientes: con dosis de 2 y 20 mcg no hay síntomas ni cambios eléctricos ni espasmo significativo en la angiografía. Con dosis de 100 mcg se observa espasmo glocal, aunque más localizado en arteria descendente anterior (ADA) media, sin síntomas ni alteraciones eléctricas. Con dosis de 200 mcg, se producen oclusión de ADA media con reproducción de los mismos síntomas que tenía el paciente y elevación del ST en cara anterior.
- Imagen intracoronaria: se realiza OCT sobre ADA media para caracterizar zona de espasmo focal, objetivándose placa sin datos de vulnerabilidad.

EVOLUCIÓN CLÍNICA

Tras el diagnóstico, se suspendió el bisoprolol de 2,5 mg y se inició tratamiento con barnidipino 10 mg/24 h y parche de nitroglicerina 5 mg/24 h, además de insistir en el abandono del hábito tabáquico.

Tras ser dado de alta y en la primera revisión que ha tenido, el paciente no ha vuelto a presentar ningún episodio de dolor torácico.

DIAGNÓSTICO

Angina vasoespástica.

DISCUSIÓN

La angina vasoespástica o variante de Prinzmetal es un síndrome caracterizado por dolor torácico en reposo secundario a isquemia miocárdica y cambios isquémicos transitorios en el electrocardiograma durante el episodio de dolor. Aunque es una enfermedad que se describió por primera vez hace más de 60 años, sigue estando infradiagnosticada e infratratada en parte, debido a su naturaleza intermitente. Existe un registro en el que se muestra que el 62% de los pacientes que se someten a cateterismo electivo por sospecha de enfermedad arterial coronaria, no presentan enfermedad obstructiva. Y diferentes estudios prospectivos y ensayos, como el CorMICA, en el que se muestra el vasoespasmo coronario como

una causa no infrecuente que hay que tener muy en mente cuando nos encontramos con un paciente con dolor torácico y ausencia de lesiones angiográficas que te justifiquen la clínica.

A diferencia de la angina producida en el contexto de la enfermedad arterial aterosclerótica, la angina vasoespástica suele ocurrir en reposo, sobre todo por la noche y primera hora de la mañana, y no suele precipitarse en reposo. Además de los episodios sintomáticos recurrentes, la angina vasoespástica se puede presentar en el contexto de un infarto agudo de miocardio con o sin elevación del ST, arritmias ventriculares o muerte súbita, por lo que un diagnóstico correcto a tiempo no solo ayuda a aliviar los síntomas, sino que también previene sus complicaciones.

Los factores de riesgos actualmente conocidos son el tabaquismo, siendo uno de los principales factores, ser varón joven, tener anomalías en el metabolismo de la glucosa y lipídico, y ciertos factores genéticos. Respecto a la fisiopatología exacta, aún no está del todo aclarado, pero hay dos mecanismos importantes: la disfunción endotelial y la respuesta anómala de las células musculares lisas vasculares.

En el caso que hemos presentado, el paciente aúne varias de las características clínicas típicas en esta enfermedad: varón, fumador, episodio de dolor torácico nocturno y alteraciones del ST transitorias. Analizando todo el proceso hasta el diagnóstico correcto, en nuestro primer contacto con el paciente, varón fumador que acude por dolor torácico y un ECG con elevación del ST, se activó el Código Infarto, sin objetivarse lesiones angiográficamente significativas. Dado que la ecoscopia que se realizó en urgencias y la ventriculografía mostraba una hipocinesia apical con preservación de la contractilidad en las bases, se orientó el diagnóstico hacia una miocardiopatía de estrés, solicitándose una resonancia magnética que, concordaba con dicho diagnóstico, dándose de alta con betabloqueantes.

Muy precozmente, a los 2 meses, el paciente volvió a acudir a urgencias por los mismos síntomas y reingresó con diagnóstico de MINOCA. Se repitieron todas las pruebas y, esta vez, con una menor movilización de enzimas de daño miocárdico, ecocardiograma y resonancia magnética normales. Valorando más en detalle todas las opciones y, teniendo en cuenta los antecedentes personales y las características del dolor, se planteó la angina vasoespástica como la causa más plausible de los dos episodios de dolor torácico, por lo que se solicitó un nuevo cateterismo, pero con vistas a hacer un test de inducción con acetilcolina. Como hemos dicho anteriormente, uno de los mecanismos fisiopatológicos de la angina vasoespástica es la disfunción endotelial y la acetilcolina, en un endotelio enfermo, va a producir una vasoconstricción paradójica a nivel de las células musculares lisas de las arterias coronarias. El test de inducción con acetilcolina es el *gold standard* para confirmar la presencia de vasoespasmo coronario, con una elevada sensibilidad y especificidad y una indicación IIa en las últimas guías de la ESC. Para que la prueba sea positiva es necesario que se reproduzcan los síntomas habituales, haya cambios eléctricos en el segmento ST en al menos 2 derivaciones continuas y una vasoconstricción por angiografía del 90% o más. En nuestro paciente, tras la dosis de 100 mcg, se objetivó una clara reducción del flujo en el territorio medio de la arteria descendente anterior, pero no fue hasta la dosis de 200 mcg, cuando se reprodujeron los síntomas que el paciente había referido anteriormente con alteraciones en el ECG e, incluso, la oclusión completa de la arteria en dicho territorio.

Llegado ya al diagnóstico definitivo y, viendo en retrospectiva el ingreso previo, es bastante probable que la isquemia miocárdica aguda transitoria del episodio previo fuera la causante de la miocardiopatía de tako-tsubo en nuestro caso. El vasoespasmo epicárdico es una etiología raramente descrita en la miocardiopatía de estrés, pues son pocos los casos de vasoespasmo confirmado angiográficamente y todos con afectación de una sola arteria o afectación focal. Si bien, ya en la primera descripción que se hizo sobre este síndrome, se planteó la hipótesis de que la miocardiopatía de estrés estaba causada por un vasoespasmo coronario multivaso. Después de esto, se han notificado algunos casos de espasmo coronario inducido en

pacientes con miocardiopatía de estrés mediante el test de acetilcolina, objetivándose una asociación de espasmo coronario epicárdico suboclusivo grave y disfunción transitoria del ventrículo sugestiva.

En cuanto al manejo clínico, es crucial evitar factores precipitantes como el tabaquismo, especialmente en mujeres jóvenes, debido a su efecto perjudicial sobre el endotelio y la producción de óxido nítrico, y el tratamiento farmacológico con calcioantagonistas y nitratos de acción prolongada. Por el contrario, los betabloqueantes podrían ser perjudiciales al exacerbar el vasoespasmo coronario.

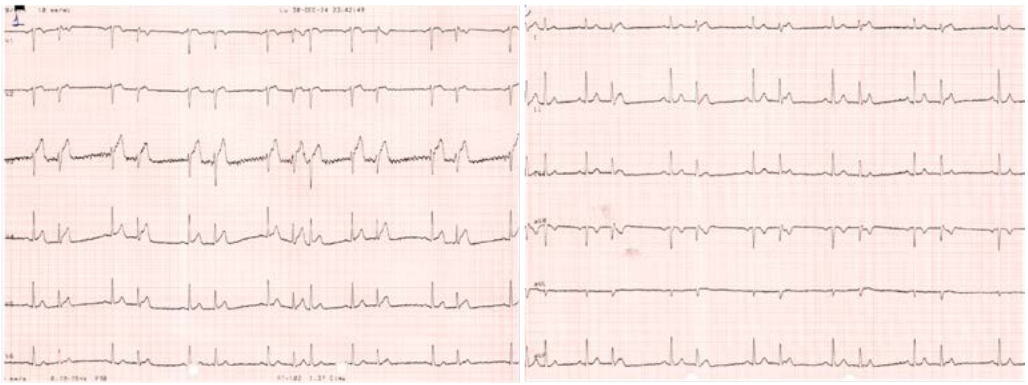

Imagen 1. ECG primer contacto médico.

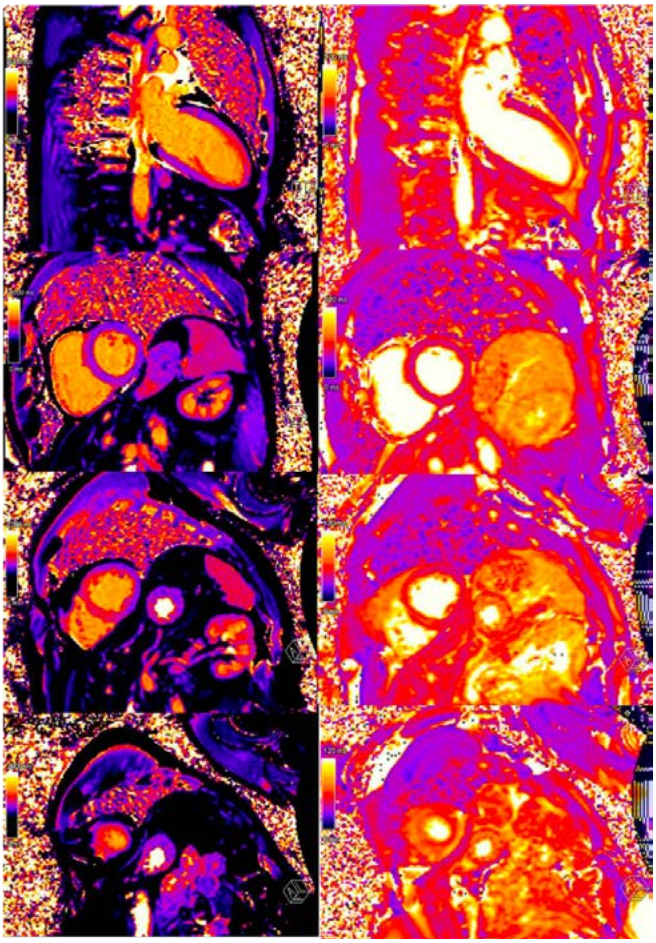

Imagen 2. Resonancia magnética cardiaca con técnicas de mapeo de T1 y T2. Se objetivan valores de T1 nativo alargados en septo medio y segmentos apicales (hasta 1226 ms) en las imágenes de la izquierda y valores de T2 aumentados en esas mismas regiones en las imágenes de la derecha.

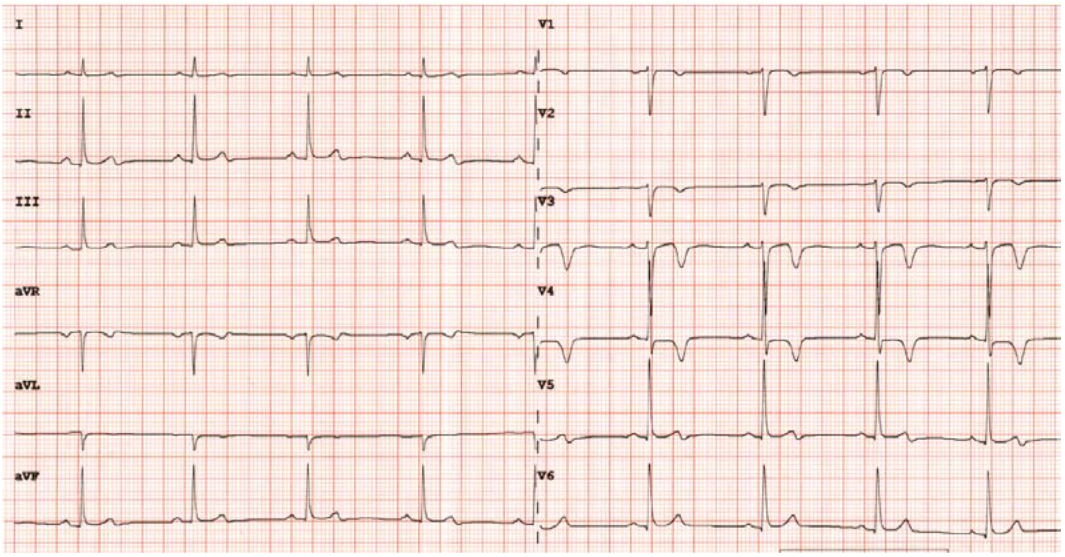

Imagen 3. Electrocardiograma a su llegada a urgencias.

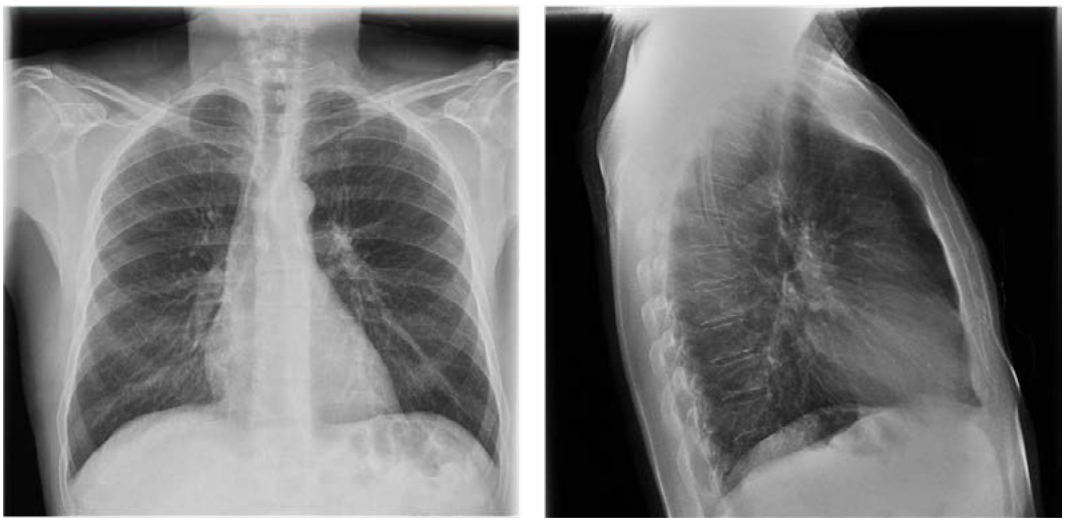

Imagen 4. Radiografía de tórax.

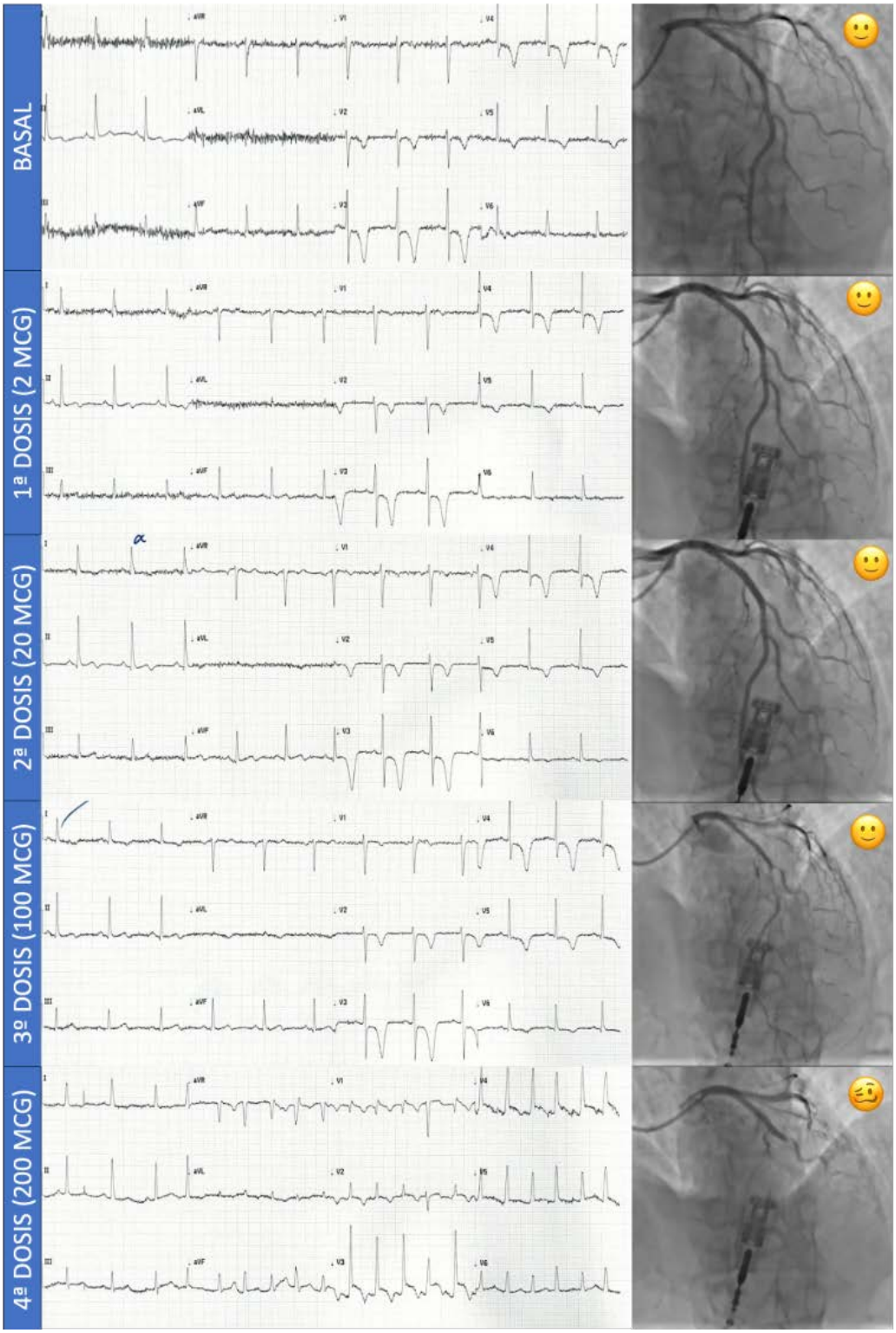

Imagen 5. Ilustración clínica, electrocardiográfica y angiográfica del test de acetilcolina con dosis crecientes.

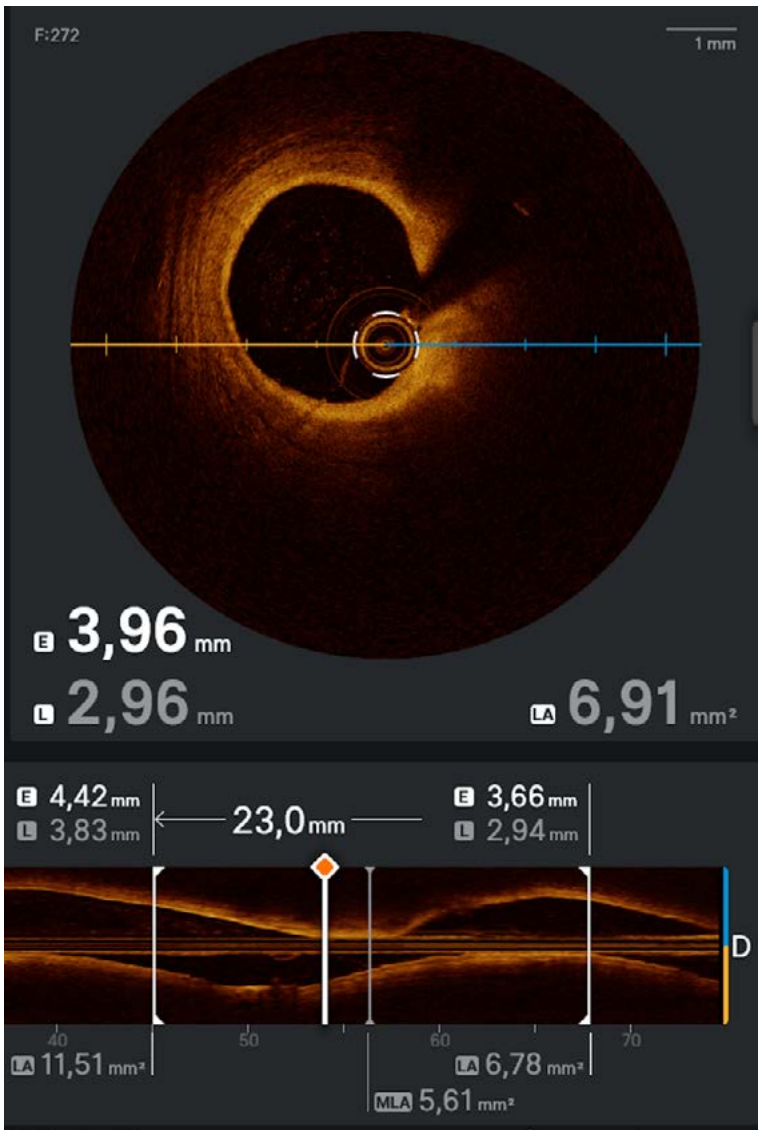

Imagen 6. Imagen intracoronaria mediante OCT sobre ADA media. Placa no vulnerable próxima al espasmo.

Vídeo 1.

Coronariografía. Arteria coronaria derecha.

Vídeo 2.

Coronariografía. Árbol izquierdo.

Vídeo 3.

Ventriculografía. Hipocinesia apical con hipercontractilidad de las bases.

Vídeo 4.

Ecocardiograma Doppler-color. Paraesternal eje largo.

Vídeo 5.

Ecocardiograma Doppler-color. Apical 4 cámaras.

Vídeo 6.

Resonancia magnética cardiaca. Cine apical 4 cámaras.

Vídeo 7.

Resonancia magnética cardiaca. Cine 3 cámaras.

Bibliografía

- Byrne RA, Rosello X, et al. 2023 ESC Guidelines for the management of acute coronary syndroms. *European Heart Journal*, Volume 44, Issue 38, 7 October 2023, Pages 3720–3826.
- Jenkins K, Pompei G, Ganzorig N, Brown S, Beltrame J, Kunadian V. Vasospastic angina: a review on diagnostic approach and management. *Therapeutic Advances in Cardiovascular Disease*. 2024;18.
- Patel V.I, Serap S. Multivessel Coronary Artery Vasospasm-Induced Takotsubo Cardiomiopathy. *Case Reports in Cardiology*. 2022. https://doi.org/10.1155/2022/2192863

Las formas del error: anatomía de una sospecha errónea

Paloma Pulido Garrido, David Carnicero Martínez, Diego Vegas Fernández, Ana Alicia Alañón Hernández, Javier García de Casasola, José Francisco Gil Fernández

INTRODUCCIÓN

Presentamos el caso de una mujer joven, con obesidad grado III, derivada por disnea y dolor torácico atípico. A pesar de una función ventricular conservada, la ergoespirometría revela anomalías sugestivas de isquemia subclínica: aplanamiento del pulso de oxígeno en el esfuerzo máximo y episodios de taquicardia ventricular no sostenida en la recuperación, evocando el fenómeno de Belardinelli. ¿Se tratará de un simple desajuste hemodinámico por obesidad o una cardiopatía infraestimada?

ANTECEDENTES, ENFERMEDAD ACTUAL Y EXPLORACIÓN FÍSICA

Mujer de 51 años, sin alergias conocidas, con antecedentes de:

- Exfumador. Obesidad grado III (índice de masa corporal 54 kg/m^2).
- Infección por SARS-CoV-2.
- Valorada en consultas externas de cardiología en 2022 por dolor torácico no relacionado con los esfuerzos, de corta duración, catalogado como no anginoso.

En tratamiento con: tramadol-paracetamol 75-650 mg cada 12 horas por dolores articulares.

PRUEBAS COMPLEMENTARIAS

- Analítica: leucocitos 8.38 x10^3/µl, neutrófilos 56%, hemoglobina 13,8 g/dl, plaquetas 331x10^3/µL, sodio 141mmol/l, potasio 4,5 mmol/l, urea 46 mg/dl, creatinina 0,78 mg/dl, FG 88 ml/min/1,73 m^2, colesterol total 218 mg/dl, HDL 55 mg/dl, LDL 140 mg/dl, triglicéridos mg/dl, hemoglobina glicada A1c 5,5%. NT-proBNP 02/2024: 52 pg/ml. TSH 2,15 mUI/l. Serología VIH, VHB Y VHC: negativos. Autoinmunidad: negativa.
- Electrocardiograma (imagen 1): ritmo sinusal, eje normal, PR normal, QRS estrecho, T negativa en III, QTc normal.
- Ecocardiograma transtorácico: estudio en ritmo sinusal a 88 lpm. Aurícula izquierda dilatada. Ventrículo izquierdo no dilatado ni hipertrófico, función sistólica global y segmentaria conservadas. Disfunción diastólica grado II (Vel E 1.1 m/s, E/A 1.6, E/E' 8.3). Aurícula derecha (AD) no dilatada. Ventrículo derecho (VD) no dilatado, no hipertrófico, función radial y longitudinal normal. Válvula aórtica trivalva normofuncionante. Válvula mitral normofuncionante. Tricúspide con insuficiencia leve, con velocidad máxima 3,06 m/s, gradiente máximo 37 mmHg, presión arterial pulmonar (PAP) sistólica 42 mmHg. Tiempo de aceleración pulmonar 100 ms. Tronco pulmonar no dilatado. Ramas pulmonares de tamaño normal. Regular ventana subcostal. Septo interauricular adelgazado,

abombado hacia la AD, visualizándose pequeño paso de flujo a su través, sugestivo de foramen oval permeable de pequeño tamaño.

- Radiografía de tórax: índice cardiotorácico conservado. Sin patología pleuroparenquimatosa.
- TC pulmonar: sin signos radiológicos de hipertensión arterial pulmonar, ni otras patologías cardiopulmonares relevantes. Parénquima pulmonar normal sin otras alteraciones.
- Gammagrafía ventilación/perfusión (V/P): sin hallazgos de tromboembolismo pulmonar.
- Cateterismo derecho: AD 9 mm Hg. VD 43/9 mm Hg. PAP 43/25/35 mmHg. Presión capilar pulmonar (PCP) 25 mm Hg. Gradiente transpulmonar 10 mmHg. Gasto cardiaco: Fick 6.66 l/min y termodilución 6.65 l/min. Resistencias pulmonares arteriolares 1.50 UW.
- Espirometría basal: CVF 2,67 l (90%), FEV1 2,18 l (93%), FEV1/CVF 82.
- Ergoespirometría: protocolo de *Rampa Baja*, que finalizó cuando el paciente alcanzó el máximo esfuerzo tolerado. Durante la prueba, la velocidad máxima fue de 4 km/h y la inclinación alcanzó los 10.5º. Síntomas durante la prueba: dolor torácico y disnea en el máximo esfuerzo. No se presentó fatiga en los miembros inferiores.
- Electrocardiograma: ritmo sinusal durante toda la prueba. En la fase de recuperación, a los 1:25 minutos, se observaron dos episodios de taquicardia ventricular no sostenida (TVNS) de 6-7 latidos cada uno. Se registró extrasistolia ventricular ocasional a lo largo de la prueba. Resultados principales: consumo máximo de oxígeno (VO_2max) (imagen 3): 1700 ml/min, que corresponde al 85% del valor teórico esperado. En relación con peso corporal, se obtuvo 13.6 ml/kg/min, lo que indica obesidad. Umbral anaeróbico (AT): valor de 10.4 ml/kg/min (1310 ml/min), alcanzando el 66% del valor teórico. Rango de intercambio respiratorio (RER): en el esfuerzo máximo, el RER fue de 1.04. Presión arterial (TA): TA basal: 100/50 mmHg. TA máxima: 207/97 mmHg, lo que refleja una respuesta hipertensiva al esfuerzo. Respuesta cardiovascular: Frecuencia cardiaca (FC) máxima alcanzada: 158 lpm (99% de la FC máxima predicha). Frecuencia cardiaca en reposo: 92 lpm. Pulso de oxígeno máximo: 10,8 ml/latido (imagen 2). Respuesta ventilatoria: el patrón respiratorio fue normal durante toda la prueba. Equivalentes ventilatorios normales: VE/VO2 en el AT 24.3. VE/VO2 máximo 26.8. VE/VCO2 en el AT 23.2. PETCO2 (presión parcial de CO2 al final de la espiración) en el AT 44 mmHg y en reposo 39 mmHg. No se observaron oscilaciones ventilatorias ni agotamiento de la reserva ventilatoria. No hubo desaturación de oxígeno durante el esfuerzo. Conclusiones: la prueba es submáxima desde el punto de vista metabólico, ya que el RER fue de 1,04 y el VO_2 pico alcanzó el 85% del valor predicho (imagen 3). El umbral anaeróbico es normal, alcanzándose el 66% del valor teórico en el esfuerzo máximo. El pulso de oxígeno mostró un descenso en el esfuerzo máximo, junto con un aplanamiento de la curva de VO_2 al final (imagen 2). El paciente experimentó dolor torácico durante el esfuerzo, pero sin cambios que sugieran isquemia. Se registraron episodios de taquicardia ventricular no sostenida (x2) en la recuperación precoz. La respuesta ventilatoria fue eficiente, sin evidencia de problemas pulmonares (sin desaturación de oxígeno y sin agotamiento de la reserva ventilatoria). Se observó una respuesta hipertensiva al esfuerzo, con una presión arterial máxima de 207/97 mmHg.

EVOLUCIÓN CLÍNICA

Se trata de una paciente de 51 años, derivada por disnea de esfuerzo y episodios de nueva aparición de dolor torácico sin características típicas y sin clara relación con los esfuerzos, asociado a astenia. Niega otra sintomatología en la esfera cardiovascular u otros síntomas.

En la exploración física estaba eupneica en reposo, con saturación O_2 basal 97%. Peso 120 kg, talla 155 cm. TA 125/68 mmHg. FC 90 lpm. Auscultación rítmica, sin soplos, murmullo vesicular conservado. Sin edemas ni signos de trombosis venosa profunda.

Se realizó un electrocardiograma que no muestra alteraciones y una ecocardiografía, en la que existía una función biventricular conservada, sin valvulopatías, con disfunción diastólica y datos que sugerían hipertensión pulmonar.

Ante sospecha de hipertensión pulmonar se solicitó gammagrafía V/P, una TC pulmonar y cateterismo derecho que objetivó los hallazgos previamente descritos. Se completó el estudio con serologías y pruebas de autoinmunidad que fueron negativas. Se decidió realizar ergoespirometría para añadir información sobre la clínica de la paciente, donde se demuestra que existe una limitación de la capacidad funcional con un pulso de O_2 que presenta un descenso precoz y meseta con caída posterior que sugería isquemia coronaria.

Además, la taquicardia ventricular no sostenida (TVNS) en la fase de recuperación sugiere isquemia subclínica según el fenómeno de Bernardelli, explicado por el rápido descenso del tono simpático en la recuperación en comparación con el esfuerzo, mientras el tono vagal aumenta, lo que puede favorecer la aparición de TVNS o extrasístoles ventriculares, lo cual podría indicar una zona de miocardio vulnerable.

Ante estos resultados, con prueba sugerente de isquemia miocárdica y factores de riesgo cardiovascular, se decide solicitar cateterismo cardiaco, objetivando una lesión crítica en la arteria circunfleja, revascularizándose en el mismo procedimiento.

Posteriormente, se derivó a la paciente a la unidad de rehabilitación cardiaca y dándose de alta con el siguiente tratamiento: AAS 100 mg/24 h y prasugrel 10 mg/24 h, atorvastatina 80 mg/ezetimiba 10 mg.

A los 6 meses se le evalúa en consulta habiendo perdido 18 kg, añadiendo ácido bempedoico 180 mg 1 comprimido cada 24 horas por no llegar a cifras de LDL <55 mg/dl. No ha vuelto a presentar dolor torácico con los esfuerzos. Mejor tolerancia a la disnea en su vida diaria tras la pérdida de peso. Además, fue valorada por neumología, que descarta SAOS (IAH 4,6). Pendiente de nueva revisión con ecocardiograma.

DIAGNÓSTICO

- Insuficiencia cardiaca con FEVI conservada.
- Síndrome coronario crónico. Ergoespirometría con baja capacidad funcional e isquemia silente. enfermedad de circunfleja revascularizada percutáneamente.
- Obesidad grado III.

DISCUSIÓN

La ergoespirometría es una herramienta útil y que está ganando una importancia fundamental en el campo de la cardiología. Es una prueba coste-efectiva e inocua para el paciente que aporta mucha información acerca del diagnóstico, pronóstico y eficacia del tratamiento instaurado en pacientes con diferentes diagnósticos: insuficiencia cardiaca, hipertensión pulmonar, desacondicionamiento físico y cardiopatía isquémica[1,2,4,6]. Incluso en la cardiología deportiva del paciente sano permite personalizar entrenamientos, al igual que se hace en rehabilitación cardiaca[4].

La obesidad contribuye a la hipertensión pulmonar poscapilar al aumentar el volumen plasmático, generar disfunción diastólica y elevar la presión en la aurícula izquierda (PCP 25 mmHg). Además, puede causar hipoventilación y apnea del sueño (SAHOS), que agravan la hipertensión pulmonar. El cateterismo confirma el origen poscapilar sin componente precapilar[7,8].

En este caso se pone de manifiesto que, en una paciente con clínica de disnea y dolor torácico de características intermedias de origen coronario, cuyo diagnóstico más probable, si bien está presente, es el de insuficiencia cardiaca con función conservada, presenta una ergoespirometría que da la clave sobre la isquemia subclínica de la paciente[5].

Es importante hacer una evaluación integral de nuestros pacientes con obesidad, pues hay muchas causas que pueden explicar la clínica que presentan[3,7,8].

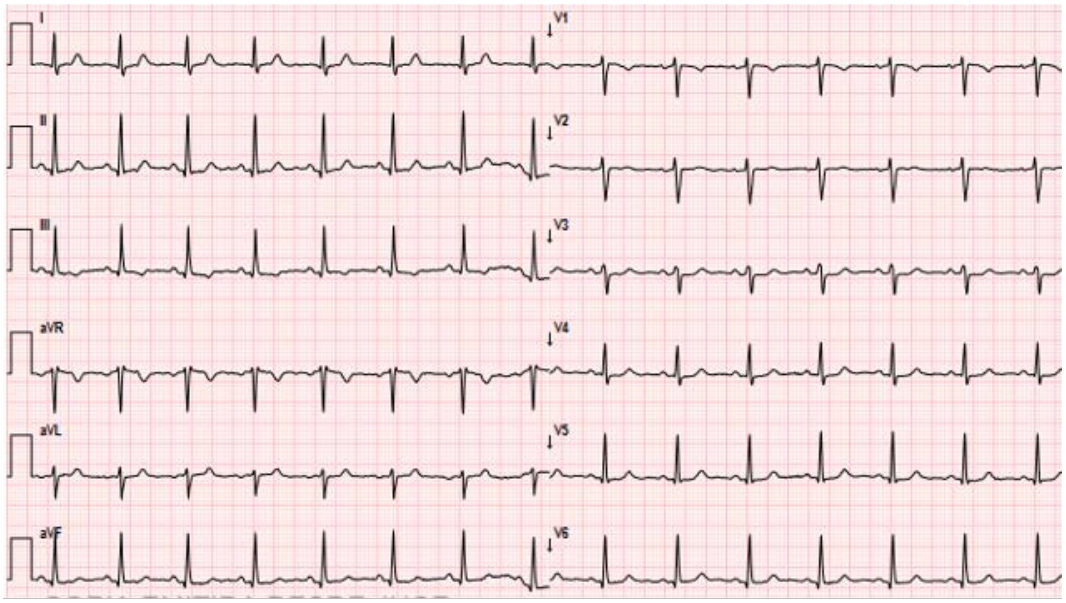

Imagen 1. Electrocardiograma.

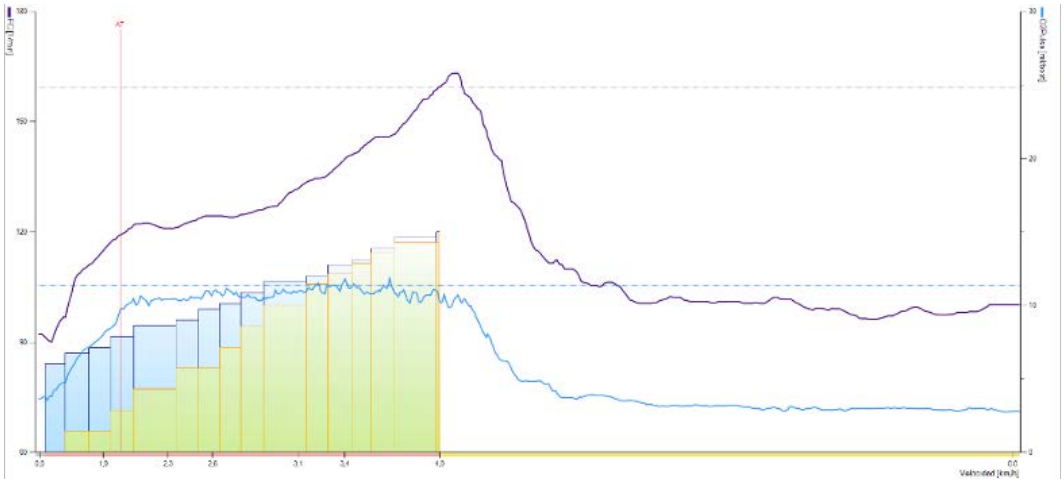

Imagen 2. Curva 2 de Wasserman del pulso de oxígeno.

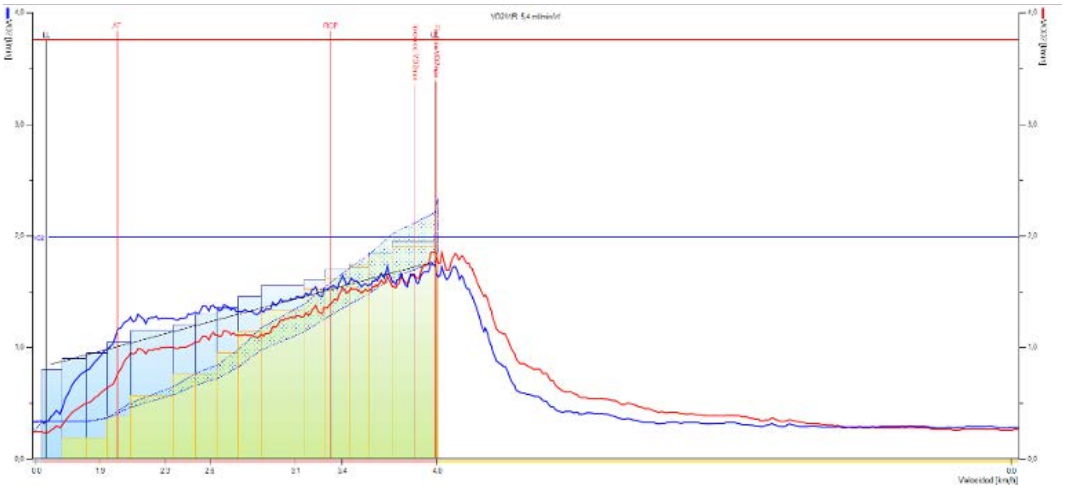

Imagen 3. Curva 3 de Wasserman.

Bibliografía

1. Hernández-Sánchez, J. M., et al. Utilidad de la ergoespirometría en la evaluación de pacientes con disnea de esfuerzo: más allá de la insuficiencia cardiaca. *Rev Esp Cardiol* 2022;75(8):654-666.
2. González-Costello, J., et al. Papel de la ergoespirometría en la evaluación de la insuficiencia cardiaca con fracción de eyección preservada. *Rev Esp Cardiol*. 2021;74(5):423-433.
3. Lavie, C. J., et al. Obesity and cardiovascular diseases: implications regarding fitness, fatness, and severity in patients with heart failure. *Journal of the American College of Cardiology*, 2020;76(14):1741-1751.
4. Mezzani, A., et al. Standards for the use of cardiopulmonary exercise testing for the functional evaluation of cardiac patients: a report from the European Association for Cardiovascular Prevention & Rehabilitation. *European Journal of Preventive Cardiology*, 2018;25(5):473-485.
5. García-Lunar, I., et al. Evaluación de la isquemia subclínica mediante ergoespirometría en pacientes con enfermedad coronaria estable. *Rev Esp Cardiol*. 2023;76(3):234-245.
6. Arena, R., et al. Prognostic value of cardiopulmonary exercise testing in heart failure: the role of the oxygen uptake efficiency slope. *Journal of the American College of Cardiology*, 2021;78(11):1060-1072.
7. Aguilar-Sánchez, J., et al. Impacto de la obesidad en la hipertensión pulmonar y su relación con la disfunción diastólica. *Archivos de Bronconeumología*, 2020;56(7):421-430.
8. Khirfan G, et al. Impact of esophageal pressure measurement on pulmonary hypertension diagnosis in patients with obesity. Chest. 2022;162(3):684-692.
9. Thayer TE, et al. BMI is causally associated with pulmonary artery pressure but not hemodynamic evidence of pulmonary vascular remodeling. *Chest*. 2021;159(1):302-310.

Corazón de acero: acumulando *stents* antes de los 50

Belén Rojas Escrivá, Jonathan Deniz Rosario, Carmen Acosta Calero, Aridane Cárdenes León, Antonio García Quintana, Eduardo Caballero Dorta

INTRODUCCIÓN

Este es el caso de un paciente cuyo historial cardiovascular parece una saga de acción con secuelas interminables. La cardiopatía isquémica sigue siendo una de las principales causas de morbilidad y mortalidad en el mundo, pero en pacientes con eventos precoces, la historia se vuelve aún más interesante. En este caso, conoceremos a un varón de 55 años que, a pesar de acumular más *stents* que trofeos de un corredor de maratón, sigue enfrentándose a la enfermedad coronaria. ¿Será solo mala suerte o hay algo más detrás de su historial?

ANTECEDENTES, ENFERMEDAD ACTUAL Y EXPLORACIÓN FÍSICA

Presentamos el caso de un varón de 55 años con antecedentes de hipertensión arterial (HTA), diabetes mellitus tipo 2 (DM2) y obesidad (IMC 30,5), con una historia compleja de enfermedad coronaria prematura.

Historia cardiovascular:

- Mayo 2016: infarto sin elevación del ST. Se realizó angioplastia e implante de *stent* farmacoactivo en la arteria circunfleja (Cx) proximal.
- Septiembre 2016: reingreso por angina inestable. El cateterismo evidenció lesiones graves en tronco coronario izquierdo (TCI) y arteria descendente anterior (DA) proximal. Se implantaron *stents* farmacoactivos en TCI y DA.
- Julio 2017: nuevo cateterismo por recurrencia de síntomas, encontrándose reestenosis del *stent* en TCI, requiriendo un nuevo *stent in stent*.
- Año 2020: ingreso por recurrencia clínica con reestenosis focal del *stent* de TCI, requiriendo otro *stent in stent*.

PRUEBAS COMPLEMENTARIAS

- Electrocardiograma (imagen 1): ritmo sinusal a 67 lpm.
- TAC coronario (vídeo 1): *stent* en TCI bien posicionado. DA con calcio ostial y *stent* proximal en buena situación, aunque distalmente poco valorable. Cx con estenosis no cuantificable y posible oclusión en su origen. CD con enfermedad difusa.
- Ergometría: clínica y eléctricamente positiva.
- Cateterismo cardiaco (vídeo 2): *renarrowing* ligero en *stents* previos de TCI, DA y Cx. CD con progresión de la enfermedad. Se implantaron tres *stent* en CD con buen resultado final.
- Analítica:
  - HbA1c 6,5%.
  - Creatinina 0,93 mg/dl, filtrado glomerular 92 ml/min/1,73 m^2.

- Perfil lipídico: colesterol total 165 mg/dl, LDL 91 mg/dl, HDL 38 mg/dl, Triglicéridos 181 mg/dl.
- Lipoproteína (a) 129 mg/dl.

EVOLUCIÓN CLÍNICA

El paciente acude a urgencias con dolor torácico de características punzantes que aparece con pequeños esfuerzos. Niega disnea, palpitaciones, síncope u otra sintomatología acompañante. En la exploración física, no se observan signos de insuficiencia cardiaca y la auscultación cardiopulmonar es normal. No se detectan soplos carotídeos ni signos de insuficiencia vascular periférica.

Se trata de un paciente con cardiopatía isquémica precoz, que ha requerido múltiples revascularizaciones y que presenta un perfil lipídico alterado con un colesterol LDL por encima del objetivo. El tratamiento al alta incluyó:

- Antiagregantes: ácido acetilsalicílico 100 mg, ticagrelor 90 mg.
- Antihipertensivos: ramipril 5 mg, bisoprolol 5 mg.
- Hipoglucemiantes: metformina, empagliflozina 10 mg, análogo de GLP1.
- Hipolipemiantes: ezetimiba/atorvastatina 10/80 mg. Posteriormente, se agregó ácido bempedoico debido al mal control de la dislipidemia.
- Otros: omeprazol 20 mg.

DIAGNÓSTICO

- Cardiopatía isquémica.
- Hipercolesterolemia familiar heterocigota (HFHe).
- Riesgo cardiovascular muy alto.

DISCUSIÓN

La evaluación del riesgo lipídico debe incluir no solo colesterol total y LDL, sino también lipoproteína (a), especialmente en pacientes con eventos cardiovasculares precoces o sospecha de hipercolesterolemia familiar (HF).

Se recomienda cribado en cascada en familiares de pacientes con HF para la detección temprana y tratamiento oportuno.

Los pacientes con HF y enfermedad cardiovascular establecida son de muy alto riesgo y deben alcanzar objetivos de LDL <55 mg/dl con reducción >50% del LDL basal.

Se debe considerar el uso de ácido bempedoico e inhibidores de PCSK9 cuando el objetivo terapéutico no se logre con estatinas y ezetimiba.

Más del 90-95% de los casos de HFHe se deben a mutaciones en el gen del rLDL, causando un déficit en la captación hepática de LDL.

Existen otras mutaciones menos frecuentes:

- ApoB defectuosa: reduce la afinidad de LDL por su receptor, lo que impide su correcta depuración y eleva los niveles circulantes.
- Mutaciones en PCSK9: incrementan su actividad, degradando los receptores hepáticos de LDL y elevando su concentración plasmática.
- Otras alteraciones genéticas: en raras ocasiones, pueden existir otras mutaciones en genes implicados en el metabolismo de los lípidos que contribuyen al desarrollo de dislipidemias graves.

Dada la evolución clínica del paciente, es fundamental mantener un seguimiento estrecho y reforzar la adherencia terapéutica para evitar nuevos eventos cardiovasculares. La combinación de estatinas de alta intensidad, ezetimiba y, en casos necesarios, ácido bempedoico e inhibidores de PCSK9, representa la mejor estrategia para reducir el riesgo cardiovascular en pacientes con HF.

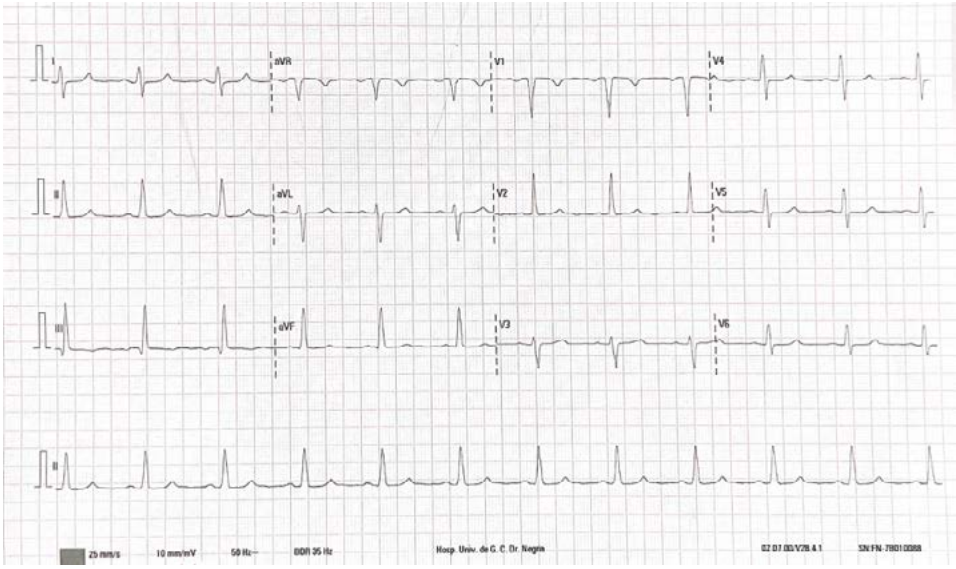

Imagen 1. Electrocardiograma en el que se aprecia ritmo sinusal a 67 lpm.

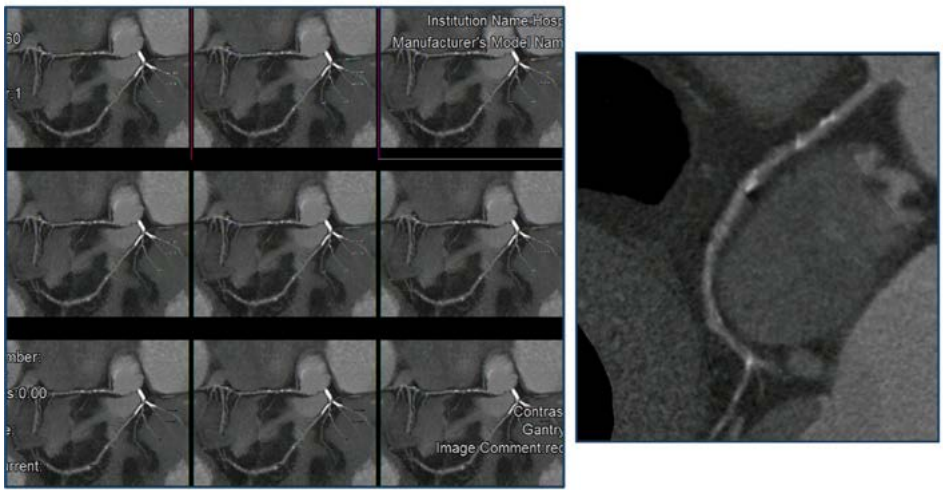

Imagen 2. TAC coronariografía. Se aprecia el *stent* de TCI en buena situación, una DA con calcio ostial y *stent* proximal en buena situación (pero distalmente poco valorable por calcio e irregularidades). En el *stent* proximal en la Cx se aprecian puntos menos densos por estenosis no cuantificable y la Cx probablemente está ocluida en su origen. Se aprecia por último una CD dominante con enfermedad difusa y poco valorable.

Vídeo 1.

Cateterismo cardiaco. TCI, DA y Cx con *stent* previo con *renarrowing* ligero. CD con marcada progresión de la enfermedad. Intervención: se predilata la CD a varios niveles. Se implantan distalmente tres *stents* hasta segmento proximal. Se optimiza en el solapamiento. Muy buen resultado final.

Vídeo 2.

Ecocardiograma transtorácico. Buena función biventricular.

Bibliografía

- Mach F, Baigent C, Catapano AL, et al. ESC/EAS Guidelines for the management of dyslipidaemias. *Eur Heart J*. 2020;41(1):111-188.
- Nordestgaard BG, Chapman MJ, Humphries SE, et al. Familial hypercholesterolaemia is underdiagnosed and undertreated. *Eur Heart J*. 2013;34(45):3478-3490.
- Ference BA, Ginsberg HN, Graham I, et al. Low-density lipoproteins cause atherosclerotic cardiovascular disease. *Eur Heart J*. 2017;38(32):2459-2472.
- Santos RD, Gidding SS, Hegele RA, et al. Defining severe familial hypercholesterolemia. *Circulation*. 2016;134(19):e118-e125.
- Cuchel M, Bruckert E, Ginsberg HN, et al. Homozygous familial hypercholesterolaemia: new insights and guidance for clinicians. *Eur Heart J*. 2014;35(32):2146-2157.

Modulador de la contractilidad cardiaca: cuando las opciones son limitadas

Manuel Luque Pérez, Marina Fernández Aragón, Miriam Gordillo Sánchez-Jurado, Bella Muriel Toscano, Adrián Rodríguez Albarrán, Pedro Parajo Merino, Antonio Gómez Menchero

INTRODUCCIÓN

La insuficiencia cardiaca (IC) constituye una de las principales causas de morbimortalidad a nivel mundial, con una prevalencia creciente y una tasa de mortalidad que puede superar el 50% a 5 años del diagnóstico en pacientes con disfunción ventricular izquierda grave. A pesar de los avances terapéuticos en el manejo farmacológico (incluyendo betabloqueantes, inhibidores del eje renina-angiotensina-aldosterona y recientemente iSGLT2), un porcentaje significativo de pacientes permanece sintomático y con deterioro de su clase funcional. Este escenario se complica en aquellos casos con QRS estrecho, que no son candidatos a terapia de resincronización cardiaca (TRC), lo que limita las opciones terapéuticas disponibles.

ANTECEDENTES, ENFERMEDAD ACTUAL Y EXPLORACIÓN FÍSICA

Os presentamos el caso de un varón de 70 años hipertenso, diabético y dislipémico, exfumador, diagnosticado con síndrome de apnea-hipopnea del sueño y deterioro cognitivo leve.

Como antecedentes personales presenta ingresos frecuentes por descompensación de IC, fibrilación auricular (FA) permanente (CHA_2DS-VASc 7, anticoagulado con antagonista de la vitamina K), enfermedad arterial coronaria bivaso que debutó como síndrome coronario agudo (SCA) (revascularización percutánea de arteria coronaria derecha [CD] y circunfleja [Cx]), miocardiopatía dilatada de etiología isquémica con FEVI gravemente reducida conocida desde 2010 (no candidato a trasplante) y es portador de DAI en prevención primaria.

PRUEBAS COMPLEMENTARIAS

- Electrocardiograma: FA a 70 lpm, QRS estrecho, onda Q inferior.
- Analítica sanguínea: hemoglobina 12 mg/dl, NT-proBNP 8.700 pg/ml, troponina T 40 ng/ml.
- Ecocardiograma transtorácico: ventrículo izquierdo dilatado a expensas de ambos volúmenes con acinesia inferior extensa e hipocinesia lateral, lo que condiciona FEVI gravemente reducida (22%). Ventrículo derecho de tamaño normal con buena función sistólica. Insuficiencia mitral ligera-moderada de etiología mixta (isquémica-funcional-degenerativa). No otras alteraciones relevantes.

EVOLUCIÓN CLÍNICA

Se trata por tanto de un paciente complejo con disfunción ventricular izquierda grave y QRS estrecho, en el que la terapia de resincronización no es una opción; es decir, un paciente con IC avanzada y

tratamiento médico óptimo, a pesar del cual presenta mala evolución clínica con ingresos frecuentes por descompensación de IC, por lo que finalmente se planteó el implante de un modulador de la contractilidad cardiaca. Tras ello, presentó mejoría de su clase funcional (NYHA III-IV --> II) y 4 ingresos por descompensación de IC el año previo versus 2 ingresos al año del implante del dispositivo. Además, experimentó una mejoría de la FEVI del 22 al 34% y del NT-proBNP (8.700 --> 4.500pg/ml).

DIAGNÓSTICO

- IC avanzada (NYHA IV) con fracción de eyección gravemente reducida.
- Miocardiopatía dilatada de etiología isquémica. DAI en prevención primaria.
- Enfermedad arterial coronaria bivaso (CD y Cx) completamente revascularizada de forma percutánea.
- FA permanente (CHA_2DS-VASc 7, anticoagulado con antagonista de la vitamina K).

DISCUSIÓN

Actualmente, las terapias de estimulación eléctrica como la TRC han demostrado beneficios en pacientes con fracción de eyección ventricular izquierda (FEVI) reducida y QRS ≥130 ms. Sin embargo, aproximadamente dos tercios de los pacientes presentan un QRS estrecho, por lo que no son candidatos a TRC, limitando considerablemente las opciones terapéuticas en este subgrupo.

El modulador de la contractilidad cardiaca (CCM) representa una alternativa terapéutica emergente para pacientes con FEVI reducida y QRS <130 ms, sintomáticos pese a tratamiento médico óptimo. Este dispositivo libera pulsos bifásicos de alto voltaje durante el período refractario absoluto del miocardio, generalmente en el tabique interventricular, a través de electrodos implantables. Estos impulsos no provocan despolarización ni contracción, pero sí inducen una modulación bioeléctrica intracelular que se traduce en efectos beneficiosos sobre la contractilidad y el metabolismo celular.

Desde el punto de vista fisiopatológico, el CCM mejora la contractilidad cardiaca al aumentar la disponibilidad de calcio intracelular, optimizar la sensibilidad de las miofibrillas al calcio y mejorar la eficiencia contráctil sin incrementar el consumo miocárdico de oxígeno. A largo plazo, promueve una reversión parcial del remodelado adverso, con normalización en la expresión de genes implicados en la IC.

Diversos estudios clínicos han demostrado que el uso del CCM se asocia a una mejoría en la capacidad funcional (medida por la prueba de 6 minutos marcha), la clase funcional según la escala NYHA, y la calidad de vida (evaluada mediante escalas). Además, existen datos preliminares que sugieren una posible reducción en las hospitalizaciones por IC, e incluso en la mortalidad cardiovascular, si bien se requieren estudios adicionales de mayor tamaño y duración para confirmar este efecto pronóstico.

En conclusión, el CCM debe considerarse una opción terapéutica válida en pacientes con IC y FEVI reducida, con QRS estrecho, que permanecen sintomáticos pese al tratamiento médico óptimo, y que no son candidatos a terapia de resincronización.

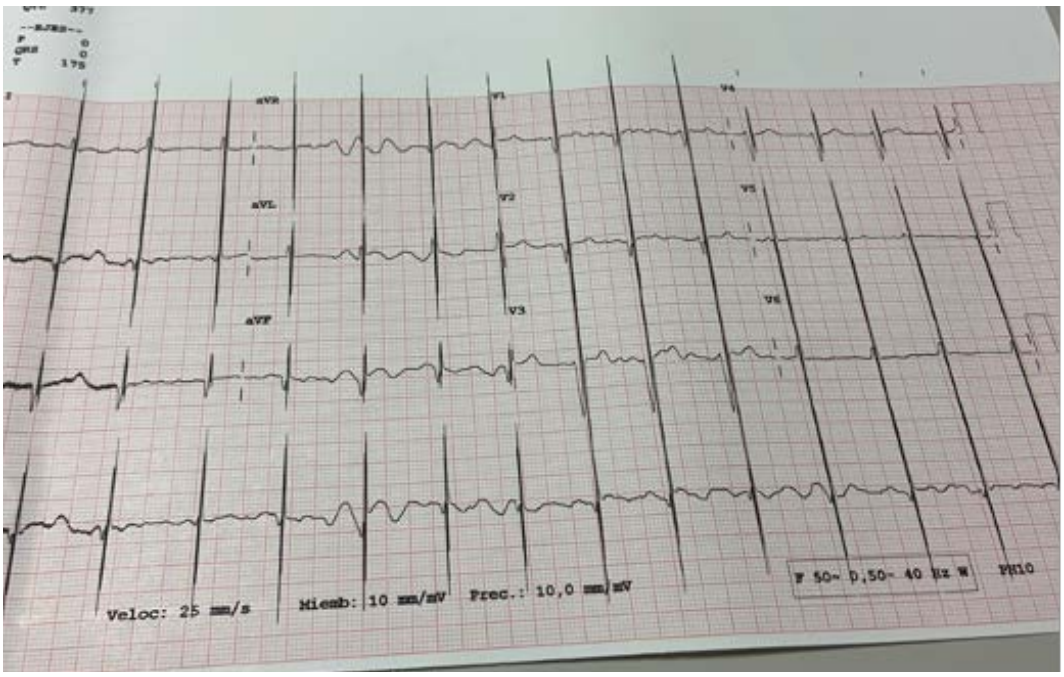

Imagen 1. ECG: registro electrocardiográfico donde podemos ver la espiga de estimulación al final del QRS coincidiendo con el periodo refractario.

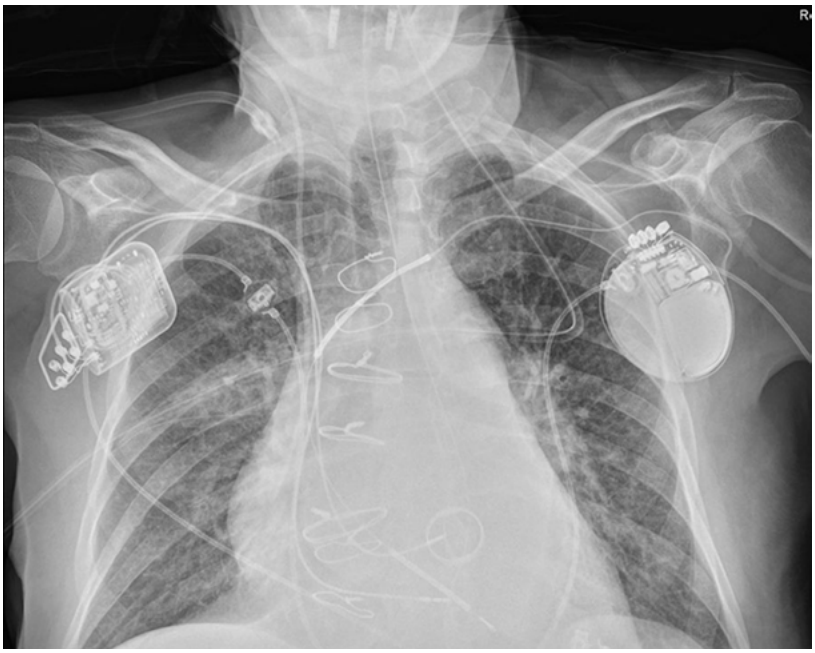

Imagen 2. Radiografía de tórax: se aprecia el DAI en posición pectoral subcutánea izquierda y el modulador de la contracción cardiaca a la derecha.

Vídeo 1.

Ecocardiograma transtorácico preimplante: plano 4 cámaras donde podemos ver que el paciente presentaba disfunción sistólica grave previo al implante del dispositivo.

Vídeo 2.

Ecocardiograma transtorácico posimplante: registro ecocardiográfico donde podemos apreciar la mejoría de la FEVI tras el implante del CCM.

Bibliografía

1. Giallauria F, Vigorito C, Parisi V, et al. Chronic cardiac contractility modulation improves myocardial function and exercise tolerance in patients with heart failure and reduced ejection fraction. *J Clin Med*. 2020;9(6):1916. doi:10.3390/jcm9061916
2. Abraham WT, Nademanee K, Volosin K, et al. Subgroup analysis of a randomized controlled trial of cardiac contractility modulation in patients with advanced heart failure. *JACC Heart Fail*. 2018;6(10):874–883. doi:10.1016/j.jchf.2018.04.010.
3. De Juan Bagudá J, Jiménez Mena M, Sánchez Vega D, et al. Primera experiencia en España de la modulación de la contractilidad cardiaca. Una nueva alternativa para los pacientes con insuficiencia cardiaca. *Rev Esp Cardiol*. 2020;73(12):1059-1061. doi:10.1016/j.recesp.2020.05.032.

Con la colaboración de: